

Dr. Ryke Geerd Hamer

El Testamento de una Nueva Medicina

Parte II

**Las 5 leyes biológicas de la naturaleza
Fundamento de toda la medicina**

Los programas biológicos, sensatos, especiales de la naturaleza

**Psicosis
Síndrome
Cáncer en niños, embriones, animales, plantas
El surgimiento espontáneo de delitos**

+ Tabla de la Nueva Medicina:
"Psique – Cerebro – Órgano"
con registros +

Agradecimientos

Mis agradecimientos son para todos los colaboradores, amigos, sponsors y ayudantes que han trabajado para que este libro pudiese ser publicado.

En particular quiero agradecer a los pacientes, que me han permitido hacer publico sus casos, a veces de manera anónima, a veces con fotografías o incluso con el nombre, de modo que su experiencia resultase útil a otros pacientes.

Mi agradecimiento a los vivos y mi respeto a los muertos, que están entre nosotros con su ayuda.

Este libro está dedicado, con respeto a los muertos y, con amor por la verdad, a los vivos.

A mi hijo DIRK, que a la edad de 19 años y mientras dormía fue alcanzado mortalmente por un príncipe italiano, que creía disparar sobre otra persona.

A causa de su muerte yo mismo enfermé de un DSH "DIRK-HAMER-SYNDROM" (Síndrome de Dirk Hamer), es decir, un conflicto de pérdida con cáncer de testículos.

Esta extraña coincidencia de un shock conflictivo agudo y dramático y de una enfermedad tumoral me ha permitido llegar al conocimiento de la Nueva Medicina.

A mi querida esposa SIGRID, mi "sabia muchacha", que ha sido el primer médico en el mundo que ha reconocido la validez de la Nueva Medicina.

A mis pacientes difuntos, que se me hicieron queridos como hijos, pero que fueron atormentados y con ello obligados con fuertes presiones a retornar a los tratamientos de los médicos dominantes y que bajo los efectos de la morfina murieron de un modo miserable.

A los vivos que han tenido la suerte o el coraje de sustraerse de esas presiones de la llamada medicina oficial y que gracias a ello han recuperado la salud.

Que este libro sea uno de los que más felicidad dé a todos aquellos de buena voluntad y animo sincero que lo lean.



Dirk Geerd Hamer

Nacido el 11 de marzo de 1959 en Marburg, herido mortalmente el 18 de agosto de 1978 en la isla de Cavallo, en Córcega, muerto el 7 de diciembre de 1978 en Heidelberg, enterrado bajo los muros de la ciudad junto a la Pirámide en Roma.

Dirk, hijo mío,

¡Hace dos años, un día como hoy, fue el mas negro de mi vida, la hora más difícil de mi vida! Mi amado hijo Dirk murió entre mis brazos. Nada, ni antes ni después, ha sido tan terrible, tan indescriptiblemente destructivo como ese

momento. Pensé que quizás aquel sentimiento de impotencia, de abandono, de tristeza infinita se desvanecería lentamente, pero por el contrario cada vez es mas fuerte. No puedo seguir siendo la persona que fui. Pobre hijo mío, lo que has tenido que soportar, lo que has tenido que sufrir, y sin quejarte jamás. Que no habría dado por haber muerto yo en tu lugar. Cada noche vuelves a morir entre mis brazos, 730 noches que has vuelto a morir a mi lado y yo no quería dejarte ir, pero la atroz fatalidad te llevaba siempre. Cada vez me quedaba impotente hasta el final, gritando como hace dos años, gritando sin poderme contener y desconcertado, como en aquel momento, entre los pacientes graves y los médicos y enfermeras apáticos, brutales y crueles, que solo me dejaron estar a tu lado cuanto estabas muriendo.

Tú, chico maravilloso, has muerto como un rey, orgulloso, grande y aun así tan tierno, a pesar de todos los tormentos, de todos los tubos en las venas y arterias; a pesar de la intubación y del terrible decúbito. Rechazaste la bajeza y la maldad de tus torturadores tan solo moviendo la cabeza: "Papá, son malos, muy malos". En los últimos días me hablabas solamente con los ojos, pero yo comprendí cada una de tus palabras.

¿Has entendido tú también todo aquello que te dije al final, que tu padre y tu madre te amarán infinitamente que siempre estarás presente haciendo todo junto a nosotros? ¿Y que ahora deberás ser muy fuerte y tener un sueño larguísimo? Asentiste y yo estoy seguro de que lo has comprendido todo, a pesar de tu lucha contra la muerte.

Solo una vez, cuando ya habías cerrado los ojos y mis lágrimas caían en tu cara y oyéndome llorar, has movido un poco la cabeza contrariado. Querías decirme: "Papá, no tienes porque llorar, siempre estaremos juntos".

No me avergüenzo delante de nadie, hijo mío. Lloro tan a menudo, cuando nadie me ve. No te lo tomes a mal. Sé que no has visto jamás llorar a tu padre. Pero ahora soy también tu alumno y estoy tristemente orgulloso de ti por la dignidad con la que nos has precedido a través de la gran puerta de la muerte. Pero ni siquiera ese orgullo puede calmar mi desesperación cuando cada noche vuelves a morir entre mis brazos y me dejas sumido en la desesperación.



Este dibujo lo pintó mi hijo a la edad de dieciocho años en Roma. Es un tipo particular de "Autorretrato" en el que se pintó con ochenta años, un año antes de su muerte.

Primero mi Dirk me enseñó a comprender el contexto global del cáncer; después, lentamente he abarcado la medicina entera.



Mi amadísima esposa, la doctora Sigrid HAMER, médico y compañera leal durante casi 30 años. Supo vencer cinco enfermedades tumorales, todas surgidas – mas o menos- a consecuencia del sufrimiento por su amado hijo Dirk. Murió el 12-4-85 entre mis brazos a causa de un infarto cardiaco agudo.

Prologo a la segunda edición hasta la sexta

Estimado lector:

Este libro “El legado de la nueva medicina” se ha convertido en la base para una nueva comprensión global de la Medicina. Lo que tan solo me había atrevido esperar en mis sueños más audaces ha ocurrido de verdad: Los lectores han comprendido que con esto se ha dado un giro de proporciones inimaginables en el pasado en la historia de la medicina.

Si bien el libro “El cáncer – Enfermedad del alma” de 1984 representó el primer estadio de esta forma de pensar, en el presente libro se han ido plasmando durante este tiempo los fundamentos que se pueden comprender y realizar en la práctica, ofreciendo así una nueva dimensión. En particular La Nueva Medicina ha hecho comprensible el sistema ontogenético de los tumores y de las enfermedades onco-equivalentes de un modo extraordinariamente simple y sobretodo comprobable, de tal manera que se pueda utilizar realmente.

Las reacciones y las cartas de los lectores con respecto a este libro han sido no solo positivas, sino también entusiastas. Eso me ha compensado ampliamente por todos los sacrificios y fatigas. Los casi 20.000 volúmenes distribuidos hasta ahora entre los lectores se han propagado como el fuego en todo el mundo, tanto en alemán como en la traducción francesa “Fondements d’une Médecine Nouvelle”.

No se puede parar La Nueva Medicina, ni tampoco el nuevo modo de pensar que conlleva.

La peor forma de esclavitud del hombre, es decir el total alienamiento de si mismo, tendrá por fin un final. La angustia que nace de la perdida completa de la fe natural en uno mismo y en el propio cuerpo, de la capacidad instintiva para escuchar la voz del propio organismo, será abatida.

Con la comprensión de los nexos existentes entre psique y cuerpo, el paciente abarca también el mecanismo del pánico, de los miedos irracionales frente a procesos considerados inevitables por los pronósticos, que justamente por eso se convierten en inevitables y letales, por cuanto el paciente se los cree porque tiene miedo. De esta manera se pondrá fin también al pleno poder de los médicos, crecido sin medida debido a esta angustia por un “mecanismo tumoral autodestructivo”, por la “crecida ilimitada de las metástasis destructivas”, etc...

Los médicos deberán devolver a los pacientes la responsabilidad, de la cual realmente ellos ni se han hecho, ni han podido hacerse cargo.

Este libro puede significar la verdadera libertad para aquellos que realmente lo comprendan.

La experiencia más maravillosa para mí fue el hecho de ver que los pacientes, con el libro de la NUEVA MEDICINA en la mano, están en la situación de salvarse por sí solos. Leen el libro, lo comprenden, van con calma y tranquilidad a su doctor o catedrático, y le ponen el libro encima de la mesa diciéndole que quieren ser tratados únicamente con este método. Ningún catedrático en este mundo puede decir nada en contra, y ninguno ha podido hasta ahora argumentar nada en contra. Los histopatólogos, que hasta ahora eran los “dioses del destino” en medicina, son los que debían decidir si un tejido era canceroso o no. En la confrontación con el sistema ontogenético de los tumores y de las enfermedades onco-equivalentes deberán sin embargo desmentirse y darse por vencidos si su diagnóstico no se comprueba. Ahora se establecen unos criterios nuevos por completo y sobretodo demostrables. Además la diagnosis histológica y los presuntos pronósticos que circulaban en el pasado (“le queda tanto de vida y de tal manera; tiene tantas

probabilidades de sobrevivir”) ya no producen miedo, porque el paciente sabe que eso es lo que puede programar su pronóstico.

El paciente se ha emancipado y no mira mas como un conejillo asustado al médico jefe, de cuya boca esperaba oír tembloroso el pronóstico mortal (lo cual le causaba siempre el sucesivo conflicto con una llamada “metástasis”); el paciente está hoy día de frente al médico como un igual. El paciente puede incluso comprender la Nueva Medicina tan bien como el médico, mientras que entre los dos no estaban en situación de comprender el caos precedente de la vieja medicina, con todas sus excepciones inexplicables y sus hipótesis gratuitas. Los médicos se han comportado como si pudieran entender este absurdo o como si lo hubiesen entendido ya.

Por último un caso real, verificado en Bremen hace algún tiempo y que me ha marcado profundamente: una muchacha joven, de la que se había dicho en la clínica que estaba “llena de metástasis” y que no tenía ninguna esperanza de sobrevivir, recibe a escondidas de una buena amiga este libro. Para poder leerlo en paz se va al bosque, se acomoda en un lugar tranquilo junto a unos árboles y... lee. Como había sido una secretaria maravillosa hasta aquel momento pudo leer muy rápido y con concentración durante horas. No sintió ni hambre ni cansancio; leyó febrilmente durante 6 horas, según ella dice. “Después” cuenta “se me abrieron los ojos. Comprendí con un alegre susto lo que significaba este libro. Salté tan alto como pude del tronco donde estaba sentada y le grité al bosque: ¡Ahora sé que puedo seguir viviendo”!.

No se equivocó. Ahora está bien y desde hace tiempo fuera de peligro.

Aunque este libro hubiese ayudado sólo a esta joven muchacha, una única persona, a sobrevivir, habría valido la pena escribirlo.

Vuestro Dr. Ryke Geerd Hamer

Prólogo a la séptima edición

Tras la aparición hace diez años de la primera edición de la obra “Fundamentos de una Nueva Medicina, vol. I”, se ha hecho necesaria de un modo urgente una mayor reelaboración.

Cuando miro hacia atrás pienso que con la primera edición de 1987 se dio un gran paso.

Las 4 leyes biológicas naturales, descubiertas entonces, se han revelado como completamente acertadas, aunque la cuarta ley biológica (sistema ontogenético de los microbios) no pueda ser verificada en muchos casos patológicos, ya que no presentan resultados bacteriológicos. Así, por ejemplo, se cree que la tuberculosis esté completamente erradicada, renunciándose por lo tanto en 9 de cada 10 casos a controlar correctamente los así llamados “bastoncillos acidorresistentes”. Sobretudo la medicina clásica oficial, como era previsible, tiene dificultades notables para entender la Nueva Medicina. Los conceptos “benigno” y “maligno” están tan profundamente arraigados que han impedido de un modo semireligioso avanzar en casi todos los campos de la ciencia.

De esta manera los que una vez fueron mis colegas simplemente no pueden o no quieren entender que, por ejemplo, un cáncer controlado del paleoencéfalo y una tuberculosis con la típica sudoración nocturna y temperaturas subfebriles pueden pertenecer al mismo programa especial (lo que anteriormente he denominado todavía como enfermedad), sólo que el cáncer es la fase conflictiva activa y la TBC la fase de curación.

En 1994 se añadió una quinta ley biológica a las cuatro de 1987, la considerada Quintaesencia:

“La ley de la comprensión desde el punto de vista evolutivo de cualquier enfermedad como una parte de un Programa Especial, Biológico y Sensato de la naturaleza (EBS)”.

Es obvio que esta quinta ley biológica ya estaba contenida implícitamente en la primera edición, ya que toda la Nueva Medicina se basa en el principio de esta comprensión. Sin embargo no había estado todavía definida con claridad. Con esta quintaesencia la Nueva Medicina se completa prácticamente de un modo lógico y coherente.

Con la quinta ley se supera mi opinión precedente. En el momento del descubrimiento de la ley férrea del cáncer y de la ley de las dos fases de las denominadas enfermedades (en la solución del conflicto), pensaba todavía que la DHS, el shock biológico conflictivo inicial, fuese un “cortocircuito” en el cerebro. Ya que por “cortocircuito” se entiende todavía una “avería”, un “fallo” del organismo, una degeneración maligna de la naturaleza no sensible. Pero todo eso no cuadraba. Por suerte no había metido estos embrollos inútiles en las dos primeras leyes biológicas, sino que las había formulado de un modo puramente científico.

Este modo de actuar ha dado sus frutos, ya que no he tenido necesidad de modificar ni la tercera ni la cuarta ley biológica. Podemos así llamar a estas leyes las cinco leyes biológicas de la naturaleza. Así pues este libro se completa solamente mediante la quintaesencia de la quinta ley biológica de la naturaleza.

Ahora tenemos un sistema científico preciso de 5 leyes naturales, sin hipótesis alguna.

A esto se opone la medicina clásica oficial, que juega el papel de “medicina de estado”, y se autodefine como “reconocida”, y por eso pretende reprimir los conocimientos de la Nueva Medicina desde hace 17 años con un desprecio casi inimaginable por la humanidad.

El “error reconocido” en el que persiste la “medicina de estado” solo puede apoyarse en algunos miles de hipótesis, pero jamás en ninguna ley biológica. Por lo tanto con la “medicina reconocida” no se ha podido verificar jamás nada científicamente en ningún caso patológico.

En la Nueva Medicina por el contrario, cada uno de los casos debe ser reproducible según las cinco leyes biológicas.

Los procesos patológicos, ahora ya reconocibles y comprensibles para el paciente y para el médico, le quitan al paciente todo el pánico. Hemos redescubierto al mismo tiempo la medicina originaria. Por esta razón en España se la denomina con cariño “medicina sagrada”.

Colonia, 24-12-95

Anexo al prólogo de la séptima edición,
escrita en la prisión Colonia-Ossendorf (“Klingelpuetz”) el 18 de agosto de 1997.

Estimado lector:

Hace hoy diecinueve años que mi hijo DIRK, mientras dormía en una barca, fue herido mortalmente, al alba, por la carabina de guerra de su asesino. Murió el 7 de diciembre de 1978.

Por desgracia pasaron dos años durante los cuales no fue posible imprimir este libro. Tras el caso de la pequeña Olivia Pilhar de Austria se llevó a cabo contra nuestra casa editorial y contra mi persona un increíble terrorismo por medio de graves calumnias y de los medios. Este terrorismo casi ha destruido nuestra casa editorial, pero al final no lo ha conseguido. (No quisiera detenerme aquí a hablar nuevamente del caso de Olivia e invito a todos los interesados a leer el libro escrito por su padre “Olivia – Diario de un destino”).

En este punto quisiera dar las gracias de un modo especial a algunos buenos amigos sin los cuales no lo habríamos logrado jamás.

Desde hace tres meses me encuentro en la prisión de Colonia, en la cárcel llamada “Klingelpuetz”. Y estoy orgulloso de tener, o poder estar en la cárcel por todos los pacientes, por todos aquellos que se han puesto, o se pondrán, de parte de la Nueva Medicina y por la verdad científica. Desde que pudimos ver los sumarios de la comisión ha sido posible ver con que desprecio por la humanidad y con que energía criminal nuestros adversarios han ido a por mí y a por la Nueva Medicina. Oficialmente estoy acusado de haber hablado gratuitamente de la Nueva Medicina con tres personas. Para preparar una condena, la prensa tenía que presentar el caso en tono dramático y con profundo odio: “Curandero de Colonia – 40 muertos ya” y “Dr. Hamer: la lista de los muertos se hace cada vez mas larga”. Tras la lectura de los periódicos no sorprendería que muchos de los presos de la cárcel de Colonia hubieran querido saltarme al cuello.

No se puede hablar en absoluto de una verificación pública, honesta y científica de la Nueva Medicina. Con la ayuda de la justicia se me quiere obligar de hecho a no hablar mas sobre medicina, a no impartir ningún seminario mas, a no escribir ningún libro más. Según el Prof. Dr. Hanno Beck, catedrático de la materia “Historia de las ciencias” en Bonn, es “desde hace mucho tiempo la peor represión del conocimiento que haya visto jamás”.

Pensemos cuanto sufrimiento podría ser evitado preventivamente si el conocimiento de las 5 leyes biológicas no fuese negado sistemáticamente a la población. ¡Esta situación se transforma en el delito más grande de la historia de la humanidad!

Sé que estoy en prisión, condenado el 9-9-1997 a 19 meses de reclusión, por haber divulgado la verdad científica por todas las personas a las que todavía puede ser de ayuda la Nueva Medicina. Lo aguanto sin protestar, por haber, literalmente, “hablado tres veces con un paciente de Nueva Medicina, gratis”. De lo cual se desprende que por tres veces se trate de una consulta, tres tratamientos.

El juez que me debía juzgar en este proceso-farsa, rehusó en el último momento escuchar el testimonio de diez médicos y diez pacientes de la Nueva Medicina que en un principio si había aceptado. La sentencia ya estaba dictada a priori.

Vuestro Dr. Med. Ryke Geerd Hamer

Índice de la primera parte

1. Presentación.
2. Las enfermedades (ahora ya comprendidas como programas especiales biológicos y sensatos –con sentido-) del hombre, los animales y las plantas como un evento a tres niveles.
3. Introducción en la Nueva Medicina.
4. La sustancia de la Nueva Medicina – Su definición con respecto a la denominada “medicina académica”.
5. La ley férrea del cáncer – La primera ley biológica de la Nueva medicina.
6. El comportamiento codificado del cerebro – El fundamento de los conflictos biológicos.
7. La ley de las dos fases de los programas especiales, biológicos y sensatos (antes denominados enfermedades) en la solución del conflicto – La segunda ley de la Nueva Medicina.
8. La crisis epiléptica como pasaje normal durante la fase de sanación.
9. El ritmo vegetativo / simpaticotonía – vagotonía.
10. El descubrimiento de los focos de Hamer – Un compendio histórico.
11. La importancia de ser zurdo y ser diestro.
12. La recaída conflictiva.
13. La vía conflictiva.
14. El conflicto suspendido o el conflicto en equilibrio.
15. El círculo vicioso.
16. El sistema ontogenético de los tumores y los programas especiales ontoequivalentes – La tercera ley biológica de la Nueva Medicina.
17. El sistema ontogenéticamente condicionado. La cuarta ley de la Nueva Medicina.
18. El estadio avanzado y terminal del cáncer sanado o bien de los oncoequivalentes sanados.
19. La ley del conocimiento de cada una de las denominadas “enfermedades” como parte de un programa especial biológico sensato de la naturaleza comprensible desde el punto de vista evolutivo – La quinta ley biológica de la Nueva Medicina (La Quintaesencia).
20. La terapia del “programa especial del cáncer”.
21. La leucemia – La fase de curación tras el cáncer de huesos.

INDICE

1. La influencia de las hormonas en el evento patológico.

- 1.1. Efecto de los andrógenos o estrógenos de origen artificial.
- 1.2. Modificación de la sexualidad con la castración.
- 1.3. Influencia de las hormonas en el denominado “empate hormonal” en el conflicto de territorio con depresión.
- 1.4. Influencia de las hormonas en las denominadas “constelaciones de los hemisferios”.
- 1.5. Influencia de las hormonas en el carácter y en el tipo de carácter de la persona.
- 1.6. Influencia de las hormonas en la homosexualidad, en la relación lésbica.
 - 1.6.1. Homosexualidad.

2. Las denominadas psicosis.

- 2.1. El recorrido realizado hasta el descubrimiento de la etiología (causa del origen) de las denominadas enfermedades mentales y psicopáticas.
- 2.2. “Psiquiatría a tres niveles”.
- 2.3. ¿Qué aspectos cambian en aquello que hemos llamado hasta ahora psiquiatría?
- 2.4. El sentido biológico de combinaciones o constelaciones de conflictos biológicos a nivel orgánico.
 - 2.4.1. Ejemplo: Reaparición de la ovulación en una joven diestra mediante la constelación postmortal.
 - 2.4.2. Ejemplo: Combinación de dos conflictos del prófugo que afectan a ambos riñones.
- 2.5. Subdivisión general de las denominadas psicosis.
 - 2.5.1. Clasificación detallada de las denominadas psicosis.
 - 2.5.2. Las depresiones primarias y las manías primarias (grupo especial).
 - 2.5.2.1. Ejemplo: depresión con tres recaídas en una muchacha zurda a causa de un conflicto sexual y/o un conflicto sexual de marcar el territorio.
 - 2.5.2.2. Ejemplo: conflicto de una comadrona zurda.
 - 2.5.3. Los conflictos de territorio en las personas zurdas.
- 2.6. La denominada constelación esquizofrénica.
 - 2.6.1. La constelación esquizofrénica del tronco cerebral.
 - 2.6.1.1. La necesidad de las micobacterias de la tuberculosis.
 - 2.6.1.2. El significado de los 12 nervios craneales.
 - 2.6.1.3. Ampliación de la tabla científica sinóptica de la Nueva Medicina.
 - 2.6.1.4. Los doce nervios craneales.
 - 2.6.1.4.1. Ejemplo: “ Como no seas buena chica, te vas con la tía Clara”.
 - 2.6.1.4.2. Ejemplo: constelación esquizofrénica del tronco cerebral en una niña de siete años.
 - 2.6.1.4.3. Ejemplo: constelación esquizofrénica del tronco cerebral a causa de un shock por el diagnóstico.
 - 2.6.1.4.4. Ejemplo: constelación esquizofrénica doble del tronco cerebral.
 - 2.6.1.4.5. Ejemplo: el dibujo falso.
 - 2.6.1.4.6. Ejemplo: el novio se va y la madre se suicida.
 - 2.6.2. La constelación esquizofrénica del cerebelo.

- 2.6.2.1. Ejemplo: “Desaparece, no vuelvas más”.
- 2.6.2.2. Ejemplo: constelación esquizofrénica del cerebelo con frecuentes recaídas a causa de peleas con los padres (madre, y padre = partner).
- 2.6.2.3. Ejemplo: constelación esquizofrénica del cerebelo a causa de una operación mediastínica prevista.
- 2.6.3. La constelación esquizofrénica de la médula cerebral.
 - 2.6.3.1. El sistema óseo sano es signo de la estima intacta de sí mismo.
 - 2.6.3.2. El doble conflicto biológico de desprecio de sí mismo = megalomanía.
 - 2.6.3.2.1. Ejemplo con dos quistes de ovario y megalomanía.
 - 2.6.3.2.2. Ejemplo: megalomanía de la potencia.
- 2.6.4. La constelación esquizofrénica de la corteza cerebral.
 - 2.6.4.1. La constelación esquizofrénica olfativa.
 - 2.6.4.2. La constelación esquizofrénica facial.
 - 2.6.4.3. Las constelaciones esquizofrénicas del territorio, motoras y sensoriales.
 - 2.6.4.4. Las constelaciones esquizofrénicas motoras de la corteza cerebral.
 - 2.6.4.4.1. Ejemplo: conflicto paracentral activo en suspenso y conflicto de miedo en suspenso en un joven denominado: “neurótico y psicopático”.
 - 2.6.4.4.2. Ejemplo: conflicto central a causa de una operación de hernia.
 - 2.6.4.5. Las constelaciones esquizofrénicas sensoriales.
 - 2.6.4.5.1. Ejemplo: pseudoesquizofrenia (la denominada psicosis orgánica) con delirio de abstinencia.
 - 2.6.4.5.2. Ejemplo: caída del cabello.
 - 2.6.4.5.3. Ejemplo: doble constelación esquizofrénica sensorial a causa de la muerte de la madre.
 - 2.6.4.6. Las constelaciones esquizofrénicas de la corteza cerebral propias del ámbito del territorio.
 - 2.6.4.6.1. Combinaciones posibles.
 - 2.6.4.6.1.1. Un ejemplo típico.
 - 2.6.4.6.2. El “saltar” de los conflictos.
 - 2.6.4.7. La constelación esquizofrénica frontal.
 - 2.6.4.7.1. Ejemplo: La vaca preferida.
 - 2.6.4.7.2. Ejemplo: Conflicto de miedo frontal de una persona de clase media en las nuevas regiones de la Alemania reunificada.
 - 2.6.4.8. La constelación esquizofrénica del asma bronquial = asma bronquial.
 - 2.6.4.8.1. La constelación esquizofrénica del asma laríngea = asma de la laringe.
 - 2.6.4.8.2. La constelación esquizofrénica bronquial y del asma laríngeo = estado asmático.
 - 2.6.4.8.3. El fenómeno de la “banca” y de la “variable”.
 - 2.6.4.8.4. El asma en la crisis epiléptica.
 - 2.6.4.9. La constelación planeante.
 - 2.6.4.9.1. El significado del suprasentido.
 - 2.6.4.10. La constelación esquizofrénica postmortal.
 - 2.6.4.10.1. ¡Lo que cuenta es el recipiente!

- 2.6.4.10.2. Ejemplo: Constelación esquizofrénica a causa de 4 conflictos al mismo tiempo.
- 2.6.4.10.3. Ejemplo: Suicidio en una constelación esquizofrénica.
- 2.6.4.10.4. Ejemplo: “Constelación esquizofrénica” de dos meses.
- 2.6.4.11. La constelación esquizofrénica ninfómana de la mujer zurda y la constelación esquizofrénica con manía de Casanova del hombre zurdo.
 - 2.6.4.11.1. La constelación ninfómana y con manía de Casanova.
 - 2.6.4.11.2. La constelación esquizofrénica ninfómana de la mujer zurda.
 - 2.6.4.11.2.1. Posibilidad de pasar a la constelación postmortal.
 - 2.6.4.11.2.2. Frigidez.
 - 2.6.4.11.3. La constelación esquizofrénica con manía de Casanova del hombre zurdo.
- 2.6.4.12. La constelación agresivo-biomaniática y la constelación depresivo-biomaniática.
 - 2.6.4.12.1. Ejemplo: Esquizofrenia con los denominados “prontos”.
- 2.6.4.13. La constelación mitómana.
 - 2.6.4.13.1. Realización de la constelación mitómana.
 - 2.6.4.13.2. Importancia de la edad del paciente en la verificación, en particular, del segundo conflicto.
 - 2.6.4.13.3. Importancia de la acentuación de un lado cerebral.
 - 2.6.4.13.4. Influencia de otros programas EBS corticales o incluso de EBS del cuerpo medular del cerebelo o constelación del cuerpo medular del cerebelo.
 - 2.6.4.13.5. Ejemplo: típica constelación mitómana.
- 2.6.4.14. Constelación autística.
 - 2.6.4.14.1. Ejemplo: autismo a causa de una pelea con los médicos del hospital.
 - 2.6.4.14.2. Ejemplo: constelación autística.
- 2.6.4.15. Constelación esquizofrénica de la corteza cerebral por un DHS con dos conflictos biológicos parciales.
 - 2.6.4.15.1. Ejemplo: Albinismo adquirido – separación brutal del amigo y del hijo.
 - 2.6.4.15.2. Ejemplo: neurodermatitis.
- 2.6.4.16. La constelación esquizofrénica del oído con zumbido de oídos o voces bilaterales, el denominado “oír voces”.
 - 2.6.4.16.1. Ejemplo: Oír voces.
 - 2.6.4.16.2. Ejemplo: cinco meses de constelación esquizofrénica y depresión tras la muerte del marido.
- 2.6.4.17. La constelación bulímica.
 - 2.6.4.17.1. Ejemplo: constelación esquizofrénica con bulimia.
- 2.6.4.18. La constelación esquizofrénica de la corteza visual.
 - 2.6.4.18.1. Ejemplo: paciente con grave manía persecutoria.
 - 2.6.4.18.2. Ejemplo: constelación esquizofrénica a causa de a) conflicto sexual: amor lésbico rechazado y b) conflicto de miedo en la nuca: miedo en el juzgado de finanzas.
- 2.6.4.19. La constelación fronto-occipital (de atrás hacia adelante) en parte semi-esquizofrénica.
 - 2.6.4.19.1. Ejemplo: manía persecutoria.
 - 2.6.4.19.2. Ejemplo: miedo ante una operación de un melanoma.

- 2.6.4.20. La constelación cráneo-caudal.
- 2.6.4.21. La detención del desarrollo (en parte infantilismo) como signo de una constelación esquizofrénica.
 - 2.6.4.21.1. Como nace este fenómeno.
 - 2.6.4.21.2. Ejemplo: Detención del desarrollo de una mujer de 40 años.
 - 2.6.4.21.3. El contenido de la paranoia.
 - 2.6.4.21.4. Ejemplo: Detención del desarrollo a causa de una constelación esquizofrénica.
 - 2.6.4.21.5. Ejemplo: Constelación esquizofrénica, depresión, epilepsia y parálisis.
- 2.6.4.22. Psicosis del embarazo.
- 2.6.4.23. Constelación esquizofrénica en los animales.
 - 2.6.4.23.1. Constelación esquizofrénica a causa de una cesárea en una perra bóxer.

3. Los síndromes en la Nueva Medicina.

- 3.1. El sentido del síndrome del carcinoma de los túbulos colectores.
- 3.2. Ejemplo: Osteosarcoma enorme.
- 3.3. Ejemplo: Gran derrame pleurico.
- 3.4. Ejemplo: Gran derrame pericárdico.
- 3.5. Ejemplo: Gota.
- 3.6. Ejemplo: Miedo por tener que ir al hospital.
- 3.7. Ejemplo: El caso de Olivia Pilhar, un caso con síndrome de los túbulos colectores.
- 3.8. Ejemplo: Sentirse solo y abandonado.
- 3.9. Ejemplo: Insuficiencia renal aguda en mi hijo Dirk.
- 3.10. Conflicto a causa de la hospitalización (“sentirse solo y abandonado”) con consiguiente conflicto de prófugo, retención de líquidos, uremia y acumulación de agua en los tejidos.
 - 3.10.1. En el círculo vicioso de la ignorancia maligna de la medicina brutal.
 - 3.10.2. Ejemplo: Paciente en diálisis por dos “conflictos de prófugo a causa del hospital” cuando era niña.

4. La aparición de crímenes espontáneos o delitos.

- 4.1. Si se conoce la causa se sabe ya la mitad de la terapia.
- 4.2. Ejemplo: Detenido de 34 años zurdo.
- 4.3. Ejemplo: Detenido de 56 años zurdo.
- 4.4. ejemplo: El detenido Bernd, 47 años y diestro.
- 4.5. Ejemplo: Detenido de 34 años diestro.

5. El lenguaje biológico interanimal del hombre y los animales.

- 5.1.1. Caso de una paciente animal: La Deckel Xinda.
- 5.1.2. Caso de una paciente animal: La Bóxer Kimba.
- 5.1.3. Imágenes de sonrisa de satisfacción.
- 5.2. El conflicto biológico en el periodo embrional, el lenguaje del cerebro.
 - 5.2.1. Ejemplo: Conflicto de líquidos en fase intrauterina con conflicto de miedo en el territorio y miedo en la nuca.
 - 5.2.2. El conflicto intrauterino más frecuente, el “síndrome de la sierra circular”.

- 5.2.3. Ejemplo: Un neonato con pie equino y diabetes.
- 5.2.4. Ejemplo: Muerte de un bebé por daños causados en el hospital.
- 5.2.5. Ejemplo: Consecuencias de un parto difícil.

6. El cáncer en las plantas o los programas especiales biológicos y sensatos en las plantas.

- 6.1. El decurso de los anillos de la diana, el ritmo de la naturaleza.

7. El milagro de la creación.

8. Desde el laboratorio artesanal de la Nueva Medicina: Trisomía 21, el denominado síndrome de Down o mongolismo.

- 8.1. Consideraciones teóricas.
 - 8.1.1. Consideraciones teóricas sobre las alteraciones de los cromosomas.
- 8.2. La terapia del Síndrome de Down.

9. Las tres reglas biogenéticas fundamentales de la Nueva Medicina.

- 9.1. Los “elementos constitutivos de la naturaleza” en la concepción y durante el desarrollo del organismo infantil.
- 9.2. La ley biogenética fundamental de Ernst Haeckel.
- 9.3. La primera ley biogenética fundamental de la Nueva Medicina.
- 9.4. La segunda ley biogenética fundamental de la Nueva Medicina.
- 9.5. La tercera ley biogenética fundamental de la Nueva Medicina.
 - 9.5.1. El nacimiento.
 - 9.5.2. La lactancia.
- 9.6. Los gemelos monocigóticos complementarios.
 - 9.6.1. El significado evolutivo del comportamiento complementario zurdo/diestro en los gemelos monocigóticos.

10. “El hacha de Trnava”.

11. Glosario.

12. Tabla científica de la Nueva Medicina.

- 12.1. Capa trófica = Endodermo (amarillo).
 - 12.1.1. Lado izquierdo del tronco cerebral.
 - 12.1.2. Lado derecho del tronco cerebral.
- 12.2. Mesoblasto = mesodermo (naranja).
 - 12.2.1. Mesodermo del cerebelo (naranja / amarillo).
 - 12.2.1.1. Hemisferio izquierdo del cerebelo.
 - 12.2.1.2. Hemisferio derecho del cerebelo.
 - 12.2.2. Mesodermo del cerebro (cuerpo medular del cerebro)
 - 12.2.2.1. Hemisferio izquierdo del cerebro-cuerpo medular del cerebro.
 - 12.2.2.2. Hemisferio derecho del cerebro-cuerpo medular del cerebro.
 - 12.2.3. Mesodermo del encéfalo medio / cerebro.
 - 12.2.3.1. Encéfalo medio (parte del tronco cerebral, izquierda).
 - 12.2.3.2. Encéfalo medio (parte del tronco cerebral, derecha).
- 12.3. Ectoblasto = ectodermo (rojo).
 - 12.3.1. Enfermedades cancerosas con carcinoma epidermoide en la fase del carcinoma.
 - 12.3.1.1. Anillos cerebrales – Hemisferio cerebral izquierdo.

- 12.3.1.2. Anillos cerebrales – Hemisferio cerebral derecho.
- 12.3.2. Equivalentes cancerosos.
 - 12.3.2.1. Equivalentes cancerosos – Hemisferio cerebral izquierdo.
 - 12.3.2.2. Equivalentes cancerosos – Hemisferio cerebral derecho.

13. Verificaciones de la Nueva Medicina.

- 13.1. Viena, 6 de septiembre del 84.
- 13.2. Viena, 9 de diciembre del 88.
- 13.3. Gelsenkirchen, 24 de junio del 92.
- 13.4. Burgau, 27 de enero del 93.
- 13.5. Villejuif, 20 de agosto del 97.
- 13.6. Trnava.

1. La influencia de las hormonas en el evento patológico.

Para comprender las psicosis que serán tratadas en el capítulo siguiente, debemos tener continuamente presente una influencia que es muy decisiva como causa de muchas posibles combinaciones de constelaciones esquizofrénicas: se trata de la influencia de las hormonas. Dado que se hablará a menudo, como en el caso de la constelación depresiva, de “empate hormonal” o de transposición de conflictos, de Focos de Hamer o de cáncer de los órganos en la castración o en la terapia con bloqueadores hormonales, muchos de vosotros querrá, seguramente, saber ahora cual es la relación de las hormonas sexuales con eso denominado como “masculino” y “femenino” así como el significado de las muchas posibilidades de combinación existentes. Aquí se intentará dar una explicación a grandes rasgos poniendo siempre en primer plano la relación con los conflictos, los Focos de Hamer y las correspondientes enfermedades cancerosas en los órganos, es decir, la aplicación práctica.

Prescindiendo de las formas secundarias y de los diversos derivados metabólicos, distinguimos sustancialmente tres tipos diferentes de hormonas sexuales.


1. Las hormonas masculinas o testosterona.
2. Las hormonas femeninas o estrógenos, que estimulan la producción de la glándula mamaria (hormonas folicular).
3. Las hormonas del embarazo o progéstágenos (hormona del cuerpo luteo).

Si en este contexto observamos a los seres biológicamente más cercanos a nosotros (los mamíferos), podremos reconocer fácilmente la función o finalidad de las diferentes hormonas:


1. Las hormonas masculinas o testosterona posibilitan la capacidad reproductiva y el estímulo sexual del macho.
2. Las hormonas femeninas o estrógenos hacen crecer las glándulas mamarias, son las responsables de que los animales se pongan en celo y, en los humanos de la disponibilidad de amar y la ovulación de la mujer.
3. Las hormonas del embarazo permiten conservar y controlar el embarazo.

Hasta aquí está seguramente claro para todos. Pero si nos metemos en detalles la cosa se complica, ya que dado que todos los individuos tienen hormonas, lo decisivo es la combinación de estas. Y justo eso será el objeto de nuestras observaciones.

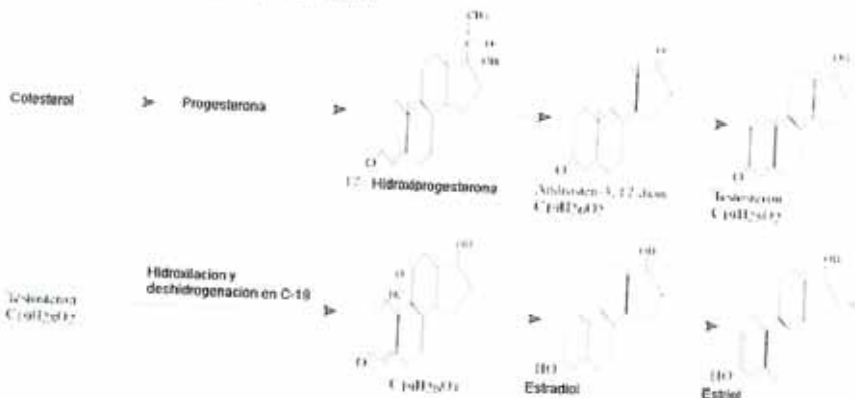
Evitaremos aquí hablar de los pasos intermedios altamente complicados entre el cerebro y las glándulas geminales, es decir, el hipotálamo y la hipófisis y sus activaciones y desactivaciones alternas, para limitarnos únicamente a los “efectos finales” en la relación entre psique, cerebro y hormonas.



C₂₁- Esteroides (Gestágenos y corticoides)



C₁₉- Esteroides (Andrógenos) Es el representante más importante de los andrógenos y la testosterona



Con los esquemas de las fórmulas precedentes se ofrece una visión general sobre las relaciones de las hormonas sexuales y su fórmula base, el colesterol, que a su vez tiene como elemento fundamental el lípido esterano, un elemento constituido por cuatro anillos de carbono.

Los progestágenos, los andrógenos, los estrógenos y los corticoides derivan todos del colesterol, absorbido en gran parte con el alimento, si bien puede ser sintetizado también por el mismo cuerpo.

Es muy interesante el hecho de que la testosterona masculina se produzca tanto en los testículos y la corteza suprarrenal como en los ovarios. Análogamente el estrógeno femenino se produce no sólo en los ovarios y la corteza suprarrenal, sino también en los testículos.

En general la mujer produce solo un sexto de la cantidad de testosterona que produce el hombre. Al contrario no se puede establecer este tipo de relación con los estrógenos, ya que se modifican continuamente (ovulación, embarazo, menopausia). Pero evidentemente también el cuerpo masculino produce estrógenos (hormonas

foliculares) en los testículos y en la corteza suprarrenal (zona reticular). Entre la testosterona y el estrógeno, es decir, entre las hormonas propiamente masculinas y femeninas, se encuentra la progesterona u hormona del “cuerpo luteo”, hormona del embarazo que se produce en el cuerpo luteo del ovario y en la placenta y que sirve para mantener y desarrollar el embarazo correctamente. Esta hormona tiene un efecto un poco virilizante, ya que frena la producción de estrógenos. El efecto virilizante de la píldora anticonceptiva se debe a esta misma causa. Por el contrario, si la progesterona se toma de un modo exógeno (por ejemplo ingiriéndola por medio del agua potable), tiene sobre los hombres un efecto desvirilizante, lo que probablemente causa el progresivo aumento de nuestros “hombres femeninos”, es decir, afeminados.

Las hormonas sexuales actúan sobre cada célula del cuerpo y la modifican según el sexo, teniendo una influencia especialmente fuerte sobre el cerebro. Precisamente la denominada interacción del órgano al cerebro de la psique al cerebro es en sí misma algo normal, sin embargo respecto a las hormonas sexuales adquiere una dimensión particular.

Se puede indicar una serie de fenómenos interesantes.

1.1. Efecto de los andrógenos o estrógenos de origen artificial.

Para la mayor parte de vosotros son bien conocidos los experimentos con animales, a los cuales, por ejemplo, de cachorros, se les administran andrógenos o estrógenos que causan una madurez sexual precoz. Traducido a nuestro lenguaje de conflicto biológico eso significaría que el cerebro puede ser “lateralizado”. Esta última expresión significa que, por ejemplo, si a un gallo joven se le da testosterona en el alimento y empieza de repente a cantar, se ha “activado” la zona del territorio periinsular derecha. Un gallo hecho madurar precozmente con este modo artificial reaccionará en un conflicto de manera totalmente diferente de como lo haría normalmente. Evidente lo mismo se puede aplicar a la maduración femenina forzada.

Aunque el cerebro continúe siendo el órgano que dirige todo el organismo, se le puede controlar externamente con las hormonas, un fenómeno enormemente importante como veremos seguidamente de nuevo.

1.2. Modificación de la sexualidad con la castración.

La castración es una alteración monstruosa del organismo entero. No se trata solo de la pérdida de uno o dos pequeños órganos como los ovarios, sino que en la mayor parte de los casos provoca una inmediata transposición de la lateralización de la parte opuesta del cerebro. El organismo hasta ahora femenino se convierte de improviso, no siempre, pero en la mayor parte de los casos, en un organismo con orientación hormonal masculino, en el que prevalecerán los andrógenos producidos en la corteza suprarrenal. Al mismo tiempo, sin embargo, la paciente que ha sufrido una “ovariectomía” o que ha sido irradiada o “curada” con citostáticos reacciona por el contrario con el área periinsular derecho de territorio masculino en lugar de con el lado femenino izquierdo. Un mismo suceso adquiere ahora bajo el aspecto conflictivo un valor y unas características totalmente diferentes respecto a aquellas que habría tenido antes.

La consecuencia, nuevamente, es que surge un cáncer totalmente diferente (por ejemplo un cáncer intrabronquial) del que se podría haber formado normalmente en una mujer antes de ser castrada, es decir, un cáncer de la laringe.

Conflictivamente antes de la castración habría reaccionado a un suceso dramático, por seguir con el mismo ejemplo, con un DHS femenino de miedo, mientras que tras la castración reacciona con un DHS de conflicto de amenaza del territorio.

Sin embargo no solamente existe la castración definitiva, sino que también se puede dar una castración temporánea y una lateralización transferida a nivel cerebral a causa de una “terapia” con quimio-citostáticos o radiaciones. La situación desde el punto de vista psíquico y cerebral es tan peligrosa que solo puede ser obviada desde la ignorancia y despreocupación de los aprendices de brujo de la medicina.

1.3. Influencia de las hormonas en el llamado “empate hormonal” en el conflicto de territorio con depresión.

Como es sabido con la expresión “empate hormonal” se entiende en la Nueva Medicina que en un paciente las hormonas femeninas y masculinas están equilibradas, aunque se dé una pequeña prevalencia de los componentes femeninos o masculinos. Este asunto se tratará también en las psicosis (depresiones), pero también en este capítulo resulta pertinente. Cada manipulación de la constelación hormonal que afecte al “empate hormonal” puede provocar instantáneamente una depresión, ya que se experimenta un conflicto de territorio. En este caso prevalecen por muy poco las hormonas masculinas. La solución a este conflicto es en general más difícil que si intentásemos resolver un “simple conflicto de territorio”, ya que en tal fase depresiva el paciente está menos predispuesto a reflexionar racionalmente que uno que “solo” sufre un conflicto activo de territorio.

Básicamente es posible provocar el “empate hormonal” en los pacientes de cuatro formas: bloqueando el exceso de cualquiera de los componentes o sustituyendo la falta de otros componentes. Los aprendices de brujo consiguen la reducción de algunos componentes, totalmente sin escrúpulos, gracias a las castraciones quirúrgicas o que utilizan las radiaciones y la citostática, así como con los denominados inhibidores hormonales.

Es importante saber que el empate hormonal indica solo una relación, un equilibrio por decirlo así, entre el nivel de hormonas masculinas y femeninas, es decir, entre los andrógenos y los estrógenos. Cuando hayamos examinado el desarrollo de los parámetros hormonales parciales de 100 pacientes con depresión – antes, durante y después de la fase depresiva-, estaremos también en condiciones de afirmar si los progestágenos, quizás incluso los corticoides, juegan a su vez también un papel en esta situación de empate.

Aun así, aunque todavía no conozcamos exactamente la constelación hormonal parcial, podemos deducir sustancialmente sin lugar a dudas este empate hormonal a partir de la sintomática clínica.

1.4. Influencia de las hormonas en las denominadas “constelaciones de los hemisferios”.

Con la expresión “constelaciones de los hemisferios” queremos decir no sólo que la constelación hormonal es de tal manera que el individuo tiene entre los dos hemisferios cerebrales un ritmo que a veces se separa del ritmo base, sino también

que estos “ritmos discrepantes” son diferentes unos de otros. La constelación de los hemisferios es contemporánea o tiene el mismo significado que la “constelación esquizofrénica”.

Un paciente puede sufrir esta constelación de los hemisferios con constelación esquizofrénica a causa de conflictos con DHS totalmente diferentes. Bastan dos conflictos de miedo para que se localicen en hemisferios diferentes. Durante la pubertad las mujeres sufren su primer conflicto, si son diestras, en el hemisferio izquierdo, “el hemisferio femenino”; sin embargo las zurdas sufren su primer conflicto en el hemisferio derecho durante la fase de maduración sexual. Este esquema aparece obligatoriamente en todos los conflictos del cerebro.

Pero si la situación hormonal se modifica, también los conflictos se experimentan algunas veces de manera diferente. Esto significa que un mismo suceso se desarrolla de manera totalmente diferente y que, por ejemplo, en el caso de la menopausia con la virilización de la mujer el “conflicto de ser abandonada” no se experimenta mas como un conflicto sexual femenino de “no ser poseída”, sino como un conflicto de territorio en el sentido masculino. Entre los modos de reaccionar femeninos y masculinizados, o entre los modos de reaccionar masculinos y feminizados los individuos pueden vivir durante años en un “empate hormonal” en el cual ambos conflictos son posibles dependiendo de la fuerza con que golpee el conflicto y, por ejemplo, de en que fase del ciclo ha sufrido la mujer el conflicto.

Por eso con el “empate” hormonal se puede verificar la constelación de los hemisferios incluso con mucha mas facilidad que en un período con nivel normal de hormonas sexuales. De hecho podemos verificar el mismo suceso bien en modo femenino, bien en modo masculino, y por consiguiente (por ejemplo en los diestros) el DHS del primer conflicto activará el lado izquierdo femenino del cerebro y el siguiente conflicto del mismo tipo activará el lado derecho masculino.

Sin embargo en cuanto se forma en cualquiera de los lados al menos un Foco de Hamer activo, aparece la “constelación esquizofrénica”.

La cosa se vuelve todavía más complicada en el caso en el que, por ejemplo, una mujer que ha sufrido un DHS con conflicto sexual, pierda la ovulación durante la duración de tal conflicto, es decir, que su producción de estrógeno sea “inhibida”. La ovulación comienza de nuevo solo cuando se constata la solución del conflicto sexual, lo que en términos biológicos quiere decir que la mujer vuelve a tener nuevamente relaciones sexuales. Sin embargo en esta fase activa del conflicto antes de la CL (¿solución del conflicto?) la mujer puede reaccionar masculinamente, según la situación hormonal de partida y del grado de inhibición de los estrógenos.

Por eso los pacientes con, por ejemplo, un conflicto sexual activo, en el hombre un conflicto de territorio, corren continuamente el peligro de reaccionar contralateralmente al sucesivo DHS conflictivo, tanto a nivel psíquico como a nivel cerebral y orgánico, y entrar al instante en una “constelación esquizofrénica” en la cual el paciente desde el punto de vista biológico se encuentra en una “nueva dimensión” en los tres niveles psique, cerebro y órganos; el ordenador cerebral pasa en el acto a un programa especial específico.

La cuestión se complica entretanto por el hecho de que en un caso similar los pacientes, por descontado, sufrirán una constelación esquizofrénica “depresivo-maníaca” o una constelación esquizofrénica “maniaco-depresiva”, donde clínicamente parecerá que unas veces prevalece un componente y otras veces otro. Si no se conoce este sistema, la curación de estos pacientes es tremendamente problemática, ya que, por ejemplo, se encontraban en una situación “esquizofrénico-depresiva” de obstinación, irritación, melancolía y falta de comunicación. A consecuencia de esto no se sacaba nada en claro con estos pacientes y se debía

limitar todo a la descripción de la sintomática. No siendo posible entonces aplicar la terapia causal, quedaba la pseudoterapia sintomática con fármacos hasta la “sedación” e imponer la “camisa de fuerza” por medio de medicamentos. Se decía: “Si, señor Hamer, ¿qué otra cosa se podría hacer con estos pacientes?”.

En el futuro os divertiréis descubriendo, como buenos psico-detectives, que dos experiencias de shock (DHS) han vuelto “loca” a una persona. De hecho ahora os he dado la llave con la que podéis abrir las puertas del alma de estos pobres seres. Sed cautos, no se trata de “alienados”, sino justamente personas como vosotros y como yo. Apenas hayáis pronunciado las palabras mágicas, consiguiendo de este modo abrir la puerta de su alma, desaparecerá el “encantamiento maléfico” y volverá a ser “normal” como era antes.

Esto no tiene nada que ver con lo hereditario. Sólo se puede heredar la predisposición a una situación hormonal ambivalente, la tendencia al empate hormonal. Y si el primer DHS hubiese atacado ya, no se debe en absoluto enfermar si se intenta evitar y resolver lo más pronto posible los conflictos con DHS que aparecen a continuación en el otro hemisferio.

Nota:

Hay dos condiciones para la constelación esquizofrénica:

1. Ninguno de los dos hemisferios oscila en el ritmo de base.
2. Los dos hemisferios oscilan con ritmos diferentes.

1.5. Influencia de las hormonas en el carácter y en el tipo de carácter de la persona.

Un escritor describía a una muchacha como dulce, graciosa, afectuosa y tierna; su rostro irradiaba donaire y disponibilidad. Por el contrario otro escritor la describía después como la típica suegra en la menopausia: una suegra malmetedora, prepotente y con un rostro duro y masculino, la típica sargento con barba y voz profunda, metida por completo a dominar su territorio sin limitación alguna. De la misma manera, de un héroe masculino y potente podría derivar una vieja mujerzuela que se deje manipular a placer.

¿Qué es el carácter?

Es muy difícil definir el carácter desde el punto de vista biológico, ya que los numerosos grupos de estudiosos y manipuladores del alma, entre los que están psicólogos, psiquiatras, teólogos, filósofos, políticos, gurus de todo tipo y periodistas, creen casi todos tener el monopolio para poder definir el carácter. Ninguno de ellos estaría de acuerdo con mi versión. No obstante no podemos evitar valorar a fondo las correlaciones entre el cerebro y las hormonas y meterlas en relación con lo que habitualmente consideramos que es el carácter.

El denominado carácter humano está considerado actualmente desde muchos puntos de vista, en general morales. Pero el carácter puede ser inculcado y también reeducado casi siempre. Si durante una guerra un solo hombre mata toda una tropa de soldados enemigos, se le considera un héroe. Si en tiempo de paz mata intencionadamente a uno, entonces se convierte en asesino. Los pilotos de los bombarderos que durante la última guerra mundial, noche tras noche, mataron con sus grandes escuadras aéreas miles de mujeres y niños indefensos, hoy son héroes (yo mismo de niño he temblado durante años en el refugio antiaéreo de una gran ciudad). Si uno de esos pilotos, más tarde, asesinase a una sola mujer anciana o a

un solo niño, como esos a los que en otro tiempo mataba a miles, se le consideraría un asesino despreciable.

¿Qué es entonces el carácter?

Una mirada al mundo animal nos puede ser de ayuda. De hecho, si sabemos que los conflictos biológicos y el DHS del hombre y del mamífero se sufren de una manera similar, deberemos también admitir también honestamente que se puedan comparar las causas y las constelaciones de este tipo de conflictos biológicos. Entre estas causas están no solamente el cerebro, sino también las hormonas o las constelaciones hormonales del momento. Es por eso que es totalmente legítimo poner estas hormonas en relación con eso que comúnmente llamamos carácter. Los animales se comportan inocentemente según el código de su cerebro. Ni el león es valiente cuando ataca a un animal porque tiene hambre, ni es un cobarde cuando deja escapar a los ñus que pasan cerca de él porque está saciado. ¿Tiene la gallina un carácter “cobarde” porque escapa revoloteando del hombre o tiene un carácter particularmente “valiente” porque pica a quien se acerca demasiado a su nido cuando está incubando? Mas aún: desde que tenemos estudiosos del comportamiento animal, se está difundiendo lentamente la idea de que el hombre y los animales forman el propio carácter, en gran parte, gracias al hecho de que tienen que ejercitar una determinada función.

El lobo no tiene así un “carácter” propio, sino que mas bien asume su carácter, sobretodo gracias a su posición y función dentro de la manada. Esta posición modifica también su constelación hormonal por medio del código del cerebro, porque por ejemplo, como jefe de la manada, crece con su tarea, al igual que una madre crece con su tarea y también hormonalmente se encuentra en una constelación totalmente diferente de una mujer que no tiene hijos.

Si observamos los diferentes tipos humanos y sus caracteres bajo el punto de vista de las constelaciones hormonales, debemos tener en consideración lo siguiente: toda distinción será arbitraria y a grandes rasgos, ya que en la raza del homo sapiens existen de por si infinitos matices dentro de cada una de las razas.

Si consideramos los tipos fundamentales descritos por Ernst Kretschmer en su libro “Körperbau und Charakter” (Estructura corporal y carácter), el pequeño, gordo y móvil “pícnico” y el más cerrado “leptosómico” alto y delgado, junto con el tipo “atlético”, se puede decir a grandes rasgos que el pícnico tiene más tendencia a la depresión, mientras que el leptosómico y el atlético deberían estar notoriamente más inclinados a la constelación esquizofrénica.

En líneas generales Kretschmer ha hecho una observación correcta, sin saber porqué sea así. Los hombres pícnicos son sociables, implicados y afables (“siempre tienen sitio en una fiesta”). Tienen relativamente menos testosterona con respecto a los hombres leptosómicos y atléticos, tienen entonces más estrógenos. Por eso tienen un ánimo muy sensible y tierno, casi femenino. Por eso con un conflicto de territorio llegan fácilmente al empate hormonal y sufren una depresión. La mujer pícnica sufrirá una depresión similar sólo tras la menopausia, ya que para ella la relación andrógeno / estrógeno tras la menopausia aumenta a favor del andrógeno, mientras que en el hombre pícnico aumenta a favor del estrógeno.

Los leptosómicos y los atléticos, donde por leptosómico se entiende el tipo delgado, sutil y grácil, sufren también conflictos de territorio, quizás incluso más que el pícnico, que sabe organizarse mejor y es más diplomático. Pero los leptosómicos y los atléticos raramente entrarán en un empate hormonal ya que tienen una alta tasa de andrógenos y pocos estrógenos. Por lo tanto, en general, no tienen una vida interior tan rica como la del pícnico, son cerrados (“¿sobre qué tenemos que estar

callados la próxima media hora?”), pero por el contrario son los típicos jefes masculinos de territorio. De hecho ambas tipologías pueden entrar en una constelación esquizofrénica. Pero si durante la depresión se forma otro Foco de Hamer en la corteza del hemisferio opuesto, a menudo no es posible verificar la denominada “esquizofrenia”, sino casi siempre la “depresión paranoide”. Sin embargo dado que los leptosómicos y los atléticos raramente sufren una depresión, ya que no alcanzan el empate hormonal, cada constelación esquizofrénica se verifica siempre en la constelación de los hemisferios como una denominada esquizofrenia. Todo lo dicho hasta aquí sobre los leptosómicos y los atléticos es válido solamente para los hombres.

Las mujeres leptosómicas y atléticas tienen en el momento de la pubertad más andrógenos que las mujeres pícnicas. Y dado que a menudo hoy en día las mujeres no tienen hijos y cada vez más toman la píldora anticonceptiva, se observa frecuentemente mujeres de este tipo con conflicto de territorio y depresión.

Ya de por sí es difícil, y cada día se vuelve más, hablar de lo que es normal y lo que no lo es. Cuando se define “normal” como aquello que hace la mayor parte de la gente, hay muchas cosas que no cuadran. Aquello que, de hecho, según el código de nuestro cerebro es paranormal, no puede volverse normal sólo porque la mayoría así lo piensa. Justamente la mujer leptosómica y también la atlética se desarrollan más como mujeres verdaderas sólo con el embarazo y el parto, mientras que la mujer pícnica, ya con 12 o 13 años, es “toda una mujer” y tiene todos los atributos típicamente femeninos.

Este breve discurso debería bastar. Creo que pone en bastante evidencia las dificultades a las que por norma y en particular nos debemos enfrentar hoy. Tan fascinante es la multiplicidad de las diversas tipologías humanas como distintas son también las posibles constelaciones hormonales así como las constelaciones conflictivas que a su vez pueden derivar de las diversas constelaciones hormonales. No quiero intentar mostraros más estas dificultades, que ya de por sí son precisamente las más estudiadas con relación al tipo, la tasa hormonal parcial de las hormonas individuales, a la fase hormonal (fase de ovulación, embarazo, menopausia, menstruación regular o también hemorragia en un aborto a causa de la píldora anticonceptiva, etc.) como también en relación con la edad y a la función biológica (padre de familia, soltero, etc.). Pero por favor, ¡no con cuestionarios! Evitad hacer mal uso de los datos de vuestro compañero paciente y mirarlo con superioridad. No tenéis que convencerlo para que entre en vuestro tipo, sino ayudarlo a realizar su propio tipo en la medida que sea posible.

Yo no puedo responder a vuestra pregunta de que es realmente el carácter, ni mucho menos como obra la influencia de las hormonas, en qué constelación y con que condiciones biológicas, sobre el carácter o los diversos caracteres. Basta con que reflexionéis sobre ello.

1.6. Influencia de las hormonas en la homosexualidad, en la relación lésbica.

Se nos dice que hagamos muchas cosas, incluso se nos prescribe, a veces por ley, y que no son para nada normales. Por contra, hay otras cosas que hoy son consideradas anormales y que sin embargo son normales desde el punto de vista biológico. También aquí nos es útil echar un vistazo a las especies animales más afines a nosotros (mamíferos). Creo que los antiguos griegos tenían un concepto particularmente equilibrado de la sexualidad.

Si dejamos en la estepa a 11 lobos de diferente proveniencia, tras un breve tiempo se habrá formado una manada bien estructurada. Para hacer esto los lobos no necesitan ninguna guía: el código de su cerebro les dice cómo hay que hacerlo, le dice al más débil que debe ofrecer la garganta como símbolo de sumisión, y le dice al más fuerte que debe reprimir el impulso de morder y no hacerlo, porque una manada de 11 lobos es más fuerte que una de 9. El código del cerebro les dice a los lobos de una manera precisa como se divide una presa y como se caza, acorralándola formando un semicírculo; les dice a los lobos cuando se inicia y cuando se termina el momento de aparearse, cómo se debe educar e instruir a la prole.

Por el contrario el hombre, denominado civilizado, ya no lo sabe. Para empezar no sabemos qué tenemos que comer, y entonces nos construimos los conceptos personales. Los hombres no saben ya como se construye un territorio, ni siquiera tienen ya el instinto de hacerlo, prefiriendo quedarse “solteros” afeminados. Las mujeres tampoco saben como parir sus hijos. De hecho han elegido la peor posición: sobre la espalda, a ser posible con otras parturientas, y así volverse completamente locas. Respecto a esto, y por suerte, ha habido mejoras durante este tiempo y se enseña el “retorno al parto natural”. En el pasado la mujer “civilizada”, justo después del parto, destetaba al niño y lo dejaba solo en una camita, lo más lejos posible de todo contacto corporal. Para educar al cachorro y al niño, se ponen en manos de las nodrizas, profesoras de guardería y maestras que lo “han estudiado”, aunque a menudo ellas mismas no hayan educado un hijo.

Si en tal situación se considera que, en efecto, en nuestra sociedad denominada civilizada no transcurre ya nada de un modo “normal”, es decir, según el código biológico, entonces no resulta correcto tachar de “anormalidad” a los homosexuales, las lesbianas y los edipos, incluso a los bígamos. De hecho no son más anormales que las mujeres que cada mes se toman una pastilla anticonceptiva y provocan artificialmente un bloqueo ovarial.

1.6.1. Homosexualidad.

Entre los mamíferos afines a nosotros la homosexualidad es dentro de ciertos límites una cosa del todo normal. Sólo uno puede ser el guía de la manada, el jefe del territorio. Los animales machos más jóvenes, que no pueden todavía aparearse (¡sólo lo puede hacer el jefe!) y los individuos más viejos, a los que no se les consiente aparearse, constituyen el lujo de la naturaleza en el caso de la catástrofe que el jefe y sus sucesores mueran. Constituyen la “reserva”. (Sin embargo para el puesto de jefe entran en juego solamente los lobos secundarios que están en constelación esquizofrénica). Pero en la naturaleza todo eso tiene un sentido y un objetivo, también la homosexualidad. Distinto que para las personas, para las cuales la homosexualidad se convierte a menudo en un callejón sin salida biológico, en los animales sucede que un “ejemplar de reserva” que está en constelación esquizofrénica se convierte en el jefe vacante del territorio, y en un momento se transforma, se convierte en un absoluto heterosexual y un jefe ejemplar del territorio. También para nosotros los hombres el territorio a defender es lo único que puede transformar un débil en un hombre de verdad. Mirando a nuestros hombres de hoy en día, afeminados y ubiquestas, reflexionamos siempre si son así porque no tienen ningún territorio o si no poseen ningún territorio porque son afeminados. También aquí el cerebro, como ordenador de nuestro organismo, constituye la central de comando que establece cual es la función que tiene el individuo.

También los hombres y jóvenes, o los adolescentes entre los 10 y los 15 años son completamente homófilos: están siempre juntos, hacen juramentos de sangre, son grandes amigos y completamente inseparables.

Esta, sin embargo, es una fase pasajera, un pasaje muy normal y necesario. Esta fase homoerótica protege a los jóvenes otorgándoles un espacio libre hasta los 15 o 16 años y no ser considerados competencia y rivales por parte de los hombres adultos, pues apenas termina esta fase homoerótica y se inicia la fase heterosexual de la pubertad serán rivales de los otros hombres, con todas las desventajas y peligros que a esto le siguen.

En la mayor parte de los casos es legítimo entender la homosexualidad de los hombres como un trastorno del desarrollo. Eso no significa que el trastorno aparezca entre los 10 y los 15 años, sino que el individuo masculino no ha superado jamás la fase homoerótica. Este trastorno se puede advertir con mucha anticipación, ya que se puede ver con mucho tiempo la dirección que lleva.

Sin lobos secundarios no existe la manada.

El hombre masculino sano, jefe y defensor del territorio tiene suficientes estrógenos, pero todavía más andrógenos. Por consiguiente hay dos posibilidades de trastorno del desarrollo:

1º tipo: Andrógenos a granel pero muy pocos estrógenos. El trastorno del desarrollo se produce por la escasez de estrógenos. Estos hombres son ambivalentes u homosexuales de modo facultativo, son rígidos, torpes, insensibles, fríos, el tipo de siervo rudo que como mejor se siente es en compañía de otros hombres.

2º tipo: Estrógenos a granel, pero muy pocos andrógenos. El trastorno del desarrollo deriva de la escasez de andrógenos. Estos “hombrecillos” sienten casi como las mujeres, a menudo son muy sensibles y comprensivos, superestetas. Preferentemente son actores, bailarines, músicos, fotógrafos o diseñadores y similares. Son los “homosexuales de tipo femenino”.

El primer tipo va siempre en la dirección de la tipología leptosómica o atlética, el segundo va más en la dirección de la tipología pícnica. Ninguno de los dos está en condiciones de convertirse en jefe o señor del territorio ni tampoco quiere hacerlo. El primer tipo se siente a este respecto demasiado torpe y rígido, el segundo se siente demasiado débil. El jefe del territorio recibe simpatía de los dos grupos de los tipos de homosexuales, pero solo la corresponde en la medida en que tolera su “admiración”. Esto parecería ser el significado profundo de la cuestión. El hecho de que los dos tipos entren en contacto formando “parejitas” es en mi opinión un hecho particularmente sensato de la naturaleza. Ninguno de los dos grupos puede tener relaciones con las mujeres: el primer tipo porque no puede implicarse de ningún modo con una mujer ya que le faltan los estrógenos; el segundo grupo podría hacerlo óptimamente, pero a causa de la insuficiencia de andrógenos no tiene ninguna motivación o afinidad; prácticamente son ellos mismos las mujeres. En cualquier caso para las mujeres masculinas tales “hombrecillos” pueden representar una especie de amistad, mientras que el primer tipo (ambivalente) puede comunicarse también con mujeres muy femeninas que están dispuestas a renunciar a la comunicación psíquica. En particular muchos conflictos nacen del hecho de que

las mujeres quieren “convertir” a los homosexuales, una empresa sin sentido, “amor inapropiado”.

Claro está que el homoerotismo tiene en la naturaleza su significado en los individuos jóvenes, que de este modo son tolerados por el jefe del territorio. Pero nuestros “viejos homosexuales” mal desarrollados pueden constituir un componente importante de la familia, ya que no representan ninguna competencia para el jefe, dado que no quieren tener nada que ver con las mujeres y se someten voluntariamente al jefe.

Echemos un vistazo ahora a la denominada relación lésbica entre mujeres: también aquí vemos que antes y durante la pubertad las chicas están muy apegadas unas a otras, la amiga del corazón, la más amiga de todas. Bromean y charlan todo el día y es normal que sea así. Lo que más tarde observamos en las relaciones lésbicas, casi sin excepción (prescindiendo de los trastornos del desarrollo postpubertal), causado de un modo artificial es precisamente el “no tener hijos”. Es totalmente normal que las madres se junten y hablen entre ellas de las preocupaciones grandes o pequeñas que causan los hijos. Solo el alejamiento completo del código biológico lleva a las desbandadas que nunca existieron entre los pueblos primitivos. Pero querer fijar una regla de nuestro modo de vida parabiológico, como por ejemplo en el caso del “ciclo menstrual” de la mujer, es un total absurdo, un jueguecillo académico sin sentido. No es posible sustituir las leyes biológicas que han estado regulando nuestra vida durante millones de años con un no-sistema de vida en común, deseado por algunos reformadores sociales o profetas que los hombres recientemente han puesto de moda. Y todavía menos se puede pretender considerar como factores normales las anomalías que de ello resultan. Nosotros, tontos hombres, tenemos que tomar como ejemplo a los sabios animales, que hacen del modo correcto y por instinto todo aquello que nosotros equivocamos todavía tras mil lecciones y que aparentemente no queremos aprender jamás.

Probablemente las hormonas fueron en un tiempo los “correos” más antiguos del organismo en el hombre y en los animales. Las hormonas actúan en cada célula de nuestro cuerpo, están compuestas de elementos bioquímicos polivalentes (las hormonas sexuales de esteroide, es decir, colesterol) y es posible enviarlas con el flujo sanguíneo al órgano predispuesto para la función. A continuación la función de las hormonas fue controlada por el gran ordenador del cerebro y posteriormente ampliada, ya que se vio que era buena y eficaz. Aunque sean muchas las cosas que se conozcan ya sobre las diferentes hormonas, cosas que no he podido expresar aquí por razones de espacio, el secreto de su influencia sobre nuestros conflictos y sobre el conjunto de nuestro ordenador cerebro acaba de empezar a desvelarse un poco.

2. Las denominadas psicosis.

La combinación de los programas especiales, biológicos y con sentido en la constelación esquizofrénica como “suceso biológico sensato compuesto por varios programas EBS que juntos constituyen un nuevo sentido biológico”.

La definición de las psicosis transversales (constelaciones esquizofrénicas) es:

Se deben cumplir dos condiciones:

1. el cerebro no sigue más el rito base
2. los dos lados (tronco cerebral, cerebelo, médula del neocórtex y corteza cerebral) siguen ritmos diferentes

2.1. El recorrido realizado hasta el descubrimiento de la etiología (causa del origen) de las denominadas enfermedades mentales y psicopáticas.

Después de haber obtenido mi habilitación como médico encontré mi primer puesto de trabajo en la clínica universitaria de psiquiatría de Tubingen. Las denominadas psicosis que allí vi fueron para mí, un joven médico, las más terribles y desesperanzadoras de las cosas que se pueden imaginar. Aquellas personas, entre las que también las había muy jóvenes con esquizofrenia juvenil (la denominada hebefrenia), aquellas personas en nada distintas de ti, lector, o de mi, que tenían sus sueños y sus esperanzas como nosotros, estaban todos metidos en redil como los animales en el “departamento cerrado”. Nadie sabía de hecho cual era la enfermedad que realmente tenían estas personas dignas de lástima. En la melancolía, la denominada “depresión endógena” la sintomatología es bastante uniforme por lo menos, pero en las denominadas psicosis esquizotímicas, o de forma más breve, esquizofrenias, hasta ahora ningún psiquiatra ha sido capaz todavía de establecer cual debe ser el criterio decisivo de la enfermedad.

Era ya demasiado aceptar que todas estas sintomatologías tan diversas fuesen una única enfermedad. De hecho, ¿qué tiene en común una persona afectada de una presunta “manía persecutoria” con una que tenga la manía de lavar o con una que “oye voces” en el entresueño o con la que tiene una denominada catatonia, una “irritación rabiosa”? Y también, ¿qué tienen en común estos cuadros sintomáticos con las diferentes formas de psicosis de tipo depresivo, a menudo alternantes con fases maniáticas, depresiones ansiosas o denominadas depresiones regresivas, que son las depresiones durante o tras la menopausia? ¿O qué tienen que ver con las depresiones del embarazo?

En realidad nada de nada por cuanto se debería poder ver si se tratase de una enfermedad única. Sin embargo tienen una cosa en común, mediante la cual la jerga popular ha encontrado una definición: están “idos”, queriendo decir con ello que es como si se hubiesen “ido” de su estado psíquico anterior.

Desde entonces hasta ahora siempre he tenido el gran deseo de poder ayudar como médico a estos pobrecillos. Espero y creo que ahora haya conseguido hacerlo.

Desde hace tiempo en todas las clínicas psiquiátricas del mundo se trata de encontrar inútilmente la causa de la enfermedad psicosis en las vivencias pasadas del paciente. Cierto es que no se ha podido pasar por alto que las experiencias decisivas, en particular las experiencias conflictivas, precedían a la manifestación de una “enfermedad psicótica”. Pero toda la buena voluntad no fue bastante para descubrir un sistema. El enigma tan difícil era en realidad fácil, como veremos en el curso de este capítulo.

Si alguno de vosotros, queridos lectores, sabe algo de psiquiatría o ha reflexionado alguna vez sobre la “enfermedad más frecuente en el mundo”, entonces al final de este capítulo se le abrirán los ojos y dirá: “Ahora está todo claro, de hecho no podía ser de otra manera”. Como ya algunos suponían, la esquizofrenia, entendida como “pensamiento dividido”, podría derivar del hecho de que los hemisferios cerebrales no “piensan al mismo ritmo”. Pero por el contrario a ninguno se le ha ocurrido pensar, si bien a partir de ahora la cosa será obvia, que eso puede ser debido a dos conflictos biológicos activos diferentes. Casi todas las clínicas psiquiátricas disponen hoy día de tomógrafos computerizados, pero a ninguno se le ha ocurrido utilizarlos, ya que normalmente los psiquiatras no saben nada de TAC y los neurorradiólogos no están interesados en los conflictos (biológicos). Al 99% de

los pacientes denominados esquizofrénicos no se les realiza ningún TAC, dado la ausencia de “sintomatología neurológica”.

Podéis estar seguros, queridos lectores, que antes de escribir este capítulo he reflexionado intensamente durante años sobre la posible relación entre los conflictos biológicos y la psicosis.

Ya antes de mi estudio sobre el infarto cardíaco en la clínica universitaria de Viena en 1984, descubrí y publiqué que existen relaciones conflictivas respecto a la denominada depresión endógena (que de hecho no tiene un origen endógeno). La esquizofrenia me ha costado mayores fatigas, sobretodo por la falta de colaboración de mis colegas de entonces, que a menudo se negaban a realizar una TAC cerebral a los pacientes esquizofrénicos. Me vino bien conocer con la máxima exactitud, gracias a la actividad que desarrollé en la clínica universitaria de Tübingen, toda la problemática del método de diagnóstico. Lo que uno llama psicosis, para otro es una “crisis nerviosa” o se dice que el paciente ha “enloquecido”, “se le ha ido la cabeza” o “se ha vuelto loco”.

Es grave para un paciente si el informe médico de una clínica universitaria habla de psicosis, ya que entonces el pobrecillo será considerado un “monstruo” por el resto de su vida. Aunque se le trate “humanamente” nadie le volverá a tomar en serio. Por todos lados encontrará caras indulgentes que lo compadecen. Y en general será excluido de la sociedad de los hombres a los que se toma en serio. Y es extraño como sucede a menudo. Un joven colega mío del pasado en Tübingen tenía la ambición de ser “especialista de los sueños”, como era y sigue siendo por temporadas la moda en la psiquiatría. Cuando interrogó respecto a sus sueños a un paciente, del que ninguno sabía que podía tener ya que nada cuadraba, este paciente le confesó que había oído hablar a su madre en sueños. El fanático asistente fue un poco más allá y le preguntó si quizás eso no había sucedido en el entresueño. El paciente medio admitió que durante el sueño no se puede saber si se está medio despierto, y entonces el “joven Esculapio” se preparó para el golpe definitivo: “¿estaba quizás despierto del todo cuando creyó haber oído la voz de su madre? El inocente paciente no lo excluyó por completo, dado que no sabía a donde quería ir a parar el doctor. Apenas hubo escuchado la media “confesión” de esa posibilidad, interrumpió de repente el interrogatorio y como un gran inquisidor y con cara satisfecha escribió con grandes letras sobre la primera página: “¡Vox!”. Con “vox” quería decir que el paciente oía voces y con eso para el pobrecillo ya estaba escrita su condena a muerte moral. Oír voces significa que el paciente es esquizofrénico y, si es así, lo es para siempre. Un pequeño instante a la ligera había arruinado al paciente para el resto de su vida, evidentemente a causa del fanatismo cínico y falta de escrúpulos del joven médico.

Desde aquel momento ninguno se interesó más por los sueños del paciente, el diagnóstico estaba listo y decía: esquizofrenia paranoica alucinatoria. Normalmente el paciente no se libera de un diagnóstico semejante hasta el final de su vida: una vez loco, loco para siempre.

Si en un tiempo no muy lejano, en el que sólo habrá una medicina, los historiadores se tomaran la molestia de recorrer cada paso del descubrimiento de la Nueva Medicina, entonces admitirán que estos conocimientos adquiridos gradualmente no me han caído del cielo por las buenas, sino que a menudo fue un combate fatigoso y complicado, que ha significado muchas veces repetir los mismos errores.

Incluso cuando se ha descubierto cualquier cosa nueva se corre siempre el riesgo de caer en los viejos esquemas mentales. En la ciencia, mientras que lo que se descubran sean solo “pequeños pasos”, no hay ningún problema. Pero otra cosa

es cuando se dice que una (pseudo)ciencia está equivocada en todo o en casi todo. ¡Se abren las puertas del infierno! De hecho se considera justo, y sobre todo serio, aquello que todos consideran justo. Debo confesar con honestidad que yo mismo, a ratos, he vuelto a caer en el viejo modo de pensar dogmático, aunque ya hubiese llegado a mis nuevos conocimientos. Me fue útil el hecho de haber estudiado en física que los conocimientos empíricos y las conclusiones ideológicas son dos cosas muy diferentes. De este modo, durante otros dos años, he seguido creyendo que se debía considerar el cáncer como algo maligno. Hablaba erróneamente de un “cortocircuito” en el ordenador cerebro. Sólo con la tercera y la cuarta ley biológica se ha esbozado casi obligatoriamente la quinta ley. Y así he comprendido que todos estos fenómenos que hemos llamado “enfermedades” partiendo solamente de los síntomas, son solo parte de programas especiales, biológicos y con sentido (EBS).

Las dos primeras leyes biológicas eran y siguen siendo correctas, pero las conclusiones conceptuales que de ellas había sacado estaban equivocadas, es decir, representaban una recaída en los viejos sistemas mentales ya superados de “bueno” y “malo”, o dicho de otro modo “benigno” y “maligno”.

Algo parecido sucedió con las denominadas psicosis: creo que había interpretado correctamente las causas de las depresiones, manías y las denominadas constelaciones esquizofrénicas. Pero creí también que había que considerar estas constelaciones esquizofrénicas como “nada va bien”, es decir, el ordenador cerebro ha dado el mensaje de “error”.

De nuevo fue una recaída en los viejos esquemas equivocados. Incluso mi suposición de que el sentido de este “desconectar” fuese esperar tiempos mejores en los que se pudiesen resolver los dos conflictos era correcta solo a medias.

Con la quinta ley biológica la madre naturaleza ha enseñado de nuevo a este pequeño aprendiz de brujo que ella no hace nada sin sentido. Solo nuestra ignorancia es insensata y peligrosa. Solo después de que la madre naturaleza me ha enseñado otra vez la lección se me han abierto los ojos. Estoy contento de poderos mostrar en esta edición el mas reciente fruto de mis descubrimientos. Creo que me daréis la razón en el hecho de que esta conclusión final es correcta y demuestra tener un sentido, por supuesto un sentido biológico. Y va más allá:

Nota:

Cada una de las denominadas constelaciones esquizofrénicas, es decir, cada combinación de dos programas especiales, biológicos y con sentido (EBS) tiene un nuevo sentido biológico especial propio. Se podría incluso hablar de un sentido biológico específico de la combinación de dos programas especiales biológicos y con sentido.

Esto es tan emocionante que es normal que a cualquier persona normal, acostumbrada a pensar en la manera antigua, se quede sin palabras. ¿Hasta la locura, la paranoia, eso que presumiblemente tenía todavía menos sentido que las células cancerosas degenerativas, hasta esto sería un programa biológico con sentido? ¡Parece casi inconcebible!

Al final hemos metido a estas personas infelices en departamentos cerrados, casi en prisiones, porque creíamos que estaban afectados por enfermedades psíquicas hereditarias, malignas e incurables. Creíamos que teníamos que proteger a la comunidad de estos “locos sin voluntad incapaces de comprender”. Ahora reconocemos que no era así. Que la relación con estas personas se pueda realizar de un modo diferente se demuestra con el ejemplo de Italia, donde ya desde hace años no existen las instituciones psiquiátricas. Según indican las experiencias

referidas, va mucho mejor que antes. Las instituciones psiquiátricas se volvieron innecesarias. Ahora en Italia, para los casos especialmente graves, hay habitaciones especiales en los grandes hospitales..

2.2. "Psiquiatría a tres niveles".

Si pensamos a fondo con coherencia y lógica, toda la cuestión se vuelve todavía más lógica, fantásticamente lógica: la palabra "psiquiatría" no sirve para nada. Al igual que cada síntoma psíquico en el programa EBS tiene su contrapartida a nivel orgánico, obviamente también la combinación de tales programas EBS debe tener un sentido biológico no solo en el plano psíquico, sino también en el orgánico. Querer creer otra cosa no tiene ningún sentido biológico, pero tiene sentido en base a la quinta ley biológica. Podemos incluso hacer "diagnósticos psiquiátricos" en base a síntomas corporales (en el sentido de antes). Si un paciente tiene a la izquierda y a la derecha una neurodermatitis no simétrica, debe tener también una constelación esquizofrénica de la corteza cerebral (separación del compañero y separación de la madre o de un niño). Esto tiene obviamente un sentido biológico de combinación de los dos EBS.

Pero análogamente los síntomas orgánicos deben tener un sentido biológico en su combinación. ¡Es lo que exige la quinta ley biológica!

Por el momento conozco el sentido biológico de aproximadamente 2/3 de los EBS y estoy preparando una tabla al respecto. Sin embargo admito también humildemente que hasta ahora no conozco el "sentido biológico de combinación", que debo descubrir a nivel psíquico y orgánico, ni siquiera de un tercio de todas las combinaciones de EBS.

No se trata de hablar por hablar cuando se habla del "pequeño aprendiz de brujo", sino que ante las enormes tareas que se deben afrontar uno se siente verdaderamente pequeño y miserable si osa ocasionalmente echar un vistazo por el ojo de la cerradura de la oficina de la madre naturaleza. Es difícil, en el sentido más literal de la palabra, abarcar todo aquello que se ve, es decir, descifrar las combinaciones o su sentido biológico.

Si aceptamos por el momento, lo que debo demostrar todavía y sin duda lo haré más tarde, que estas condiciones a las que hasta ahora hemos llamado "enfermedades mentales y psicopatías" tienen todas un particular sentido biológico, que hasta ahora no habíamos reconocido todavía, ni podíamos hacerlo, quizás porque antes estábamos todos estupefactos, y de repente surge la pregunta: "Entonces, ¿se puede dejar que todos los locos y los psicópatas vayan por ahí libremente?".

La respuesta es tan sencilla como complicada: nuestro organismo entero y también el "ordenador" de este organismo está regulado por las relaciones biológicas naturales.

También estas relaciones tienen un sentido biológico. Yo no creía que estas situaciones a las que llamamos enfermedades mentales y psicopatías hubiesen revelado un sentido reconocible aún por nuestra civilización, tan lejana ya de la biología.

Un pequeño ejemplo: Nuestra Maja, perra de raza bóxer. Cuando su hija parió cinco cachorros sanos ella (Maja) quería saltar en la caja y atacar y morder a los pequeños para matarlos. Nosotros decimos que "se ha vuelto loca", los psicólogos

que “está celosa”. Ninguna de las dos cosas. Solo comprendemos este comportamiento cuando los etólogos nos explican que eso es del todo normal en las manadas que viven en libertad, y que biológicamente tiene sentido; de hecho sólo la loba-guía puede tener cachorros, tantos como se necesiten para completar la manada.

Como muestra el ejemplo italiano, la mayor parte de los pacientes puede estar en casa. Ni los pacientes pueden resolver sus conflictos con la psiquiatría, porque normalmente se les seda con tranquilizantes, ni nadie en las clínicas se interesa por sus conflictos verdaderos, por no hablar de los TAC cerebrales. Se trata justo de conflictos biológicos que tienen que ver con el ambiente en el que se encontraban antes y del cual ahora, estando en la clínica, se han alejado. En algunos casos individuales, gracias al hecho de alejarse una determinada distancia, sea espacial sea psíquica, de la causa conflictiva, se podría llegar eventualmente a una solución del conflicto. Pero esto no es válido para la constelación esquizofrénica, cuyo sentido, por lo que parece, consiste en el hecho de que los conflictos se “congelan” por el momento. Aquí está en gran parte el sentido biológico de esta constelación, el cual puedo además demostrar en un momento:

Con una constelación esquizofrénica no se acumula prácticamente ninguna masa conflictiva. Si un día los afectados tienen la posibilidad de resolver ambos conflictos, se liberan del encantamiento como en los cuentos y vuelven a ser completamente “normales”. Sin embargo si en este período, que suponemos sea largo, hubiesen tenido solo un conflicto en un lado cerebral, por ejemplo en la zona del territorio, entonces no deberían resolverlo, entre otras cosas porque morirían de infarto cardiaco en la crisis epileptoide.

Tras descubrir la primera ley biológica de la Nueva Medicina creía, en mi entusiasmo, que se debiesen resolver rápidamente todos los conflictos. Hoy en día sé que se trataba del error de un pequeño aprendiz de brujo. Hay conflictos que, si es posible, es mejor llevárselos a la tumba para poder vivir más tiempo.

Si después de leer las páginas precedentes todavía no te queda claro nada, querido lector, no te desesperes. Al final de este capítulo sabrás más del tema que cualquier psiquiatra.

La misma palabra “psicosis”, en sentido estricto, es incorrecta, porque imaginábamos que tuviese que ver solamente con la “psique”. ¡Pero por cada síntoma psíquico hay también un síntoma cerebral y un síntoma en el órgano correspondiente! En la Nueva Medicina cada una de las denominadas enfermedades suceden siempre sobre los tres niveles, y las cosas no son diferentes para las denominadas psicosis. Solo que en estas últimas normalmente habíamos pasado por alto por síntomas orgánicos. Y si por casualidad los habíamos visto, no los habíamos relacionado con la psicosis.

Por desgracia hoy en día, por ejemplo en Austria (ley para los psicoterapeutas = ley anti Nueva Medicina), se ha llegado a dividir la medicina de un modo totalmente insensato en “enfermedades puramente psíquicas” y “enfermedades puramente orgánicas”. Las primeras, entre las que entran también las denominadas psicosis, son tratadas exclusivamente por los psiquiatras y psicoterapeutas, las otras “enfermedades puramente orgánicas” son curadas por los médicos que se ocupan de los órganos...

Para no crear una confusión lingüística total, por el momento continuaremos usando la expresión “psicosis”, si bien en la Nueva Medicina, aunque de otra manera, tienen un sentido biológico específico gracias a la combinación de dos o más programas EBS. Son excepciones las denominadas “depresión primaria” y la

“manía primaria”, en contraste con la depresión y la manía en la constelación esquizofrénica que llamamos “depresión secundaria” o “manía secundaria”, en parte también las constelaciones maniaco-depresivas, siempre y cuando afecten ambas zonas del territorio. De hecho la depresión primaria y la manía primaria se presentan con un único conflicto en el caso de los zurdos y del empate hormonal.

2.3. ¿Qué aspectos cambian en aquello que hemos llamado hasta ahora psiquiatría?

1. No existen y no han existido jamás programas especiales psíquicos sin correlación orgánica. Por lo tanto en rigor no hay ni psiquiatría en el sentido anterior ni psicología.
2. Debemos dejar de intentar “eliminar con la terapia” todos las presuntas molestias psíquicas, es decir las rarezas, como se las ha querido imaginar siempre. Como sabemos hoy en día, se trata de programas biológicos especiales que naturalmente implican también cada vez un relativo sentido biológico a nivel psíquico. Esto no se sabía antes.
3. Un punto de vista completamente nuevo y desconocido hasta ahora es aquel por el que las distintas constelaciones de los relés cerebrales afectados tienen una determinada sintomatología psíquica (y obviamente también orgánica) común o comparable que a continuación describiré. Como mostraré en un caso concreto, naturalmente también hay combinaciones de más de dos conflictos activos en los distintos hemisferios cerebrales. Y a su vez también hay constelaciones múltiples parecidas que son comparables entre ellas, es decir, tienen algo en común. Una excepción sólo aparente son los “saltos cuánticos” psíquicos (y obviamente también orgánicos) causados por la constelación que nos ha hecho ver una sintomática completamente nueva, que aparentemente no tiene nada que ver con los dos conflictos originarios.
4. También las constelaciones, incluidas las múltiples, tienen siempre un sentido biológico propio. Se trata de un hecho demostrable, que incluso a mí, que soy viejo en el oficio, me parecía antes increíble, quizás porque yo mismo he trabajado en la denominada psiquiatría, donde nos sentíamos inteligentes cuando utilizábamos expresiones y síntomas psiquiátricos y hacíamos creer a nuestros pacientes que sabíamos algo de ellos.
5. Sólo para completar diré que probablemente tenemos que contar todavía con otros tipos de constelaciones, por ejemplo
 - la constelación fronto-occipital del mismo hemisferio y
 - la constelación cráneo-caudal (superior / inferior) del mismo hemisferio.Obviamente estas constelaciones pueden a su vez ser combinadas con las constelaciones transversales de hemisferios diversos.
6. Las combinaciones de constelaciones de los hemisferios del tronco cerebral, cerebelo y/o cerebro.
Tales combinaciones pueden estar presentes no sólo en muchos, sino incluso en la mayor parte de los casos de los pacientes recluidos en nuestras instituciones psiquiátricas.
7. Ampliación del sentido biológico de las constelaciones:
La cuestión de la ampliación del sentido biológico del programa biológico especial concreto en la combinación de dos o más constelaciones, de hemisferios diferentes (o fronto-occipital o cráneo-caudal), se convierte en una cuestión decisiva en cada caso particular para todos aquellos que quieran ocuparse más intensamente con la Nueva Medicina. Naturalmente, como ya

hemos dicho, el sentido biológico se puede buscar no solo en la realidad psíquica, así como no se podía buscar sólo en la realidad orgánica. Pretendo decir: el “salto cuántico” psíquico, esto es la variación del contenido conflictivo o la ampliación del contenido conflictivo a causa de la combinación de dos o más contenidos conflictivos, prevé también el correspondiente “salto cuántico” orgánico, del cual hasta ahora sólo sabemos que la masa conflictiva es mucho más limitada en su efecto también a nivel orgánico. Vale la pena encontrar bajo que aspecto, a causa de la combinación, se podría modificar no solo el sentido biológico relativo de dos conflictos activos a nivel orgánico, sino también si el sentido biológico a nivel orgánico puede realizar eventualmente un “salto cuántico”, es decir, un “salto cuántico orgánico” o si incluso debe realizarlo por fuerza.

Naturalmente debemos pensar lo mismo también a nivel cerebral. Estamos en condiciones de fotografiar fácilmente estas combinaciones con las TAC, pero por el momento solo podemos hacer especulaciones sobre los procesos electromagnéticos (siempre que se trate de esto) o sobre las combinaciones. Sin embargo tales conocimientos no son clínicamente obligatorios en el presente. Puesto que nos encontramos ante un sistema predeterminado, podemos lograrlo incluso sin este conocimiento especial detallado de un solo nivel.

2.4. El sentido biológico de combinaciones o constelaciones de conflictos biológicos a nivel orgánico.

Probablemente este punto parecerá a los lectores un poco desconcertante a priori. Uno se puede ya imaginar que una combinación psíquica de varios conflictos de hemisferios distintos o de lados cerebrales diferentes (en el tronco cerebral y en el cerebelo) pueda tener un sentido biológico, pero resulta difícil entender por el momento que tenga que ser así también el caso de programas especiales orgánicos.

Sin embargo si reflexionamos correctamente, llegaremos a la conclusión de que no es una contradicción el hecho de que la combinación, que nosotros aquí llamamos constelación, pueda tener del mismo modo un sentido biológico específico modificado a nivel orgánico o hasta que deba tenerlo, del mismo modo que lo tiene a nivel psíquico.

Puesto que la primera ley biológica dice que todos los procesos tras el DHS se desarrollan de modo análogo en los tres niveles, ¿por qué no tenía que ser así también para las combinaciones o constelaciones de estos procesos? Ciertamente que al inicio (primera edición de este libro) creía que en el caso de dos conflictos biológicos corticales de hemisferios diferentes el ordenador cerebro mostrase el mensaje “error” y el individuo afectado “fuese eliminado de la competencia”. Eso es todavía cierto en parte, es decir, el individuo se retira de la competencia especial, por ejemplo con respecto al territorio, pero tiene la ventaja de que no se forma casi ninguna masa conflictiva. Sin embargo no se trataba en modo alguno de un “error”, sino que la propia constelación de la locura tiene su sentido biológico, así lo creo hoy. Y son muchos los hechos que confirman que no sólo a nivel psíquico la combinación de conflictos, es decir, la constelación esquizofrénica, representa un sentido biológico específico nuevo por completo justo en su combinación especial (por ejemplo “estado de suspensión” con constelación esquizofrénica premortal), sino que esta combinación específica, por cuanto en la práctica revela una nueva dimensión a nivel psíquico, también a nivel orgánico puede mostrar una dimensión nueva similar,

incluso debe. Soy consciente de que resulta difícil imaginarse una nueva dimensión de una correspondencia biológica a nivel orgánico. Sin embargo me gustaría citar un par de ejemplos, que ya conocía anteriormente, pero que no conseguía valorar todavía de un modo adecuado.

2.4.1. Ejemplo: Reparación de la ovulación en una joven diestra mediante la constelación postmortal.

- a) En este caso el primer DHS sería un conflicto sexual que provocaría amenorrea (perdida de la ovulación).
- b) Tras un segundo DHS en el relé de territorio cortical (derecho) –de hecho tras el primer conflicto la mujer reacciona “masculinamente”, por ejemplo con el deseo de tener un compañero delicado o una joven amiga lesbiana- retorna la ovulación. Se restablece el equilibrio o, más exactamente, un equilibrio del conflicto.

Ahora, según que conflicto sea más fuerte, puede prevalecer un lado cerebral sobre el otro, por ejemplo con conflicto acentuado en el lado derecho, masculino, la mujer será relativamente un poco más femenina. Pero si el conflicto sexual femenino viene acentuado por un agravamiento del conflicto cortical izquierdo, entonces la mujer se volverá relativamente un poco más masculina. Con esta alteración de la sexualidad, que se observa con especial frecuencia en las mujeres lesbianas o los hombres homosexuales, la mujer puede continuar teniendo tanto el ciclo como la ovulación.

¡Evidentemente se encuentra psíquicamente en una constelación esquizofrénica maniaco-depresiva post-mortal!

2.4.2. Ejemplo: Combinación de dos conflictos del prófugo que afectan a ambos riñones.

Primer DHS: conflicto del prófugo a nivel psíquico, a nivel orgánico retención de líquidos con carcinoma de los túbulos colectores de un riñón

Segundo DHS: otro conflicto de prófugo o conflicto del sentirse abandonado a nivel psíquico, y por ello constelación esquizofrénica del tronco cerebral con sensación de desorientación; esto tiene un sentido biológico particular. Orgánicamente: retención grave de líquidos, lo que hasta ahora habíamos llamado disfunción renal aguda con necesidad de diálisis; carcinoma de los túbulos colectores en el segundo riñón.

Psíquicamente: desorientación, consternación, psicosis.

2.5. Subdivisión general de las denominadas psicosis.

A. Capa trófica.

Constelación esquizofrénica del tronco cerebral.

1. De las cuatro cualidades funcionales las posibles serían:
 - a) Sensorialidad del tejido intestinal: examina la composición de los alimentos en el interior del intestino, tanto químicamente como mecánicamente.
 - b) Motricidad (= peristalsis intestinal).
 - c) Secreción intestinal: produce los jugos digestivos.

- d) Absorción intestinal: las sustancias nutritivas son absorbidas a través de las paredes intestinales en el flujo sanguíneo y linfático con dirección al hígado.

Evidentemente estas cualidades funcionales están dirigidas todas por el mismo relé en el tronco cerebral (véase el esquema de la sección esquemática del tronco cerebral), pero no en todas las partes del tracto gastrointestinal están presente las cuatro. Por ejemplo parece que las glándulas lacrimales, las glándulas parótidas y las glándulas sublinguales tengan sólo la cualidad funcional secretora.

Por otra parte las cualidades secretora y absorbente, por ejemplo, no parece que se excluyan la una a la otra necesariamente. De hecho en el mismo punto puede desarrollarse unas veces un carcinoma plano en el caso de que no sea posible absorber un pedazo, y otras veces el pedazo resulta demasiado grande para poder pasar por el intestino, entonces se forma en una posición próxima un carcinoma con forma de coliflor de tipo secretante que tiene la función de producir todo el jugo digestivo posible de tal manera que el pedazo sea digerido y pueda pasar. En los dos casos, pero sobretodo en el segundo, pueden estar implicadas también las cualidades funcionales sensorial y motora. Pero se debe tener presente que en muchos casos en los que se implica solo una cualidad funcional, basta que el otro lado del tronco cerebral sea atacado por otro DHS para tener la constelación esquizofrénica del tronco cerebral. No parece verificarse muy frecuentemente el hecho de que un DHS puramente sensorial o puramente motor ataque el tronco cerebral, pues si fuera así se debería encontrar mucho más a menudo "Focos de Hamer en gran número". Pero por una parte muchos tumores no se descubren jamás, en especial aquellos de tipo absorbente de crecimiento plano, sobretodo si se pueden reducir con la presencia de micobacterias por la tuberculosis. Y por otra parte todavía no existen los parámetros de valoración diagnóstica, aparte del TAC cerebral, con los que poder calificar un DHS sensorial en el tracto intestinal. Quizás estaremos en condiciones de hacerlo a no mucho tardar. De hecho creo que la denominada colerina causada por la toma de un pedazo envenenado o podrido, provoca una inversión de la peristalsis en la primera parte intestinal de admisión y una intensificación de la peristalsis en la parte final expulsora. El "centro" se encontraría entonces o a la mitad del colon o en la membrana ileocecal (unión del intestino delgado con el grueso).

2. El lado izquierdo expulsor del tracto gastrointestinal, dirigido por el lado izquierdo del cerebro. También aquí vale todo lo citado arriba en el punto "1".

El síntoma psíquico típico en la constelación esquizofrénica del tronco cerebral es siempre la consternación.

- B. Constelación esquizofrénica del cerebelo: problema social: conflicto con/por la madre o niño y por el compañero.
- C. Constelación esquizofrénica de la médula cerebral ("grupo de lujo").
- D. Constelación esquizofrénica de la corteza cerebral.
- E. Constelación o combinación fronto-occipital.
- F. Constelación o combinación cráneo-caudal de la corteza cerebral.
- G. Combinaciones de programas EBS de diferentes porciones cerebrales (por ejemplo corteza del encéfalo / tronco cerebral).
- H. Combinación o constelación de más de dos programas EBS.

- I. Fase intermedia con salto de los conflictos. Es como si estuviesen presentes dos programas EBS reflejados durante un breve tiempo (“uno se acaba de activar y el otro no está resuelto todavía”).

2.5.1. Clasificación detallada de las denominadas psicosis.

Dando por hecho que sabemos que no existen las psicosis entendidas hasta ahora como “enfermedades puramente psíquicas”, sino que todas las presuntas enfermedades son en parte síntomas de programas especiales biológicos y con sentido o combinaciones de estos, y que nosotros denominamos “constelaciones”, llegamos a la siguiente clasificación:

A: un único programa especial biológico y con sentido en una persona zurda:

1. Depresión primaria:
 - a) en la mujer zurda sexualmente madura (menos en el embarazo y la lactancia y excluyendo también la píldora anticonceptiva),
 - b) en el hombre zurdo en la andropausia.
2. Manías primarias:
 - a) en el hombre zurdo,
 - b) en la mujer zurda en la menopausia
3. Depresión primaria y manía primaria con “empate hormonal”.

Por lo tanto hablamos de “depresión primaria” y de “manía primaria”, porque ya con el primer programa EBS surge la depresión o la manía, lo cual tiene su sentido biológico.

Todas las otras “rarezas psíquicas” eran o son siempre *combinaciones* de programas especiales biológicos y con sentido, siempre y cada vez en una combinación particular, donde llamamos

constelaciones esquizofrénicas

a las combinaciones transversales de las porciones cerebrales a izquierda y a derecha (tronco cerebral, cerebelo, médula cerebral y corteza cerebral).

Junto a esto tenemos la constelación fronto-occipital (de delante hacia detrás) y la constelación cráneo-caudal (parte superior e inferior de la misma porción cerebral).

La combinación o constelación de programas EBS de diversas partes cerebrales con todas las variaciones posibles (transversal, cráneo-caudal, etc.) y la combinación o constelación de más de dos programas EBS con las denominadas “constelaciones múltiples”.

Nótese:

También la combinación de varios programas EBS tiene siempre un sentido biológico, casi un sentido biológico combinatorio.

La clasificación de las psicosis es muy simple y se basa en las tres hojas germinales embrionarias. Con respecto a la naturaleza tan específica de las diferentes psicosis veremos que naturalmente cada programa EBS, por ejemplo del tronco cerebral, se puede combinar con otro programa EBS del tronco cerebral, por ejemplo en el lado opuesto, en una constelación esquizofrénica del tronco cerebral,

pero evidentemente también con cualquier programa EBS del cerebelo o del cerebro y viceversa. Pero comencemos con la psicosis primaria constituida por la “depresión primaria” y por las “manías primarias”, ya que estas representan un sólo programa EBS.

2.5.2. Las depresiones primarias y las manías primarias (grupo especial).

El hecho de que las depresiones y las manías primarias formen un grupo particular es porque tienen sólo un programa EBS que sin embargo se ha formado en condiciones especiales, o por ser zurdo o por empate hormonal. Mientras que el ser zurdo es un factor constante, el empate hormonal, al contrario, puede variar (por ejemplo a causa de la píldora anticonceptiva, el embarazo, la lactancia, un quiste del ovario, etc.).

Análogamente también la sintomática de la depresión puede transformarse en manía. Este cambio maníaco-depresivo casi “artificial” (al contrario que la constelación esquizofrénica maniaco-depresiva, también llamada “demencia maníaco-depresiva por la medicina oficial) tiene siempre un sólo conflicto que sin embargo de vez en cuando, en base a la situación hormonal y al contenido conflictivo, puede activar un programa EBS diferente, pero sólo uno. Hablamos ahora de un “conflicto que salta”, es decir, que cambia de lado cerebral.

En pequeño ejemplo: una paciente de cincuenta años en la menopausia había sufrido un conflicto de territorio (reaccionando por lo tanto masculinamente) porque el compañero la había dejado (es decir, se había escapado de su territorio). Dado que tenía todavía muchas hormonas femeninas, las masculinas prevalecían sólo por un poco; se encontraba en el denominado “empate hormonal”. En la medicina tradicional se ha llamado este suceso “psicosis involutiva” o “depresión involutiva”.

Desde hace ya tiempo se sabe que esta depresión involutiva tiene alguna relación con las hormonas y que a menudo “reacciona” bien a los estrógenos. Pero dado que no se conocía la causa, ni siquiera se sabía que con los estrógenos el síntoma depresión desaparece, y la paciente (si el conflicto no se resuelve efectivamente) entonces experimenta el conflicto de un modo diferente, esto es, como conflicto de frustración sexual (“me ha dejado por otra”).

El conflicto se ha modificado entonces en su contenido por el suministro hormonal, y ahora salta del lado derecho de la corteza cerebral al izquierdo, y en lugar de una úlcera de las arterias coronarias con angina de pecho y depresión, lo que causa es una úlcera de las venas coronarias y una úlcera del cuello del útero y, dado que prácticamente persiste siempre el balance hormonal, una manía.

Si estos pacientes tienen mala suerte, y esta que citábamos la tuvo, se le puede ya diagnosticar tras poco tiempo un carcinoma en el orificio y en el cuello del útero (carcinoma ulceroso). Si la misma paciente hubiese tenido su conflicto de territorio en empate hormonal con depresión y angina de pecho a causa de una pelea con la vecina, entonces los estrógenos habrían sido una ayuda muy eficaz ya que un conflicto de este género jamás se habría convertido, por lo que respecta al contenido, en un conflicto de territorio. Gracias a los estrógenos esta mujer masculina se habría convertido de nuevo en femenina y no habría sentido más el conflicto de territorio. Se habría acabado el problema.

Hay frecuentemente muchos casos comparables a este con el embarazo o la píldora anticonceptiva (aquí en secuencia contraria). El mismo ciclo mensual, que en la naturaleza no existe, no es homogéneo (más embarazos y lactancias más largas).

Los períodos más femeninos se alternan con otros más masculinos. Esto a lo que echando un vistazo nos parece o nos ha parecido ser constante en realidad no lo es, sino que se trata más bien de altos y bajos hormonales.

Ved, queridos lectores, como son de fáciles las cosas cuando se escriben, y como se pueden complicar en la práctica. Por eso es aconsejable dirigirse siempre a un “iatros” (médico en griego) experto de la Nueva Medicina, así como para otros temas se pide el parecer técnico de un consejero especializado. De hecho si en el caso anterior, que afortunadamente terminó bien, el conflicto sexual (tras el salto) hubiese durado 8 o 9 meses, incluso tras haber encontrado la solución se habría producido obligatoriamente una embolia pulmonar con la consiguiente muerte en el punto culminante de la fase PCL (infarto cardiaco derecho tras ulcera de las venas coronarias). Un aparato eléctrico se puede reparar siempre, en caso de necesidad eliminarlo por completo y sustituirlo por uno nuevo, pero para el hombre y los animales no hay vuelta atrás.

2.5.2.1. Ejemplo: depresión con tres recaídas en una muchacha zurda a causa de un conflicto sexual y/o un conflicto sexual de marcar el territorio.

Me gustaría daros cuenta, queridos lectores, de una serie de 4 fases depresivas de una joven que son típicas respecto al discurso anterior, pero de las cuales seguramente ninguno habría comprendido jamás el origen si finalmente no hubiésemos descubierto el sistema.

Las depresiones se manifiestan en empate hormonal, por lo tanto con amenorrea juvenil o post-climatérica, es decir, cuando las mujeres se vuelven más masculinas y los hombres más femeninos, o con el conflicto sexual o conflicto sexual de marcar el territorio de mujeres zurdas de tipo femenino. En el ejemplo que sigue se toma en consideración un caso parecido que es de verdad sorprendente ya que es tremendamente constatable y por ello completo sobre los tres niveles (psique, cerebro, órgano), y porque la paciente, para ella de modo íntimo, ha diseñado una especie de diario de sus estados de ánimo. Estoy convencido que en breve tiempo este caso entrará a formar parte de la “literatura” médica mundial.

Primer DHS: conflicto sexual con zurdería en el lóbulo temporal derecho:

En octubre del 83 la ingenua muchacha veinteañera dejó por primera vez en su vida la casa bien protegida de los padres para irse a estudiar a una ciudad universitaria extranjera.

Como sucede a la mayor parte de los estudiantes, al principio tuvo problemas para encontrar una habitación, pero luego encontró una residencia de estudiantes un poco tosca en mitad del bosque, a casi 3 Km de la universidad. Esto no le molestaba porque era sana y deportista y con la bicicleta no era ningún problema.

También se puso muy contenta cuando los compañeros le dijeron que podía prepararse la cena en la cocina de la comunidad evangélica de estudiantes, y de hecho lo hacía. Pero tras pocos días sucedió la desgracia: el típico bacilón de la clínica psiquiátrica cercana, presumiblemente un enfermero, entró furtivamente en la casa de la comunidad de estudiantes y esperó al momento en que ella se quedase sola, y cuando llegó se puso la máscara del buen compañero en quien se puede confiar. “¿Tienes novio o te lo montas sola? Si quieres probamos”. Y ya se había echado encima de ella, la apretaba, la mordía el cuello e intentaba desnudarla. La muchacha al principio se quedó estupefacta, pero luego se resistió, dejó todo y escapó fuera para huir con su bicicleta. Pero el maniaco la siguió, aferró la bicicleta y

la “acompañó” a través del bosque sin dejar de tocarle el pecho e impidiendo cualquier intento de fuga, ya que tenía cogida la bicicleta. Tenía miedo de gritar, ya que el tipo parecía loco, llevaba puesto un abrigo largo y estaba fuera de sí. Cuando por fin llegó a su residencia consiguió, con ánimo decidido, meterse dentro y cerrar la puerta antes de que él pudiese entrar. Él permaneció durante una hora todavía delante de la puerta aporreándola. La muchacha estaba muerta de miedo temiendo que la puerta cediese. Vio en el espejo que estaba completamente pálida y que le temblaba todo el cuerpo. Después de unas dos horas él se fue, pero regresó en las noches siguientes provocando de nuevo el pánico en la muchacha. Desde aquel momento (noviembre del 83) se vio afectada por una depresión causada por aquella experiencia traumática conflictiva con DHS sexual. Desde entonces tuvo también espasmos vesicales. No encontraba ninguna explicación a ninguna de las dos cosas. De hecho deseaba tener novio, si bien no uno de esa clase.

Esta imagen aparece en 1979. La muchacha que pintó este “Páramo en Sylt” (en el período del florecimiento) tenía entonces 16 años y el mundo era todavía puro para ella. Toda la pintura irradia fuerza y optimismo. La joven ve su camino delante de ella a través del páramo florecido. El cuadro se pintó en el acantilado rojo de Dampen. El sendero conduce a unas casas acogedoras con el techo de caña; incluso el cielo refleja el rojo de la pradera en flor. Cuando una joven pinta algo así, significa que todo está bien en su mundo.



Autorretrato con “tercer ojo”,
diciembre de 1983.

Para el cuadro de al lado (de arriba) resulta superfluo casi cualquier comentario. La paciente tenía ya veinte años cuando se transfiguró en esta imagen conmovedora en la que aparece destruida. El ojo derecho aparece fijo y sin expresión, y el izquierdo está cerrado. En la frente la paciente tiene un “tercer ojo” con el que, como ella misma recuerda, ve el mundo negro y sin esperanza. El autorretrato, pintado durante la



psicosis de una profunda depresión, tiene una fuerza expresiva tan conmovedora que no se podría expresar más intensamente. Pintó este cuadro “sólo para ella misma” durante la fase psicótica introvertida. Solo gracias a la suerte conseguí tener, tras una larga búsqueda, la mayor parte de las pinturas que había hecho sólo para ella, según ella misma dice, como válvula para aliviarse un poco.

El arte es la capacidad de expresar pensamientos, sentimientos, estados de ánimo o sensaciones de modo que puedan ser revividos, aunque sólo sea por el mismo pintor o pintora. Un cuadro que se pinta, no para tener un efecto sobre otras personas, sino casi como un “diario del artista y solo para él” adquiere un interés del todo particular a causa de su sana originalidad.

No me creo un “conocedor del arte” o un crítico, pero en función de simple observador me fascina siempre una cosa, que es, como en este caso, que el artista dispone de todas las capacidades técnicas para pintar a placer los cuadros en modo realista y preciso y si tal artista intencionadamente (y por eso sólo para sí mismo) renuncia a desarrollar esa capacidad y por el contrario se quiere decir algo a sí mismo de tal modo que utiliza medios expresivos para ayudarse, entonces no puedo pasar delante de ese cuadro sin preguntarme a qué o a quien esté referido. La rigidez como de máscara que los psiquiatras observan siempre en las depresiones verdaderas corresponde a la fase simpaticotónica de un conflicto activo. El DHS ha atacado a la paciente al inicio de noviembre del 83, la conflictología se manifestó en las navidades del 83.

El sueño de una virgen fue destruido: Cada mañana y cada tarde tenía que pasar por delante de la comunidad evangélica de estudiantes, que estaba enfrente de su instituto, y siempre tenía miedo de encontrar al loco peligroso. Solo cuando volvió a casa por navidad sus pensamientos cambiaron y la tensión la abandonó. La fase de un conflicto activo de la depresión o, en pocas palabras, la primera o ansiosa fase depresiva había durado desde el inicio de noviembre hasta las navidades del 83. Cuando la muchacha regresó a la universidad, en enero del 84, el conflicto se había atenuado, pero no resuelto completamente. Todavía vio repetidamente al loco y cada una de las veces se dio a la fuga presa del pánico. Solo cuando a finales de marzo del 84 se trasladó a otra residencia de estudiantes donde tenía una vecina simpática, se sintió segura y finalmente la depresión en fase semiresuelta desapareció.

Conflictolisis:

Ya unos días antes del traslado, cuando todo “estaba en orden”, empezó a notar un cansancio terrible que no lograba explicarse. Estaba tan cansada durante todo el día que no podía salir de su habitación. Hizo el traslado con gran esfuerzo y seguía estando “muerta de cansancio”. En esta fase, que duró cerca de dos meses y tuvo un desarrollo ondulado, la paciente estaba en una “depresión en fase de solución”.

Eso significa que después de cada conflictolisis la persona se siente adormecida y cansada, sin energías. Sin embargo a pesar de eso la mayor parte de la gente se siente muy bien. Pero si un paciente tiene una fase PCL vagotónica a continuación de una depresión con tensión (conflicto activo) entonces esta fase de “pérdida de las energías” se considera parte de la depresión. Al final de esta fase de reparación, fase PCL, vuelven también las energías.

A menudo la paciente estaba tan cansada, a veces durante bastantes semanas, que no podía ni mantenerse en pie. En este período estaba “solo” en “depresión en fase de solución”. La “depresión en fase de solución” es todavía una

depresión, pero con una cualidad del todo diversa. Por eso la pérdida de energías, el cansancio extremo vagotónico y, a menudo, los síntomas cerebrales son tan pesados que el paciente no se siente mejor respecto a la “depresión en fase activa”.

Imágenes:

Del “diario pintado” de la paciente tenemos una imagen de la fase aguda de la “depresión en fase activa”, el autorretrato con el tercer ojo. En esta imagen se expresa exactamente toda la rigidez y la tensión de este tipo de fase depresiva. El paciente con una depresión semejante se siente “rígido como el hielo”. Pero en el fondo la depresión de la primera fase es similar para todas las enfermedades cancerígenas en la fase de conflicto activo. Todos tienen una especie de obsesión de la que no consiguen liberarse, siguen pensando día y noche en su conflicto.

La segunda imagen de febrero del 84 aparece en la fase de conflicto reducido entre el final de diciembre del 83 (navidades en casa) y el final de marzo del 84, momento de la conflictolisis final gracias al traslado. En el cuadro la atmósfera es todavía gris, pero no tan desesperada: se ven ya los rayos de luz.

Los siguientes versos del diario proceden de la fase de depresión en conflicto activo:

Noviembre del 83: depresión en conflicto activo.

Encuentro

La calle esta casi oscura
en su horrible azul
blancos abedules se arrojan
a mis ojos aterrados.
Te molestas por la lejanía
inútilmente, ¿qué es eso?
¿Un niño, un hombre, un arbusto que se agita?
No lo puedo apreciar,
los árboles son demasiado altos
y él no se quiere dar la vuelta
el caminante.

Noviembre / diciembre del 83: depresión en conflicto activo.

Lágrimas

En otoño lloran los árboles y crujen
cuando los fríos vientos los atraviesan
¿debo derramarlos o no?
puedes oír como suenan sus lágrimas.

Los siguientes versos del diario proceden de la fase PCL de la “depresión en fase de solución”:

9-2-84: depresión en fase de solución.

Mi alma es una bailarina,
sólo si la dejo libre
corro detrás de ella
hasta que me caigo,

con una larga red para mariposas
para aprisionarla de nuevo.



Esta imagen fue hecha dos meses después del autorretrato de desesperación y de profunda depresión “con el tercer ojo”. Durante ese tiempo la paciente entró en la fase PCL, unas 6 semanas después de la solución del conflicto. En esta fase la depresión, todavía presente en cierta medida, es cualitativamente muy distinta. Mientras que la pintura anterior se caracteriza por la “depresión en conflicto activo”, aquí vemos la “depresión en fase de solución”, es decir, sin espasmos. La paciente está adormilada y cansada, al igual que lo están todos los pacientes en la fase PCL, sus energías son todavía limitadas, pero ya se ven los primeros “rayos de luz”, al igual que en la imagen superior se pueden reconocer claridades que rompen la tonalidad gris de base del cuadro.

Sobre todo, como dice la paciente, “en aquel período he podido observar de nuevo otras personas y cosas, mientras que antes me miraba sólo a mí misma como en un espejo y justamente sin esperanza”.

La poesía siguiente aparece en el período sin conflicto con fase PCL terminada a finales del verano del 84:

1-10-84 (durante el tiempo libre de conflicto)

Bayas de enebro

¿Cómo se recogen las bayas de enebro,
los pequeños caballeros amargos?
Se defienden con espadas afiladas,
se dice:
Arbolito agítate y muévete,
¡Arroja las espinas y las bayas a tus pies!

Segundo DHS: conflicto sexual en enero del 85.

El siguiente DHS se verificó en enero del 85, cuando un estudiante israelí al que ella le había dado durante unos minutos información sobre la universidad en la biblioteca universitaria en diciembre del 84, ya que se encontraba de paso, se presentó de improviso ante su puerta a las once de la noche. Le había dicho a todos los vecinos y a la casera que era su novio.

Cuando la muchacha entró en la casa hacia las once, la casera la saludó diciéndola: “tu novio ha llegado ya”. El estudiante israelí pretendía dormir en su casa.

De nuevo la muchacha fue golpeada duramente por esta penosa situación. Pero no se amedrentó y lo mandó a un hotel. La mañana siguiente se alejó de la casa hacia las siete y no regresó hasta la noche, cuando tenía “vía libre”. De nuevo se impidió que el conflicto durase sólo un día, ya que el galán llamaba continuamente a los padres de la muchacha. El conflicto consistía en el hecho de que ella se habría alegrado mucho por la visita, hecha de un modo correcto, de un

jovenzuelo simpático e incluso no habría tenido ningún problema en acostarse con un amigo. Pero el hecho de que siempre le llegasen estas cosas de mano de semejantes locos, que lo intentaban de una manera tan fea, la trastornaba.

Sin embargo la depresión que se inició el día del DHS duró solamente 14 días, y más o menos igual fue la fase de reparación.

Tercer DHS: conflicto sexual a causa de un casero molesto en Sylt en abril del 85.

En abril del 85 experimentó, o mejor dicho, sufrió otra descarga de DHS con DHS recidivo. La historia se inició de un modo totalmente simple: durante las vacaciones semestrales la paciente quería pasar dos semanas en Sylt, donde su familia ya había estado frecuentemente. Un naturópata que la conocía le procuró un alojamiento que sin embargo tenía un “defecto”: el casero, de edad madura, era un “sobón” y, evidentemente, lo era más con las muchachas jóvenes. El caso es que era un día de lluvia y nuestra muchacha estaba delante de los libros estudiando en la sala de estar, donde en esos días lluviosos se entretenían los huéspedes, cuando él se le acercó con un albornoz que casualmente “se abrió” a la vez que murmuraba cosas como “tesorito” y “amorcito”. Al final puso su mano sobre la espalda de la muchacha y la deslizó hacia el pecho. Esto fue demasiado para ella, de nuevo justo aquello que le daba alergia, otro maníaco igual que siempre. No lo toleró de ningún modo y se lo contó también al naturópata que, en lugar de esperar a que no volviera a suceder, llamó a la mujer del maníaco para que le pidiera a su marido que mantuviese sus sucias manos lejos de la muchacha. En aquel momento se desencadenó un infierno. Confrontaciones, interrogatorios, testimonios y repetir las descripciones de los “tocamientos”, amenazas y salidas fuera de tono, de tal manera que la muchacha, tras cinco días, abandonó precipitadamente la pensión con todo el cuerpo tembloroso, porque ya no podía soportar más que cada día le volvieran a abrir la herida con ese espectáculo criminal, aunque ella tuviese razón.

De nuevo sufrió una depresión con espasmos en la vesícula. Esta vez la depresión duró unas tres o cuatro semanas en la fase activa y más o menos el mismo tiempo en la fase de “solución”. Por suerte la muchacha era joven y pudo olvidarse más rápido que otras personas, ya que como estaba estudiando se concentraba en otras cosas.

27-4-85 (Durante el período de conflicto activo de la tercera depresión); Sylt.

Pascua

Corro sola contra el viento,
el más fuerte aquí de todos.
Las cuencas del arrecife
se rellenan además,
turbias o un poco plateadas,
lentamente
como el mosaico volante de los pájaros,
que desaparece
en el lejano torbellino de lo alto y lo bajo.
Ovejas inmóviles de piedra
están desde siempre aquí, indiferentes,
surgidas directamente de la tierra.
Elevo los ojos:
gris indiferente y planicies paganas.

Mis pies están rodeados de un fango denso
para que yo no me hunda.

Mayo del 85 (durante la fase de conflicto activo); después de la fuga de Sylt.
Caducidad

En los tiempos en los que yo
me encierro en el interior
y cadáveres embotados
en las vitrinas de los museos
entran por primera vez en contacto
unos con otros,
las hormigas se escapan
de la caja de medicinas
y el suelo es negro
como el grito interior,
silencioso, seco,
dinamita para las branquias
bajo agua.

Este cuadro aparece en el verano del 85.

El mundo vuelve a estar en orden en abril del 85, tras el tercer conflicto sexual en Sylt, que sin embargo duró solamente unas dos semanas. El paisaje dulcemente ondulado de la Franconia, pintado con delicados tonos pastel, irradia tranquilidad y armonía. El cielo es azul: rápidamente todo está en orden, tal y como debería ser normalmente para una muchacha joven.



Cuarto DHS: conflicto sexual a causa de la bajeza del compañero de su mejor amiga; noviembre del 85:

Todo enfermo que haya sufrido un DHS con un conflicto de larga duración tendrá ahí su punto débil, su “talón de Aquiles”, el punto vulnerable.

Las cosas por las que otras personas pasarían tranquilamente, incluso bromeando, afectan por el contrario al paciente de inmediato abriendo la vieja herida y convirtiéndolo en una especie de alergia.

Esta joven mujer siempre había deseado fervorosamente un “novio razonable” con el que poder tener niños. Pero solo se le acercaban absurdos maníacos.

En octubre del 85 había cogido un pequeño apartamento junto con su amiga y el prometido de esta, con el que la amiga estaba “prácticamente casada” desde hacía muchos años.

Cada uno tenía su habitación propia, solo el baño y la cocina eran comunes. Reinaba la máxima armonía. Un día la amiga la invitó a la casa que poseía, diciéndole que estaría ausente temporalmente y que había suficiente sitio. Todo fue normal, pero por la noche la paciente comprobó que no le habían preparado la cama de huéspedes y que el prometido de su amiga se había metido en su cama, como si fuese la cosa más natural, a su lado y le comenzó a tocar por el escote. ¡No podía ser cierto! La paciente estaba totalmente fuera de sí, todo el cuerpo le temblaba de la rabia y la indignación. No toleró ninguna invasión y la noche transcurrió forzosamente “platónica”.

Cuando a la mañana siguiente la paciente esperaba una excusa, su indeseado compañero de cama le dijo: “Se trataba de una proposición, y todavía está en pie”. La paciente: “Esto me ha dado el golpe de gracia. Hasta este momento esperaba todavía que toda la historia fuese una broma estúpida. La doble desilusión fue enorme; por una parte porque me había tratado como si hubiese aceptado; por otra porque había engañado a mi mejor amiga”.

Cuadro de noviembre del 85. Segundo “autorretrato” del alma: desde el momento de este DHS con conflicto sexual la paciente tuvo una profunda depresión, como muestra la pintura, que se inició pocos días después de esta experiencia traumática. El cuadro expresa una notable falta de esperanza y de fe. Todo es negro sobre gris y gris sobre negro. La paciente tuvo que sufrir nuevamente durante dos meses por esta “depresión en fase activa” y luego otros dos por “depresión en fase de solución”.

Diciembre del 85

Vacío

Los días son largos
demasiado largos para el vacío
están simplemente ahí
también sin mi
todo va y viene con monotonía
sin sentido para mi.

Enero del 86. Depresión en fase activa.

Disfonía

Cada vez más sueños
del Ártico o de Alaska
con claridad insuperable
de nieve y frío.

Según mi opinión este cuadro posee, al igual que el autorretrato con el tercer ojo, la expresividad más fuerte que yo conozca, ya que no sigue ninguna tendencia, sino que de una manera totalmente genuina refleja sólo el propio estado de ánimo. La pintora dice que de nuevo se trata de un autorretrato y que ha pintado sólo lo que estaba dentro de ella. Y en su alma estaba el bosque gris de noviembre. Encima de la pintura escribió:

Las cornejas se reúnen
a miles, negras, negras a lo alto, muy alto
en la niebla
de la noche que calaba
y ocupaban las ramas
las ramas de los desnudos chopos
sin preguntar,
ejércitos enteros
preparaban
la llegada del frío.



La pintura apareció tras el cuarto DHS de un nuevo conflicto sexual (ver texto). Al igual que el autorretrato con el “tercer ojo” es un grito de ayuda contra la desesperación, traducido al lenguaje un poco frío de la medicina como actividad conflictiva aguda, simpaticotonía, depresión en fase activa por ser zurda.

Quinto DHS: conflicto sexual por una propuesta de matrimonio; diciembre del 85:

Sólo por completar citaré también este último conflicto sexual que aparece en la fase activa del conflicto precedente, pero que sólo duró unos pocos días. Un tipo gordote, el denominado amigo “simpaticón”, del que todos se reían y que era tenido por impotente, en la tarde del retorno a casa después de una excursión, empezó a contar vulgaridades, a cual peor, que lo único que hicieron fue

hacerle parecer todavía más impotente, ya que en una visita con los amigos a la sauna la paciente se convenció de que su Don Juan tenía los genitales de un niño de tres años (atrofia de los genitales). Todos murmuraban y hablaban del eunuco bola de sebo.

A la mañana siguiente se le encontró justo delante de la puerta de su apartamento de estudiante con una botella de espumante y le hizo una proposición de matrimonio del todo formal, arrodillándose frente a ella de un modo teatral, como en la peor de las novelas rosas. Sin embargo a la paciente no le pareció para nada divertido, por el contrario se sintió humillada ya que todavía tenía en la mente las vulgaridades de la tarde anterior.

Su reacción fue: ¿Por qué se me tienen que acercar siempre estos dementes? Después de esto a la paciente le temblaba todo el cuerpo, se le había abierto la vieja herida.

La última conflictolisis (del cuarto DHS) se produjo hacia el final de febrero-inicio de marzo del 86. Se llegó a una solución del conflicto duradera cuando la paciente comenzó una relación permanente con un amigo y desde entonces no volvió a mostrar signos de depresión, aunque durante ese tiempo tuviese que afrontar graves problemas familiares.

“Estar bien”, diciembre del 86.

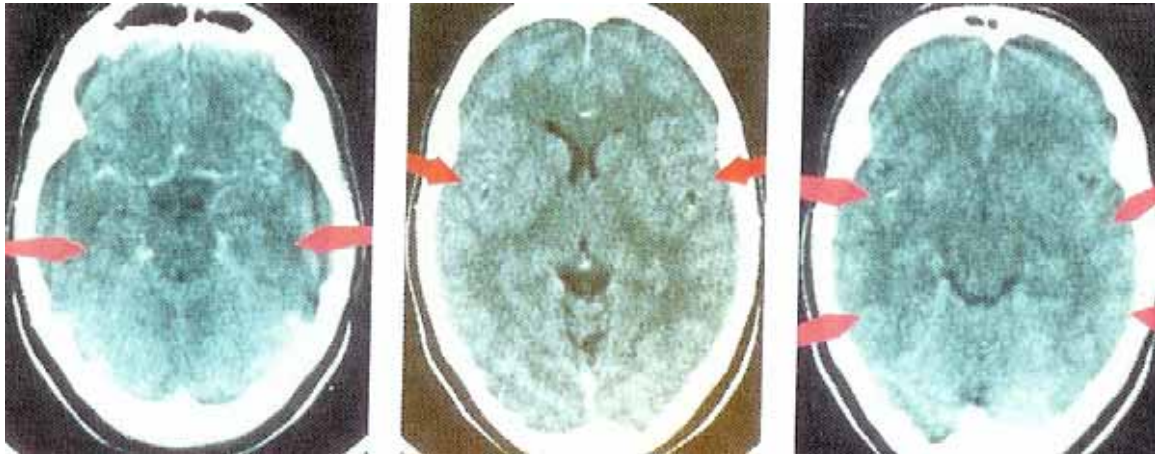
Un año después del cuarto y el quinto DHS sexual y correspondiente conflicto la joven pintó el cuadro de la derecha: casi un idilio. Un perro bóxer bonachón y sentado cómodamente en un sillón bajo la luz amarilla dorada y cálida que irradia una lámpara. El conjunto expresa un sentimiento de bienestar y confortabilidad. Apenas se puede uno imaginar que sea la misma persona que pintó



los dos "Autorretratos" la que realizó esta agradable pintura. El mundo se ha vuelto a poner en orden, los conflictos se han resuelto (diciembre del 86).

Lo que salta a la vista en este inquietante caso es el hecho de que una joven se haya visto afectada y haya sufrido una denominada "depresión endógena" para la cual no se encuentran causas prodómicas según los puntos de vista psicoanalísticos. La muchacha provenía de una buena familia burguesa acomodada, superó brillantemente la selectividad y es una estudiante dotada.

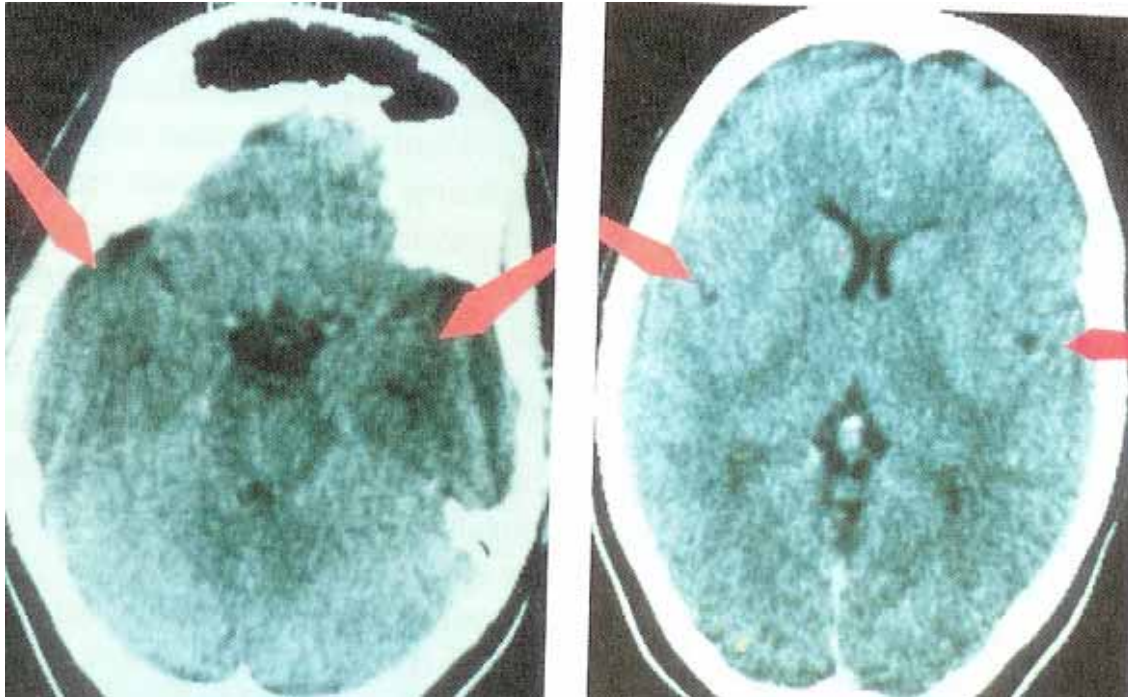
Jamás habría sufrido una depresión por semejantes sucesos si no hubiese sido zurda... El psicoanálisis no se puede aplicar en el caso de las psicosis, eso es algo que también saben los psiquiatras. Mas bien tenemos que aprender a comprender la realidad "biológicamente" y entonces las psicosis no serán como hasta ahora "el libro de los siete sellos".



Las imágenes superiores se realizaron en abril del 87 y pertenecen a la joven zurda que había sufrido cuatro conflictos sexuales diferentes o también parcialmente conflictos sexuales de marcar el territorio. La figura de la base craneal, a la izquierda, muestra un edema claramente visible en la base del lóbulo temporal derecho correspondiente a un conflicto auditivo ("lo oigo y no me lo puedo creer") y a uno de los órganos a los que corresponde marcar el territorio, en este caso la vesícula. Después de cada uno de estos DHS sexuales la paciente sufrió fuertes espasmos en la vesícula durante la fase de conflicto activo. Se ve la arteria comunicante posterior derecha claramente desplazada hacia el centro oprimiendo el diencefalo. Tras la solución de la serie de conflictos, gracias a la relación estable con un amigo, la paciente tuvo continuamente dolor de cabeza y un gran cansancio durante más o menos un año.

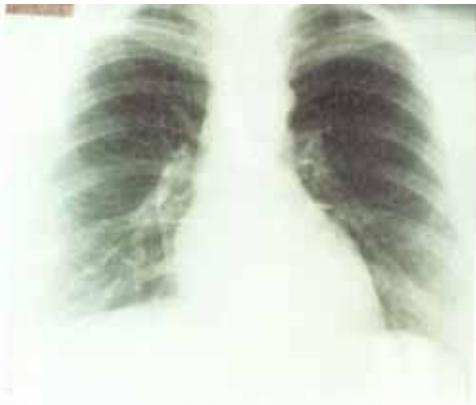La figura superior derecha y la inferior muestran la progresión del edema cranealmente. Sin embargo aquí, si miramos atentamente, se nota un área cicatrizada en la zona frontal del lóbulo temporal derecho, a la derecha arriba una compresión evidente del asta anterior derecho al lado derecho (flecha). En esta región encontramos normalmente el correlativo del carcinoma bronquial. De hecho la paciente se recuerda que, tras la solución del primer conflicto de abril hasta mayo del 84, tuvo un gran cansancio con dos o tres semanas de tos fuerte que a veces hacía que casi le faltase la respiración. Por aquel entonces se sentía adormilada y apagada, apenas se podía mover. Como se ve, en realidad es mucho más fácil definir los "programas especiales del cáncer" en base a sus conflictos y a su localización en el cerebro, donde se encuentran los síntomas correspondientes, en lugar de definirlos a partir de síntomas orgánicos que normalmente (en todos los casos hasta ahora) son mucho más complicados de reunir.

Si esta paciente no fuese zurda, sino diestra, por supuesto no habría enfermado de carcinoma ulceroso coronario ni de carcinoma bronquial, sino que los DHS habrían atacado el lóbulo temporal izquierdo del cerebro y habrían causado, como provoca normalmente un conflicto sexual, un carcinoma del cuello del útero y un conflicto de susto con carcinoma de la mucosa de la laringe, así como un carcinoma de la mucosa de la vesícula del lado derecho o un carcinoma rectal (conflicto de marcar el territorio y conflicto de identidad respectivamente).



En el TAC superior de la izquierda, que muestra la parte siguiente de la base craneal, se ve bien que el lóbulo temporal derecho presiona hacia el centro. También respecto al lóbulo temporal izquierdo tiene un edema mayor, reconocible por la coloración oscura. Se ve también un FH por un conflicto auditivo en fase PCL. La paciente no se podía creer lo que escuchaba.

También en la imagen de la derecha se observa claramente una compresión hacia la izquierda del asta anterior derecha. La presión deriva de un gran Foco de Hamer con proceso expansivo a la derecha fronto-temporoparietal todavía bien visible aunque esté cicatrizando ya y haya superado su punto culminante desde hace tiempo. Mientras el conflicto sexual con sus recidivas está relacionado con este proceso como un complemento psíquico, a nivel orgánico se refiere al carcinoma bronquial que vemos en la imagen siguiente.



(Sólo en una mujer zurda el conflicto sexual se manifiesta hacia la derecha).

En esta radiografía de los órganos torácicos no se ve nada extraño a primera vista. De hecho el radiólogo ha escrito que la situación es normal.

Pero observando más atentamente se puede ver claramente un diseño a rayas en el área inferior derecha. El mismo fenómeno aparece más reducido a la izquierda. Dado que desde hace algunas semanas la paciente tiene una expectoración que no había tenido nunca puede que sólo puede ser un estado pasado residual. Conociendo el desarrollo, sólo puede ser un carcinoma bronquial. En el “no-sistema” de la medicina oficial se daría sólo un diagnóstico supuesto para un cuadro así. Se realizaría una broncoscopia para confirmar o excluir el diagnóstico supuesto. Según el sistema de la Nueva Medicina no se asusta al paciente cuando se entera de que ha habido un “pequeño carcinoma bronquial” afortunadamente sin daños gracias a la duración relativamente breve. A esta paciente le dio la risa y afirmó que era de esperar como consecuencia lógica a la historia precedente. Admito que le había comunicado el “diagnóstico de supuesto tumor” ya antes de realizar la radiografía.

Según mi convicción de que cualquier médico habría podido descubrir la realidad del cáncer si hubiese estudiado de verdad a fondo aunque fuese un sólo caso, y me incluyo aquí a mí mismo durante mis primeros veinte años en la profesión médica. Lo mismo sucede con las denominadas psicosis, ya que nunca nadie se ha dado cuenta de las alteraciones vegetativas entre simpaticotonía y vagotonía que caracterizan todos los tipos de cáncer cuando el conflicto se resuelve, y que jamás ninguno ha preguntado al paciente en qué está pensando o ha estado pensando durante todo el tiempo, en lugar de tratar a todos los pacientes con el mismo rasero freudiano.

Si se pregunta a un psiquiatra qué es una depresión, este se espanta y teme que se le quiera gastar una broma pesada, como si en la carretera se le preguntase a cualquiera qué es un coche. Pero enseguida se encuentra en dificultades porque a parte de empeoramiento del humor del paciente, falta de energía y pensamientos obsesivos y deprimentes no tiene nada más que decir.

Ya cuando se le pide que haga la distinción entre las depresiones denominadas endógenas y aquellas reactivas, se mete cuando antes a hablar de “depresiones mixtas”, que no es otra cosa que parluchar.

Si en un futuro nos tomásemos la molestia de controlar en retrospectiva el desarrollo de nuestros depresivos, entonces constataríamos que no solamente todos han seguido al pie de la letra las cinco leyes biológicas de la Nueva Medicina, sino que también han sufrido una denominada fase depresiva nueva, es decir, una recaída, por ejemplo tras abandonar la clínica, cuando al volver a casa o al trabajo se les reabría la vieja herida (sin darse cuenta de ello), con lo cual sufrían una nueva depresión dadas las condiciones.

El caso presente muestra de un modo claro e lógico la causa y el desarrollo de una depresión como una “enfermedad cancerígena” especial caracterizada por una constelación particular.

Durante la depresión no se consideraba jamás el nivel orgánico ya que casi no se notaba, es decir, en un caso normal de úlcera de las arterias coronarias (por no hablar del cerebro), ya que se consideraban enfermedades propias de la edad, llamándolas infarto cardiaco o angina de pecho, o “insuficiencia cardiaca”. Si en una paciente se encontraba un carcinoma bronquial o un carcinoma en la vesícula, se entendía que eso no tenía “nada que ver con la depresión”.

Por el contrario en nuestro caso sabemos por adelantado que una zurda con un conflicto sexual tiene un Foco de Hamer a la derecha periinsularmente y no a la izquierda como sucede normalmente. En las diestras un Foco de Hamer así se forma sólo con un conflicto de territorio, que una mujer diestra, por otra parte, sólo puede sufrir con una constelación de tipo masculina, es decir con amenorrea o

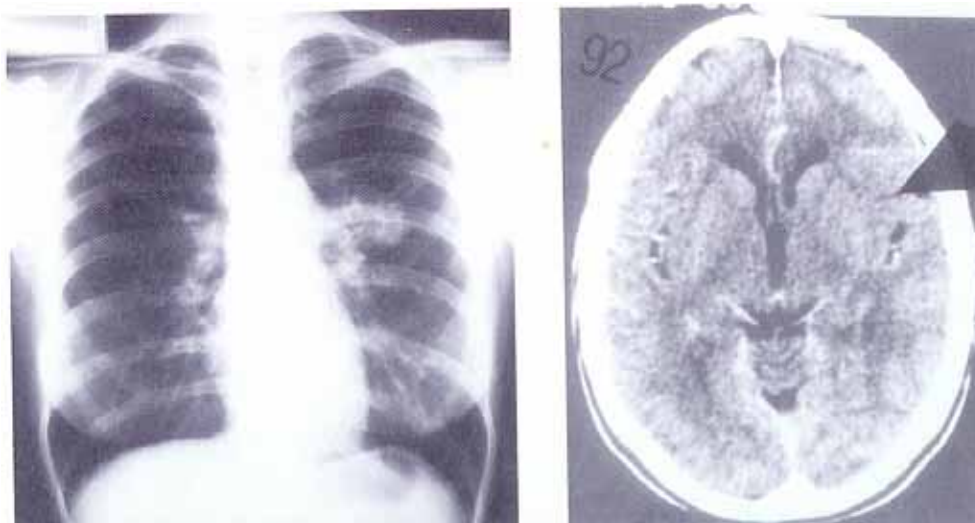después de la menopausia. De hecho normalmente sólo los hombres sufren conflictos de territorio. Es una estupidez buscar los conflictos en el sentido freudiano en una constelación parecida determinada de modo puramente biológico como es nuestro caso.

Conscientemente he descrito este caso de depresión de una manera tan exhaustiva. Estoy convencido de que hay que estudiar muy a fondo un caso particular para llegar a comprender el principio general. Seguidamente hay que volver a controlarlo, pero en cualquier caso una vez que se ha descubierto el principio es mucho más fácil comprender los casos siguientes. En este caso se tenía además la ventaja de que no había otros médicos que complicasen el transcurso con la administración de tranquilizantes.

Este caso además tiene la ventaja de que las diferentes depresiones se han sucedido de un modo claro una tras otra a causa de la relativa brevedad de los conflictos, a excepción de la última pequeña, y, otra cosa muy importante, tenían siempre distinto contenido conflictivo aunque el tema conflictivo fuese el mismo.

La mayor parte de las depresiones son mucho más difíciles de clasificar porque normalmente se trata del mismo tema conflictivo que reaparece en las recaídas. A menudo las recaídas son también muy largas y la fase PCL se superpone a la siguiente fase de conflicto activo de “depresión en fase activa”. Además el examen de los conflictos implicados en casi todas las pacientes con depresión, con la denominada depresión involutiva post-climaterica, es a menudo tremendamente difícil. Normalmente se les deja en cualquier hospital psiquiátrico donde son sedadas hasta que no se enteran de nada o hinchadas a base de tranquilizantes, de manera que no sientan nada. Para semejantes enfermedades no se realizan TAC cerebrales, los exámenes a nivel orgánico se tienen por “superfluos”. Los parientes colaboran también a menudo de mala gana: “Si la salud de la abuela, que ya está en entredicho, se recuperara de nuevo”. Solo daría complicaciones. Y si alguno hablase incautamente de cáncer solo escucharía: “Esto nos faltaba, que asustase a la abuela con la historia del cáncer”.

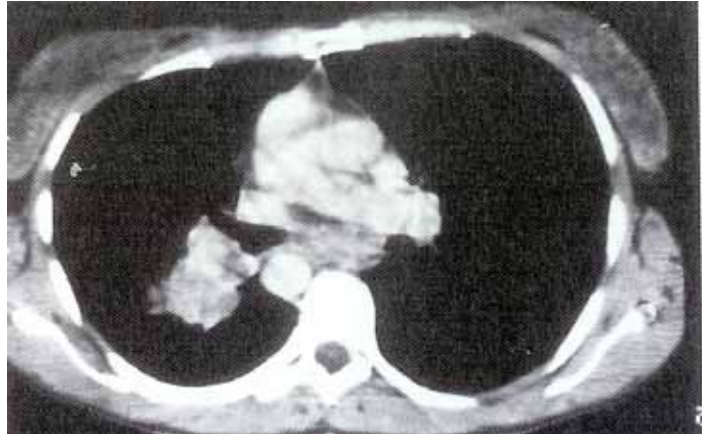
2.5.2.2. Ejemplo: conflicto de una comadrona zurda.



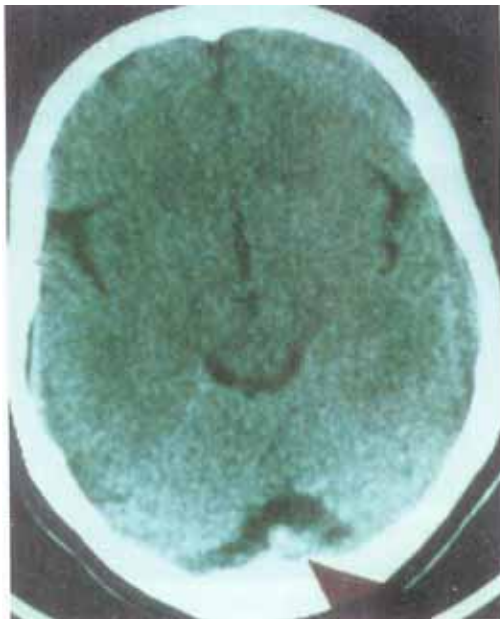
En la imagen del TAC de la derecha hay un gran Foco de Hamer, a la derecha parietalmente (flecha), hay otro foco más pequeño, no tan claramente definido, que está enfrente a la izquierda. El Foco de Hamer de la zona periinsular derecha corresponde al carcinoma bronquial en el área superior del lóbulo pulmonar inferior

izquierdo, como bien se puede ver a la izquierda en la imagen del pulmón y en el TAC torácica inferior.

Naturalmente la paciente de 33 años puede sufrir un carcinoma bronquial con FH a la derecha periinsularmente sólo por el hecho de que es zurda. Para que esto suceda debe haber sufrido un conflicto sexual (femenino) de susto, como justo había sucedido a finales del 84 por primera vez, cuando era comadrona en un hospital y tenía 33 años.



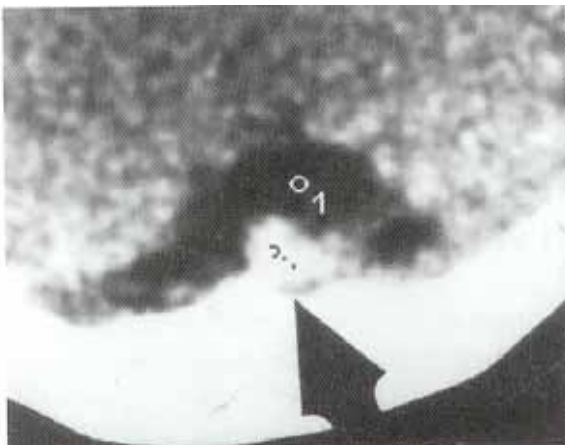
Fue ingresada una mujer embarazada con una hemorragia; el niño estaba muerto y la mujer se estaba muriendo desangrada. Literalmente en el último minuto se pudo para la hemorragia vaginal. La comadrona sufrió un DHS, un conflicto sexual femenino con conflicto de susto que la afectó en la zona periinsular derecha a causa de ser zurda. La asociación de la vagina sangrante fue la causa del conflicto sexual. Al mismo tiempo sufrió también un “conflicto de miedo en la nuca” porque desde aquel momento tenía siempre miedo de que el caso se pudiese repetir.



La úlcera de las arterias coronarias perteneciente al conflicto sexual en el plano orgánico se nota normalmente sólo con la angina de pecho en la fase de conflicto activo.

El caso entero era un poco complicado porque además de que la paciente fuese zurda, había recibido citostática antes ponerse en mis manos. Por eso esto es algo sólo para los lectores mas avanzados.

El TAC que se realizó uno o dos días después de nuestra charla sobre conflitolisis muestra en la retina a la derecha occipitalmente un Foco de Hamer en solución con edema perifocal evidente. Además en aquel período tenía un escotoma en el ojo izquierdo que poco después desapareció por completo. La molestia de la retina es ya casi cerebral. El foco de Hamer a la derecha periinsular de la página precedente está hinchándose como un bizcocho lleno de levadura. La depreciación de sí, prácticamente generalizada, está en proceso de solución, toda la médula cerebral adquiere una coloración oscura. La paciente llegó a mi consulta con las manos frías y se fue con las manos calientes.



Agrandamiento parcial de la imagen precedente.

Durante ese tiempo la paciente se encuentra bien en general, ha cogido peso, me ha mandado cordiales saludos desde el lugar de vacaciones. Los médicos en Francia le habían dado entonces de dos a tres semanas de vida, ya que su carcinoma bronquial había llegado a la apoplejía pulmonar (tos con sangre), que durante ese tiempo desapareció. La atelectasia se fue esfumando lentamente. Pero sin embargo no quiero callar el hecho de que la paciente permaneció en una fuerte vagotonía con sueño y cansancio por unos seis meses. Y si ella misma no hubiera sido comadrona, esto es, capaz de entender el sistema a fondo, y si no hubiera tenido en Francia dos médicos que hubieran comprendido plenamente el sistema y la hubieran ayudado, por ejemplo con la administración correcta de la cortisona, quizás la paciente habría muerto al cabo de dos semanas, como la habían pronosticado.

Ahora veremos porqué este caso, dada su particularidad, se cita entre las psicosis.

1. A finales de 1984 DHS sexual con conflicto duradero, al mismo tiempo conflicto de miedo en la nuca.

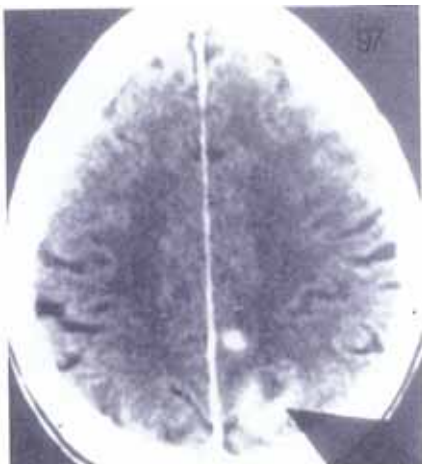Duración de aproximadamente 4-6 meses. En el cerebro FH a la derecha periinsular, a nivel orgánico úlcera de las arterias coronarias y angina de pecho con carcinoma bronquial a la izquierda, escotoma del ojo izquierdo.

Cerebralmente: a causa de ser zurda FH a la derecha periinsular.

Como consecuencia: ¡depresión! (Por el hecho de tener un conflicto de miedo en la nuca también a la derecha occipital no se produce la constelación esquizofrénica). Además encontramos un conflicto de pérdida activo cerebralmente a la derecha que afecta al ovario izquierdo.

2. Al inicio de agosto del 86 recaída aguda, de nuevo una parturienta casi muere desangrada.

Nuevo conflicto sexual, progresión de la úlcera de las arterias coronarias y de la úlcera de la mucosa bronquial, que hasta ahora no había sido encontrada, pero que en este momento, en septiembre, en solución, causaba la apoplejía pulmonar, otra vez un conflicto de miedo en la nuca, aumento rápido del escotoma y ¡depresión! Al comunicarle el diagnóstico y los pronósticos en agosto del 86 la paciente sufre otro conflicto con DHS: el conflicto de miedo frontal del cáncer. Cuatro semanas después aparecieron a los dos lados del cuello los típicos nódulos que se presentan en la fase PCL del conflicto de miedo del cáncer. Además la paciente sufre muy probablemente de un



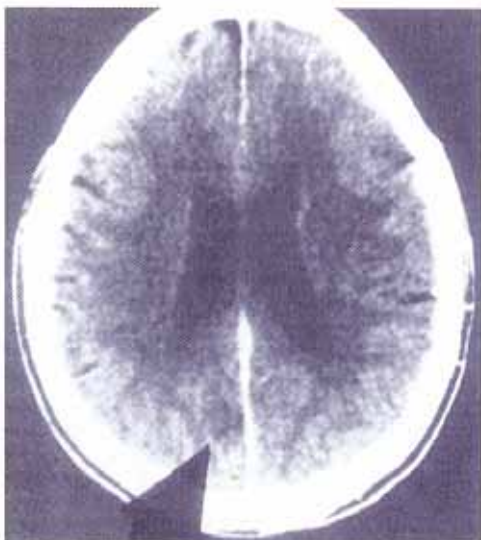
carcinoma ovárico (teratoma) a la izquierda, además de un conflicto de separación brutal con un FH en la corteza post-sensorial paracentral derecha. Como el relé del teratoma ovárico, que se encuentra en el mesoencéfalo, respeta el funcionamiento del tronco cerebral, sólo se ve afectado el hemisferio derecho, con la excepción de los dos FH frontales por los nódulos del miedo del cáncer. Pero la discusión sería puramente académica, ya que a

la paciente se le administraron de inmediato algunas series de citostáticos.

FH por el conflicto de miedo en la nuca a la derecha occipital.

3. A causa de la citostática la producción de hormonas se bloqueó de repente. El conflicto debido a la falta de hormonas femeninas se convirtió inmediatamente en un “conflicto de territorio masculino” y derivado de este, a causa de ser zurda, salto al lado izquierdo de la región periinsular del cerebro. Sin embargo el conflicto de miedo en la nuca, ya que es independiente de las hormonas, permaneció a la derecha y con ello se creó la situación idónea para la denominada constelación esquizofrénica. En aquellos dos meses la paciente estaba realmente psicótico-esquizofrénica, paranoica o “loca”. Seguidamente ella misma dijo que se había sentido “como idiota”. Hacía las cosas más increíbles, cometía acciones insensatas de las que después no podía en absoluto dar ninguna justificación. Y en ningún caso se rendía cuentas de lo que los médicos estaban haciendo con sus enfrentamientos. Estos en dos meses le dieron dos series masivas de quimio (citostática), le irradiaron el cerebro, los pulmones e incluso los nódulos de miedo del cáncer en el cuello cuando los descubrieron a principios de septiembre del 86. Cuando el cuadro hemático llegó al punto de peligro mortal y la paciente sólo tenía 500 leucocitos, la mandaron a casa diciendo que en aquel punto no se podía hacer nada más, había llegado al “límite de la terapia”. Dos días después vino a mí. Poco tiempo después de venir a mí le encontraron también “metástasis cerebral”, y entonces ningún médico de la medicina oficial la quiso seguir tratando. ¡Eso fue temporalmente su suerte!

Por otra parte: Desde el momento de la solución del conflicto la paciente fue de nuevo completamente “normal”. Sacó todo su coraje para superar la fase de curación.



Este TAC muestra, en la misma paciente, como poquísimos tiempo después de la solución del conflicto la consciencia de sí misma “explota” de nuevo y aumenta en cuanto la paciente recupera la esperanza. La flecha de abajo a la izquierda muestra el centro del relé del ovario izquierdo (marcado). El DHS por la correspondiente necrosis ovárica verificado inmediatamente después de la “revelación de los pronósticos” en agosto del 86, parece ser una mala observación del médico después de que sangrase en un golpe de tos y manchase la cama, ya que se pensó que fuese tuberculosis. (Véase a este propósito el capítulo de la tuberculosis). En una

observación atenta de la zona fronto-parietal se reconoce también una compresión del ventrículo lateral derecho causada por el edema de un Foco de Hamer del cual habíamos visto el hinchamiento inicial en un estrato más profundo que la primera TAC que ilustra este caso clínico. Por desgracia no poseo otras imágenes de TAC cerebral. Sé que no se consintió hacerlas porque los radiólogos sostenían que era

“inútil”. Sin embargo, basándonos en los síntomas, la paciente tuvo fuertes edemas, entre tanto ya en disminución, a pesar de la suministración masiva de cortisona.

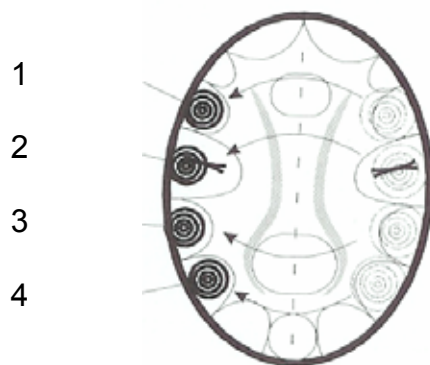
¡Podía haber ido todo bien y sin embargo la paciente murió por culpa de los médicos! Los médicos de la medicina oficial no han podido o no han sabido entender lo que para los médicos de la Nueva Medicina es tan sensato y lógico. La paciente, que había llegado a la fase de solución de sus conflictos, sufrió un taponamiento del pericardio. El DHS fue la primera angina de pecho; fue obligada a la hospitalización y le sucedió el taponamiento del pericardio. Sin embargo se negaron a hacerle una punción como solicitó el médico francés y como yo mismo aconsejé. Por el contrario suprimieron la cortisona y en su lugar le dieron morfina. ¡La paciente murió sin que fuese inevitable!

Como veis, esta paciente tenía una denominada “constelación cruzada”, es decir, una constelación transversal y una fronto-occipital.

2.5.3. Los conflictos de territorio en las personas zurdas.

Corte esquemático del cerebro.

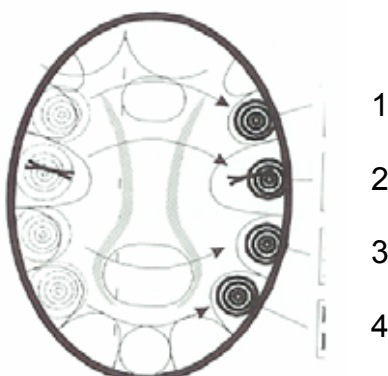
Activación de los FH en el lado izquierdo cerebral en el hombre zurdo.



1. Relé del susto de improviso. En los zurdos: conflicto de amenaza del territorio.
2. Relé del conflicto sexual femenino. En los zurdos: Conflicto de territorio.
3. Relé del conflicto de identidad. En los zurdos: conflicto de rencor.
4. Relé de marcar el territorio femenino. En los zurdos: conflicto de marcar el territorio.

En el hombre zurdo el FH se activa en el otro lado (izquierdo), pero el contenido conflictivo permanece constante. ¡De ello surge una MANIA!

Activación de los FH en el lado cerebral derecho en la mujer zurda.



1. Relé de amenaza del territorio. En los zurdos: conflicto de susto imprevisto.
2. Relé del conflicto de territorio. En los zurdos: conflicto sexual femenino.
3. Relé del rencor en el territorio. En los zurdos: conflicto de identidad femenino.
4. Relé de marcar el territorio. En los zurdos: conflicto de marcar el territorio femenino.

En la mujer zurda, el FH se activa en el otro lado (derecho), pero el contenido se mantiene constante. ¡De esto surge DEPRESIÓN!

Si un anciano zurdo llega a la denominada andropausia y, por lo tanto, se vuelve femenino, el primer golpe se produce cerebralmente a la derecha, igual que en el caso de la mujer zurda e igualmente causa depresión.

Al contrario: cuando una mujer zurda está en la menopausia, toma la píldora, está embarazada o dando de mamar, reacciona masculinamente, es decir, como un hombre zurdo. Entonces el primer conflicto en la zona del territorio ataca al lado cerebral izquierdo.

Si la mujer zurda deja de tomar la píldora o tras el climacterio, cuenta con muchos estrógenos (o tiene un quiste ovárico), o termina de amamantar, pues bien, si hasta ese momento tiene un FH en el lado cerebral izquierdo (habiéndose reaccionado como un hombre zurdo), queda por ver si el conflicto sufrido masculinamente se mantiene, ahora otra vez que la mujer es de nuevo femenina.

Ejemplo: Si el conflicto era debido a un hombre afeminado “huido del territorio” de la mujer zurda mientras ella reaccionaba todavía masculinamente, normalmente ese conflicto decae cuando la mujer se siente de nuevo femenina, ya que antes quería un hombre afeminado (cuando ella misma se sentía semejante a un hombre) pero ahora ya no.

Sin embargo si el hombre que se había alejado de ella era masculino y ella, como mujer femenina, lo desea todavía y lo hace con un conflicto sexual de no ser poseída, entonces el FH “salta” al lado cerebral derecho, igual que sucede en el caso de la mujer zurda. Por lo tanto, se encuentra en el “relé masculino” pero es un “conflicto femenino”.

2.6. La denominada constelación esquizofrénica.

Conocemos tres regiones cerebrales a las que les corresponden tres constelaciones esquizofrénicas distintas.

1. Tronco cerebral: constelación esquizofrénica del tronco cerebral.
2. Cerebelo: constelación esquizofrénica del cerebelo.
3. Cerebro: Constelación esquizofrénica del cerebro.
 - A) Constelación esquizofrénica de la médula cerebral.
 - B) Constelación esquizofrénica de la corteza cerebral.
 - a) Constelación esquizofrénica transversal de la corteza cerebral.
 - b) Constelación (pseudoesquizofrénica) longitudinal o fronto-occipital.

En el futuro, a excepción de la depresión primaria y la manía primaria, subdividiremos de este modo los programas especiales, biológicos y con sentido

(EBS) cuya sintomática hemos llamado hasta ahora, sin entenderlo, psicosis. Por lo que hemos descrito ya conocemos cinco hechos muy importantes:

1. Eso que de vez en cuando hemos llamado psicosis consiste de hecho en dos o más conflictos biológicos con programa EBS que se desarrollan a tres niveles: psique, cerebro y órgano, lo cual no sabíamos antes.
2. A la combinación de dos o más programas especiales biológicos y con sentido, que originariamente tenía cada uno el propio sentido biológico, les corresponde un sentido biológico nuevo con una sintomatología psíquica nueva.
3. Solo en el caso de la constelación esquizofrénica de la corteza cerebral no se forma ninguna masa conflictiva, lo que por otra parte pertenece al sentido biológico de esta constelación.
4. La activación de los Focos de Hamer en el cerebro y por lo tanto de la sintomatología EBS se produce según un orden y unas reglas bien precisas que tienen que ver con que el paciente sea zurdo o diestro y en parte también con la situación hormonal (ver abajo el punto 5).
5. Una alteración de la situación hormonal modifica también el lado de los Focos de Hamer en los conflictos de territorio corticales y por lo tanto también el contenido conflictivo y el órgano de relación, es decir, la sintomatología entera. Sin embargo esto es válido sólo para el área periinsular derecha e izquierda de los conflictos de territorio, así como para los relés de la glicemia (para las células de Langerhaus alfa y beta del páncreas) a la derecha y a la izquierda.

Los puntos 4 y 5 valen sólo para los programas EBS de FH en la corteza cerebral.

2.6.1. La constelación esquizofrénica del tronco cerebral.

Parece que la constelación esquizofrénica es tan antigua como la vida misma, por lo tanto no puede ser una “avería”, sino que debe tener un sentido biológico que justo ahora hemos encontrado.

Observemos un caso típico: Si un hombre o un animal debe huir de improviso e inesperadamente (con DHS) y termina en un lugar desconocido, normalmente sufre el conflicto del prófugo, el conflicto de sentirse solo y abandonado. A nivel orgánico se forma un denominado adenocarcinoma de los túbulos colectores que obtura los túbulos de un riñón o una parte del riñón, de modo que sale menos orina. Así se ahorra agua. Como consecuencia la orina se vuelve más concentrada, pero de tal manera que las sustancias úricas puedan ser todavía eliminadas. En la naturaleza, en un ambiente desconocido, el problema del agua puede ser más grande que el del alimento. Al mismo tiempo el programa prevé, si es posible, absorber agua en cada ocasión que se presente.

Originariamente el conflicto del prófugo deriva del tiempo evolutivo en el que los organismos vivientes “salieron del agua” y se adaptaron lentamente a la tierra firme.

Puede existir otra situación de prófugo o del sentirse solo y abandonado que afecta al mismo riñón (en una parte distinta) o al otro riñón. Si se ve afectado el otro riñón y están activos los dos conflictos del prófugo, tenemos una constelación esquizofrénica del tronco cerebral.

Por las observaciones empíricas sabemos que en este momento el organismo no sólo necesita más líquido y que los valores de la creatina pueden subir hasta

aproximadamente 9-12 mg%, sino que el paciente puede estar también psíquicamente alterado: ¡está desorientado! Ya no reconoce su entorno.

En el pasado habíamos considerado esto como una “avería”, un error de la naturaleza. Pero en realidad se trata de una nueva combinación, justamente de una constelación esquizofrénica de dos programas EBS que tiene un particular sentido biológico.

Si un organismo del tiempo en el que sólo existía el tronco cerebral, hace millones de años, cuando todavía se vivía en el agua, venía sacado a tierra por una ola y al mismo tiempo sufría un “conflicto de sentirse sólo y abandonado”, por ejemplo porque de repente ya no estaban todos los compañeros, se sentía desorientado y consternado. El “suprasentido” biológico era que si hubiese continuado avanzando por el territorio desconocido habría tenido una probabilidad del 80-90% de empeorar su situación. Por el contrario era más útil y seguro esperar que otra ola de la nueva marea lo devolviese al agua. Eso que consideramos, o hemos considerado, un error de la naturaleza, por el cual hemos conectado a los pacientes al “riñón artificial” (diálisis) para combatir la presunta insuficiencia renal, el “precoma urémico” y la desorientación, en realidad es una oportunidad con mucho sentido que ofrece la inteligente madre naturaleza. Si dejamos de lado el contexto evolutivo no podemos comprender esto.

Los hechos anatómicos y topográficos de la medicina oficial también son válidos para la Nueva Medicina. Entre estos está el hecho de que el punto de origen, digamos el “núcleo” del nervio abducens se encuentra en el puente de Varolio cerca del relé de los túbulos colectores renales. Para poder comprenderlo, tenemos que referirnos de nuevo a la historia evolutiva. Retomemos el ejemplo del organismo viviente con tronco cerebral de hace millones de años que, a causa de una fuerte ola del mar, venía sacado a tierra y, como ya hemos dicho, a causa de dos DHS sufría dos conflictos del prófugo. En aquel momento está consternado (aturdido, perdido) y desorientado. También tiene que ver el hecho de que tuviese que torcer los ojos. De hecho la parte muscular de los nervios abducens, gracias a los cuales los ojos se pueden mover hacia los lados, son hipermotores. Podríamos hablar de un “cólico de los abducens”. Estos pacientes consiguen mirar hacia adelante gracias a las fibras musculares estriadas (que son proporcionadas por la corteza cerebral), pero los ojos no responden por completo, sobretodo en reposo. Esto lo observé la primera vez en mi hijo Dirk, y además en los dos lados.

¿Cómo nos debemos imaginar el “ojo originario”? Respuesta: más o menos como un disco agujereado directamente en el endodermo que tenía una musculatura con forma de anillo. Lo que hoy llamamos pupila. Puesto que la pupila también es un “disco de derivación intestinal” y su motricidad no es otra cosa que una especie de “peristalsis intestinal”, debemos entender la luz como un “pedazo” que se tenía que coger para orientarse. La pupila tenía una peristalsis, por una parte para poder coger todo lo posible del “pedazo luminoso” (ojo primigenio derecho), y por otra para evitar en lo posible un pedazo inadecuado (ojo primigenio izquierdo, por ejemplo cuando había demasiada luz).

La inervación del cerebro es justo lo contrario: el músculo dilatador de la pupila, inervado de forma cortical simpaticotónica, alarga la pupila.

El mismo mecanismo se encuentra, por ejemplo, en la boca, el esófago, los bronquios, etc.: inervaciones del tronco cerebral = conseguir coger los pedazos; inervaciones del encéfalo = soltar los pedazos. Originariamente, el nervio abducente (que afecta las fibras musculares lisas) mueve el “disco intestinal” (pupila) todo hacia un lado, es decir, hacia la luz para conseguir orientarse lo más posible y por otra

parte también para evitar la luz (ver la tabla de los denominados “nervios craneales”).

En un “superprograma especial” combinado de consternación y desorientación también está activo hiperperistálticamente el nervio abducente (“cólica” abducente), que sin embargo afecta sólo a la musculatura lisa (= “musculatura intestinal”). El organismo con tronco cerebral tendría unas “aberturas” hacia delante mediante la hiperperistalsis del nervio abducente (partes de musculatura lisa).

Con la peristalsis del nervio abducente se manifiesta también una hiperperistalsis del esfínter de la pupila (= musculatura intestinal). Lo contrario, es decir, la muerte de una persona, se expresa con la rigidez luminosa de las pupilas dilatadas, por lo tanto, con una “peristalsis” de las pupilas paralizadas. La pupila dilatada, o lo que es lo mismo, la parálisis de la musculatura de la pupila, se considera un signo de muerte (“falta de reacción de la pupila”, falta de “peristalsis”). También los relés para la inervación de las pupilas se superponen casi al relé de los túbulos colectores renales, lo que significa que el ojo antiguo estaba estrechamente ligado al conflicto del prófugo de los túbulos colectores renales.

2.6.1.1. La necesidad de las micobacterias de la tuberculosis.

En la naturaleza si el paciente consigue resolver uno o dos conflictos del prófugo, el tumor de los túbulos colectores, una especie de adenocarcinoma intestinal, se caseificaría gracias a las bacterias de la tuberculosis hasta desaparecer. Es lo que la medicina oficial llama “tuberculosis renal”. Los síntomas son: sudor nocturno hasta la mañana, albuminuria, es decir, proteínas en la orina y temperatura subfebril, cansancio, hambre.

Si hace veinte años hubiese sabido lo que sé hoy, quizás mi hijo Dirk no hubiese muerto, porque justamente tenía esta constelación esquizofrénica del tronco cerebral a causa del doble conflicto del prófugo.

Sin embargo las micobacterias de la TBC tienen que estar presentes lo más posible ya en el DHS, porque durante la fase de conflicto activo se multiplican (fase ca), justo como el tumor del tronco cerebral. Si las micobacterias no están presentes en el momento justo, desaparecen la consternación y la desorientación, pero el valor de la creatinina y la acumulación de líquidos no se normalizan, como sucedería en condiciones ideales en presencia de TBC.

Además se tiene que describir completamente el capítulo completo de la uremia, o el aumento del valor de la creatinina. Incluso cuando ese valor alcanza los 12 mg% el organismo sigue expulsando la cantidad mínima necesaria de orina (200 ml) para que la creatinina en sangre no aumente notablemente. Siempre habíamos interpretado la confusión y la desorientación como un signo de “molestia de la consciencia causado por la uremia”. Algo totalmente falto de sentido. De hecho la desorientación no se elimina mediante la diálisis. La medicina moderna “interventista” siempre quiere “intervenir” y ganar dinero. Se somete a diálisis a los pacientes ya a partir de un valor de la creatinina de 4 mg%, es decir, con un único riñón afectado.

Hasta el valor de creatinina de 6 mg%, el paciente tiene un único programa EBS. El tumor de los túbulos colectores se reduce por caseificación durante la fase PCL tuberculosa. Las proteínas que encontramos en la orina durante esta fase PCL provienen justo de la purga continua de las partes caseificadas de los túbulos colectores. Esta albuminuria cesa por sí sola si no se producen nuevas recaídas conflictivas y soluciones. Se deberían hacer siempre controles del valor proteínico global del sero sanguíneo (valor normal 6,5-7,3 g%), pero sin hacer caer en el pánico

si ese valor baja. Se puede elevar fácilmente con una alimentación rica en proteínas o, se fuese necesario, también con la transfusión de plasma sanguíneo.

Con este ejemplo, queridos lectores, he intentado explicar como todo está estrechamente ligado, necesariamente, de un modo sistemático.

La consternación o la desorientación son consideradas “síntomas psicóticos”, con lo que tendríamos un “problema psiquiátrico”. El cáncer de riñón sería un problema oncológico. La parálisis del nervio abducente o la hiperperistalsis o las pupilas demasiado dilatadas o demasiado cerradas serían tratadas por el neurólogo. La TBC sería un problema de la medicina interna o de la urología; la denominada insuficiencia renal y/o albuminuria, por el contrario, de los nefrólogos. Nadie había comprendido que todo estaba unido con total sentido, y tampoco que la psique y los órganos no se pueden separar nunca entre ellos.

No quiero que parezca que sé más de lo que realmente sé. Os he indicado el principio, y ahora tenemos que, como los buenos artesanos, ponernos manos a la obra para descifrar todas las combinaciones posibles de Focos de Hamer en el lado derecho y en el izquierdo, y para conocer su “suprasentido” biológico. Existen también una serie de otros órganos pares del tronco cerebral (útero, próstata, trompas, oído medio con la trompa de Eustaquio), pero sin embargo todos los órganos de la cavidad oral, que poseen epitelio cilíndrico, pertenecen en parte al lado izquierdo y en parte al lado derecho del tronco cerebral (véase también la tabla de los nervios craneales).

No tiene ningún sentido especular. Se necesitan al menos 10-20 casos de cada tipo de combinación, que por el momento no tengo y que no puedo tener, ya que, como se sabe, cada conversación que tengo con un paciente se considera una consulta no consentida... Pero este trabajo está por hacer. Actualmente todas estas combinaciones de programas EBS se consideran a nivel psíquico mediante los síntomas psicóticos. Considero que no tiene ningún sentido y es incluso peligroso realizar, por ejemplo, psicoterapia sin conocer la realidad orgánica. A continuación también explicaremos que los síntomas psíquicos de las combinaciones de programas EBS tiene que ver sólo en parte con los programas EBS al inicio de la combinación. Por eso todavía nadie ha caído en el asunto.

2.6.1.2. El significado de los 12 nervios craneales.

Aquellos de entre vosotros, queridos lectores, que conocen la primera edición de este libro y que además tienen conocimientos neurológicos por ser médicos o biólogos, se habrán preguntado quizás alguna vez como se pueden conjugar los conceptos y los conocimientos neurológicos de la Nueva Medicina con los de la medicina oficial anterior.

Os lo puedo explicar así: cuando se quiere descubrir o se ha descubierto algo nuevo, no hay mayor impedimento que los viejos dogmas que, inevitablemente, tenemos metidos en la cabeza, no sólo por haber estudiado con ellos, sino también por haber trabajado con ellos, aunque de modo erróneo, durante muchos años. Siempre se corre el riesgo de recaer en las viejas convicciones y eso es muy fácil por cuanto las viejas “creencias” son aceptadas por todos y consideradas serias.

Otro problema es el hecho de que no todas las cosas se pueden descubrir de golpe, en especial no en medicina. El paciente desea saber al momento de que se trata: no sirve de nada darle esperanzas de aquí a un año, cuando probablemente no sabré nada nuevo de su enfermedad, porque puede ser que haya muerto ya. Como ya he dicho, en medicina existen los casos reales, pero también casos

supuestos que resultan no haber sucedido o sólo a medias. Aquí entran todos los denominados conocimientos, o mejor dicho suposiciones, de la investigación del cerebro.

De momento hay poquísimas cosas en los conocimientos del cerebro que sean realmente irrefutables. Para casi todos esos conocimientos se dice, como sucede hasta ahora a menudo en la medicina: “Se intuye que, se supone que, según los descubrimientos más recientes...”. ¡Pero la mayor parte de las cosas no eran correctas!

Una de las cosas que tenemos que considerar de otro modo son los denominados 12 nervios craneales o cerebrales, de los cuales la mayoría son responsables del área facial. Uno lo hemos aprendido a conocer ya, el nervio abducente. Los nervios de la cabeza III-XII tienen su punto de origen en el puente del tronco cerebral. Si hubiese estudiado antes dichos nervios craneales habría obstaculizado mis descubrimientos, más que ayudado. Mientras que ahora, conociendo ya las cinco leyes biológicas, las nociones sobre los 12 nervios craneales o cerebrales vienen como fruta madura.

En el pasado, obviamente, no disponíamos todavía de los conocimientos de la Nueva Medicina para valorar correctamente la inervación de los nervios craneales y lo que causan en el órgano. De otro modo tendríamos que haber supuesto que la inervación arcaica de los nervios III-XII de la cabeza, que no tiene discusión, tiene algo que ver con las competencias del tronco cerebral. Por lo tanto:

Psíquicamente tienen que ver con la capacidad de tomar alimento, de ingerirlo y de expulsarlo (el residuo no digerible) después de la digestión.

Cerebralmente: Casi todos los relés en el tronco cerebral se encuentran muy cercanos, y orgánicamente todos estos nervios que se originan en el tronco cerebral tienen que ver con los órganos de epitelio cilíndrico entre la boca y la región anal-vaginal. De hecho constatamos que es así, pero que sin embargo se trata solo de una parte de su inervación. Todas estas regiones, por ejemplo en la cabeza, tienen también una inervación contralateral directa del encéfalo inherente al querer o poder ingerir y eliminar.

No lo sabíamos porque no estábamos en la posición de entenderlo, aunque también esta función parcial antagonista de expulsar el pedazo esté naturalmente presente en la cualidad peristáltica del tronco cerebral izquierdo. Así, por ejemplo, el nervio hipogloso, el 12º par craneal, que se origina en el puente inferior del tronco cerebral, inerva la motricidad de la lengua, desde el lado derecho del puente la mitad derecha de la lengua y viceversa. Estamos entonces frente a una denominada inervación homolateral. Y hasta aquí no hay nada que objetar. Pero desde el puente se inerva sólo la musculatura lisa de lo que llamamos peristalsis intestinal. La musculatura lisa tiene la función de hacer avanzar el alimento por el intestino. La musculatura lisa de la lengua, con la que impulsamos involuntariamente el alimento de la boca al esófago, no es otra cosa que una musculatura intestinal reforzada, y podemos denominar sus movimientos peristalsis, como en el caso del intestino. Pero además somos capaces de mover la lengua de modo voluntario. Los músculos responsables de esto se llaman “musculatura estriada” o músculos voluntarios. Esta inervación deriva del encéfalo, o dicho de un modo más preciso, del centro motor de la corteza cerebral (circunvolución precentral) del lado cerebral contralateral. La musculatura estriada izquierda de la lengua está inervada a la corteza cerebral derecha. Sin embargo la musculatura misma es de origen mesodérmico (ver sección naranja de la tabla “Psique-cerebro-órgano”), como justo nos enseñan los embriólogos, la musculatura lisa es de origen mesodérmico. Sin embargo tendría su

relé de inervación en el mesoencéfalo, que todavía pertenece al tronco cerebral, en el punto de transición hacia la médula cerebral, que a su vez contiene los relés de inervación de la musculatura estriada.

Veis, queridos lectores, que hay todavía muchos detalles por aclarar, también porque, por ejemplo, la inervación de la musculatura estriada se encuentra en la corteza cerebral (centro cortical motor) y los relés de inervación de la musculatura están justo bajo la médula cerebral. Pero al final el sentido de todo será aclarado embriológicamente.

Además es ya bien sabido que la inervación (muscular) de las pupilas deriva del puente. Solo que hasta ahora ningún embriólogo había sabido explicar como puede llegar desde el tronco cerebral a la pupila. Sin embargo no parece que la cuestión haya tenido hasta aquí gran importancia. También en esto la Nueva Medicina, como sucede a menudo, explora nuevos territorios de conocimiento.

2.6.1.3. Ampliación de la tabla científica sinóptica de la Nueva Medicina.

No sólo es sensato dar cuenta de los nuevos conocimientos en la tabla “Psique-Cerebro-Órgano”, sino que simplemente es necesario hacerlo, aunque sólo sea por completar las denominadas psicosis. De hecho los denominados nervios cerebrales III-XII, los nervios del puente, van todos por pares, y por lo tanto pueden causar una constelación esquizofrénica del tronco cerebral, no sólo con su lado opuesto correspondiente, sino también con un Foco de Hamer activo en otro nervio cerebral del puente y, como ya hemos visto, tener un “suprasentido” biológico a partir de dos o más programas EBS.

Además tenemos que considerar las cuatro cualidades funcionales referidas a cada porción intestinal.

En este contexto hay que mencionar que probablemente exista, por ejemplo, también una sensibilidad del tronco cerebral (sensibilidad intestinal), así como existe seguramente una denominada sensibilidad del cerebelo, por ejemplo la sensibilidad profunda de la piel. De todo esto se debe dar cuenta en nuestra nueva tabla.

Al establecer estas correlaciones a menudo nos metemos necesariamente, como ya he apuntado, en nuevos ámbitos médicos, porque la vieja medicina tradicional no tenía ningún sistema, aparte de la embriología. Y esta última no tenía ningún punto de referencia clínico.

Así, por ejemplo, la boca, hasta los labios, originalmente no es otra cosa que la parte superior del intestino; bien entendida la cavidad faringe-nariz-boca lo sigue siendo todavía hoy. Además la mucosa de epitelio pavimentoso (ectodermo) ha pasado del exterior y recubre la cavidad faríngea entera. Está en la vieja mucosa intestinal. Sabemos que se ha extendido a lo largo del esófago hasta los conductos pancreáticos y hepáticos. Sin embargo la piel de epitelio pavimentoso de la cara (ectodermo), al igual que toda la piel externa, tiene como “soporte” la vieja piel o corium que depende directamente del cerebelo (mesodermo). Y hasta aquí todo está bien.

Tronco cerebral izquierdo

- 27. Teratoma ovárico y testicular, izquierdo
- 28. Túbulos colectores, riñón izquierdo
- 29. Cuerpo del útero, mitad izquierda
- 30. Próstata, mitad izquierda
- 31. Trompa de Falopio, parte izquierda
- 32. Papiloma vesical, parte izquierda
- 33. Intestino delgado inferior

Tronco cerebral derecho

- 26. Teratoma ovárico y testicular, derecho
- 25. Túbulos colectores, riñón derecho
- 24. Cuerpo del útero, mitad derecha
- 23. Próstata, mitad derecha
- 22. Trompa de Falopio, parte derecha
- 21. Papiloma vesical, parte derecha
- 20. Intestino delgado superior

34. Apéndice
35. Intestino grueso
36. Ombligo interno
37. Colon transverso (epiplón)
38. Recto
39. Recto
40. Glándula de Bartolin
41. Mucosa de la boca (corte inferior), parte izquierda
42. Glándulas lacrimales, parte izquierda
43. Oído medio, parte izquierda
44. Trompa de Eustaquio, parte izquierda
45. Glándulas paratiroides, parte izquierda
46. Tiroides, parte izquierda
47. Amígdalas, parte izquierda
48. Paladar, parte izquierda
49. Glándula sublingual, parte izquierda
50. Glándula parótida, parte izquierda
51. Hormona diabetógena, parte izquierda
52. Faringe, parte izquierda

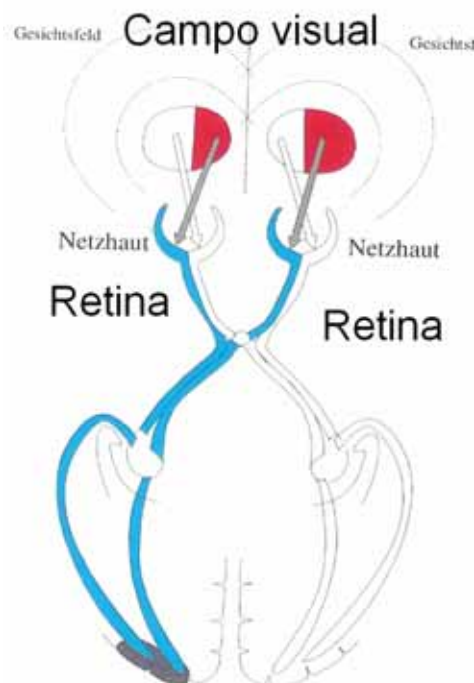
19. Glándula salival del abdomen
18. Hígado
17. Duodeno
16. Estómago
15. Esófago
14. Lengua (alvéolos)
13. Células caliciformes de los bronquios
12. Mucosa de la boca (corte inferior) parte derecha
11. Glándulas lacrimales, parte derecha
10. Oído medio, parte derecha
9. Trompa de Eustaquio, parte derecha
8. Glándulas paratiroides, parte derecha
7. Tiroides, parte derecha
6. Amígdalas, parte derecha
5. Paladar, parte derecha
4. Glándula sublingual, parte derecha
3. Glándula parótida, parte derecha
2. Hormona diabetógena, parte derecha
1. Faringe, parte derecha

2.6.1.4. Los 12 nervios craneales.

En detalle:

De los doce nervios craneales, también llamados nervios cerebrales, los dos primeros son los siguientes:

- I. Nervio olfativo, el nervio del olfato para los filamentos olfativos de la cavidad nasofaríngea, de hecho de los divertículos de la corteza cerebral del encéfalo. Las fibras del nervio olfativo desembocan directamente en el bulbo olfativo de la corteza cerebral basal.



- II. Nervio óptico, o nervio de la vista.

Cruce de las fibras del nervio óptico

Línea de la visión directa (=línea mediana), donde los dos ojos pueden “ver nítidamente”, correspondiente a la fosa central = campo visual nítido sobre la retina lateral.

El nervio óptico pasa a través del denominado quiasma óptico (cruce) hasta la corteza visual occipital del encéfalo. Las fibras de las hemipartes izquierda de la retina, que permiten ver hacia la derecha, se juntan en el quiasma óptico, llegan a la corteza visual izquierda, y viceversa, las hemipartes derechas de la retina, que permiten ver a la izquierda, mandan sus fibras a través del quiasma óptico a la corteza visual derecha. En definitiva: vemos lo que está a nuestra derecha en un 90% con la sensibilidad de la corteza visual izquierda (que recoge la señal de los dos

ojos) mientras que el 10% restante lo vemos con la sensibilidad de la corteza visual derecha. Con la corteza visual derecha vemos en un 90% lo que está a nuestra izquierda, mientras que el 10% restante lo vemos con la corteza visual izquierda.

Los nervios craneales o cerebrales III-XII son los que siguen; están dispuestos a pares sobre los dos lados y no cruzan del cerebro al órgano; todos tienen un denominado “núcleo” en el puente del tronco cerebral.

- III. Nervio oculomotor: nervio para la musculatura del ojo, el músculo esfínter de la pupila y el músculo ciliar (estira el cristalino).
- IV. Nervio troclear: nervio para el músculo del ojo, músculo oblicuo superior, mueve el ojo hacia arriba. Es el nervio óptico más pequeño y el único que va ventralmente por debajo de la lámina cuadrigémina desde el tronco cerebral.
- V. Nervio trigémino, (al mismo tiempo llamado primer nervio de los arcos branquiales, proveniente del lado opuesto del encéfalo): nervio facial que inerva:
 - a) la sensibilidad de la cara, la faringe y la lengua;
 - b) la motricidad de la musculatura de la masticación.
- VI. Nervio abducente, nervio para el músculo óptico lateral, hace girar el ojo hacia los lados.
- VII. Nervio facial, (segundo nervio de los arcos branquiales), inerva:
 - a) la sensibilidad o actividad sensorial de los dos tercios anteriores de la lengua.
 - b) La motricidad de la musculatura de la mímica facial.
 - c) La secreción de las glándulas salivares-lacrimales.
- VIII. Nervio acústico, nervio auditivo y del equilibrio, inerva las partes antiguas del oído interno y el órgano del equilibrio. Inerva el oído medio, absorbe el “pedazo auditivo” o el pedazo de información, el denominado “neurinoma acústico”.
- IX. Nervio glossofaríngeo (tercer nervio de los arcos branquiales): nervio de la lengua y del paladar, inerva los músculos del paladar blando y de la faringe. Sensorial: sensibilidad y papilas gustativas del paladar posterior y del tercio posterior de la lengua, reflejo del vómito.
- X. Nervio vago: denominado cuarto nervio de los arcos branquiales y al mismo tiempo quinto nervio de los arcos branquiales, y sexto nervio de los arcos branquiales.

Como “hecho” la denominación de “nervios de los arcos branquiales” es correcta, pero no si se considera su inervación. De hecho las fibras nerviosas provenientes de la corteza controlateral se entrelazaron en un período evolutivo sucesivo con las fibras nerviosas homolaterales provenientes del tronco cerebral.

Por eso al nervio vago se le atribuye también la inervación motora y sensorial de la laringe (nervio recurrente), la inervación del corazón o, según la Nueva Medicina, de los vasos coronarios, aunque en base a mi experiencia eso no tenga nada que ver con el tronco cerebral.

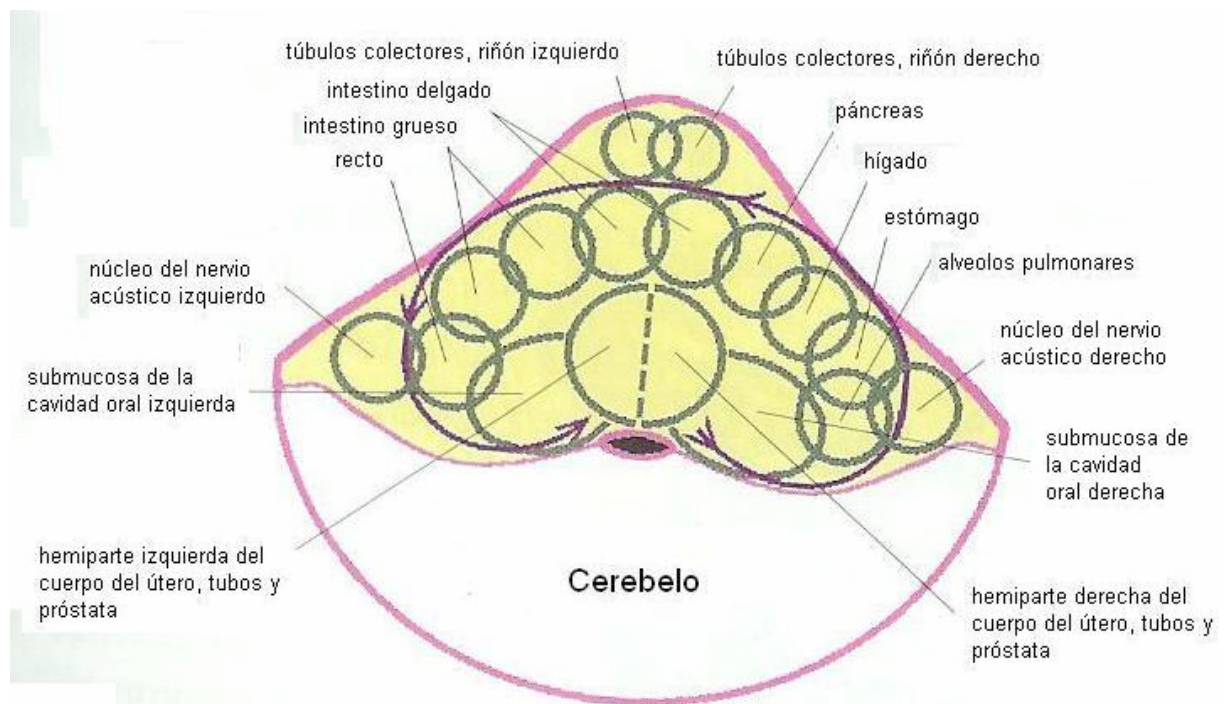
Además, el nervio vago inerva a nivel motor la peristalsis intestinal, a nivel sensorial la función glandular (endógena y exógena) de todo el tracto gastrointestinal, sobre todo en la fase de reposo.

Permite la peristalsis intestinal, la producción de jugos gástricos, etc. (Su antagonista: tronco del simpático en la región abdominal).

XI. Nervio accesorio: funciona en parte con las ramificaciones del nervio vago, inerva con sus fibras cerebrales el músculo esternocleidomastoideo y el músculo trapecio, que originalmente debían estar formados por musculatura lisa y podían hacer que el cuerpo se enrollase (=musculatura intestinal externa arcaica).

XII. Nervio hipogloso: inervación motora de la musculatura de la lengua y de la deglución del esófago. Probablemente en un origen sólo musculatura lisa arcaica.

Corte esquemático de TAC a través del tronco cerebral.



Arriba y seguidamente vemos dos cortes esquemáticos a través del puente del tronco cerebral y el cerebelo. El esquema precedente muestra los relés relativos a los órganos glandulares del tracto gastrointestinal, así como del útero o de la próstata, mucosa de los tubos, submucosa de la vesícula y del ombligo.

Para los órganos de transición entre el tronco cerebral y el cerebelo vemos los relés del oído medio de los dos lados, que por una parte pertenecen a la parte superior del intestino, precisamente a la faringe, y por otra parte muestran sin

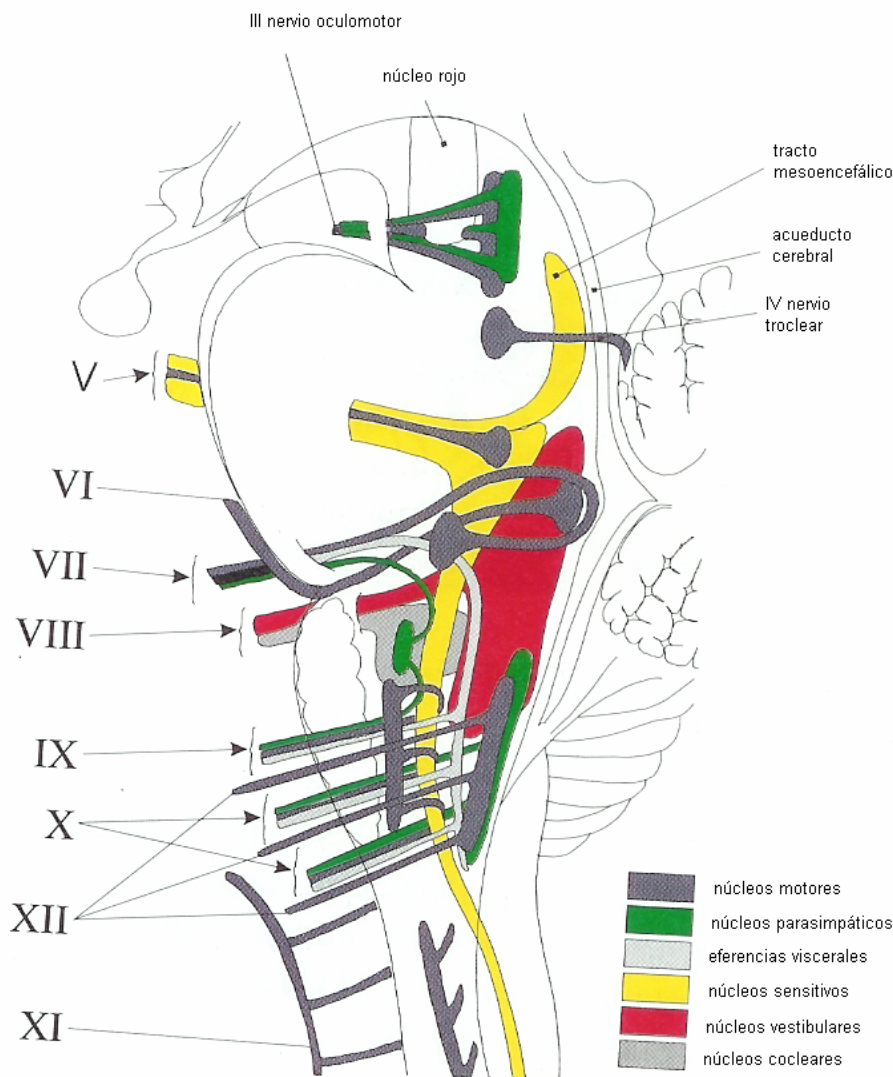
embargo un crecimiento plano correspondiente a su función de absorción. Lo que por ejemplo hacen también en parte la pleura y el peritoneo (directos del cerebelo).

Para todos estos órganos, cuando hay un FH activo en el lado del tronco cerebral derecho e izquierdo, tenemos naturalmente una constelación esquizofrénica del tronco cerebral. Estas cosas ya las teníamos claras.

El segundo esquema describe los denominados núcleos de los nervios cerebrales III-XII, de vez en cuando dispuestos en pares, homolaterales, es decir, que no van cruzados del cerebro al órgano.

Los nervios craneales

Disposición de las áreas de los núcleos en el tronco cerebral



Los núcleos nerviosos cerebrales son inervaciones sensoriales, motoras, de secreción y de absorción.

1. Para comprender mejor la inervación motora de los núcleos nerviosos cerebrales hace falta pensar que el intestino arcaico debía tener de algún modo la capacidad de sentir o percibir aquello que había tragado. En la

práctica, el intestino examinaba el alimento, lo que todavía hoy hace. Este fenómeno lo llamamos cualidad sensorial del tronco cerebral.

En caso de conflicto:

Parte intestinal superior: peristalsis inversa y vómito.

Parte intestinal inferior: peristalsis acelerada, diarrea.

En los dos lados intestinales: vómito y diarrea.

2. En caso de conflicto la inervación motora de la musculatura lisa (=intestino) se debe entender como una especie de peristalsis acelerada. Aunque mientras tanto en el área de la cara y de la boca la mayor parte de la musculatura de estos órganos está formada por musculatura estriada inervada desde la corteza cerebral, que podemos mover de modo voluntario, la parte arcaica original de esta musculatura estaba formada por musculatura intestinal lisa.
3. La inervación de la función secretora: lo que en el caso de un programa EBS llamamos tumor intestinal (adenocarcinoma).
4. La innervación de la función absorbente: tiene que ver con la asimilación del alimento, del agua, del aire, etc. En caso de conflicto: crecida tumoral plana para obtener una absorción más rápida.

Entonces cada uno de estos relés sensoriales, motores, secretores y de absorción puede sufrir un conflicto biológico con FH en el tronco cerebral. Un FH activo en el lado izquierdo del tronco cerebral puede causar, coincidiendo con otro FH activo en el lado derecho, una constelación esquizofrénica del tronco cerebral, y lo mismo vale para dos núcleos de nervios u órganos en pares.

Además cada par de relés que inerva dos glándulas puede provocar una constelación esquizofrénica del tronco cerebral, aunque por ejemplo en un lado un relé esté activo por un conflicto motor y en el otro por un conflicto sensorial.

Existen entonces numerosas posibilidades de estas constelaciones esquizofrénicas, cuyo contenido, como ya hemos dicho, no puedo definir todavía. Conocemos sin embargo la dirección de nuestra búsqueda empírica. El resto es pura rutina. Por cada una de estas constelaciones se necesitan 10-20 casos empíricos seguros (que no son difíciles de encontrar en una gran clínica) y, si se sabe que es lo que se debe observar, este vacío en el mapa de las combinaciones de los conflictos se llenará a no mucho tardar.

Obviamente existen también constelaciones esquizofrénicas con más de dos conflictos biológicos o focos activos en el cerebro. También estas se pueden clarificar respecto a su contenido. Además no sabemos todavía si lo que tenemos que intentar buscar es la cualidad particular en la combinación de los relés del tronco cerebral, cerebelo y encéfalo o en las combinaciones de Focos de Hamer activos.

Sin embargo lo más importante es que conozcamos el principio y que podamos elaborar cada caso particular. Para esto era absolutamente necesario haber comprendido el funcionamiento de los nervios craneales. Los conflictos se delimitan de un modo casi obligatorio: se trata siempre del “pedazo” que debe ser advertido, movido peristálticamente, ensalivado o absorbido, en cualquier caso asimilado (lado derecho del tronco cerebral) o del excremento que debe ser expulsado (lado izquierdo del tronco cerebral). Al lado derecho pertenece la parte derecha de la boca, al izquierdo la parte izquierda de la boca. Los conflictos son siempre variantes diferentes de este proceso. Respecto a los nervios craneales, que todos los médicos han tenido que aprender a fondo, no había y no hay un concepto unitario o

sistemático, lo que sin embargo tu, querido lector, encontrarás en este libro, por cuanto sé, como primicia. Esto nos permite descubrir de un modo totalmente natural el sentido biológico de cada conflicto particular. Pero la constelación esquizofrénica podría tener de vez en cuando una cualidad particular.

Es importante saber que todas las constelaciones esquizofrénicas del tronco cerebral tienen una cosa en común:

la consternación

como signo patonómico (característico de una enfermedad), que podríamos llamar también turbación biológica o extravío.

Los denominados psiquiatras se basan sólo en los síntomas. Conocíamos por ejemplo el denominado *estupor*, así como el *pavor nocturno*, el grito asustado de improviso en la noche, sobretodo en los niños.

Conocemos muchos tipos de manifestación de la consternación. Ahora, con la diligencia que corresponde a los buenos científicos, tenemos que ponernos manos a la obra para conseguir distinguir que síntomas pertenecen a una constelación determinada.

Estáis todos invitados a colaborar. Es tal la alegría cuando se consigue ayudar a las personas afligidas. Y los afectados notan enseguida si uno conoce “su caso”; entonces se abren voluntariamente porque se sienten comprendidos.

Cuando pienso en esos pobrecillos a los que hasta ahora hemos recluido en una institución psiquiátrica, a veces de por vida, porque se consideran enfermedades incurables, esos a los que hoy podemos ayudar de verdad a que vuelvan a estar sanos, tan sanos como nosotros mismos, entonces el corazón me salta de alegría en el pecho. Desde que soy médico siempre he deseado poder ayudar a los más desgraciados de todos...

Estaría justificada la pregunta de por qué los núcleos de los nervios craneales, que inervan la cavidad oral izquierda y están situados en el lado izquierdo del tronco cerebral, donde encontramos la innervación de la parte terminal del intestino, están efectivamente en el lado “equivocado”. Puedo intentar explicarlo únicamente con el hecho de que la laceración de la forma arcaica originaria a anillos debe haber dado lugar a la actual forma alargada (erecta) por debajo de la faringe, como de hecho sucedió. Al principio debía haber ya una inervación muy diferenciada, porque con la misma abertura se debía ingerir el alimento y transportarlo al interior con la extremidad intestinal aferente (que introduce), y por otra parte también se tenía que expeler el excremento a través de la extremidad intestinal eferente.

La peristalsis del intestino, que en un origen funcionaba de modo “circular”, se produce en sentido bidireccional, sobretodo en la faringe.

Intuyo que esa es la causa que ha hecho necesarios los diferentes núcleos nerviosos cerebrales reflejados en los dos lados.

La inervación presente en la hemiparte izquierda del tronco cerebral, que evidentemente debía llevar a cabo la expulsión del excremento, podría haber sido la base evolutiva de la inervación encefálica del epitelio pavimentoso, que en principio tiene la función de eliminar los pedazos que no están indicados para la cavidad oral (antiguo reflejo del vómito). (Véase a este propósito el capítulo dedicado a los nervios craneales, así como el esquema y el listado de la tabla “Psique-Cerebro-Órgano” al final del libro).

2.6.1.4.1. Ejemplo: “Como no seas buena chica te vas con la tía Clara”.

A menudo muchas personas son inhibidas, tímidas o ansiosas. Se intenta encontrar largas explicaciones psicológicas o al final se explica el tema como una particularidad del carácter. Ahora con la ayuda de la Nueva Medicina podemos descubrir el verdadero motivo, que a menudo es mucho más simple, ya que se trata de uno o varios conflictos biológicos.

Cuando la paciente del ejemplo siguiente tenía 5 años se le decía: “Como no seas buena chica te vas con la tía Clara”. La tía Clara habría adoptado a la niña con gusto, lo cual era normal en el pasado en las familias con muchos niños. Habría sido una ventaja para todos, decían: para la tía rica, que acogiendo a la niña habría dado un sentido a su vida, para la niña, que gracias a la herencia de la tía habría tenido la vida asegurada; para la familia numerosa que se habría quitado un peso de encima...

Pero para la niña estos motivos no eran razonables. Es verdad que la tía clara no era mala, incluso era simpática, pero estaba lejos de los padres, de los hermanos, de los compañeros de juegos, de la casa paterna y de los vecinos. La paciente sentía el miedo correr por sus miembros: por compasión, no allí, donde se habría sentido sola y abandonada.

La niña había sufrido un conflicto del prófugo y soñaba a menudo con aquello. No podemos fechar con precisión el momento en el que la paciente sufrió el segundo conflicto del prófugo, pero fue durante una visita a la tía Clara. La niña estaba preocupada porque no la llevarsen de vuelta y tenía miedo de que la dejaran con la tía. Incluso cuando la tía Clara era amable con ella y le regalaba cosas bonitas, eso le parecía sospechoso, ya que la niña sabía bien lo que significaba la palabra “adoptar”. Y dado que le repetían continuamente que si no era buena se iba con la tía Clara, vivía en el miedo continuo de que la mandaran con su tía.

Desde entonces una de las vías conflictivas fue el no ser buena y la otra salir de viaje. La situación permaneció así hasta el momento de las radiografías presentes (1994), aunque durante en este tiempo la paciente haya cumplido los 50 años y sea madre de una hija ya grande, incluso como esposa de un médico intentaba siempre

1. ser buena
2. en la medida de lo posible, no viajar.

Otra vía conflictiva para ella es su madre, que siempre decía aquella peligrosa frase. Basta con que la paciente reciba una carta de su madre o que hable con ella por teléfono para que tenga una recaída en un conflicto del prófugo. Si luego tuviese que viajar tendría dos conflictos del prófugo afectando los dos riñones, o dos carcinomas de los túbulos colectores.

Instintivamente se mantuvo alejada cuanto más posible de los médicos, menos de su marido, no dejándose visitar jamás... por suerte, pues de otra forma habrían podido encontrarle cualquier cosa, al menos temporalmente, que de este modo no se encontró. Así se llegó al TAC cerebral gracias a que el marido le explicó que a parte de mí ninguno la habría podido leer, y eso la convenció.

Primero el riñón derecho había tenido un carcinoma de los túbulos colectores seguido de una caseificación tuberculosa, después el otro riñón, ya que los dos conflictos se resolvían alternativamente.

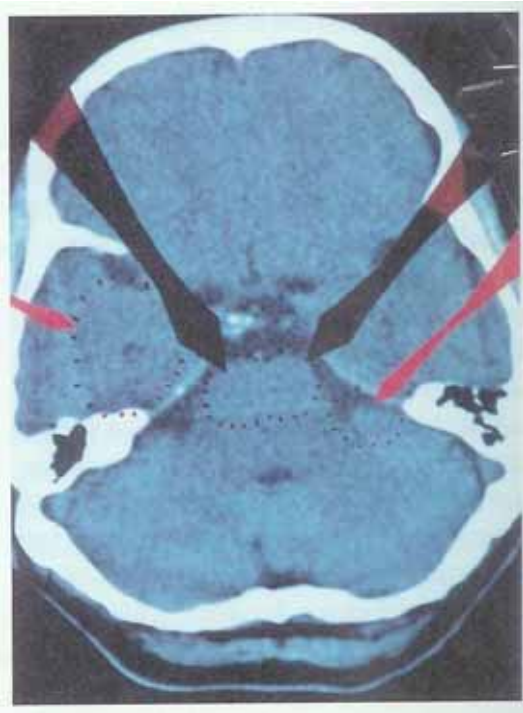
Sin embargo una vez se dio el caso de que las dos vías conflictivas estaban activas al mismo tiempo, cuando tras una pelea por teléfono con la madre fue convencida por el marido para que fuera con él en unas breves vacaciones a Baviera.

Después de haber viajado apenas doscientos kilómetros el marido, que era médico, constató que la mujer estaba desorientada por completo. En un primer momento pensó que quizás su mujer estaba sufriendo un ataque de apoplejía, pero no conseguía imaginarse cual era el motivo que lo había causado. Quizás, penso, mejorará cuando lleguemos al destino, pero por el contrario allí fue todavía peor. Su mujer preguntaba dónde estaba, no encontraba la habitación del hotel y vagaba totalmente desorientada por el hotel. No estaba solo desorientada, sino también consternada.

Ya que el marido conocía la Nueva Medicina, comprendió al momento que su mujer tenía dos conflictos activos del prófugo. Obviamente ni se le ocurrió ingresarla en una clínica psiquiátrica ni mucho menos en nefrología para someterla a diálisis. Pero, ¿qué habría hecho en Baviera si su mujer hubiese manifestado oliguria, es decir, hubiese eliminado poquísima orina y todos hubieran dicho que estaba en un precoma urémico? Como más tarde reconocería en un seminario, se preguntó: ¿Qué haría o aconsejaría ahora el Dr. Hamer? La respuesta: “Vuelve inmediatamente con tu mujer a casa”. Dicho y hecho. El médico cogió a su desorientada mujer de la mano, la hizo subir en el coche, metió las maletas y condujo tan rápido como pudo hasta casa, donde llegaron pasada la hora de la comida. De nuevo el marido se refirió a la Nueva Medicina: “¿Qué haría o diría ahora el Dr. Hamer?” Respuesta: Lleva a tu mujer al sitio donde se encuentra más a gusto. Esto era fácil porque el lugar preferido de la mujer era el gallinero de las gallinas y las ocas. A menudo se quedaba una hora entera o más observando sus gallinas enanas, sobretodo cuando tenían pollitos. El gallinero estaba al fondo del jardín a unos 50 metros de la casa.

Volvió a coger a su mujer de la mano y fue con ella hasta el gallinero. Se pararon un momento para mirar las gallinas. Finalmente su mujer se volvió hacia él y le dijo: “¡Mira, estamos en casa!”.

Igual que en los cuentos, el encantamiento desapareció. Durante las 24 horas siguientes todo volvió a la normalidad, como si nunca hubiese pasado nada, también la cantidad de orina eliminada volvió a ser normal, mientras que antes descendió hasta una cantidad mínima.



En el siguiente TAC vemos los dos FH en los relés de los túbulos colectores derecho e izquierdo (flechas oscuras grandes a derecha e izquierda). Debido a que los FH están muy marcados podemos notar que se han producido ya muchas recaídas, aunque evidentemente no al mismo tiempo como la última vez, porque de otro modo ya habría estado más veces igual de confusa y desorientada.

Al lado (flecha pequeña a la derecha) vemos que también el hígado ha reaccionado a menudo o siempre con uno de los dos conflictos del prófugo. En el momento de la imagen se observa que hay todavía un poco de actividad. Afortunadamente no se realizó nunca un TAC abdominal, ni fueron medidos los valores de la creatina. La flecha fina a la izquierda indica el relé del oído correspondiente al conflicto de no creer lo que

se escucha y que ha causado un tinnitus debido a la frase: “Si no eres buena chica te vas con la tía Clara”. A propósito, la primera vez fue el padre quien le dijo esa frase, por eso es un conflicto auditivo inherente al compañero, aunque quien después la dijera fuese sobretodo la madre. En 1997 se resolvió un conflicto gracias a una larga charla con la madre. A continuación la paciente tuvo durante meses sudor nocturno.

2.6.1.4.2. Ejemplo: constelación esquizofrénica del tronco cerebral en una niña de siete años.

Se trata de una niña de siete años, cuya familia amenazaba con morir de hambre, lo que le hizo sufrir un adenocarcinoma hepático y un carcinoma en el cuerpo uterino. Este caso de la Francia meridional fue descrito ya brevemente en el capítulo sobre los Focos de Hamer.

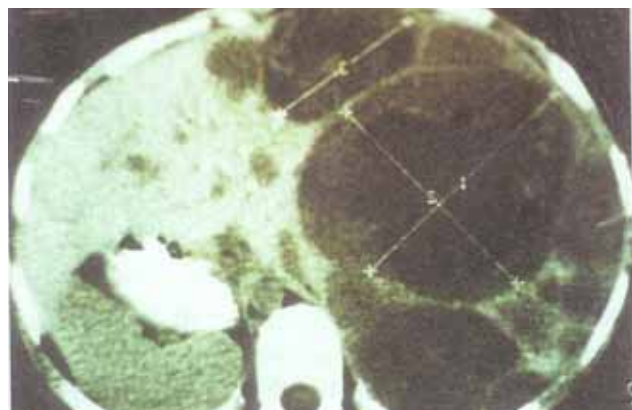
Junto al mencionado carcinoma hepático se formó también un carcinoma de la mucosa del cuerpo del útero en la fase ca por el lado izquierdo del útero. Había por lo tanto dos conflictos activos, o de otro modo, dos programas especiales biológicos:

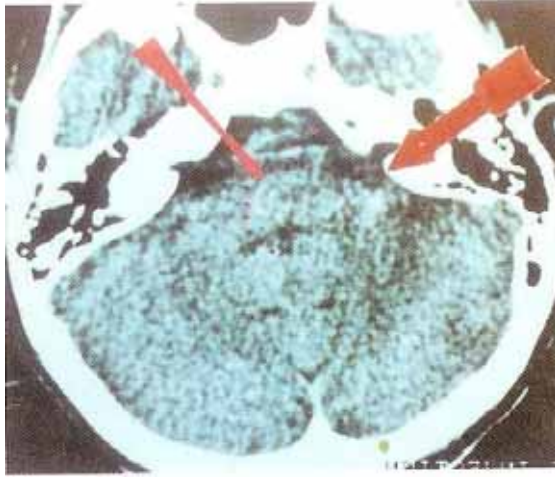
1. Conflicto de miedo a morir de hambre con adenocarcinoma hepático porque el padre de la niña se quejaba continuamente: “Oh Dios mío, vamos a morir de hambre”. Un gran supermercado amenazaba con abrir junto al pequeño negocio de los padres. La niña tomó la frase del padre obviamente en sentido literal.
2. Después había también un feo conflicto semisexual con carcinoma del cuerpo del útero a la izquierda. Para esta niña el conflicto era el hombre malo del supermercado descrito por sus padres y que quería que su familia muriese de hambre. Un conflicto parecido, que refuerza la mucosa del cuerpo del útero, tiene el sentido biológico de engrosar la mucosa uterina para un embarazo presente o futuro. El embrión potencial tendría mejores posibilidades de nutrirse de su placenta con una mucosa reforzada.

El sentido biológico arcaico de este programa especial doble es:

- a) Cada trozo de alimento se aprovecha mejor por el carcinoma hepático, impidiendo morir de hambre.
- b) La nutrición del embrión se mejora gracias al engrosamiento de la mucosa uterina causado por el carcinoma.

En el TAC del abdomen vemos el adenocarcinoma hepático. Es interesante que el adenocarcinoma del hígado (¿de tipo absorbente?) crezca también con configuración de círculos concéntricos. En el foco carcinomatoso central, señalado con una cruz, se ven todavía vagamente en los márgenes los anillos más periféricos.





TAC cerebral: la flecha derecha indica los Focos de Hamer activos en el relé del hígado. La flecha izquierda indica los Focos de Hamer activos en el relé de la parte izquierda del útero. Los dos focos juntos crean una constelación esquizofrénica del tronco cerebral en la que la niña estaba y permanecía completamente consternada.

propietario del supermercado).

En el pasado nadie habría aceptado la posibilidad de que una niña enfermase de carcinoma del cuerpo del útero a causa de un feo conflicto por un hombre (el

2.6.1.4.3. Ejemplo: constelación esquizofrénica del tronco cerebral a causa de un shock por el diagnóstico.

En un paciente se descubrió por casualidad la vieja cicatriz de un carcinoma del colon sigmoideo cuando fue al médico por algunas molestias. Anteriormente se había producido una pequeña recaída de un feo conflicto anal. La casa era nueva y todavía no había levantado la valla, así que el niño del vecino dejó un montón de excrementos en su terraza.

Se descubre la vieja cicatriz del carcinoma de colon sigmoideo, un denominado divertículo, es decir, una pequeña parte del área sigmoide donde antes había un carcinoma intestinal adenomatoso, que después fue eliminado por la TBC, junto con el típico sudor nocturno. Eso sucedió dos años antes a causa de un conflicto brutal por el puesto de trabajo.

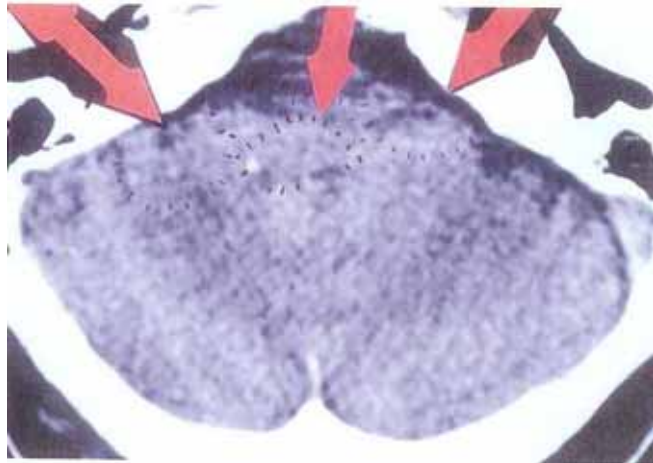
El diagnóstico clínico de “carcinoma del colon sigmoideo” le provocó inmediatamente al paciente dos nuevos conflictos, como veremos en el TAC cerebral:

- a) Un conflicto de morir de hambre por el miedo a que el alimento no pudiese seguir pasando por los intestinos (sigmoideo, donde estaba el divertículo).
- b) “Un conflicto del oído medio”, es decir, el conflicto de no poder liberarse de la información (en este caso la operación y el resultado histológico) o de la información parcial. En el TAC cerebral esto se describe como un neurinoma acústico si el conflicto ha durado lo suficiente.

El paciente había entrado al instante en una constelación esquizofrénica. La mujer cuenta que su marido había estado del todo consternado durante al menos 10 días hasta el diagnóstico histológico definitivo. Se quedaba sentado en el mismo sitio, como inconsciente, sin saber a donde ir. En realidad no estaba desorientado como la paciente con el programa especial doble de los túbulos colectores renales, pero estaba consternado, casi momificado.

Afortunadamente los dos conflictos se resolvieron muy rápidamente porque los médicos le dijeron que los excrementos pasaban ya sin problemas por el intestino, y por otro lado porque el histólogo dijo que sólo había encontrado un par de cicatrices en el divertículo y escribió que la cosa era “bastante benigna”.

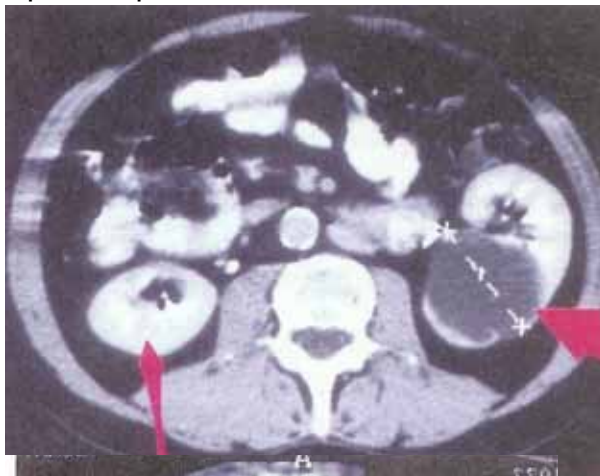
Se ven claramente los dos Focos de Hamer activos en el sigmoide y el relé del oído (neurinoma acústico) y a la derecha en el relé del hígado, con sus anillos concéntricos. Por desgracia tras la solución de los dos conflictos no fue posible hacer más TAC cerebrales y por eso no podemos mostrar el desarrollo.



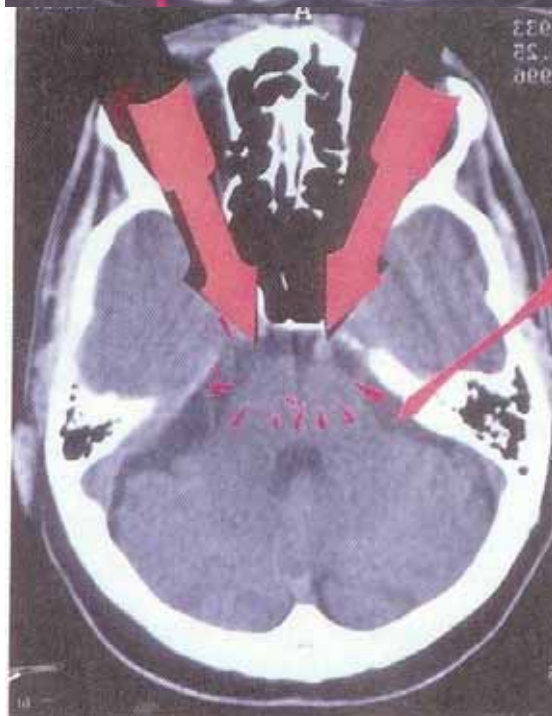
2.6.1.4.4. Ejemplo: Constelación esquizofrénica doble del tronco cerebral.

En el paciente de sesenta años al cual pertenecen las siguientes imágenes, hay dos conflictos existenciales (túbulos colectores renales) junto a un carcinoma hepático y un carcinoma sigmoide.

Los conflictos fueron desencadenados por una bancarrota con cifras muy altas de dinero. Esto fue o es uno de los conflictos. Por otra parte el fisco también le reclamaba varios millones y esto provocaba el otro conflicto existencial “más pequeño” que observamos en el TAC cerebral a la izquierda.



Caverna del relé derecho tras un carcinoma de los túbulos colectores.



En este caso hay cuatro cosas interesantes:

1. El TAC cerebral nos muestra la situación tras una constelación esquizofrénica doble del tronco cerebral.

TAC cerebral: las dos flechas indican los dos relés de los túbulos colectores renales.

- a) Los dos riñones tienen un carcinoma de los túbulos colectores, uno más pequeño y ya resuelto en el riñón izquierdo, y otro en el derecho que está de nuevo en fase CA, según la imagen del TAC, en el tronco cerebral con FH activo (relé de la derecha, no marcado).

Cuando los dos programas especiales estaban en fase activa, a la izquierda por suerte sólo duró un período relativamente breve, el paciente sufrió desorientación. No conseguía orientarse en su ciudad, que conocía desde que era niño. Tenía que conducir su amiga ya que él no sabía ni donde estaba. En este período los valores de la creatina rondaron los 4 mg%.

- a) El carcinoma sigmoide (conflicto feo y traicionero) no fue diagnosticado, por suerte. El carcinoma hepático se diagnosticó sólo en base al TAC cerebral. Durante ese tiempo tuvo lugar una breve solución del conflicto, también presente, de miedo a morir de hambre; sin embargo en el momento de esta imagen está de nuevo activo y se puede ver en el punto central en el FH del relé del hígado (flecha de abajo a la derecha), mientras que el carcinoma sigmoide parece que está en fase de reparación. También aquí, durante cierto tiempo, estuvo activa una gran constelación esquizofrénica del tronco cerebral. El paciente, por ejemplo, hacía pequeños depósitos de dinero, como para “evitar la muerte de hambre”, cuando apenas conseguía hacer frente a la bancarrota. Dado que esto, los programas especiales y las constelaciones esquizofrénicas, son normales en caso de quiebra, por suerte a nadie le pareció extraño.
- b) El TAC del cerebro muestra además un carcinoma de la próstata. Esto no tiene que ver, o sólo indirectamente, con la quiebra: una de las tres amigas del paciente lo abandonó, causándole un conflicto con fondo semisexual que fue peor que toda la quiebra junta. El lóbulo izquierdo de la próstata está claramente afectado, y el derecho probablemente también.

2. Programas especiales combinados:

No quiero parecer más listo de lo que soy. Con fatiga estoy intentando encontrar el sentido relativo de sólo dos programas especiales que en el pasado, en cuanto se notaban, se consideraban una molestia carente de sentido, pero que ahora se comprenden como “pseudo-paranoia”, combinación con sentido de esos dos programas especiales en fase activa. Pero es así que cada foco activo en la derecha puede formar, y probablemente formará, una combinación de esos programas especiales junto con cada foco activo en la izquierda. Mucho más difícil es descubrir, sobre todo cuando se tiene que trabajar sólo, como las combinaciones pueden, de vez en cuando, combinarse entre ellas, así como el sentido biológico de esta nueva combinación entera.

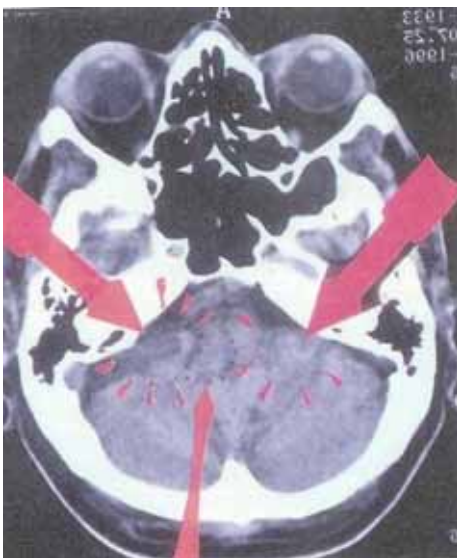Por eso hace poco me ha alegrado el que un psiquiatra suizo haya reconocido mi labor diciéndome: “Señor Hamer, aunque usted sólo hubiera descubierto una única combinación de dos programas especiales, por ejemplo la del carcinoma bilateral de los túbulos colectores renales (sensación de desorientación de origen biológico), restableciendo así la conexión entre la psiquiatría y la medicina orgánica, sería usted el rey de todos nosotros, los psiquiatras, porque de hecho nosotros tenemos ni idea...”.

3. El desarrollo de los programas especiales.

La persona piensa y siente siempre, también mientras duerme, y cambia continuamente sus pensamientos y sentimientos. Por ejemplo, de repente encuentra presuntas soluciones que a la semana siguiente ya no son factibles. Soluciones breves o largas, así como recaídas, se alternan entre sí. El TAC del cerebro es sólo la fotografía de un instante que, sin embargo, nos permite sacar conclusiones sobre el estado actual, con las debidas reservas. Ya que sólo un día después una solución puede transformarse de nuevo en conflicto activo. Controlamos, en la medida que nos es posible, por ejemplo, los valores de la creatinina, los valores del PSA (antígeno específico de la próstata), etc., en los informes orgánicos y de laboratorio y que nos pueden aclarar algo sobre la actividad o incluso sobre la doble actividad de ese momento.

4. En nuestro caso el paciente sufría también repetidamente de fuerte sudoración nocturna. Eso significa que hay una tuberculosis a nivel de un órgano, pero ¿de cuál? Si podemos elegir entre cinco órganos, a menudo sólo el paciente mismo nos puede ayudar confiándonos aquello que piensa y que problema cree que ha resuelto.

La nueva medicina es muy fatigosa para nosotros, los médicos; requiere tiempo, pero da la felicidad a los pacientes y a los médicos, es fascinante y tremendamente humana...



TAC cerebral, algunos meses después. FH resuelto en el relé hepático y FH resuelto en el relé sigmoide y en el nervio acústico.

2.6.1.4.5. Ejemplo: El dibujo falso.

Una paciente muy inteligente de 46 años, madre de cinco niños y casada tres veces, gran conocedora y apasionada del arte, se enamora de un pintor. Quieren tener un hijo juntos. Casi como prenda de su amor, él le regala un cuadro que estima mucho. Se queda embarazada. Hacen también proyectos para trabajar juntos. Parece que sea el gran amor verdadero. Sin embargo un día, el novio le confiesa que tiene fuertes tendencias homosexuales. La paciente sufre un fuerte shock y una semana después tiene un aborto espontáneo. Durante el período siguiente no duerme más con su compañero bisexual, que debería haber sido su gran amor verdadero, pero tampoco se separa de él.

Diez meses después la paciente recibe la visita de una amiga que ve el cuadro al que nos referíamos colgando de la pared y dice: "Ah, no sabía que tuvieses un

cuadro pintado por G.” La paciente le responde: “¿Cómo por G.? Este cuadro lo ha pintado mi novio, que es quien me lo ha regalado”. La amiga: “Imposible, aparece en la primera página de un catálogo. Ya te lo dejaré. El cuadro es una copia, una falsificación”.

La paciente sufrió un DHS. Un par de semanas después la amiga le llevó el catálogo, pero ella no se lo quería creer. Sabía que los dos pintores habían tenido un estudio en común durante un breve tiempo, por lo que también podría haber sido G. quien hubiese “copiado”. Permaneció durante horas sentada delante del cuadro en cuestión, incrédula.

Al final se fue a un vernissage del pintor G., a quien conocía y le preguntó: “¿Cómo es que copia usted cuadros?” El pintor G. se quedó completamente anonadado: “¿Que yo copio cuadros? No lo he hecho ni en sueños”. Ella le enseñó una foto de su cuadro, con el mismo motivo. El artista G. empezó a reírse, la invitó a su estudio y le mostró el cuadro original.

La paciente compró el original por un tercio de su precio como un “precio superespecial”. Su conflicto duraba ya cuatro meses, pero como dice el dicho “mejor un final con susto que un susto sin final”, en aquel momento su conflicto, en cierto modo, se estaba resolviendo. Sin embargo por dentro la carcomía de un modo terrible: Que humillación, a mí, una experta, me ha engañado vilmente mi gran amor con una mala falsificación, con una copia que ha hecho de un pintor que encima vive en la misma ciudad...

Le pidió a su gran amor O. que fuese, le dio su “copia” por la puerta entreabierta y le dijo que no lo quería ver nunca más.

El TAC se hicieron tres semanas después del DHS, cuando se sentía “miserable como un perro”. Como habíamos dicho, se quedó sentada consternada durante horas, hecha polvo, delante de su “cuadro tan querido”, fija en él y murmurando: “No, no es posible, no es posible...”.

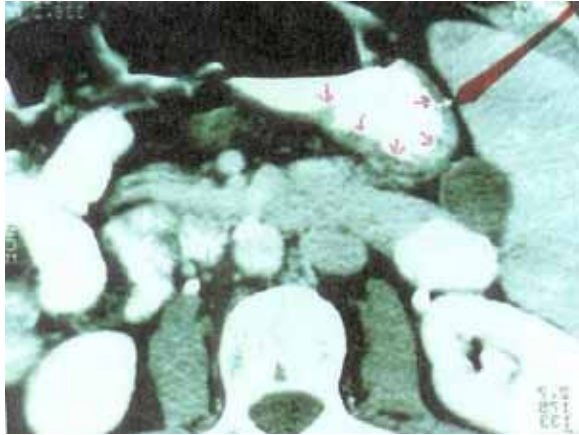El conflicto ligado al carcinoma hepático tiene que ver con el hecho de que los proyectos que habían hecho juntos, sobre todo el de una exposición para discapacitados en la que ya habían invertido mucho, se habían esfumado como una pompa de jabón.

El conflicto del carcinoma de colon de crecimiento plano incluía el hecho de que el cuadro, “el cuadro de su amor”, no podía ser reabsorbido en sentido biológico y que al mismo le habían inflingido una derrota de un modo totalmente rastrero.

El carcinoma del cuello del útero significaba abiertamente que diez meses antes se había tenido que separar con grande conflictividad emotiva del hijo fruto de su amor.

Además la paciente sufrió una necrosis de la corteza suprarrenal a causa del conflicto de haber cogido la dirección equivocada. Esta necrosis se descubrió tres años después, cuando se había formado ya un quiste indurado tras la fase de reparación.

Cuando tras estos tres años, y por un motivo completamente diferente, llegó a la solución de un conflicto de territorio y de amenaza por el territorio con atelectasia bronquial, se consideró “retroactivamente” todo el caso de la manera siguiente: carcinoma bronquial generalizado con metástasis en el hígado, en el colon, en las cápsulas suprarrenales, en los pulmones y se le “pronosticó” por decirlo así, que le quedaban dos meses de vida.

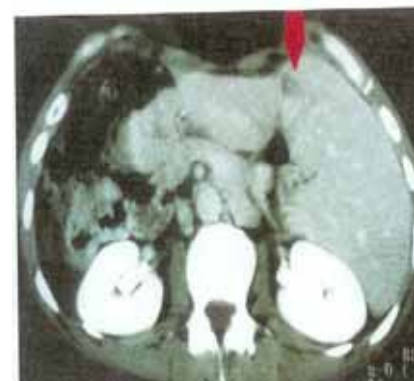


Carcinoma de colon de crecimiento plano en la denominada flexura hepática, en la curva del intestino grueso entre el colon ascendente y el colon transverso.

Hago esta descripción tan precisa para decir que esta es la parte aferente del intestino grueso. Cuando nuestros antecesores, desde el punto de vista embriológico, tenían todavía “sólo” intestino grueso, el centro del colon transverso era también el punto de transición entre la materia para absorber y la de eliminar. (En el primer período evolutivo precedente a la actual ordenación de nuestro tronco cerebral. La parte proximal del colon ascendente y del colon transverso tienen también la función de absorción, por ejemplo de agua y glucosa).

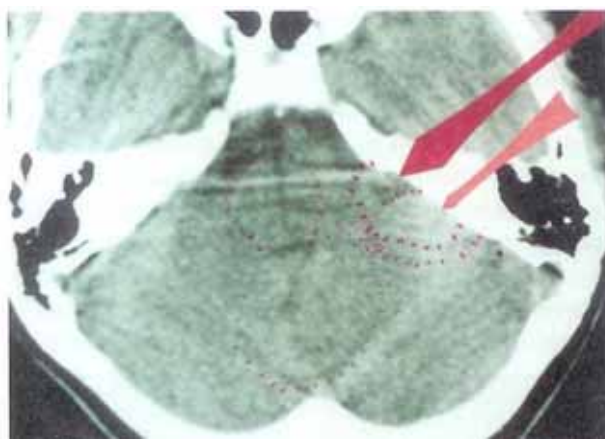
El cuadro que la paciente, experta en arte, tanto quería, entre otras cosas porque se lo había regalado el padre de su futuro hijo, se había revelado falso y no podía ser “absorbido” (aceptado) por ella. Relacionado vemos un carcinoma de colon con crecimiento plano (aquí tras tres semanas de crecimiento) de tipo absorbente, a diferencia de los tumores de colon “tipo coliflor” (generalmente en el colon descendente) de tipo secretante.

Carcinoma hepático claramente visible ventromedialmente con anillos concéntricos activos muy visibles del FH a nivel orgánico.



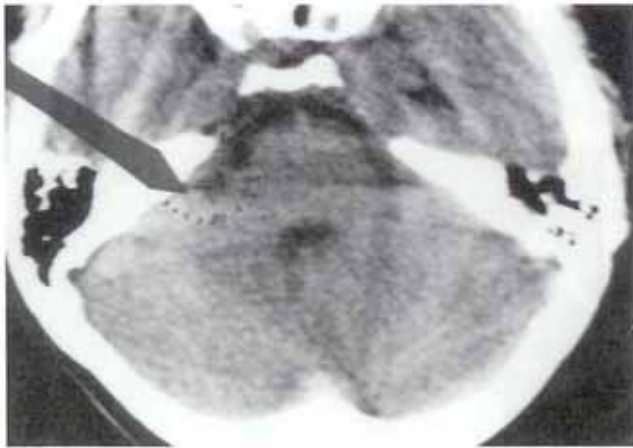
Así se muestra lo que fue un carcinoma hepático (después de tres años), una vez que se ha cavernizado mediante una TBC hepática.

A causa de su ignorancia los oncólogos sostenían más tarde que esta caverna era una metástasis del carcinoma bronquial epitelial descubierto finalmente.



TAC: Se superponen dos FH. El del relé del hígado (flecha grande a la derecha) y el de un conflicto auditivo, en el sentido de no haber recibido la información deseada (por ejemplo: “sí, el cuadro es auténtico”), correspondiente a un adenocarcinoma

del oído medio derecho de tipo absorbente. Los dos Focos de Hamer muestran cicatrices de conflictos curados. En el centro (rayado) vemos el FH de las dos mitades del útero, la paciente estaba embarazada. El relé del pericardio, que aparece muy hinchado, (rayado abajo a la derecha y a la izquierda) lo citamos solamente por dar una información completa. El diagnóstico corresponde al conflicto de un ataque al corazón, desencadenado por la angina de pecho. En este punto la paciente había transformado fuertemente el conflicto junto con un carcinoma bronquial. El motivo del conflicto era la hija discapacitada.



Cicatriz del FH por el carcinoma de colon curado (flecha izquierda). Se ven claramente tanto el centro como los anillos concéntricos cicatrizados. Corresponde a un adenocarcinoma de tipo absorbente.

Flecha izquierda: conflicto de miedo con susto (laringe) y de impotencia (estruma).

DHS: En 1994 la madre, poco antes de morir de cáncer de bronquios bajo quimioterapia, le dijo a la hija: "No pasará mucho tiempo antes de que tú mueras de cáncer de bronquios". Esta maldición de la madre la golpeó "como un martillazo en la cabeza". Como se ve, todavía se recordaba de ello en el momento en que se sacó la radiografía (28-4-99).

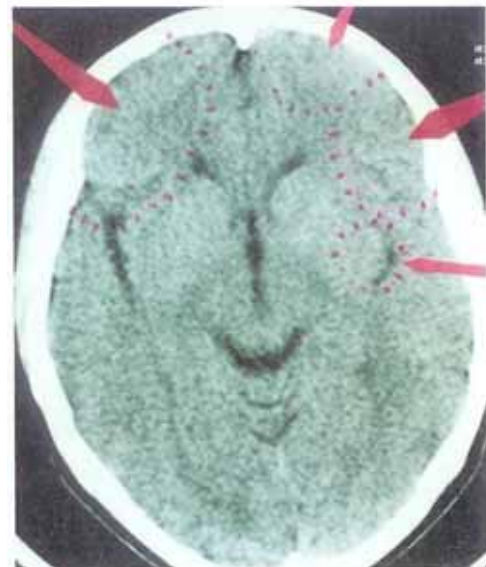Por eso cuando el denominado carcinoma bronquial, o también atelectasia bronquial, fue diagnosticado y "acertado histológicamente" (segunda flecha a la derecha) junto con los quistes del arco branquial en el mediastino (los dos en fase PCL), sufrió otro DHS.

La flecha de más abajo a la derecha muestra el FH del relé de las arterias coronarias. La paciente tenía una angina de pecho.

Flecha a la derecha:

DHS de 1997: el hijo del párroco, que visitaba un centro para discapacitados con la hija de diecisiete años de la paciente, había intentado violarla. Dado que él mismo como discapacitado no era responsable (ya lo había intentado más de una vez) la paciente cayó en el pánico total.

1. Conflicto de miedo frontal (en solución en el TAC de marzo del 99) = quistes de la hendidura del arco branquial en el mediastino.
2. Conflicto de miedo por el territorio = úlcera en los bronquios.

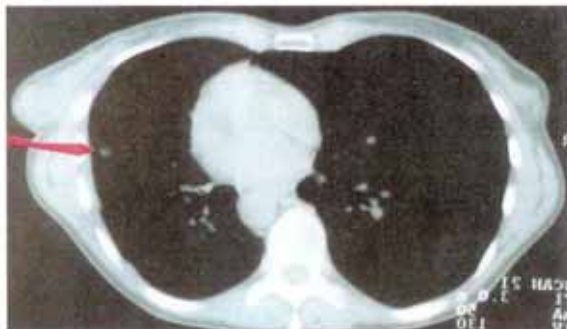

3. Conflicto de territorio = úlcera de las arterias coronarias, angina de pecho (transformada).

La lucha duró dos años. La paciente encontró también oposición cuando quiso llevar a su hija a otro centro parecido para discapacitados. Aunque ya estaba en constelación esquizofrénica, esta era para ella, en calidad de madre y jefe del territorio, una situación insoportable. Estaba en una constelación en suspensión, soñaba continuamente con “experiencias en suspensión”, a veces tenía violentos ataques de angina de pecho y también depresiones temporales. Le volvió la regla ya que principalmente era el lado derecho el atacado (masculino).

Es interesante citar aquí también que las crisis de angina de pecho fueron la base del sucesivo derrame del pericardio así como de la constelación esquizofrénica en suspensión. La angina de pecho remitió completamente sólo cuando la hija dejó de visitar aquel centro. Es decir, al final su lucha terminó con una victoria (CL) con la petición de exclusión del tribunal federal en enero de 1990. Un mes después se diagnosticaron el carcinoma bronquial (=atelectasia bronquial), los quistes de la hendidura del arco branquial en el mediastino (=fase de reparación del conflicto de miedo frontal) y un notable agrandamiento de la corteza suprarrenal, todo ello debido al conflicto de tres años antes. Ahora se consideraba todo “metástasis” del carcinoma bronquial del epitelio pavimentoso (véase a este propósito también el capítulo sobre las constelaciones esquizofrénicas en suspensión).

Los artistas buscan siempre desesperadamente nuevas ideas y nuevas historias. Ninguno consigue imaginarse historias inverosímiles como la que nos da la vida misma. Basta con transcribirlas fielmente. Y el hecho de que tales historias tengan que ver con TAC cerebrales y cáncer de hígado, del colon e incluso de la corteza suprarrenal solo se comprende, evidentemente, si se conoce la Nueva Medicina. La inteligente ex-paciente decía: “Sí, ahora lo comprendo, ahora lo veo todo muy claro”.



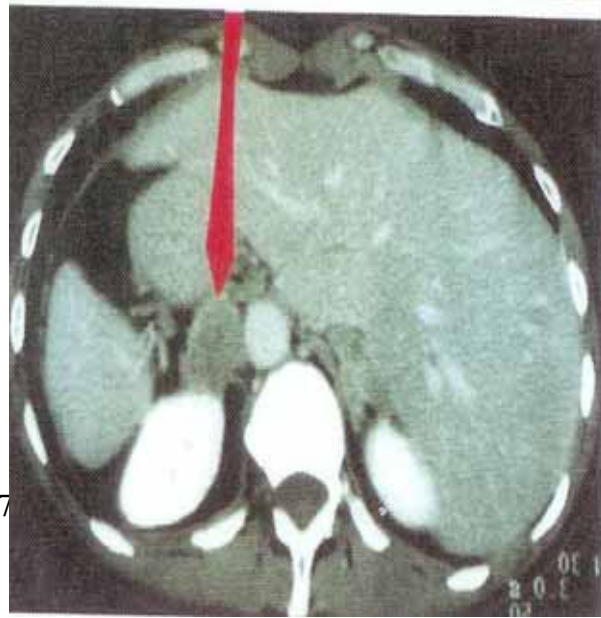
Conflicto de miedo a la muerte (la flecha de la izquierda indica uno de los focos pulmonares).

Los médicos le dijeron: “Ya no se puede hacer nada más, le quedan sólo dos meses de vida”.



Cuando la paciente, gracias a que conoció la Nueva Medicina, salió del pánico y en breve tiempo recuperó 7 Kg de los 10 que había perdido, una “buena amiga” le dijo: “Que bonito cuando se consigue estar mejor “de vez en cuando”. La paciente respondió: “Querida, si sabes las palabras mágicas, vuelves a coger peso”.

La flecha indica el carcinoma bronquial (atelectasia bronquial = fase PCL de un conflicto de amenaza del territorio); en la misma sesión de TAC



se ven los quistes de la hendidura del arco branquial (fase PCL de un conflicto de miedo frontal).

El TAC muestra el agrandamiento de la corteza suprarrenal a la izquierda, el 2-2-99 (situación tras la fase PCL de un conflicto “he seguido la dirección equivocada”, entendiéndose por esto la relación con el pintor). Este hinchamiento de la corteza suprarrenal remite siempre a un conflicto curado, es decir, más viejo. Hemos incluido la imagen aquí para que todo quede más claro. Evidentemente la tasa de cortisol debe haber sido alta durante un largo tiempo.

2.6.1.4.6. Ejemplo: el novio se va y la madre se suicida.

Esta paciente de cuarenta y cinco años, diestra, tenía tanto una doble constelación esquizofrénica del tronco cerebral como una doble constelación esquizofrénica cortical de los hemisferios cerebrales. Las cuatro constelaciones giraban en torno a dos experiencias terribles:

1. La paciente tenía entonces (1990) 36 años y llevaba diez conviviendo con un hombre. Este novio la dejó para casarse con otra mujer, aunque siempre dijo que quería casarse con ella (la paciente).

Este DHS la afectó al tronco cerebral por medio de:

- a) Un feo conflicto sexual con adenocarcinoma del útero.
- b) Un conflicto existencial con adenocarcinoma de los túbulos colectores renales.
- c) Un conflicto de miedo a morir de hambre con adenocarcinoma del hígado.

Además se vio afectada en el encéfalo por:

- d) Un conflicto de identidad con úlcera de la mucosa rectal.
 - e) Un conflicto de marcar el territorio con úlcera de la mucosa epitelial de la vesícula y
 - f) Un conflicto sexual con úlcera de la mucosa del cuello del útero.
2. En 1994 la madre de la paciente se ahorcó en la bañera. Entonces la paciente fue golpeada en el tronco cerebral con:
 - a) Un conflicto existencial con adenocarcinoma de los túbulos colectores renales,
 - b) Un conflicto sexual feo con adenocarcinoma del útero.Y en el encéfalo con:
 - c) Un conflicto de rencor en el territorio con úlcera de la mucosa gástrica y
 - d) Un conflicto de marcar el territorio con úlcera de la mucosa epitelial de la vesícula.

Desde 1994 la paciente estuvo consternada (aturdida, extraviada) y desorientada al máximo a causa de la constelación esquizofrénica, ya doble, del tronco cerebral.

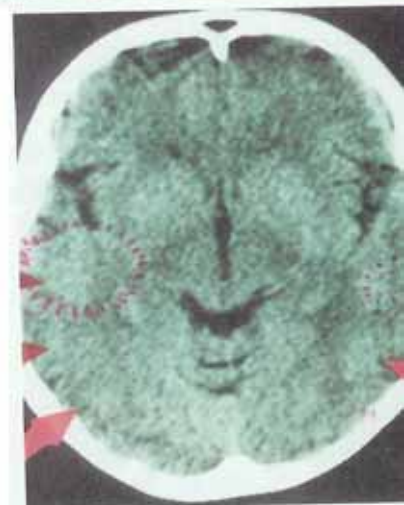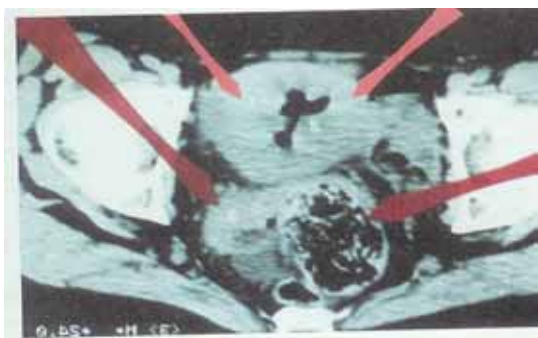Claramente también el doble conflicto de marcar el territorio con doble úlcera de la mucosa de la vesícula causaba una completa falta de orientación. La paciente no

tenía límites de territorio con los que poderse orientar. Esto, junto con la doble consternación a nivel del tronco cerebral nos permite comprender su comportamiento: la joven mujer conservó con fatiga su puesto de trabajo todavía por un año y medio, pero prácticamente sin hablar con nadie. Los compañeros de trabajo no se atrevían a acercarse porque parecía una “bomba a punto de estallar”. Por suerte la daban un cierto margen de comprensión, ya que sabían que la madre se había suicidado. En cuanto la paciente llegaba a casa se quedaba sentada durante horas con la mirada fija en el mismo punto en un total automatismo. Le parecía como si fuese un disco rayado que siempre está en el mismo surco.

Al final no fue más capaz de trabajar. Sin embargo mientras estaba todavía enferma le llegó la solución gracias a que conoció la Nueva Medicina: tenía una foto de su infancia en la cual llevaba puesto un vestidito nuevo que la madre misma había hecho. La miró fijamente y tuvo la impresión de haber reencontrado a su madre. Lentamente el terrible espasmo de la constelación se diluyó y ella despertó del terrible encantamiento como en los cuentos.

TAC abdominal: flechas de arriba: hinchamiento de ambos lados de la mucosa de la vesícula.

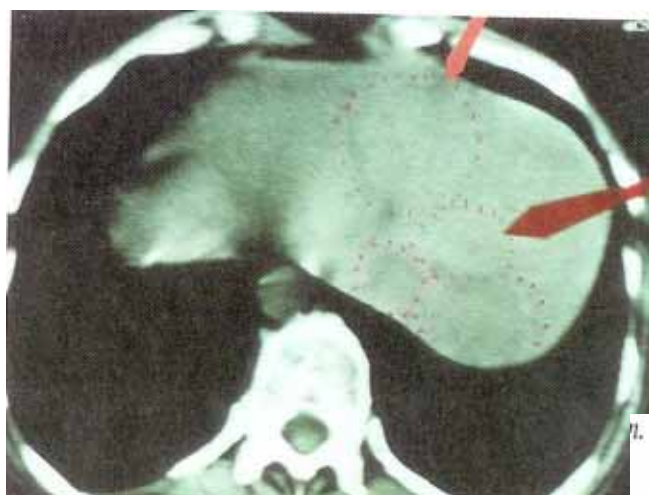Flecha de abajo: TBC de la mucosa del cuerpo del útero, a la derecha vemos una caverna.



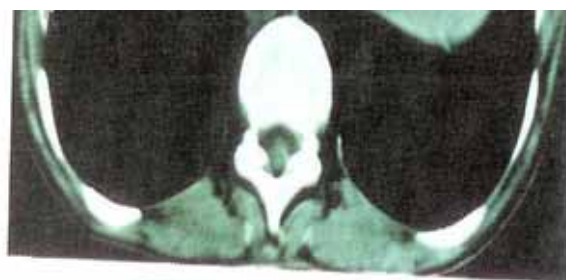Las imágenes de los órganos nos muestran a menudo una constelación esquizofrénica presente o pasada de un modo más impactante que los TAC. Las dos flechas de arriba indican una mucosa de la vesícula fuertemente hinchada a ambos lados, de tal manera que sólo queda un pequeño lumen, por eso la paciente tenía que ir a menudo al baño (polaquiuria). Pero un hinchamiento de los dos lados de la vesícula sólo se da si la madre (o los hijos) y el compañero causan cada uno un conflicto de marcar el territorio. ¡Justo este era su caso! Con la imagen no podemos llegar a saber cuando han surgido los dos conflictos. Lo único que vemos es que los dos han durado bastante tiempo (probablemente años) y que deben haberse resuelto no hace mucho. Por la anamnesis sabemos que ha sucedido justo así. Si para los expertos es ya de por sí sorprendente la imagen del TAC de la vesícula y el correspondiente TAC cerebral (véanse las flechas de más abajo a la izquierda y a la derecha, los FH cruzados con el órgano por los dos conflictos de marcar el territorio), todavía más impresionante y lo que indica la flecha de abajo en el TAC abdominal, que muestra una TBC de la mucosa del útero que caverniza en los dos lados (más a la derecha). Es decir, mientras la hinchazón de la mucosa de la vesícula representa una situación tras la constelación esquizofrénica cortical, este diagnóstico (a los dos lados del útero) es un estado tras la constelación esquizofrénica del tronco cerebral.

En el lenguaje biológico el resultado en el lado derecho del útero tiene que ver con el no poder aceptar al novio, y el del lado izquierdo del útero con el no poder separarse de la madre (que se había ahorcado en la bañera). En el lado inferior izquierdo del útero parece que haya habido muchas recaídas. El adenocarcinoma de la mitad derecha del útero se ha reducido casi por completo por el flujo vaginal duradero (perdida), la mitad izquierda del útero lleva ya mucho tiempo reduciéndose, pero está colapsada, de tal manera que no podemos valorar la situación.

Sin embargo por la anamnesis psíquica sabemos que la paciente había llegado al mismo tiempo a la solución de los dos conflictos (tanto los conflictos del prófugo o existenciales como el conflicto de miedo a morir de hambre). Las dos flechas de abajo del TAC cerebral (a la izquierda el conflicto de identidad, a la derecha el de rencor en el territorio) indican una segunda constelación esquizofrénica cortical: ¡la constelación agresivo-biomaníaca! Estos pacientes son como “bombas andantes”, pero están también en la situación, gracias a esta constelación, de prestar servicios que otros no serían capaces de prestar. Además observamos un conflicto sexual activo (FH: flecha a la izquierda arriba). En el momento de estas fotografías el conflicto sexual (por el novio) y el conflicto de rencor en el territorio a la derecha del cerebro (a causa de la madre) están los dos activos, o sea, que existe otra constelación esquizofrénica del encéfalo.

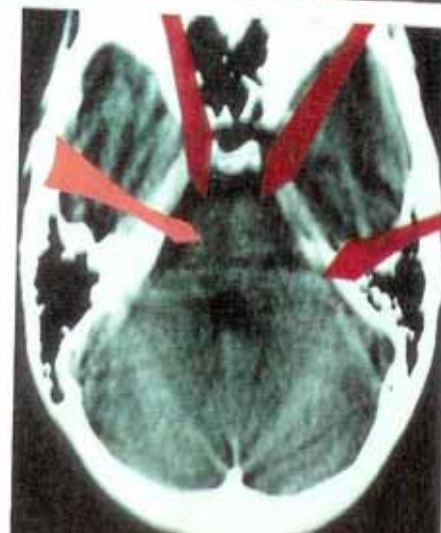

TAC del hígado: en las imágenes presentes los FH del órgano en el hígado están muy poco marcados, lo cual significa que han estado activos sólo por un breve espacio de tiempo, es decir, que el conflicto de miedo a morir de hambre no estaba siempre presente, sino que se resolvía muy rápidamente.



En esta imagen vemos dos focos carcinomatosos del hígado que han permanecido activos durante mucho tiempo. Sin embargo no son redondos y muestran las cavernas.

En este TAC cerebral del 13-10-98 vemos el FH por el carcinoma del hígado (flecha de la derecha abajo) con una pequeña actividad.



La flecha de la derecha arriba: FH por el adenocarcinoma de la mucosa del cuerpo del útero en fase PCL.

Flecha de abajo a la izquierda: FH por el adenocarcinoma de la mucosa del cuerpo del útero medio activo y medio resuelto.

Flecha de arriba a la izquierda: Focos de Hamer por el adenocarcinoma de los túbulos colectores de los dos riñones, los dos en fase PCL.

Aquí vemos la “antigua sabiduría” de la Nueva Medicina, por la cual con el termino “resuelto” no se quiere decir “resuelto para siempre o definitivamente”. Quien ha visto como muchos pacientes sacando todas sus fuerzas pasan penosamente por las fases dolorosas de continuas recaídas, no puede sino sentirse lleno de admiración frente a tales situaciones. Por un lado están los oncólogos, siempre dispuestos a suministrar venenos y morfina, por otro los psiquiatras, por no hablar de las personas cercanas, que hacen preguntas estúpidas o faltas de tacto. Esta pobre paciente, a pesar de la triple constelación esquizofrénica, siguió trabajando durante tres años simplemente por el miedo a ser examinada y sedada con medicinas letales. ¡Y ha sobrevivido!

2.6.2. La constelación esquizofrénica del cerebelo.

Quiero anticipar una cosa: Igual que la consternación aparece en la constelación esquizofrénica del tronco cerebral, en la constelación esquizofrénica del cerebelo aparece el

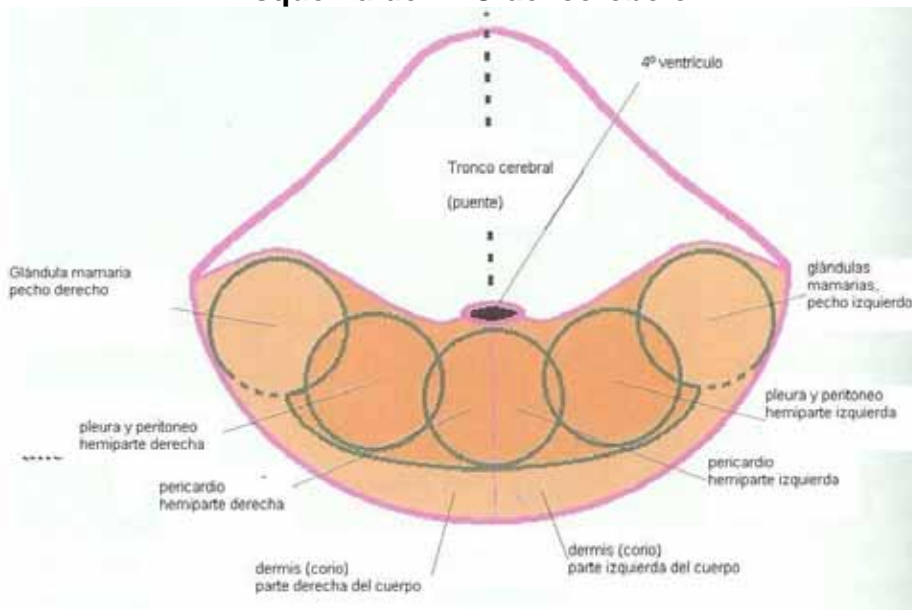
¡sentimiento de estar completamente apagado!

Estas personas son como “muertos” vivientes.

“Doctor, mi alma está despedazada, no siento nada más. Estoy como muerto, apagado” me dicen estas personas.

En el pasado se hablaba con gusto de “depresión” en estos casos, aunque como veremos ahora seguidamente, no había nada que hacer. Obviamente puede estar combinada también una depresión (encéfalo). Pero no pongamos el carro delante del burro...

Esquema de TAC del cerebelo



Bajo el aspecto evolutivo en el cerebelo encontramos por primera vez la invasión cruzada del cerebro al órgano. Por primera vez los dos lados del individuo están reservados a diversos grupos sociales: un lado del cuerpo (en las diestras el izquierdo) a la madre y el niño. El otro lado del cuerpo (en las diestras el derecho) a todos los compañeros.

En las zurdas sucede exactamente al revés. Lo mismo vale evidentemente para el organismo masculino, aunque con respecto al niño sólo si el hombre se siente intensamente padre desde el principio.

Por primera vez también toda la piel (dermis) está dividida en partes que corresponden en la evolución posterior a los segmentos de la columna vertebral.

Para nuestras consideraciones es importante imaginar que la “realidad del tronco cerebral” expresa ya una especie de comportamiento social arcaico, por cuanto hace crecer un nuevo ser vivo (niño) en el útero a costa de la propia materia según el “esquema del teratoma”.

En la fase evolutiva de formación del cerebelo este comportamiento social se acentuó notablemente en los mamíferos por el hecho de que en caso de necesidad se podían alimentar, con una mama el niño y la madre, y con la otra el compañero, siempre a costa de la materia de la madre.

En este período evolutivo de asexualidad no existían todavía machos u organismos masculinos; todos eran, por decir así, femeninos y amamantaban con su producción de leche.

De este período evolutivo derivan todos los conflictos biológicos que tratamos en este capítulo y que llamaremos programas especiales, biológicos y con sentido (EBS) directos del cerebelo.

Por eso a los programas EBS con FH activo en un hemisferio del cerebelo al mismo tiempo, es decir, en combinación con un programa EBS o un FH activo de la otra mitad del cerebelo los llamaremos

constelación esquizofrénica del cerebelo.

Para poder entender lo que de modo totalmente empírico podríamos llamar “rigidez cadavérica emotiva”, tenemos que volver a la fase evolutiva de formación del cerebelo.

Si uno de los “organismos lactantes” hubiese sufrido, por ejemplo, un conflicto madre / niño y en el ámbito de ese programa EBS le hubiese dado al niño una cantidad doble de leche (con ayuda del cáncer de mama), habría sido fácil de comprender. Pero si se añadía otro programa EBS con FH activo en el otro lado del cerebelo, que tenía que ver con un compañero desafortunado o gravemente enfermo, al cual se tenía que amamantar con la otra mama, entonces este “vacío emotivo” en el que caía el organismo que amamantaba podría haber tenido dos posibles significados:

1. El organismo que amamanta se podría haber distanciado como autodefensa: ¡no lo consigo más!
2. Podría haberse tratado de una especie de suicidio biológico “misericordioso”, en el cual este organismo que amamanta, en el “vacío emotivo”, no se da cuenta de que se está destruyendo hasta morir.

Aquí no tiene sentido hacer especulaciones. Es muy fácil comprobar biológicamente si el “organismo que amamanta” produce más o menos leche en las dos mamas durante la constelación esquizofrénica del cerebro. La primera posibilidad parece menos probable que la segunda.

No nos maravillemos si esta caída en el “vacío emotivo” se ha considerado hasta ahora depresión.

Supongo que mientras que la dermis era “sólo” una delimitación para estar separado de los otros individuos, la constelación esquizofrénica del cerebelo haya tenido otro significado respecto al momento en el que la dermis en forma de seno o serie de mamas, que dan a este grupo el nombre de “mamíferos”, se ha convertido en la seña de identidad de la entrega, del conflicto de preocupación por el niño o el compañero que se encuentran en dificultades.

No creo que exagere al afirmar que ahora habrá una nueva rama de la ciencia embriológica que se ocupará de la psique hipotética de nuestros “antepasados” durante los diferentes estadios evolutivos. El trazado de las líneas evolutivas hasta nuestros días es de gran interés.

2.6.2.1. Ejemplo: “Desaparece, no vuelvas más”.

Una paciente de 67 años, con una vida matrimonial muy armoniosa, había invitado a su hija y al yerno. La hija era la preferida del padre, de setenta y cinco años. La paciente se puso a preparar todo muy bien, según los deseos de la hija, sin escatimar medios. Cuando más tarde, la hija se despidió de ella, le dijo: “Mamá, creo que la próxima vez que venga a verte me iré a comer al restaurante”. La madre, que realmente había preparado las mayores exquisiteces, se quedó como si le hubiese caído un rayo encima y sólo fue capaz de balbucear: “Desaparece, no vuelvas más”.

En aquel momento había sufrido un conflicto madre / hija; a nivel orgánico se iniciaba un cáncer de la mama madre / niño. Apenas lo había dicho, se levantó su marido, que estaba sentado cerca de ella y que en cuarenta años de matrimonio no le dijo jamás una palabra fea, y le dijo: “Estúpido vejestorio”.

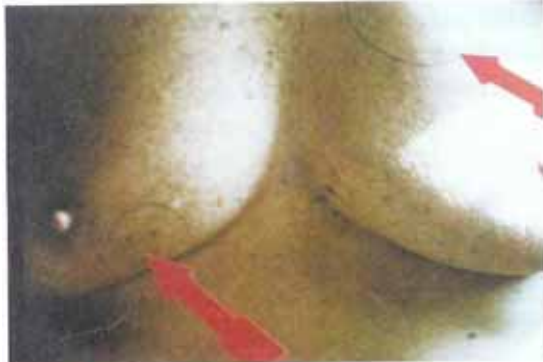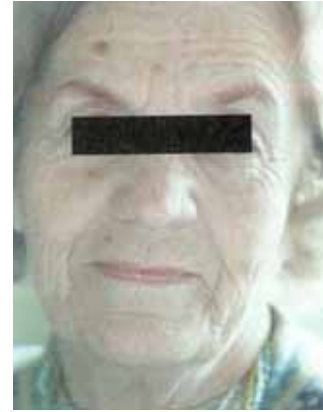En pocos segundos fue como si le hubiese caído un segundo rayo encima. “Doctor, desde aquel momento –dijo- mis sentimientos estaban como muertos”.

“No sentía nada más ni por mi hija ni por mi marido. Fue como si hubiese caído en un profundo agujero y estaba como apagada”. Tome nota de lo que había dicho. Entonces le pregunté, como de rutina, si en el período posterior, en el que se le habían formado en las dos mamas dos grandes nódulos cancerosos y profundas arrugas y pliegues en la cara, si había hecho o notado cualquier cosa extraña. Me dijo que no, excepto aquel sentimiento presente todavía de vacío total en sus sentimientos. “Sin embargo hay una cosa, pero es tan ridícula y tonta que me da vergüenza contarla, aunque a pesar de eso se la contaré, por si le resulta útil para su ciencia”. Entonces la paciente me contó una historia rara que me pareció del todo estúpida y que en aquel momento no comprendí. Sin embargo ahora creo que he conseguido entenderla y esta “pequeña historia estúpida” parece que me ha descubierto un filón de conocimientos. “Doctor, imagínese, yo tengo un caniche que estaba lleno de pulgas, y no conseguía quitárselas. Entonces me vino a la mente una idea tonta de la que de hecho me avergüenzo: invité a todas mis amigas que tienen perro para un “té con perro”. Esperaba que las pulgas se fueran a los perros de mis amigas, lo que de hecho sucedió. Al final todos los perros de mis amigas tenían pulgas, y el mi sólo unas cuantas menos”.

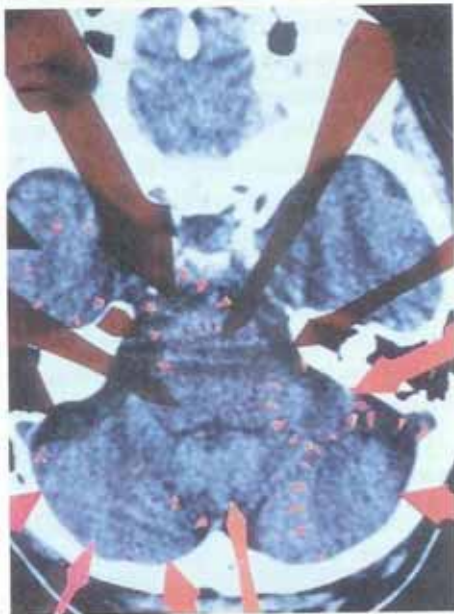A decir verdad entonces no entendí nada, y me limité a murmurar que realmente era una historia original...

La mujer sobrevivió gracias a la Nueva Medicina, y dado que por suerte tenía los micobacterias de la TBC los nódulos de las dos mamas desaparecieron por reducción caseosa de la TBC.

Al lado aparece una foto de la paciente, cuyo rostro, que se había quedado como “apagado”, ha vuelto de nuevo a la normalidad. En el transcurso de pocos meses tras el conflicto su cara se llenó de pliegues y arrugas. Evidentemente fue atacada gran parte de la dermis, que se liberó (caseificó) a causa de una tuberculosis cutánea del pasado que no fue notada; de ahí las profundas arrugas.



Pechos de la paciente de 67 años tras la curación. La mama izquierda (madre / niño) fue golpeada mucho más fuerte (flecha derecha) que la mama derecha del compañero (flecha izquierda).



TAC cerebral de la misma paciente en el período de conflicto activo:

1. FH cerebral a la derecha por el carcinoma de mama a la izquierda (flecha de abajo a la derecha).
2. FH cerebral a la izquierda por el carcinoma de mama a la derecha, que es superpuesto por
3. y 4. dos focos a la izquierda cerebral referidos a la dermis a la derecha (segunda y tercera flecha a la izquierda).
5. FH en medio del cerebelo por el relé del pericardio en fase PCL visible por la compresión del cuarto ventrículo (flecha pequeña abajo en el medio).
6. FH por el conflicto del prófugo o del sentirse solo y abandonado (flecha

grande arriba a la izquierda) que se refiere al relé de los túbulos colectores del riñón izquierdo.

7. FH por el conflicto auditivo (segunda punta de flecha arriba a la izquierda), se refiere al oído derecho.
8. FH por la mucosa del útero, conflicto con evidente relación con la hija (flecha pequeña arriba a la derecha).
9. FH por el adenocarcinoma del hígado correspondiente a un conflicto de miedo a morir de hambre (tercera flecha arriba a la derecha).
10. FH por el yeyuno relativo al conflicto de no poder digerir los pedazos (segunda flecha arriba a la derecha).

11. FH en los dos lados, a menudo reincidente, momentáneamente en fase PCL en el relé del pericardio con el conflicto de un ataque contra el corazón (flecha pequeña abajo en el centro).
12. FH en el relé de los tubos a la izquierda relativo a un feo conflicto semisexual (tercera flecha a la izquierda).

Si observamos el TAC del tronco cerebral o del cerebelo realizada en la fase de conflicto activo, veremos 13 Focos de Hamer, de los cuales sólo el conflicto del pericardio (ataque contra el corazón o miedo por el corazón) está en la fase PCL, al mismo tiempo que debe haber causado un taponamiento cardiaco.

Constatamos sorprendidos que en estos dos conflictos del cerebelo acaecidos en un tiempo muy corto uno tras el otro, que han hecho sentirse a la paciente “como muerta”, al mismo tiempo se ha producido también una serie de conflictos del tronco cerebral. En esta imagen están casi todos todavía activos, es decir, los FH se encuentran todavía en la configuración de anillos concéntricos bien reconocible. Por lo tanto la paciente se encuentra al mismo tiempo en una constelación esquizofrénica del tronco cerebral y consternado. Dado que no poseemos ningún TAC ni abdominal ni torácica de esta paciente, los adenocarcinomas implicados directamente en el tronco cerebral no fueron descubiertos. Para la medicina oficial, si hubiesen sido descubiertos, habrían sido todos “metástasis”. La paciente sin embargo se ha acogido a la Nueva Medicina y se ha curado.

Las dos frases de la hija y del marido habían “destruido completamente” la emotividad de la paciente de 67 años.

Pero consideremos ahora dos Focos de Hamer juntos con el conflicto perteneciente, ya que son particularmente interesantes: al conflicto de miedo a morir de hambre (carcinoma hepático, eventualmente también carcinoma del estómago y carcinoma del esófago) del tracto gastrointestinal aferente se contraponen, en el lado eferente izquierdo, el conflicto de no poder liberarse de la información.

A causa de las malas palabras, sobretodo del marido, la paciente ha sufrido al mismo tiempo un conflicto de no recibir más en el futuro “ningún bocado”, es decir, morir de hambre.

Por otro lado quiere liberarse del pedazo de información, o de las malas palabras del marido desde el lado izquierdo del tracto gastrointestinal eferente, es decir, quiere “eliminarlas” con la mitad izquierda de la faringe. Entonces, la paciente se encuentra en consternación por varios aspectos en esta constelación esquizofrénica particular, basta decir que: tiene miedo de meterse alimento y tiene miedo respecto a la eliminación de excrementos (las malas palabras del marido). Por un lado, como ella misma instintivamente teme, no entra nada más y por el otro no sale nada más. Todos estos conflictos fueron advertidos por la paciente instintivamente en el subconsciente, ya que obviamente no podía tener las cosas claras en el intelecto.

Veis, queridos lectores, como es de importante trabajar cuidadosamente en la Nueva Medicina. Este caso terminó bien por suerte, aunque habría sido un caso desesperado para la medicina tradicional una vez que esta hubiese descubierto todos los cánceres a nivel orgánico. A pesar de todo, la paciente está de nuevo completamente sana.

Pero ¿y el sentido de aquella “pequeña historia tonta” con las pulgas del perro? Se podría considerar el comportamiento de esta señora como tremendamente

“asocial”, porque esas cosas no se hacen. De hecho es una acción mala, punible, premeditada... por motivos abyectos...

Los hombres estamos acostumbrados, quizás a causa la religión, a aplicar siempre la misma medida ético-moral de “bueno y malo”. ¿Qué pasaría si eso no tuviese nada que ver con los conceptos de “bueno” y “malo”, sino que el “comportamiento asocial” dependiese de esas constelaciones esquizofrénicas del cerebelo? La paciente justo se encontraba, como hemos visto ya, en un dilema biológico entre un lado y el otro del cerebelo, afectados los dos por un foco activo, es decir, entre la hija y el compañero. ¡Nuestra visión del mundo ético-moralista podría vacilar!

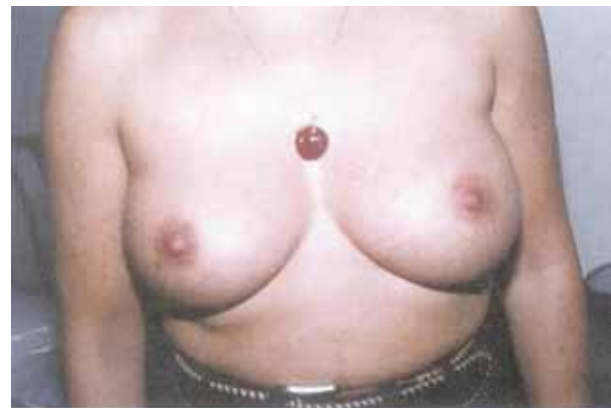Hemos descrito el comportamiento biológico social de los animales y sus trastornos como “instintivos”, mientras que para nuestros semejantes y para nosotros mismos hemos medido siempre esas manifestaciones con el rasero ético-moral.

De hecho sería normalísimo si también el comportamiento social del hombre y de los animales siguiese nuestras cinco leyes biológicas. Y con un doble trastorno de DHS la constelación esquizofrénica del cerebelo, es decir, el comportamiento “asocial”, tendría un sentido biológico bien definido. ¡Sería así de fácil! Deberíamos quitarnos la venda de los ojos, que nos impide ver la realidad, y considerar sabiamente el mundo alrededor nuestro con ojos atentos para poder comprenderlo biológicamente.

Todavía estoy muy lejos de saberlo todo. Todavía tenemos que resolver muchos enigmas. Pero por lo poco que sabemos, parece que se estén esbozando los conocimientos fundamentales, que son revolucionarios.

2.6.2.2. Ejemplo: constelación esquizofrénica del cerebelo con frecuentes recaídas a causa de peleas con los padres (madre, y padre = partner).

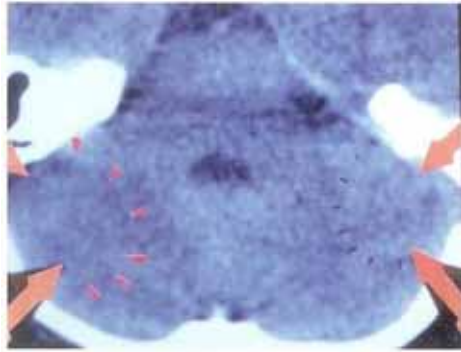
Vemos el pecho de esta paciente de treinta años que, en general, sería considerado bonito desde el punto de vista estético. Partiendo de esta imagen no es todavía posible deducir como se llega a esa belleza y a que fuertes variaciones está sometida.



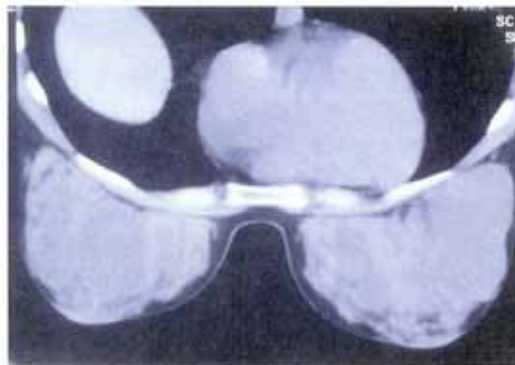Esta joven mujer tiene en los dos pechos un proceso que designaremos en la fase activa como recaída de un tumor adenoideo de la mama a izquierda (conflicto de preocupación / pelea por la madre) y a derecha (conflicto de preocupación / pelea por el padre) y en la fase de reparación como tuberculosis del pecho. Eso produce la “belleza de los pechos duros”. Cada tres o cuatro semanas los padres de la muchacha, que todavía vive con ellos, se pelean furiosamente. La paciente se queda allí, temblando e incapaz de hacer nada, “como muerta”, según dice. Normalmente un día después los padres ya se han reconciliado, hasta la próxima pelea. Pero la paciente necesita 3 o 4 días antes de abandonar su rigidez emotiva. Es decir, que durante 3 o 4 días tiene una recaída activa de dos conflictos: un conflicto hija / madre para el pecho izquierdo y un conflicto del compañero (padre) para el pecho derecho. Eso la sucede desde hace años. El despertar de la rigidez emotiva es señal de la solución del conflicto. Al mismo tiempo aparece una TBC que produce nuevamente líquido en las cavernas del seno y, en la práctica, “hincha” las

dos mamas con el líquido (por caseificación). Después los pechos se desinflan de nuevo hasta la próxima pelea de los padres. La joven mujer, por supuesto, no tiene ninguna pelea con los padres, sino que los ama profundamente. Precisamente por esto las peleas de los padres provocan en ella un doble conflicto.

A esta paciente le querían amputar urgentemente los dos pechos. Ahora gracias a la Nueva Medicina ella ya sabe porque los pechos se le hinchan, y que no hay motivo para caer en el pánico.

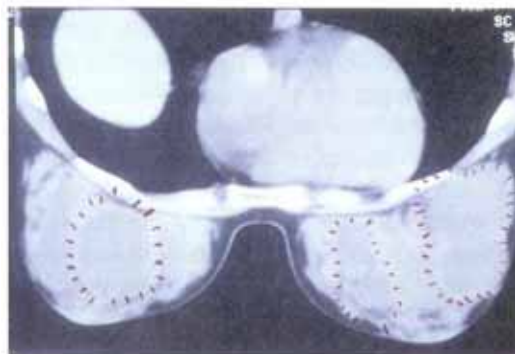


Actualmente la paciente se encuentra de nuevo en la fase de justo después de una “pelea mensual” particularmente violenta, de la que los padres tenían y tiene cada mes y que, evidentemente, necesitan. Por eso los pechos están en este momento extremadamente “hinchados”.



Así aparece en el TAC cerebral una constelación esquizofrénica del cerebelo con recaídas crónicas. En la imagen de al lado hay justo una nueva fase PCL.

Ahora que sabemos cuando y porque sucede esto, estamos en la posición de explicar a la paciente estas alteraciones.

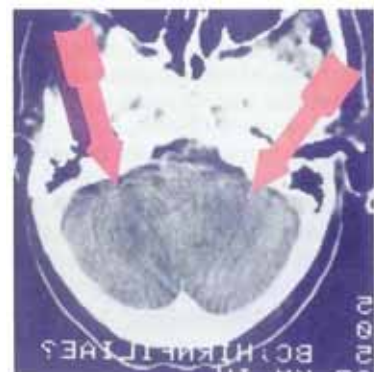


TAC de los pechos de la paciente “colgando”. Se han marcado en rojo las partes líquidas en caseificación tuberculosa de los dos senos, que producen el aspecto duro en cada fase de reparación tras la recaída conflictiva.

En comparación con la imagen precedente, aquí se pueden reconocer las cavernas de líquido tuberculoso (ver las marcas). Si los padres no peleasen más la paciente, después de algunos meses tendría los pechos caídos. Las cavernas se vaciarían y se colapsarían.

2.6.2.3. Ejemplo: constelación esquizofrénica del cerebelo a causa de una operación mediastínica prevista.

A este paciente se le diagnosticó una úlcera de los arcos branquiales en fase PCL, es decir, quistes en la fisura del arco branquial tras un conflicto resuelto de miedo frontal. El diagnóstico de la medicina oficial reza “linfoma no-Hodking”. Le dijeron que le debían realizar una gran operación en el tórax para llegar hasta el mediastino por los dos lados. Esto fue un gran shock para el paciente. La operación se realizó después de



este TAC. El paciente murió en la fase PCL debido a fuertes derrames en la pleura por los dos lados.

FH bien visible en ambos lados en los dos relés de la pleura en actividad. Los conflictos dependían de la sensación de un ataque a ambos lados del tórax, a nivel orgánico se correspondía con mesoteliomas pleurales en los dos lados.

2.6.3. La constelación esquizofrénica de la médula cerebral.

La estructura entera del encéfalo (médula y corteza) se basa en principio en la estructura del cerebelo o en el principio de este. La inervación va siempre cruzada del cerebro al órgano. Un lado del cuerpo (en los diestros el derecho, en los zurdos el izquierdo) es el lado del compañero, el otro lado del cuerpo (en los diestros el izquierdo, en los zurdos el derecho) madre/niño o padre/niño, o hija/madre o hijo/madre.

Por ejemplo, el significado conflictivo de la rodilla es diferente: en las personas diestras la rodilla derecha es la del partner, mientras que la izquierda es la que tiene que ver con un niño o con la madre. En los zurdos es todo al contrario evidentemente.

La “excepción” es cuando una extremidad es alcanzada, por ejemplo, en un accidente.

Consiguientemente también el comportamiento biológico en la sociedad sigue el modelo del encéfalo, o mejor, el programa del encéfalo. A esto se añade el hecho de que los órganos directos del cerebelo y los órganos directos de la médula cerebral pertenecen todos al mesodermo.

2.6.3.1. El sistema óseo sano es signo de la estima intacta de sí mismo.

Los órganos directos de la médula cerebral son: esqueleto, nódulos linfáticos, arterias, venas, musculatura (estriada) así como las células intermedias (que producen hormonas) del ovario y del testículo y la parénquima renal que produce la orina.

En la tabla “Psique-Cerebro-Órgano” vemos que el sentido biológico de este grupo se cumple sólo al final de la fase de reparación. Los conflictos biológicos son casi “conflictos de lujo” con los que el organismo se permite el lujo de que suceda un programa EBS que sólo al final se justifica en previsión de casos análogos en el futuro.

2.6.3.2. El doble conflicto biológico de desprecio de sí mismo = megalomanía.

Por la vía puramente empírica sabemos, desde que existe la Nueva Medicina, que el hombre y los animales, cuando tienen en las dos mitades del cuerpo osteólisis esquelética a causa de un conflicto de desprecio de sí mismo, muestran una denominada *megalomanía* respecto a la madre o al niño y respecto al partner. En el pasado la megalomanía estaba considerada por los psiquiatras como un delirio particularmente grave, porque hacía perder el sentido de la realidad de un modo claro. Napoleón, Alejandro Magno o César fueron a menudo el ejemplo de locura de nuestros pacientes. Obviamente no sabíamos como tratarla.

Ahora finalmente comenzamos a comprender que aquí está en curso un proceso biológico completamente con sentido. ¿Qué joven no ha querido ser un gran caballero o Rambo, y qué muchacha no ha querido ser una princesa o la emperatriz

Sissi? Nuestros ídolos o ideales no están muy lejanos de la megalomanía, al menos como principio.

El paciente que se siente no estimado por sí mismo en los dos lados del cuerpo o en los respectivos lados cerebrales opuestos no tendrá todavía posibilidades de recuperación: ha caído en su orden jerárquico bien respecto al niño o a la madre, bien respecto a su compañera. Con esta perspectiva catastrófica la madre naturaleza le procura una autentica posibilidad por medio de la megalomanía: no sólo puede casi “sacarse por los pelos del pantano” por sí solo, sino que se evita también la progresión de la osteólisis. Por el momento esta es la salvación. Su entorno sabe que no hay que tratarlo como un “Napoleón” verdadero y peligroso, sino que su megalomanía vale “sólo para él mismo”. Su posibilidad es la siguiente: en un cierto punto las correlaciones, probablemente, se ponen a su favor; por ejemplo, el tenista joven contra el que uno había perdido en la final, ahora es demasiado viejo y entonces deja de ser un adversario. Así el afectado puede resolver, en primer lugar un conflicto (desvalorización de sí mismo por no deportividad – por el partner). Después puede trabajar en la otra desvalorización de, por ejemplo su prestigio derrumbado ante los ojos de la madre, e intentar resolver el conflicto restante, por ejemplo volviéndose indispensable para la madre.

Después de la solución de un conflicto de desvalorización de sí mismo la megalomanía desaparece sin dejar huellas.

Naturalmente hay también casos en los que no se puede resolver de golpe el conflicto, en particular cuando hay continuamente nuevas recaídas, de tal manera que los dos conflictos vuelven a estar siempre activos en breve tiempo y entonces también la megalomanía se reproduce continuamente.

Todavía no estoy en posición de decir si existe también una megalomanía sexual coincidente con una necrosis intercalada bilateral del testículo del que resulta una impotencia temporal, y si existe una megalomanía inherente a la eliminación de líquidos coincidente con una necrosis del parénquima renal bilateral e hipertensión. Para poderlo decir tendría que examinar una serie de casos de los cuales todavía no he podido disponer.

Es importante subrayar lo siguiente: la denominada megalomanía no es para nada rara. Obviamente se pueden ver afectadas también partes totalmente distintas del esqueleto (pero no gemelas) a la derecha y a la izquierda. De ello siempre sale una megalomanía.

Por ejemplo, si en el pasado la medicina tradicional, para un “diagnóstico de cáncer” le hubiese hecho a un paciente un pronóstico de mortalidad del 98%, entonces aquel pobrecillo habría tenido también, normalmente y entre otras cosas, las denominadas “metástasis óseas”. En la Nueva Medicina, donde no se hacen semejantes pronósticos porque son objetivamente falsos, estamos en posición de reconstruir con exactitud en los casos de la medicina oficial, que osteólisis que afectaban a un determinado lado pertenecían al conflicto de desvalorización (niño / madre o partner) basándonos en el contenido.

La “magalomanía” normalmente se acaba por el hecho de que el probrecillo sueña con estar sano de nuevo y ser admirado de todos los que tiene a su alrededor (hijos y partner).

El alma de nuestros pacientes se vuelve todavía más complicada en los detalles y matices, pero a la vez también más fácilmente comprensible.

Si nos encontramos, por ejemplo, frente a un futbolista que tiene osteólisis cerca de las articulaciones en una o en las dos rodillas, sabemos al momento que puede tener, o incluso que ha tenido una megalomanía deportiva. Sueña despierto con ser Pelé o por lo menos jugar en la selección nacional. A pesar de eso tenemos

que saber que esta manía deportiva es un proceso biológicamente muy sensato y por eso lo tenemos que ser tomar en serio.

La desvalorización de sí del lado madre / niño, en los diestros en el lado izquierdo del cuerpo, significa que él quería (y no podía) impresionar a sus padres con su deportividad y, en el lado derecho (rodilla derecha), que quería impresionar al partner y ni siquiera en este caso lo conseguía.

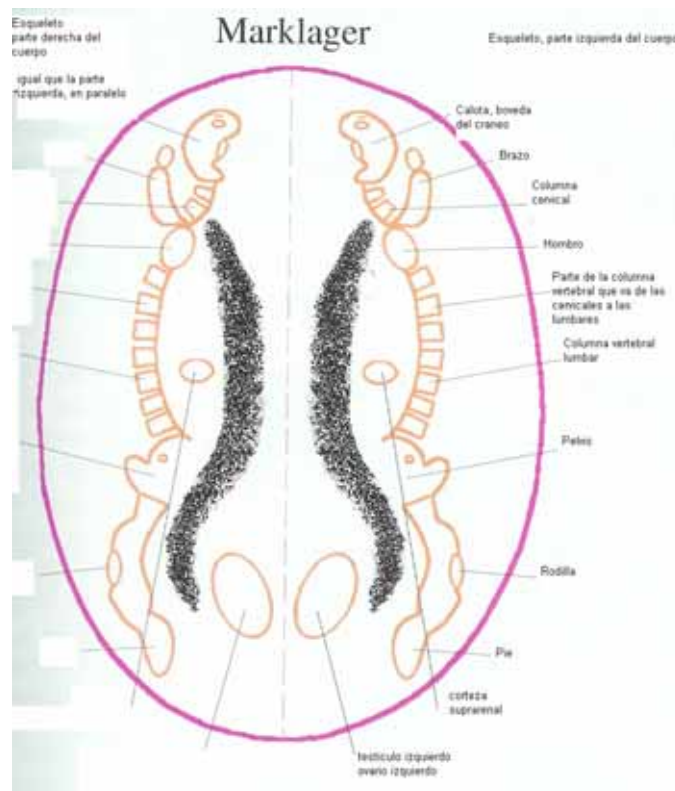
Dar consejos aquí es un ejercicio de gran responsabilidad. Mientras que los conflictos están activos en los dos lados, las osteólisis están presentes probablemente de un modo limitado. Pero si el paciente resuelve el conflicto de un lado y no consigue resolver el del otro, probablemente el proceso necrótico que provoca la osteólisis se verá acelerado. La constelación esquizofrénica de la médula ósea es una especie de protección para el paciente y no se debe jugar con ella desconsideradamente. Para estos pacientes se necesitan las manos de un experto.

Todavía hay que verificar la suposición de que probablemente una constelación esquizofrénica de la médula cerebral produzca poca o poquísima masa conflictiva, análogamente a las relaciones de los programas EBS directos de la corteza cerebral en los conflictos de los respectivos hemisferios, y que la osteólisis crecería menos rápidamente. De hecho el "superprograma especial" de la megalomanía, con respecto al sentido biológico al final de la fase de reparación, tiene una intención totalmente distinta que las constelaciones esquizofrénicas de la corteza.

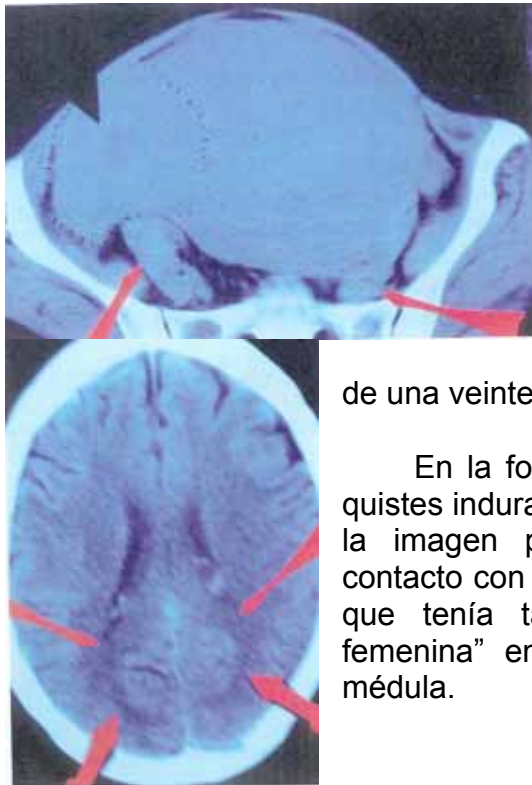La constelación esquizofrénica de la médula cerebral, por ejemplo la megalomanía, tiene la siguiente intención: reconstrucción de la estima destruida de sí mismo, recalcificación bilateral del esqueleto, sanación.

Esta intención es diferente de la de las constelaciones de la corteza cerebral, que encuentran el propio sentido biológico en el contenido de los dos programas EBS en la fase de conflicto activo.

Corte esquemático del TAC de la médula



2.6.3.2.1. Ejemplo con dos quistes ováricos y megalomanía.



Esta paciente de 53 años tiene desde hace 6 años estos dos quistes indurados en los ovarios: el izquierdo depende directamente del relé cerebral derecho (imagen de abajo) y el de la derecha directamente del relé cerebral izquierdo. La paciente, que al principio fue presionada de muchas formas por la “medicina oficial” para someterse a una operación (y a la quimio,... pues de otra manera viviría sólo tres semanas) ahora está bien. Tiene el aspecto de una veinteañera.

En la fotografía de arriba la delimitación entre los dos quistes indurados se ha marcado en rojo. Las dos flechas de la imagen precedente señalan el respectivo punto de contacto con el ovario al que se refieren. La paciente cuenta que tenía también un “sentimiento de sobrevaloración femenina” en la constelación esquizofrénica activa de la médula.

2.6.3.2.2. Ejemplo: Megalomanía de potencia.

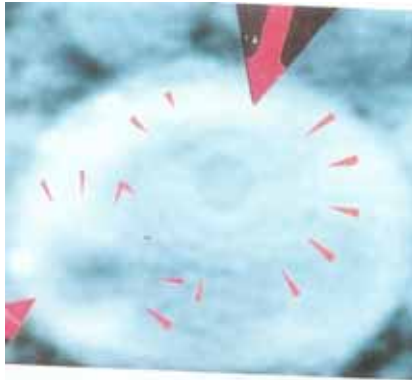
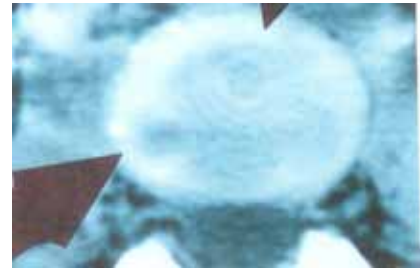
Una paciente de 31 años sufrió un conflicto sexual a causa de que su marido bebía. Se le realizó una operación “total” (extirpación del útero y los ovarios), es decir, fue castrada. De esta manera el conflicto sexual perdió su punto de apoyo. Pero, ¿cómo se siente una mujer de treinta y un años, madre de dos niños de 7 y 9 años, y que ha sido castrada?

Su autoestima se destruyó por completo. Por lo que respecta al partner (castrada) no se sentía más atrayente y ya no podía tener más hijos, como de hecho todavía quería. Se separó. Gestionaba un quiosco en la casa de la ex-suegra, la cual ahora, tras la separación, la hacía la vida un infierno atormentándola de todas las maneras posibles.

Pero hay que ver esta situación bajo el modo biológico: la suegra reaccionaba “como un hombre” (postmenopausia), el marido evidentemente también, y también la paciente en calidad de mujer castrada. Con dos jefes en la misma casa, había dos de más.

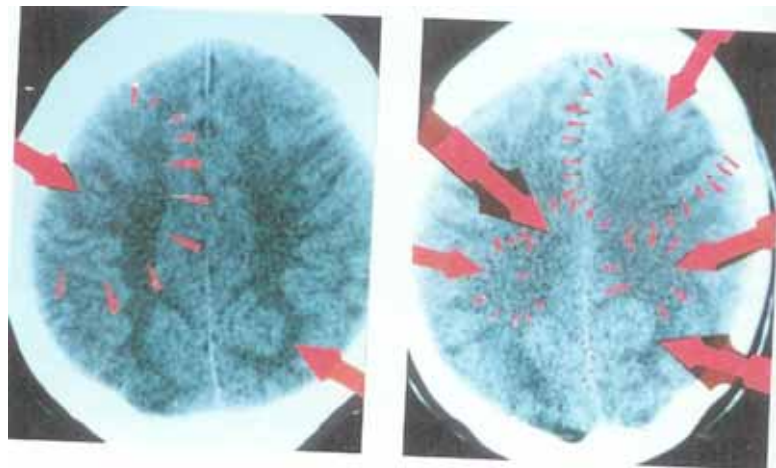
La paciente tuvo una serie de osteólisis en la cuarta y la quinta vértebra lumbar y en el hueso sacro, toda denominadas “metástasis”, evidentemente del cuello del útero (epitelio pavimentoso), tal y como le dijeron. En poco tiempo: fue considerado un caso desesperado porque a pesar de la grave operación (hasta el tejido sano) se suponía que las metástasis se habían infiltrado ya en la columna vertebral lumbar. La paciente sobrevivió con ayuda de la Nueva Medicina, ya que aprendió a entender las distintas correlaciones.

En las tres fotografías de la cuarta vértebra lumbar (foto central = ampliación de la imagen precedente, la foto de abajo es otro corte de la misma vértebra) vemos una configuración de anillos concéntricos activa dispuesta con el centro a la derecha paramedial, pero que se extiende hasta la izquierda.



Así comienza la osteólisis, es decir, con una configuración de anillos concéntricos en el hueso. La falta de autoestima tiene que ver (en mayor medida) con el parter y (en menor medida) con los niños (poder tener todavía niños o no poderlos tener más). El foco izquierdo, con una estructura de anillos concéntricos que se empieza a notar es, en el caso de una paciente diestra, una falta de autoestima del “no poder tener más niños”.

Podemos clasificar muy bien cada una de las osteólisis. Estas de la zona inferior de la columna lumbar y de la pelvis, y a menudo también del coxis, puede que signifiquen: “Me faltan el útero y los ovarios, ahí yo no valgo nada”.



La serie de imágenes precedentes (corte más alto a la izquierda, más profundo a la derecha, pero los dos más arriba de los ventrículos laterales) son tan impresionantes porque los Focos de Hamer, hasta los dos relés de los ovarios, están activos. Pero también los FH de los ovarios pueden estar activos con recaídas, “actividad fantasma”, ya que hace tiempo que los ovarios no están.

También el conflicto sexual (imagen izquierda, flecha izquierda) esta activo de un modo fantasma o medio-activo: el útero con el cuello y el orificio del útero se extirparon quirúrgicamente. Pero las venas coronarias están presentes como órgano correspondiente y también está implicada la mucosa de la laringe en la parte frontal del FH. El conflicto sexual relativo al carcinoma del cuello del útero (junto con la úlcera de las venas coronarias) consistía en el hecho de que el marido alcohólico, al que ella amaba mucho a pesar del alcohol, la había traicionado con otra mujer. Y

dado que le había querido mucho sufrió al mismo tiempo también un conflicto de pérdida bilateral (ovarios para el marido y los niños, de los cuales no sabía si se quedarían con ella o se marcharían) y un conflicto de separación brutal del partner (para el FH ver la flecha de arriba a la izquierda de la imagen derecha). El TAC ha salido técnicamente tan bien que nos permite ver los FH activos en el relé de la médula cerebral. La flecha de abajo a la izquierda muestra el FH de la parte esquelética derecha de las vértebras lumbares inferiores y de la pelvis, la flecha central a la derecha de la foto derecha muestra la parte esquelética izquierda de la misma zona.

Al final se ve todavía un enorme conflicto de miedo frontal como FH activo frontalmente a la derecha (flecha superior derecha en la foto de la derecha), que pudo formarse sólo en una segunda fase, después de que el lado izquierdo fuese ocupado por el conflicto sexual y de susto.

Si para facilitar la comprensión pasamos por alto el FH cerebral a la izquierda en el relé del periostio (conflicto de separación brutal del partner), a la paciente le quedan todavía tres de las denominadas constelaciones esquizofrénicas:

Médula cerebral:

- Relé del ovario a la izquierda y a la derecha = megalomanía sexual, a pesar de la histerectomía.
- Relé del esqueleto: FH a la derecha y a la izquierda cerebral = megalomanía.

Corteza cerebral:

- FH activo en el relé sexual femenino (relacionado con las venas coronarias y del cuello) así como en el relé de la mucosa de la laringe (conflicto de susto), todo a la izquierda cerebral. Además un gran conflicto activo de miedo frontal relacionado con los arcos branquiales. Surge una gran paranoia, es decir, a la paciente se le “había ido la cabeza” por completo, lo cual ahora comprendemos bien.

2.6.4.La constelación esquizofrénica de la corteza cerebral.

Confieso que este grupo ha sido el que hasta ahora he estudiado más ampliamente, ya que al principio tenía la idea equivocada de que las constelaciones esquizofrénicas tuviesen que ver sólo con la corteza cerebral. Esto era un error, aunque aquí encontremos la mayor parte de las constelaciones esquizofrénicas que en la medicina oficial se llaman “esquizofrenia”. En cualquier caso es una ventaja que en base al contenido se pueden meter en este grupo muchísimas constelaciones esquizofrénicas de la corteza cerebral. Con este grupo aprendí también que la constelación esquizofrénica no sólo tiene un “suprasentido biológico” propio, sino que también este suprasentido biológico tiene una sintomatología psíquica específica. Naturalmente antes no sabíamos todo eso y no conseguíamos encontrar nunca la relación entre la denominada locura paranoide y los dos conflictos precedentes, o dos programas especiales biológicos con sentido.

Ahora por primera vez, la psicosis, que como presunta “enfermedad” puramente psíquica no existe más en la Nueva Medicina”, se ha vuelto biológicamente sensata y comprensible, y por ello también curable (con el paciente como jefe del proceso) porque ahora se sabe que se debe o se puede hacer y también que no se tiene que hacer... Es difícil, mucho más difícil que antes, cuando se sedaba a los pobres

enfermos, pero también es en gran medida una alegría y una satisfacción para los médicos poder ayudar con conocimiento y éxito a las personas afectadas.

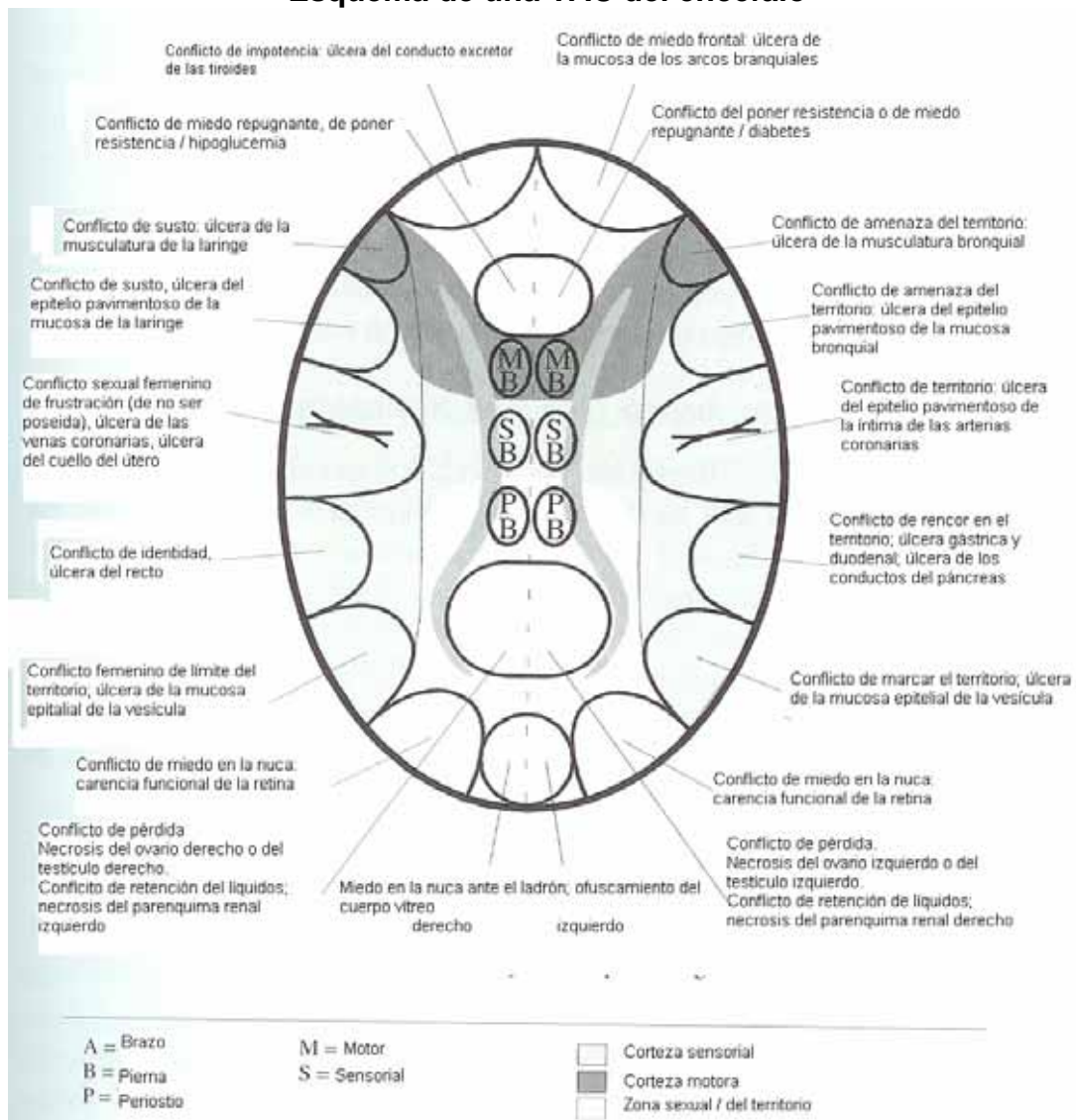
En las constelaciones esquizofrénicas de las que hemos hablado hasta ahora, a saber:

- la constelación esquizofrénica del tronco cerebral,
- la constelación esquizofrénica del cerebelo y
- la constelación esquizofrénica de la médula cerebral

Podíamos, de algún modo, comprender incluso la constelación esquizofrénica del contenido de dos programas especiales, biológicos con sentido (EBS) originarios.

También podemos comprender y reconocer las causas de los dos conflictos originarios para una parte de las constelaciones esquizofrénicas de la corteza cerebral como las constelaciones puramente motoras o sensoriales, la constelación de los dos centros de la glucemia, la constelación frontal o de la constelación de la retina, la denominada “manía persecutoria”.

Esquema de una TAC del encéfalo



Las constelaciones esquizofrénicas especiales corticales, hasta ahora encontradas empíricamente como “programa doble” biológico con sentido, se consideran sólo una pequeña parte de todas las constelaciones. En realidad existen más de 500 constelaciones corticales, ya que los dos hemisferios cerebrales son casi dos medias esferas que, hasta la fisura central divisoria, están completamente cubiertas de corteza, también las invaginaciones, como por ejemplo la “ínsula”. Aquí elegiremos y presentaremos algunas constelaciones particularmente frecuentes, sin pretensiones de abarcarlo todo.

2.6.4.1. La constelación esquizofrénica olfativa.

Aunque el bulbo olfativo, el bulbo del rinencéfalo, se encuentra en el centro de la base craneal, existen de todas formas, y en sentido estricto, un rinencéfalo derecho y uno izquierdo. Además en general las fibras del olfato están cruzadas, es decir, la mujer diestra huele con la parte izquierda de la nariz al niño y con la derecha al partner.

Hay por lo tanto las correspondientes constelaciones esquizofrénicas olfativas, disosmia paranoide del olfato, alucinaciones olfativas, etc. Hay que considerar los filamentos del nervio olfativo (primer nervio craneal) como un divertículo del cerebro y no propiamente como un nervio verdadero.

2.6.4.2. Constelación esquizofrénica facial.

Tenemos que distinguir aquí entre las imágenes espantosas o catastróficas que estamos obligados a ver ante nosotros (frontalmente), hemos visto o no queremos ver y que pueden provocar las denominadas constelaciones esquizofrénicas visuales, y el miedo en la nuca que a su vez puede implicar las cosas y afecta la retina (mitad derecha e izquierda) o puede implicar personas o animales afectando el cuerpo vítreo derecho o izquierdo.

En las constelaciones esquizofrénicas de miedo en la nuca (también con combinación de retina y cuerpo vítreo) hablamos de “manía persecutoria”, aunque las dos persecuciones (miedos en la nuca) hayan sido en un principio muy reales. Un vistazo al mundo animal nos explica la cuestión:

Entre los mamíferos, que son los animales mas cercanos a nosotros, hay depredadores, como el lobo, el oso y el mono, el gato o el león, y presas como la oveja, el caballo, la vaca o el conejo.

Los depredadores miran hacia delante, al igual que el ser humano (originariamente depredador), sin embargo las presas mira de lado de tal manera que puedan mirar de algún modo hacia atrás para controlar si hay depredadores a las espaldas.

Los hombres no son depredadores muy hábiles, se nutren preferentemente de alimentos vegetales y se puede decir que son al mismo tiempo depredadores y presas (por ejemplo del león y del tigre). Por eso está muy acentuada también en el hombre el “miedo en la nuca” típica de los animales presa.

No sólo tenemos que conocer estas cosas, sino también transferirlas al mundo natural para poder comprender. En la naturaleza ningún animal se puede guardar en casa para, por ejemplo, protegerse de los depredadores durante la noche. El grito de un animal en la cercanía herido mortalmente por el depredador libera todos los miedos. En ese sentido una “manía persecutoria” en la naturaleza es sólo una “reacción de exceso de prudencia” que estaba o está muy bien fundada. Gracias a la

nueva comprensión biológica debida a nuestro conocimiento de la Nueva Medicina, estamos en situación de comprender perfectamente una parte de estas reacciones biológicas que en nuestra civilización no se consiguen comprender o se comprenden sólo con mucha dificultad, por lo que las hemos definido como “alucinaciones paranoicas”.

2.6.4.3. Las constelaciones esquizofrénicas del territorio, motoras y sensoriales.

La cuestión se vuelve difícil o imposible en las constelaciones de la esfera del territorio que en el pasado han constituido la parte principal de las denominadas esquizofrenias. En estas entran también las denominadas esquizofrenias paranoico-alucinatorias, el oír voces y la denominada psicosis maniaco-depresiva.

En lugar de las viejas fórmulas y frases hechas sintomático-diagnosticales, aquí queremos ser nuevamente sistemáticos como los buenos artesanos.

Prescindiendo del rinencéfalo con la posibilidad de una constelación esquizofrénica paranoide del olfato y de la retina con una manía persecutoria inherente a la retina mediante cosas o el cuerpo vítreo (glaucoma), mediante animales o personas, entonces podemos subdividir la corteza cerebral de la parte anterior hasta la posterior, más o menos como sigue:

Miedos frontales, de los que forman parte también el miedo a poner resistencia y el conflicto de miedo con repulsión (centros de la glucemia). Los conflictos motores de la corteza motora y los conflictos sensoriales de la corteza sensorial (piel) y de la corteza postsensorial (nervios periostiales).

Después están las áreas corticales laterales (temporales) a la derecha y a la izquierda, los denominados centros de la esfera del territorio, que en principio pertenecían originariamente, o pertenecen todavía, al centro cortical motor y sensorial, pero que a causa de su dependencia hormonal ligada al sexo, forman un grupo aparte, al que se debe, entre otras cosas, el “saltar” (es decir, el pasar de un hemisferio al otro) de los conflictos y de los Focos de Hamer al modificarse la situación hormonal, etc. Se trata de constelaciones esquizofrénicas que tiene un “suprasentido” biológico en la práctica con una sintomatología propia que a primera vista no tiene, aparentemente, nada en común con el contenido de los dos conflictos originarios.

A estas personas se les ha considerado siempre “incomprensibles”, “paranoicos”, “locos”. Ya que obviamente a menudo estaban presente también los síntomas de las otras constelaciones y en el pasado no se sabía nada de las causas, estas constelaciones particulares otorgaban a las denominadas enfermedades mentales y psicopatías el sabor de la anormalidad incurable. Completamente erróneo, como sabemos ahora. De hecho las constelaciones son, en principio, completamente reversibles, vuelven inconscientemente a las viejas vías y a sufrir recaídas, sin que ningún médico lo supiese o pudiera impedirselo, es decir, los viejos conflictos volvían a reactivarse.

2.6.4.4. Las constelaciones esquizofrénicas motoras de la corteza cerebral.

Una constelación esquizofrénica motora de la corteza cerebral significa que en las dos mitades del cuerpo está en curso una parálisis motora. Hasta ahora, con la medicina oficial, no sabíamos prácticamente nada de las causas relativas. A menudo se le llama esclerosis múltiple. Si en ese tiempo aparecían soluciones breves o largas para uno de los dos lados, entonces hablábamos de epilepsia. La definición

de estas manifestaciones en la medicina oficial se daba siempre de una manera superficial en base a los síntomas. Si por ejemplo una mujer abandona a su marido llevándose también a los niños, el hombre diestro puede sufrir una parálisis de los músculos flexores del brazo derecho del partner, del cual la mujer amada se ha escapado.

Sin embargo al mismo tiempo puede sufrir también una parálisis de los músculos flexores del brazo izquierdo (padre / niño), del cual se han fugado los niños. Si echa de menos a su mujer también como compañera sexual, pueden estar implicados al mismo tiempo también los flexores del brazo derecho del partner. Un hombre así, de un momento a otro, puede entrar en constelación esquizofrénica motora de la corteza cerebral. Entonces seguiría “soñando despierto” con mantener todo bajo sus brazos, mientras que en realidad cada vez sería menos posible hacerlo. En la fase CA los músculos se atrofian o se va formando la necrosis. Eso que la medicina oficial llama también distrofia muscular.

Hagamos ahora una pequeña anticipación de las constelaciones de la esfera del territorio: si este mismo marido y padre ha sufrido al irse la mujer, como normalmente sucede, un conflicto de miedo en el territorio, que afecta la musculatura bronquial y/o la mucosa bronquial con la sensibilidad de los bronquios (diestros), y además otro conflicto de miedo (femenino) relacionado con la musculatura de la laringe y/o la mucosa y la sensibilidad de la laringe, entonces se encuentra inmediatamente en una constelación en suspensión.

Otras pequeñas constelaciones esquizofrénicas motoras pueden afectar, fundamentalmente, a todos los grupos o ámbitos musculares más o menos grandes. La sintomatología psíquica es de vez en cuando diferente. En este contexto es también interesante el hecho de que las personas se puedan ver afectadas por una parálisis durante años, por ejemplo en la musculatura del brazo o del hombro sin que se diagnostique. Hasta que no son capaces de sostener un bolígrafo con la mano no se les considera parálíticos. En el caso de las piernas es totalmente diferente. Enseguida nos damos cuenta, aunque sea sólo por la manera de andar diferente y por que se cansa muy rápido cuando, por ejemplo, se camina en plano, se va en bicicleta o se suben escaleras. ¡No es otra cosa que una paranoia motora!

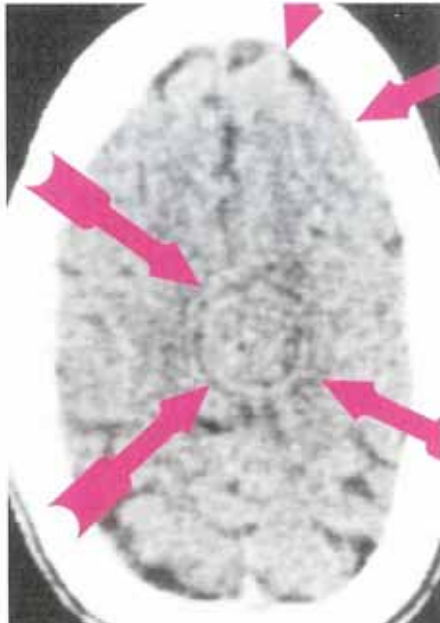
2.6.4.4.1. Ejemplo: conflicto paracentral activo en suspenso y conflicto de miedo en suspenso en un joven denominado: “neurótico y psicopático”.

En psiquiatría, en general, a todo lo que no se comprende se le llama psicótico, por el contrario a lo que es excéntrico o incluso muy excéntrico, pero no comprensible totalmente, se le llama neurótico.

Quien ha comprendido la NUEVA MEDICINA sabe que una cosa puede transformarse rápidamente en otra, siempre que aparezca un nuevo DHS conflictivo o que se resuelva un conflicto.

De esta manera no se ha podido encontrar jamás un sistema aplicable al caso concreto, ya que a menudo las fronteras parecían fluidas, cuando en realidad no lo eran. Se estaba demasiado ligado a los conceptos freudianos de “conflicto de evolución lenta”. Nadie se podía imaginar que, por ejemplo, se pudiese estar durante tres meses en una constelación esquizofrénica sin haberlo estado antes y sin volver a estarlo después. Además en el TAC cerebral las formaciones cerebrales del conflicto central se consideraban siempre sólo como “artefactos”, negándole cualquier valor de diagnóstico.

A menudo pasaba también que en el TAC de control se veía que la imagen precedente del conflicto central había desaparecido, y de la psique no se preocupaba ninguno. Se consideraba que estos “círculos raros” eran culpa del artefacto (“El aparato a veces se vuelve loco, Sr. Hamer, se reirán de usted si considera esto como un criterio de diagnóstico”. Que se rían tanto como quieran. Los diagnósticos son sencillamente evidentes.



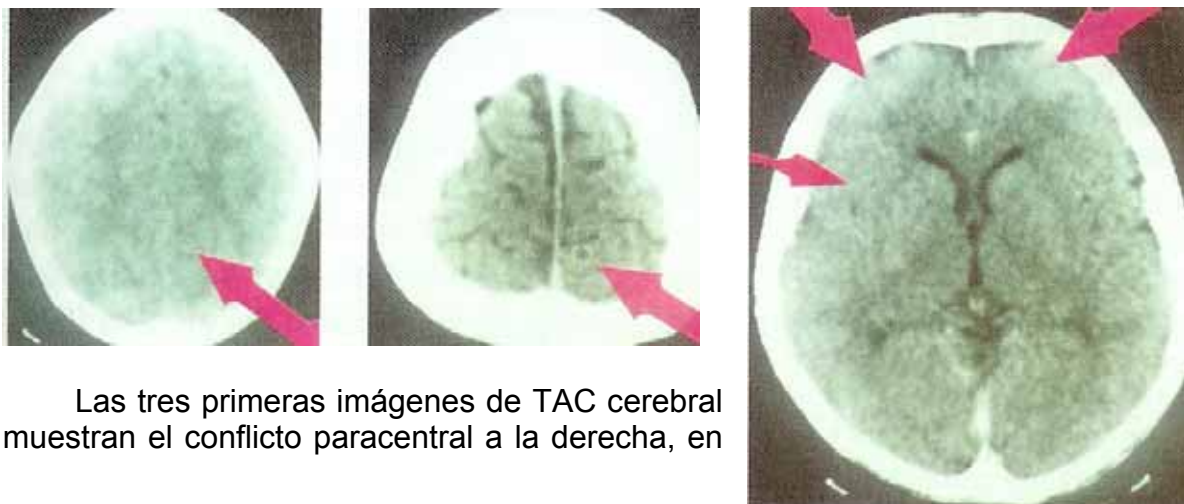
Esta imagen pertenece a un joven a quien no se conseguía clasificar bien, un marginado de la sociedad terriblemente maltratado por los padres, que iba de un asilo y colegio en otro, incluso habiendo terminado la secundaria y siendo muy inteligente, un caso destinado a la asistencia social.

Pero este muchacho tenía un gran sueño, el sueño de su vida, que me describió minuciosamente en una larga carta.

Este sueño era lo único que le ayudaba a suportar todas las injusticias, la miseria, la arrogancia de las autoridades frente a un “caso social”. Por este sueño terminó fatigosamente la secundaria en un centro de tarde para refugiados. Al final lo consiguió a los 18. Creyó que podría realizar el sueño de su vida y convertirse en bailarín.

Les comunicó a las autoridades su íntimo deseo, y que sólo de este modo y con esta “profesión” podría dar a sus semejantes todo aquello que tenía que dar. La respuesta fue una gran risotada por parte de aquellos encargados “tripones”, que se le metió en los huesos dejándole incapaz de decir ni una palabra más, como si le hubiesen dado un garrotazo en la cabeza. El sensible joven abandonó la oficina llorando amargamente. El sueño de su vida se había destruido. Había sufrido un DHS con conflicto central, había recibido el peor golpe que se pueda recibir. ¡Y cuando se destruye el sueño de la vida, se ve en el cerebro! Un conflicto central en suspenso, dentro del cual se metió como su fuese una coraza, sin volver a atreverse a pensar en el sueño de su vida.

2.6.4.4.2. Ejemplo: conflicto central a causa de una operación de hernia.



Las tres primeras imágenes de TAC cerebral muestran el conflicto paracentral a la derecha, en

la práctica sólo resuelto un poco, un denominado “conflicto paracentral en suspenso”. Esta zona entre los hemisferios tiene que ver con la sensibilidad de las piernas y de las articulaciones. En conflicto paracentral de estas características cambió a esta niña. Para muchos niños de esta edad la terapia resulta difícil si se lleva a cabo de una manera intelectual-psicológica, y fácil si se realiza un buen sentido sano práctico. Estas imágenes pertenecen a una niña francesa de cuatro años y muestran muy claramente un “conflicto central en suspenso”. Dicho con más precisión se trata de un conflicto paracentral a la derecha. El centro de este conflicto paracentral se encuentra en la circunvolución postcentral, el centro sensorial, y afecta en particular los centros de relés interhemisféricos de la pierna izquierda (en mayor medida) y de la derecha (en menor medida).

El DHS se produjo hace dos años, cuando la niña tenía dos años. Fue operada de una hernia inguinal a la derecha y de una hernia umbilical. Se hicieron dos operaciones y no sabemos que es lo que realmente sucedió. A los padres no les permitieron estar presentes. Probablemente la niña, en un pánico total, fue intubada contra su voluntad. Los padres, que iban a visitarla, notaron que estaba adelgazando rápidamente. Después, tras cuatro semanas, cuando la trasladaron del hospital a casa, la niña era otra distinta. No tenía apetito, se desvelaba por la noche con calambres en las piernas, no podía mover la rodilla como antes y a menudo la tenía hinchada. En aquel punto, el diagnóstico de los médicos, en base a los síntomas, fue: “Artritis juvenil de gonococo en la rodilla” = artritis gonorreica, un diagnóstico del todo ignorante que no existe. La niña va a la guardería, pero como dicen, no está bien. Todavía está alterada psíquicamente, por la noche grita por los miedos nocturnos, sigue teniendo calambres en las piernas, aunque probablemente sólo tenga la sensación de “las piernas dormidas”, es decir, una alteración en la sensibilidad de las piernas.

En principio este caso, por el momento, no tiene nada que ver con la constelación esquizofrénica. El conflicto central y paracentral afecta a los dos hemisferios, pero claramente altera las oscilaciones cerebrales de la misma manera. Sin embargo quizás no exactamente del mismo modo, ya que se trata de un “conflicto paracentral”. Si la niña tiene mucha suerte conseguirá resolver este conflicto paracentral. Si no la tiene, terminará en el grupo de los denominados “neuróticos”. En cualquier caso tendrá siempre el peligro de entrar en constelación esquizofrénica, siempre que en el hemisferio izquierdo se forme otro Foco de Hamer por el correspondiente DHS. He aconsejado a los padres de hacer lo siguiente: comprar a la niña un perro bóxer y permitir que el perro duerma en su cama. ¡A menudo sucede el milagro!

2.6.4.5. Las constelaciones esquizofrénicas sensoriales.

Es importante saber que la motricidad y la sensorialidad, así como la inervación a la que se refieren, permanecen sin modificar durante toda la vida, también respecto al contenido (relativo a partner o niño/madre).

Por ejemplo, la motricidad y la sensorialidad del lado izquierdo del cuerpo (lado cerebral izquierdo) en los diestros siempre es del partner, mientras que el lado izquierdo del cuerpo (lado derecho cerebral) es siempre el del niño o la madre. En las personas zurdas es justo al contrario.

Si se producen alteraciones hormonales o un conflicto activo, como bien sabemos, no se modifica, por ejemplo, la inervación de las arterias coronarias, lo cual ocurre a partir de la corteza periinsular derecha, sino que el conflicto con EBS

“salta” al otro lado del cerebro, dejando de afectar en ese momento a las arterias coronarias, sino que afectará a las venas coronarias y, en el caso de la mujer, al cuello o al orificio del útero. Obviamente el contenido conflictivo se modifica correspondientemente. Esto lo decimos aquí sólo a modo de recordatorio.

El conflicto sensorial de la piel y de la mucosa, ambas formadas por epitelio pavimentoso, si está inervado desde la corteza cerebral, causará siempre una falta de sensibilidad y una neurodermatitis o, en el caso de la mucosa, hablaríamos de ulceraciones más o menos grandes. La fase de curación implica siempre hinchazón muy enrojecida, algesia (sensibilidad pronunciada al contacto) y/o picor (prurito).

Un caso particular lo constituye a este respecto la psoriasis, a la que cuando es unilateral se le denomina neurodermatitis. Pero también la psoriasis se trata de dos programas EBS que sin embargo

1. están los dos en el mismo lado, superponiéndose y
2. están en fases distintas. Un programa EBS está en la fase CA y produce la descamación, el otro programa EBS está en la fase PCL y provoca el fondo rojo oscuro.

Por supuesto existe también la psoriasis doble, es decir, que en los dos lados del cuerpo hay un proceso en fase CA y uno en fase PCL. Los dos programas EBS en fase CA (a derecha e izquierda) significan que estamos ante una constelación esquizofrénica sensorial verdadera.

En la biología la sensorialidad un valor social muy alto. A este respecto, es para nosotros “mamíferos” una continuación directa de la función social del tegumento externo (dermis) con respecto al proceso de amamantamiento del niño y del partner. Si consideramos nuestra corteza cerebral como un “enorme disco duro de ordenador” constatamos que la sensorialidad ocupa una cantidad de espacio diez veces más grande que la motricidad, aunque esta última nos parezca mucho más importante, por ejemplo, en la parálisis motora de las piernas. El contenido de los conflictos sensoriales resulta del área en el que se ha interrumpido el contacto corporal niño/madre o partner. Normalmente la mujer diestra lleva al niño con el brazo izquierdo, contra el pecho izquierdo, mientras que abraza al partner con el brazo derecho. En un doble conflicto de separación (por ejemplo disolución de un matrimonio) de hijo y partner o en dos conflictos de separación consecutivos de hijo y partner la madre (persona o animal) se queda completamente aislada. Se encuentra en constelación esquizofrénica.

Podemos valorar hasta que punto esto es grave el hombre o para el animal, además de por nuestra propia experiencia, por el hecho de que este centro cortical sensorial y postsensorial (para el periostio) ocupa un espacio tan amplio en nuestra corteza cerebral. Incluso en los animales no sucede que, habiendo varios cachorros y varios partner, pase desapercibida la desaparición de uno de ellos. Todo lo contrario, como bien hemos podido observar en nuestra perra bóxer Maja. Mis hijos le habían escondido uno de sus cachorros porque querían saber si Maja sabía contar. De hecho sabía, pero no contaba con números, sino con un modelo olfativo que se completaba cuando todos los cachorros estaban presentes. Metía la nariz en cada uno de los 11 cachorros que todavía estaban allí y aspiraba el olor, uno tras otro. Notó que el modelo no estaba completo, que faltaba un “pedazo” para completar el cuadro. Volvió a contar y recontar, diez, veinte veces. En aquel punto mis hijos no siguieron con el experimento y le devolvieron el cachorro a la madre Maja, pidiendo perdón con dos ricas salchichas para compensar la injusticia y ella, se alegró como si solo tuviese aquel cachorro. Pero comenzó de nuevo a contar,

satisfecha, por enésima vez, para constatar que el “modelo olfativo” ya estaba completo.

Un experimento interesante, que cada uno de vosotros puede realizar fácilmente, es el de la sensación subjetiva de frío durante el sueño cuando se está solo (y no se está tapado con el edredón). De hecho, si una persona duerme en contacto con un niño o un partner o con los dos, no siente frío, aunque la superficie de piel en contacto sea muy reducida.

Creo que el fenómeno de la constelación esquizofrénica sensorial es relativamente fácil de comprender. Es lo que hasta ahora hemos llamado neurodermitis bilateral, en la que el síntoma de la escamación de la piel (piel de pez) es bien reconocible clínicamente sólo después de un cierto tiempo. Podemos decir también, generalizando un poco, que estas personas están en constelación esquizofrénica social si la escamación es bilateral. Están separadas del niño y del partner.

Ciertamente es más difícil la valoración clínica de una parálisis de la sensibilidad del periostio en uno o los dos lados. Estas son las personas con las denominadas “disfunciones del riego sanguíneo”, que por ejemplo tienen siempre los pies fríos, incluso cuando se ponen calcetines gordos. El contenido del conflicto es una separación brutal. En la constelación esquizofrénica postsensorial (del periostio) la sensación desagradable (el frío), se potencia notablemente. Al mismo tiempo sin embargo hay un estado psíquico-social excepcional: ¡el afectado esta “loco”!

Existen incluso los conflictos de separación en los que, por ejemplo, sentimos un hijo ya grande en un 80% como partner y sólo en un 20% como hijo. Con el DHS correspondiente de separación o de querer ser separados sufrimos al mismo tiempo un FH en los dos lados cerebrales, es decir, con un único conflicto nos encontramos inmediatamente en constelación esquizofrénica.

2.6.4.5.1. Ejemplo: pseudoesquizofrenia (la denominada psicosis orgánica) con delirio de abstinencia.

Febrero del 83	primer delirio de abstinencia: un mes de hospital psiquiátrico con supuesto diagnóstico de esquizofrenia en base al hecho de “oír voces”.
Enero del 86	segundo delirio: tras una recaída en los estupefacientes por tres años, de nuevo internamiento en la clínica psiquiátrica – “oía voces”, nuevamente diagnóstico de “esquizofrenia”.

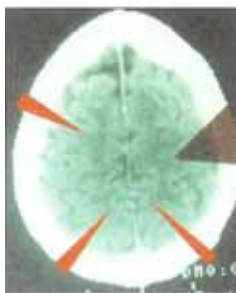
El asunto gira en torno a una pregunta decisiva: ¿Por qué el paciente, que en el tiempo intermedio no muestra el más mínimo signo de psicosis, muestra por segunda vez los síntomas típicos de la psicosis con delirio?

En los drogados las sustancias tóxicas causan una alteración regular de las oscilaciones base del cerebro, por ejemplo, también de los dos hemisferios. Con esta alteración regular de los dos hemisferios el paciente es extraño, pero no psicótico. No muestra ninguno de los síntomas que aparecen en la esquizofrenia, como “oír voces” o similares. Un “atracción” de drogas, es decir, dosis mucho más fuertes pueden provocar temporalmente una sintomatología paranoica muy intensa y conducir a un DHS agudo, como repetidamente he observado. Cuando después disminuye la intoxicación de drogas, permanece el conflicto del DHS, que es casi

autónomo. Ahora el paciente, por ejemplo, tiene un Foco de Hamer activo en un hemisferio. Sin embargo en el otro hemisferio hay todavía la alteración por drogas, igual que en todo el cerebro. Es decir: un hemisferio tiene alteración por drogas y Foco de Hamer, el otro “sólo” alteración por drogas. Ninguno es normal. Pero si un hemisferio fuese normal se daría la condición por la cual el paciente de un modo nada llamativo tomaría la dirección de la sintomatología psicótica. Entonces mientras siga tomando drogas ninguno de los hemisferios oscilará normalmente y el paciente permanecerá psicótico-esquizofrénico.

Un proceso análogo puede suceder durante el proceso de desintoxicación de estas drogas: de nuevo las oscilaciones base de las dos mitades cerebrales son alteradas regularmente. Nuevamente ninguna de las dos mitades cerebrales es “normal”. Si el paciente era drogodependiente desde hace mucho tiempo o las dosis eran muy elevadas, entonces con toda certeza se llega al delirio, con razón muy temido.

En muchos de los casos que he observado este delirio es casi por fuerza un DHS, y precisamente un conflicto central y con un *conflicto de territorio*. El paciente se siente expulsado de su “paraíso de droga”. Justamente aquí tenemos un caso así: Cuando pasó el primer delirio de abstinencia el paciente llevaba 16 años tomando heroína y hachís (desde los 16 años), sólo interrumpido durante 15 meses que pasó en prisión, después de 10 años tomando drogas, porque cumplió condena por tráfico de heroína. Entonces se llevó a cabo la desintoxicación en la prisión competentemente mediante distraneurina. En la primera desintoxicación voluntaria que el paciente intentó llevar a cabo, motivado por su mujer, llegó al ya mencionado delirio que se convirtió en un DHS (conflicto de territorio). Oía voces, le metieron en una clínica psiquiátrica y allí fue tratado por una presunta esquizofrenia. Justo tras la estancia de cuatro semanas en la clínica el paciente reincidió y se drogó durante otros tres años. Cuando su mujer, que era su único apoyo, amenazó con dejarlo, el paciente intentó una segunda desintoxicación con el apoyo de su mujer. De nuevo falló y en enero del 86 llegó al delirio. El paciente fue metido de nuevo en la clínica psiquiátrica. Y dado que “oía voces” y manifestaba “delirio de despersonalización” se le diagnosticó nuevamente esquizofrenia. Desde entonces el paciente no toma más drogas. Los síntomas psicóticos no han vuelto a manifestarse. En el TAC del cerebro se ven los FH en cicatrización en la zona parietal periinsular derecha (conflicto de territorio y conflicto de rencor en el territorio) posiblemente con frecuentes recaídas de breve duración (denominada “abstinencia en suspenso”). El porcentaje de recaídas (98%) es presumiblemente tan alto porque el conflicto de dependencia tiene a menudo recaídas en un modo subliminal, por ejemplo una gota de alcohol o heroína y “todo vuelve a comenzar...”.



FH en cicatrización, sin embargo probablemente todavía activo por el conflicto de separación (las dos piernas) y conflicto de separación brutal (periostio de las dos piernas).

FH resuelto y en vías de cicatrización, central en la zona postsensorial (orgánicamente: periostio tras conflicto de separación a causa del delirio).

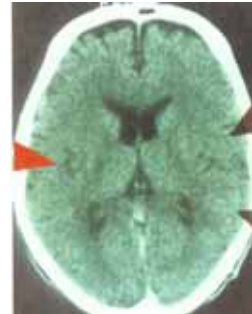
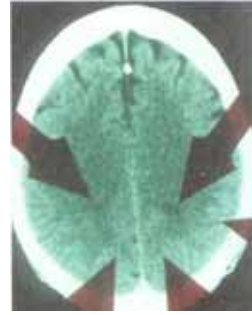
Flecha arriba a la izquierda: conflicto de separación brutal del periostio que afecta la parte derecha del cuerpo, es decir, a la madre (a causa de que el paciente es zurdo).

Flecha abajo a la izquierda: conflicto de pérdida, afecta al testículo derecho.

Flecha arriba a la derecha: conflicto de separación brutal, afecta la parte izquierda del cuerpo, es decir, al padre.

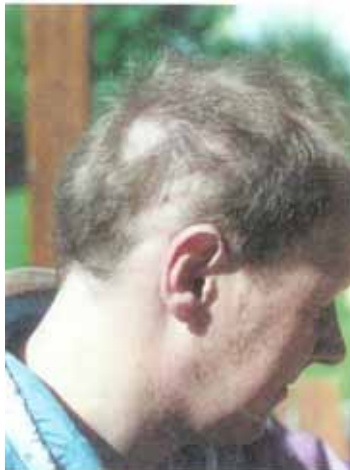Flecha central a la derecha: conflicto de marcar el territorio (constelación esquizofrénica).

Flecha abajo a la derecha: conflicto de pérdida, afecta al testículo izquierdo (padre o partner). ¡Todos los conflictos están activos!



FH del conflicto de territorio en cicatrización y FH del conflicto de rencor en el territorio. Posiblemente con breves recaídas (en la parte externa configuración de anillos concéntricos todavía nítida).

2.6.4.5.2. Ejemplo: caída del cabello.



Paciente zurdo con

- alopecia en la cabeza
- y la barba
- conflicto de pérdida de la cara.

En la navidad de 1995 se produjo una fuerte discusión con el padre y la madre del paciente. En aquella ocasión el padre le dijo: “No vuelvas más por aquí. No queremos volver a verte la cara”. El paciente sufrió los tres conflictos sensoriales ya citados. El conflicto de separación del padre causó la caída del pelo del lado izquierdo del cuerpo, mientras que el de separación de la madre causó la caída del lado derecho del cuerpo.

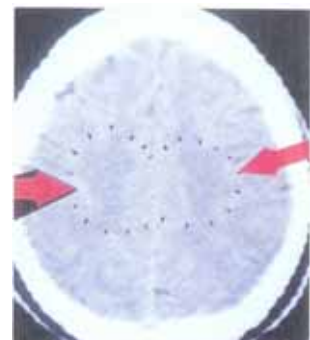
La relación con el padre no se volvió a recuperar. Con la madre fue un poco mejor, pero el problema era que ella estaba de parte del padre. El paciente siempre había tenido una buena relación con la madre. Le acariciaba siempre la cabeza y por eso el paciente proyectó el conflicto de separación en aquella zona de la cabeza.

El paciente estaba en una constelación esquizofrénica sensorial doble, como nos muestran las siguientes TAC cerebrales.

6-5-96

Los FH en la parte alta del cerebro y a la izquierda afectan la crecida del cabello (y de la espalda), a la izquierda (separación del padre) y a la derecha (separación de la madre) porque el paciente es zurdo.

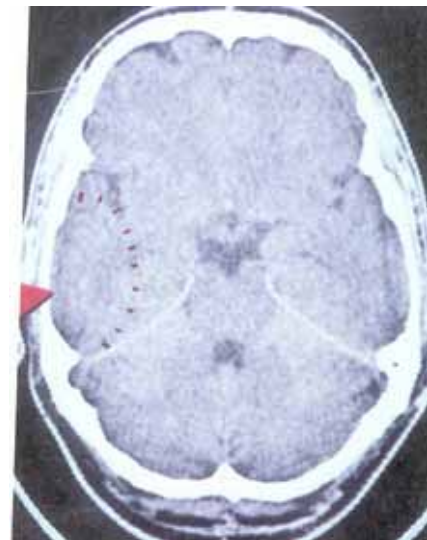
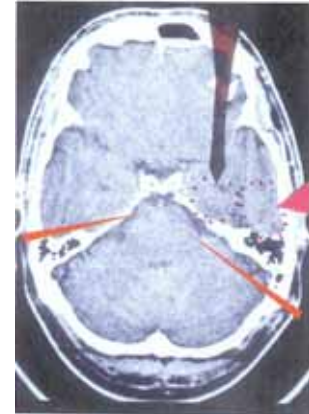
Los cabellos de la cabeza (hasta la frente) pertenecen casi a la espalda.



6-5-96

Dos FH a la derecha en la fosa craneal media, el izquierdo indica un conflicto en el oído (activo, oído izquierdo), que tiene que ver con el padre, dado que el paciente es zurdo. “No vuelvas a aparecer por aquí” le dijo el padre.

La flecha lateral indica el FH (trigémino) de la mitad izquierda de la cara: “No queremos volver a verte la cara”. Inervación de los pelos de la parte izquierda de la cara (ceja izquierda y parte izquierda de la barba). En el tronco cerebral (flecha más abajo a la derecha) se ve a la derecha un conflicto activo del prófugo, a la izquierda (flecha izquierda) uno cicatrizado.



6-5-96

La zona izquierda del trigémino para la parte derecha de la cara (relativa a la madre) está fuertemente activa, por eso se han caído los pelos de la ceja derecha y la parte derecha de la barba.

2.6.4.5.3. Ejemplo: doble constelación esquizofrénica sensorial a causa de la muerte de la madre.

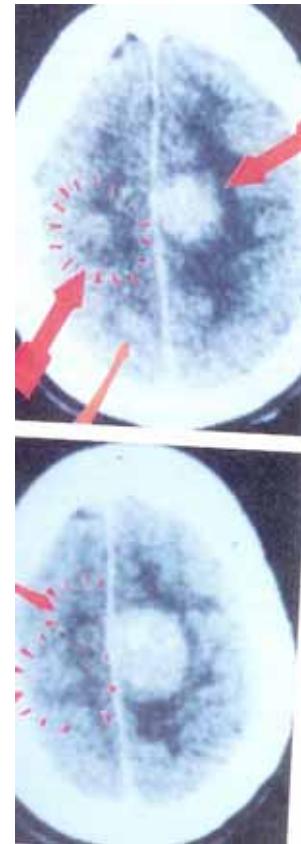
La madre de esta paciente diestra murió en noviembre de 1988. Dos meses antes la paciente había sufrido un DHS con doble conflicto de separación cuando los médicos le dijeron que la madre moriría. La hija estaba muy apegada a su madre, que para ella era al mismo tiempo madre y mejor amiga. Madre al 80% y mejor amiga al 20%. Por lo tanto con este único conflicto de separación y pérdida (que afectó a los dos ovarios) entró inmediatamente en una constelación esquizofrénica cortical.

Cuando la paciente se calmó y entró lentamente en la fase de curación, se manifestaron consecuentemente al mismo tiempo las crisis epilépticas y los desmayos bilaterales por los dos conflictos sensoriales, ya que se trataba siempre de la misma persona, es decir, de la madre.

Dado que la paciente había estado en constelación esquizofrénica sensorial, los desmayos durante esta crisis epiléptica (pico activo durante la fase PCL) fue especialmente largo. Para un médico experimentado eso no constituye ningún

peligro, ya que ningún centro vital se ve afectado, si bien a los inexpertos les parezca un caso dramático.

Se puede entonces esperar tranquilamente al final del desmayo (tiempo de inconsciencia), lo que de hecho sucedió en este caso.



Mismo caso, estrato más alto. Están afectados los centros corticales sensoriales y postsensoriales.

2.6.4.6. Las constelaciones esquizofrénicas de la corteza cerebral propias del ámbito del territorio.

Definición:

Por ámbito del territorio entendemos los relés situados entorno a la denominada área insular a derecha e izquierda en los hemisferios y justamente a la derecha de los relés bronquiales motores y sensoriales fronto-temporales hasta el relé sensorial de la vesícula occipito-temporal, así como a la izquierda del relé sensorial y motor de la laringe fronto-temporal hasta el relé sensorial de la vesícula occipito-temporal, así como facultativamente los dos relés del oído en la fosa craneal media temporal.

El territorio corresponde al territorio que un individuo macho (hombre o animal) defiende de los intrusos externos, mientras que el individuo femenino prácticamente *ocupa* con su presencia todo el territorio internamente.

En este sentido, el hombre diestro y la mujer zurda reaccionan, en el caso de conflicto de territorio, con un Foco de Hamer en la zona cerebral periinsular derecha, mientras que el hombre zurdo y la mujer diestra con el correspondiente conflicto biológico de territorio reaccionan en la zona cortical periinsular izquierda.

Los órganos del cuerpo correspondientes son:

Corteza cerebral periinsular izquierda desde la zona frontal hasta la occipital (ver tabla "Psique-Cerebro-Órgano")

Corteza cerebral periinsular derecha desde la zona frontal hasta la occipital (ver tabla)

Z = zurdo, D = diestro, H = hombre, M = mujer

Musculatura laringea; mucosa laringea	H Z: conflicto de amenaza en el territorio. M D: conflicto de susto y miedo
Venas coronarias	H Z: conflicto de territorio. M D: conflicto sexual
Oído interno derecho	H Z: conflicto auditivo de territorio M D: conflicto auditivo sexual
Orificio y cuello del útero	M D: conflicto sexual
Mucosa vaginal	M D: conflicto de separación sexual

Musculatura bronquial; mucosa bronquial	H D: conflicto de amenaza en el territorio. M Z: conflicto de susto y miedo
Arterias coronarias (mucosa y epitelio pavimentoso)	H D: conflicto de territorio. M Z: conflicto sexual
Oído interno izquierdo	H D: conflicto auditivo de territorio M Z: conflicto auditivo sexual
Úlcera gástrica	H D: conflicto de rencor en el territorio M Z: conflicto de identidad
Úlcera del duodeno	H D: conflicto de rencor en el territorio M Z: conflicto de identidad

Mucosa rectal	H Z: conflicto de rencor en el territorio M D: conflicto de identidad
Mucosa vesicular	H Z: conflicto de marcar el territorio hacia el exterior M D: conflicto de marcar el territorio desde el interior

Úlcera en las vías biliares y del hígado	H D: conflicto de rencor en el territorio M Z: conflicto de identidad
Úlcera de las vías del páncreas	H D: conflicto de rencor en el territorio M Z: conflicto de identidad

El conflicto auditivo es facultativamente un conflicto de territorio. Puede ser también un conflicto auditivo de madre (padre)/niño o del partner. El/ella oye decir algo respecto al niño o al partner que no puede creer.

Ya que las zonas del territorio tienen que ver con los *conflictos de territorio*, dirigidos hacia el exterior en los machos y hacia el interior en las hembras, también tiene algo que ver, o mucho, con las hormonas.

Tanto el hombre como la mujer producen hormonas, ya sea masculinas como femeninas, de las cuales la hormona del embarazo (progesterona) se considera más “masculina”.

Si el nivel hormonal se modifica, o la suma final proporcional hormonal, la identidad biológica puede invertirse o alterarse, por ejemplo en la madurez sexual, tomando hormonas, con el embarazo y la lactancia o también a causa de quistes indurados de los ovarios o los testículos o por un conflicto biológico que en la práctica “cierra” biológicamente la parte cerebral afectada. Esto sucede también con la toma de la píldora anticonceptiva (= ingestión de hormonas).

2.6.4.6.1. Combinaciones posibles

En principio cualquier conflicto de la zona del territorio o cualquier FH de un hemisferio cerebral junto con cualquier FH cortical del otro hemisferio, puede formar una constelación esquizofrénica. He experimentado que, si observamos las constelaciones no reflejadas, prevalece en tales constelaciones el “modelo” del conflicto más fuerte. Sin embargo aquí se debe profundizar todavía mucho, ya que hasta ahora hemos podido estudiar demasiados pocos casos respecto a esta cuestión. Podrían surgir otras sorpresas. De la misma forma debemos examinar con atención qué sucede con más de dos conflictos de la corteza cerebral en constelación esquizofrénica, si el orden en que se manifiesta juega un rol o más bien el “resultado final” de la constelación.

Además tenemos que investigar sistemáticamente no sólo el modo en que las hormonas influyen o incluso determinan los conflictos de la zona del territorio o su formación, sino también el modo en que los conflictos y una constelación modifican a su vez las hormonas. Podría dar 300 temas de tesis doctoral con estos argumentos.

En principio pienso que la interpretación de la recopilación experimental de estos datos no presente ningún problema sustancial en esta época actual de la informática.

Es una simple cuestión de diligencia, una vez que como ahora, sabemos como suceden las cosas.

Sobretudo es una tarea maravillosa la de recopilar los detalles, ya que junto a cada detalle hay una vida humana, sagrada para nosotros, con sus tristezas y necesidades, alegrías y agradecimiento si logramos ayudarla.

2.6.4.6.1.1. Un ejemplo típico.

Síntomas en los tres niveles:

Todos los casos tienen síntomas en los tres niveles (psique - cerebro – órgano). Y en este caso se puede comprobar de una manera especialmente fácil. A esta mujer diestra de 31 años todo le fue normal hasta los doce años de edad. Hacía medio año que le había comenzado la menstruación.

Con el consentimiento de la paciente puedo imprimir esta imagen y las siguientes. A la derecha vemos a la guapa paciente a los doce años en la piscina.



A los doce años sucedió algo que a esta sensible muchacha no le debía haber pasado: el padre, que a menudo la pegaba, pero al que sin embargo ella respetaba y amaba afectuosamente, descubrió que la muchacha tenía un noviete. Se intercambiaron algunos besos y tocamientos, pero no se habían acostado juntos.

Un día en el que la madre se había ido y la paciente estaba ya desnuda metida en la cama para dormir, el padre entró en la habitación, se sentó en la parte de atrás de su cama y le dijo que ahora tenía que dejarle ver “todo”. Con estas palabras tiró de las sábanas de tal manera que ella se encontró desnuda ante él.

La joven se quedó rígida del susto, incapaz de decir una palabra o hacer un gesto. Entendió inmediatamente lo que “eso” significaba, es decir, que el padre quería abusar de ella. A causa de aquella rigidez al padre se fue irritado sin hacer nada. Pero no era como si “no hubiese pasado nada”. De hecho, “había pasado todo”, al menos en el alma de la muchacha.

En aquel momento la paciente sufrió varios conflictos:

1. Un conflicto sexual, con pérdida de la menstruación, la cual no volvió a tener hasta hoy, casi veinte años después, lo cual debía suceder para no morir de una embolia pulmonar.
2. Un conflicto del tálamo a la izquierda del cerebro como signo de una terrible ruptura de la personalidad. Desde aquel momento se destruyó su relación con el padre. Gran parte de su joven personalidad se destruyó de modo irreparable en un pequeño instante.
3. Un conflicto de miedo con repugnancia por aquello que el padre pensaba hacer con ella, correspondiendo a nivel orgánico a una hipoglucemia (carencia de glucagón). También este conflicto estuvo activo por lo menos hasta 1996.
4. Un conflicto de pérdida con necrosis del ovario izquierdo, ya que ella consideraba al padre, al que adoraba, justo como un padre y no como un partner (en tal caso se habría visto afectado el ovario derecho).
5. Un conflicto de miedo en la desnudez ante el ladrón (padre), que afectaba a los dos cuerpos vítreos, que ella sufría en 2/3 padre y en 1/3 partner. La paciente tuvo siempre miedo de que el padre llevara a cabo sus intenciones.

Cuando tenía 16 años, esta sensible paciente sufrió el segundo golpe: fue obligada a dejar la escuela y hacer de aprendiz, aunque a ella le hubiese gustado permanecer en la escuela al menos otros dos años. Entonces sufrió:

1. Un conflicto de territorio, ahora ya reaccionó “masculinamente” ya que el lado izquierdo cerebral estaba “cerrado” a causa del conflicto sexual activo, como todavía hoy lo está. Desde aquel momento tuvo, y tiene, depresiones con breves interrupciones. Dicho con más precisión desde entonces está maniaco-depresivo en constelación esquizofrénica de la corteza cerebral, es decir, en la denominada constelación post-mortal. Piensa muy a menudo en cosas que haya después de la muerte.
2. Un conflicto de poner resistencia. Había sido obligada a hacer aquello que no quería. Desde entonces tuvo una grave diabetes con valores elevados de azúcar en sangre (300mg y más), desde entonces tiene que tomar insulina. Siempre que vuelve al “rail”, por ejemplo cuando debe hacer algo que no desea, la “diabetes intermitente” salta a valores de glucemia entre los 400 y 500mg%. Esta diabetes la tiene desde hace 15 años.

3. Un conflicto del prófugo. Se sintió excluida de la escuela en la que se encontraba bien, como una prófuga. También este conflicto quedó activo desde entonces, ya que éste “reacciona” con el rail, es decir, permanece activo. Esto significa que la paciente tiene un carcinoma de los túbulos colectores en el riñón izquierdo que, como ella cuenta, se había resuelto temporalmente de todo o en parte entre los diecisiete y los dieciocho años. Entonces tuvo durante meses sudor nocturno y temperaturas subfebriles, fuerte cansancio y albúmina en la orina. Sin embargo el conflicto volvió enseguida a estar activo, quizás con breves interrupciones, hasta hoy día, ya que recaía siempre en el mismo rail de tener que hacer algo que no quería hacer. Entonces reacciona rápidamente siempre el “rail del prófugo”.

Los síntomas externos de este conflicto del prófugo son que desde que tenía 16 años, es decir, desde el segundo conflicto, engordó. Esto se le ha atribuido erróneamente a la diabetes, ya que su corpulencia no es grasa, sino acumulación de agua. Como caso típico bebe tres litros o más de agua al día, pero elimina relativamente poca orina (entre 500 y 1000 ml al día), y suda el resto del líquido en exceso. De este modo está constantemente húmeda y sudada. Además desde entonces es la “Baby”.

A los 16 años fue metida en el hospital a causa de la diabetes durante cinco semanas, con un peso por debajo de lo normal, y salió con sobrepeso, hinchada de agua. De hecho entonces como única “paciente sin cáncer” entre “enfermos de cáncer”, como ella misma dice, sufrió el segundo conflicto del prófugo (riñón derecho). Desde entonces tiene problemas para orientarse (desorientación).

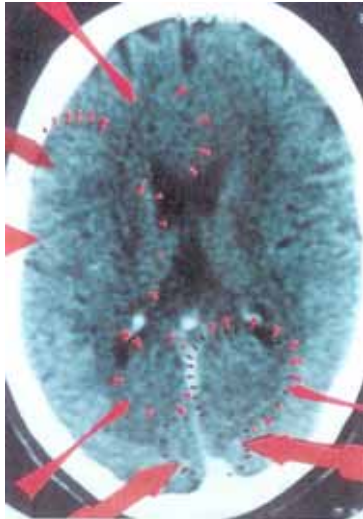
Pero no es la “Baby” sólo a causa de la retención de líquidos, sino también porque desde los 17 años no ha seguido desarrollándose. Se ha quedado en los dieciséis con una cara de adolescente (cara de niña).



Al lado la paciente de 31 años con una cara de niña que es típica de esta constelación conflictiva. Se ven claramente los sacos lacrimales como signo del programa de retención de líquidos (conflicto de existencia o del prófugo). La acumulación generalizada de agua hace que la paciente parezca gorda, cuando no lo está. Hasta el segundo conflicto estaba todavía delgada.

Resumiendo: A los dieciséis años, al mismo tiempo que el segundo conflicto, la paciente estaba:

1. en constelación esquizofrénica cortical,
2. el desarrollo se había detenido,
3. de tal manera que al mismo tiempo que el segundo shock conflictivo sufrió también un conflicto del prófugo y en la estación de oncología un conflicto más en los túbulos colectores del riñón derecho (con constelación esquizofrénica del tronco cerebral y desorientación), engordando por retención de líquidos en los tejidos. Desde entonces todos la llaman “Baby”.



TAC del 28-11-96

Flecha arriba a la izquierda: FH activo en el relé de las células insulares alfa: conflicto de hipoglucemia o conflicto de miedo con repugnancia cuando el padre quiso violarla a los 12 años. Segunda flecha arriba a la izquierda: FH por el conflicto de susto, junto con la flecha a la izquierda a la mitad que indica el FH por el conflicto de frustración sexual activo desde hace 19 años.

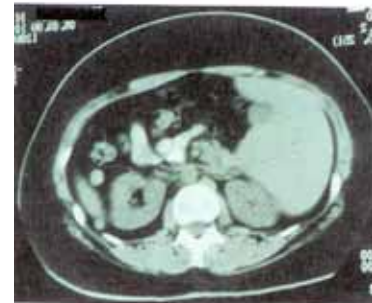Flecha fina a la izquierda y a la derecha abajo: FH de los relés de los ovarios. Los dos FH están activos, lo que significa: necrosis de los ovarios, en particular del izquierdo.

Flecha larga abajo a la izquierda y a la derecha: FH por el conflicto central en los dos cuerpos vítreos. La

paciente percibe al padre al mismo tiempo como “padre ladrón” y también como partner que quería violarla.

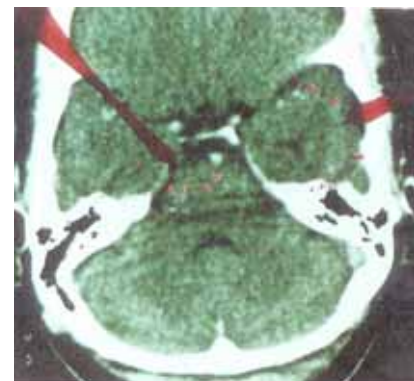
TAC del abdomen del 17-9-99

Se ven claramente los FH del órgano con carcinoma de los túbulos colectores de los dos riñones (flechas).



En esta imagen del 28-11-96 se puede ver especialmente bien la configuración en anillos concéntricos del conflicto activo del prófugo, que afecta a los túbulos colectores del riñón izquierdo (flecha izquierda).

Flecha derecha: gran conflicto auditivo que ha golpeado junto con el conflicto de territorio a la derecha, cuando a los 16 años fue sacada de la escuela contra su voluntad.

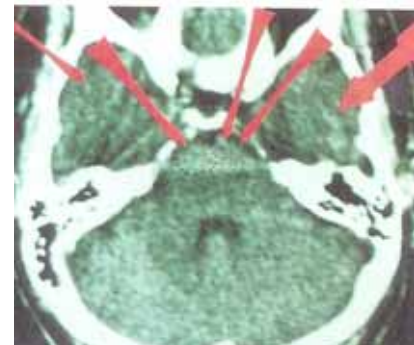


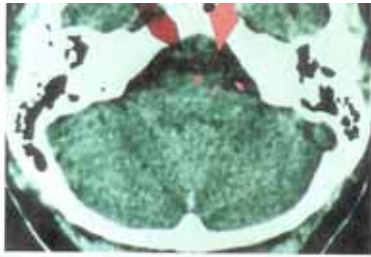
18-6-99

Flecha externa a la izquierda: conflicto auditivo (activo), junto con el conflicto sexual de los 12 años. Ella “no creía lo que oían sus orejas” cuando su padre la quitó las sábanas y le dijo que tenía que dejarle ver todo.

Flecha externa derecha: conflicto auditivo activo porque a los 16 años tuvo que dejar la escuela: “¡No puede ser verdad!”.

Las tres flechas centrales muestran los FH medio activos y medio resueltos de los túbulos colectores de los riñones izquierdo y derecho, correspondientes a conflictos del prófugo junto con el conflicto de frustración sexual y el conflicto de territorio. Los conflictos del prófugo no están constantemente activos, sino “activos con frecuentes recaídas” y con soluciones intermitentes.

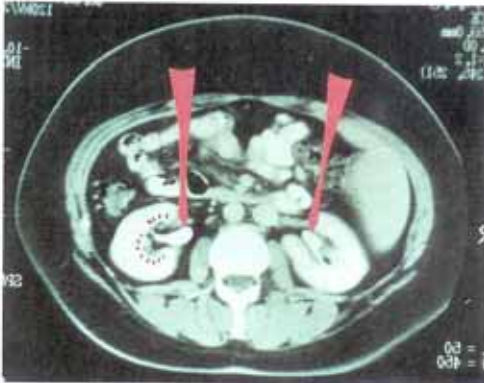




18.6.99
Auf dieser
Eindruck, d
Konflikte ü
sind, links
rechts mö
nicht ganz
Schließseil
sind).

18-6-99

En este corte se tiene la impresión de que los dos conflictos del prófugo estén en solución, a la izquierda es casi cierto, a la derecha probablemente (a la derecha no es del todo seguro porque se ven todavía los anillos concéntricos).



8-9-98

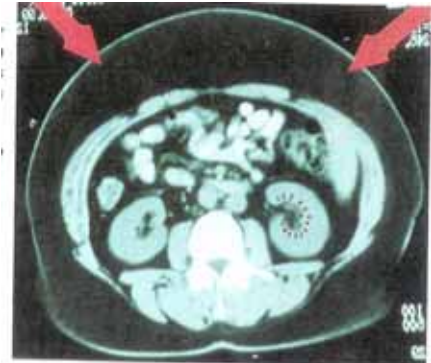Este TAC resulta muy significativo para el experto. Se trata de una TAC renal con contraste. Vemos que los túbulos colectores (cerca del cáliz renal marcados con puntos rojos) no absorben el contraste. Son irregulares, con necrosis en parte (por la TBC) y destruidos. Aunque todo el parénquima renal esté intacto y aunque absorba el contraste, parece que sólo se deba eliminar uno de los cálices renales. El resto del cáliz renal está sin contraste. Se ve bien a la izquierda, pero también a la derecha. Eso corresponde exactamente con mi idea de conflictos suaves que se repiten crónicamente estando momentáneamente activos y momentáneamente en solución, es decir, a veces un riñón está en solución, a veces quizás los dos por breve tiempo, pero nunca de modo duradero. En la fase de reparación las pequeñas porciones tumorales son destruidas por caseificación. Después de muchos años el resultado es un cáliz renal debilitado.

El resto del cáliz renal está sin contraste. Se ve bien a la izquierda, pero también a la derecha. Eso corresponde exactamente con mi idea de conflictos suaves que se repiten crónicamente estando momentáneamente activos y momentáneamente en solución, es decir, a veces un riñón está en solución, a veces quizás los dos por breve tiempo, pero nunca de modo duradero. En la fase de reparación las pequeñas porciones tumorales son destruidas por caseificación. Después de muchos años el resultado es un cáliz renal debilitado.

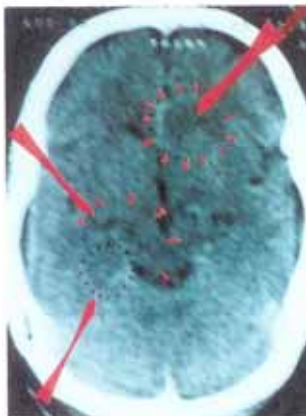
8-9-99

En este estrato de TAC se ve muy claramente que el riñón derecho tiene tejido tumoral en los túbulos colectores necrotizado a medias (estado tras TBC).

Las dos flechas de arriba indican una “coraza de agua”, es decir, lo que en las personas normales es la pared abdominal o la grasa de la tripa aquí es prácticamente sólo agua o linfa hística (en negro en el TAC). La enorme acumulación de agua, cerca de 40 Kg, afecta casi exclusivamente a los tejidos de la hipodermis.



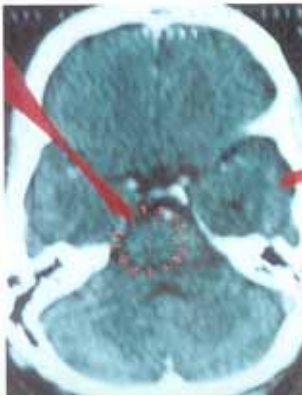
La pregunta ahora es: ¿Son quizás muchas mas de las que hemos pensado las personas que tienen una “coraza de agua” similar en lugar de grasa? ¿Y muchos con la “barriga cervecera” quizás tienen una hepatitis crónica con conflicto activo del prófugo? Ahora disponemos de criterios totalmente nuevos que, evidentemente, ya eran intuitivos por el denominada “lipodiagnóstico”.



Flecha derecha de la imagen de la izquierda: FH en conflicto activo desde hace 15 años en el relé de las células insulares beta, que corresponde a nivel orgánico a una diabetes.

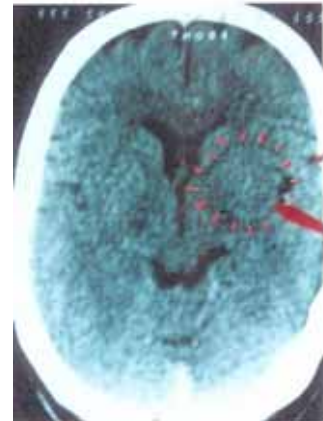
Flecha izquierda de arriba: FH por el conflicto activo del tálamo.

Flecha izquierda de abajo: FH por el conflicto auditivo activo por el partner (padre). No podía creer lo que oía.



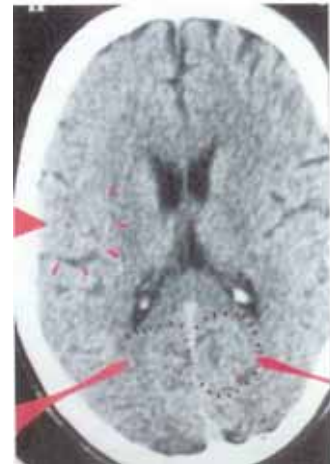Flecha: FH por el gran conflicto del prófugo, presumiblemente activo, correspondiente a un carcinoma de los túbulos colectores del riñón izquierdo. El conflicto surgió cuando la paciente, a los 16 años, fue sacada de la escuela contra su voluntad. Mientras que antes era delgada, engordó y se hinchó. (Retención de líquidos, no grasa). Se echó la culpa a la diabetes, pero la toma de insulina no cambió nada la situación.

Flecha derecha: FH por el gran conflicto de territorio en la denominada ínsula, activo desde hace 15 años, cuando la paciente tenía 16. Desde entonces tiene dolores cardiacos, depresiones con tendencia maniaco-depresiva.



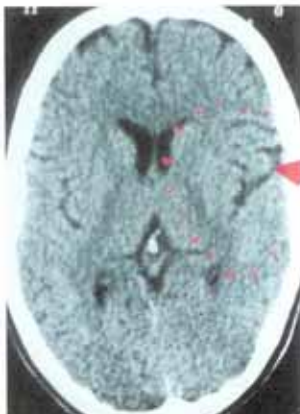
Flecha central a la izquierda: en esta imagen se reconoce particularmente bien el conflicto sexual activo, con anillos concéntricos muy nítidos.

Flecha derecha: FH activo en el ovario izquierdo (necrosis ovárica) correspondiente a un conflicto de pérdida por el padre.



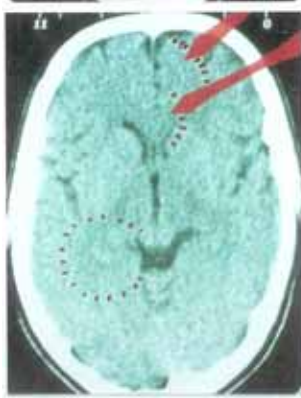
Flecha de abajo a la izquierda: pequeño FH de una necrosis del ovario del lado derecho correspondiente a un segundo conflicto de pérdida del partner(?) (¿padre?).

ya
sin



TAC 18-6-99

En esta imagen se ve bien el FH por el conflicto de territorio activo. Sin embargo el cuerno anterior del ventrículo derecho, un poco comprimido, nos revela que fue alcanzada aquí una solución anteriormente. Ahora embargo hay de nuevo actividad.

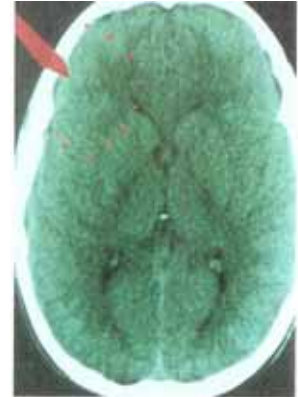


TAC cerebral del 18-6-99

Flecha arriba a la derecha: FH por un conflicto de morder, de no poder o no deber morder, probablemente aparecido con el FH situado dorsalmente (flecha de abajo a la derecha) por el conflicto de poner resistencia. La muchacha sufrió los dos conflictos con el segundo shock, cuando la sacaron de la escuela contra su voluntad. Desde entonces ha habido actividad conflictiva. La paciente tiene los dientes muy destruidos.

TAC del 18-6-99

Flecha: FH por un conflicto de susto bien visible, activo desde hace 19 años (entonces tenía 12 años).



TAC del 18-6-99

Flecha arriba a la derecha: FH por un conflicto de amenaza en el territorio y de territorio, los dos en actividad desde hace 15 años.

Segunda flecha arriba a la derecha: FH por el conflicto de miedo en la nuca a causa de un ladrón (padre) y de una cosa.

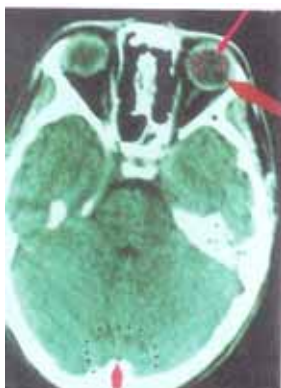
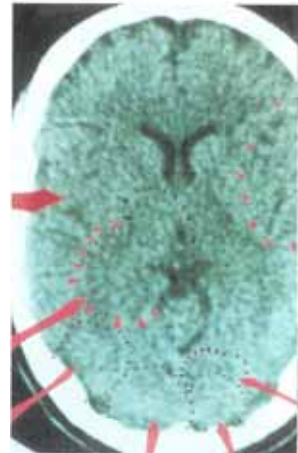
Ultima flecha abajo a la derecha: FH por el conflicto de miedo de un ladrón / persona amenazante desde atrás (padre) y de una cosa al mismo tiempo.

Flecha de arriba a la izquierda: FH por el conflicto sexual activo.

Segunda flecha arriba a la izquierda: FH por el conflicto del tálamo.

Tercera flecha arriba a la izquierda: FH por el conflicto femenino de marcar el territorio, activo, que afecta a la mitad derecha de la vesícula.

Ultima flecha abajo a la izquierda: FH por el miedo de un ladrón / persona amenazante en la nuca que afecta el cuerpo vítreo derecho (=glaucoma) y una cosa que amenaza desde atrás al mismo tiempo. El conflicto debió estar resuelto ya una vez con anterioridad (alejamiento espacial), pero ahora está de nuevo activo.

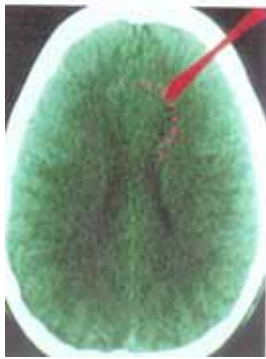

TAC del 18-6-99

Flecha arriba a la derecha: caverna del cuerpo vítreo que indica que el conflicto estuvo casi resuelto ya una vez con anterioridad.

Segunda flecha a la derecha: desprendimiento de la retina que indica una solución al menos temporal.

Flecha de abajo: FH activo en la retina.



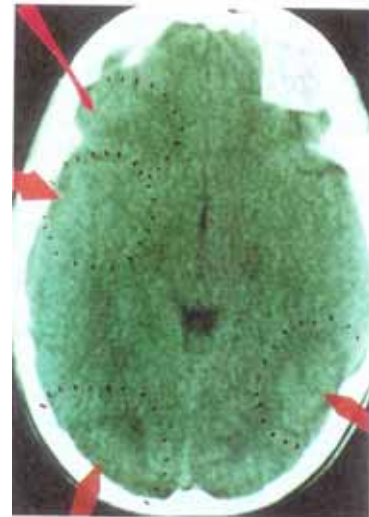
TAC del 18-6-99
 Flecha: FH activo en el relé de la diabetes.

TAC del 18-8-99
 Flecha arriba a la izquierda: FH por el conflicto de susto.

Segunda flecha a la izquierda: FH activo por el conflicto sexual.

Flecha más abajo a la izquierda: FH en la retina izquierda a medias en fase PCL (miedo de una cosa).

Flecha a la derecha: FH por el conflicto activo de marcar el territorio, que parece haber estado ya una vez en solución y continua teniendo recaídas; probablemente el conflicto ha aparecido con la segunda experiencia conflictiva a los 16 años.

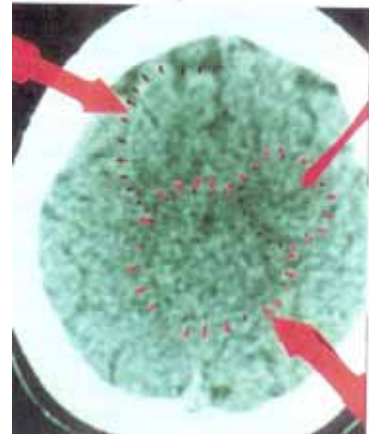


TAC del 18-6-99

Flecha a la izquierda: FH con los anillos concéntricos por el conflicto de miedo con repugnancia (a los 12 años), activo.

Flecha arriba a la derecha: FH en el centro cortical motor de la mano izquierda, activo; conflicto: quería rechazar al padre. La paciente tiene una parálisis parcial del músculo extensor del brazo izquierdo.

Flecha de abajo a la derecha: FH por el conflicto central de separación del padre (desde los doce años). Siente al padre como partner y como padre. Después de que la relación con el padre se rompió, hasta hoy, aunque antes de eso la paciente hubiese amado y adorado al padre, aunque la pegase a menudo.



El presente caso es inquietante no solo a causa de su dramatismo y tragedia, sino sobretodo porque nos permite aprender muchas cosas. Es obvio que el respeto por el destino personal de cada individuo es una cuestión importante. Pero en cualquier caso es significativo aprender del decurso y de los aspectos médicos de tales destinos, como podemos hacer en este caso particular. En este caso disponemos casualmente de dos series de TAC cerebrales de los años 1996 y 1999. La paciente, que había trabajado en el sector médico, sabía hacer afirmaciones claras y entendía también la Nueva Medicina. así teníamos muchos puntos sobre los tres niveles (psique-cerebro-órgano) que se tienen que corresponder. Dado que la Nueva Medicina es una ciencia con cinco leyes naturales sin hipótesis, podemos responder por nosotros mismos a muchos interrogantes que se nos plantean.

- Cuando una muchacha diestra de doce años, que desde hace seis tiene regularmente la menstruación, deja de tenerla de repente, entonces se puede deducir casi con certeza, sin realizar una TAC cerebral y sin interrogarla, que tiene que haber sufrido un conflicto sexual. Este es el caso aquí. Basta que el padre quite las sábanas de su hija una única vez con dudosas intenciones para convertirla en una infeliz para toda la vida y literalmente para castrarla. Ciertamente que esta chica además del conflicto de miedo con repugnancia con hipoglucemia y del conflicto del tálamo, de los cuales al menos el segundo está activo todavía, tenía también un conflicto de pérdida con necrosis del ovario izquierdo (marcado). Pero normalmente una mujer joven con necrosis ovárica unilateral no deja de tener de repente la menstruación. Desde que tenía 20 años hacía una visita anual al ginecólogo. Siempre (por 11 veces) le fue diagnosticado un carcinoma del cuello y siempre se aconsejó una operación total, y siempre lo rechazó la paciente ya que conocía la Nueva Medicina.
- Cuando sabemos que la paciente de doce años, después de haber tenido la regla regularmente durante seis meses, de repente no la tiene más, y cuatro años más tarde enferma de diabetes y angina de pecho, en base a las leyes de la Nueva Medicina sabemos también que la paciente ha debido estar maníaco-depresiva, como todavía hoy lo está. Vemos por lo tanto que a partir de síntomas puramente corporales somos capaces de hacer un “diagnóstico psiquiátrico” en el viejo sentido y que habría sido correcto. Al final está demasiado claro que no existe más ninguna “psico-iatria”. Los síntomas psíquicos, cerebrales y orgánicos deben corresponderse entre sí. En este caso hemos recibido además los dos TAC cerebrales a posteriori. A pesar de eso sabíamos ya (casi) todo incluso sin esos TAC cerebrales que solo sirvieron para confirmar. Obviamente eso significa también que en el ámbito del programa EBS no existe ningún síntoma orgánico sin el correspondiente psíquico.

El desarrollo sucesivo de su vida y de los distintos programas EBS es trágico. Desde la segunda serie de conflictos que había sufrido la paciente de dieciséis años, cuando fue sacada de la escuela contra su voluntad, los conflictos no se han visto sustancialmente modificados. Ya que recae continuamente en el “rail”, en la práctica todos los conflictos permanecen “activos en suspensión”. Por lo tanto desde hace 15 años se encuentra en una constelación esquizofrénica post-mortal (tipo de la corteza cerebral). Las fases maníacas y depresivas se alternan según el lado cerebral que esté tocado por el conflicto. La “vida sexual” de esta joven mujer es por eso insólita: para ella la regla es la paranormalidad. Con más precisión la paciente tiene una doble y triple constelación cortical esquizofrénica. Comencemos con la constelación en el centro de la glucemia:

- La paciente tuvo como primer conflicto, junto con el conflicto sexual, del tálamo y de pérdida, un conflicto de miedo con repugnancia con hipoglucemia (células insulares alfa del páncreas) a los 12 años, cuando su padre con claras intenciones le quitó las sábanas de la cama en la que estaba desnuda. Este conflicto de miedo con repugnancia está todavía hoy activo, causa la hipoglucemia cuando siente repugnancia por alguna cosa, en particular en las cuestiones ligadas al sexo. Por eso se acuesta sólo con mujeres o posiblemente con hombres débiles que hagan exactamente lo que ella quiera.
- Con el segundo conflicto a los 16 años, cuando fue sacada de la escuela contra su voluntad, sufrió, junto al conflicto de territorio por el cual entró en la

constelación esquizofrénica post-mortal maniaco-depresiva, un conflicto de oponer resistencia con, a nivel orgánico, una diabetes (células insulares beta del páncreas). Dado que el conflicto de miedo / repugnancia con hipoglucemia y el conflicto de poner resistencia son los dos conflictos corticales y los dos están activos en la paciente, la paciente, ya sólo por esto, se encuentra en una constelación esquizofrénica cortical.

En el pasado, dado que no sabíamos explicar porqué un diabético fuese de repente hipoglucémico sin causas aparentes, hablábamos de “diabetes latente”. Las causas verdaderas, como veremos, son dos conflictos, de los cuales el que prevalece es el cerebral derecho.

Consideremos todavía una constelación esquizofrénica cortical: la paciente necesitaba gafas para los dos ojos, tanto para los dos cuerpos vítreos como para las dos respectivas mitades de la retina. El FH de los dos cuerpos vítreos es un conflicto central que parece viejo y podría ser atribuido al primer complejo de conflictos (cuando la destapan). En aquel momento la paciente sintió a su padre como progenitor (cuerpo vítreo izquierdo) y como partner que quería acostarse con ella (cuerpo vítreo derecho). Desde entonces no sólo ve mal, sino que parece también que uno de los conflictos de la retina (miedo en la nuca por una cosa, FH a la izquierda cerebral) depende del hecho de que desde entonces se encuentran también en otra constelación cortical esquizofrénica, una denominada manía persecutoria.

Ahora sin embargo cada FH cortical activo de un hemisferio constituye una posibilidad de constelación esquizofrénica con cada FH cortical activo del otro hemisferio. Tenemos que admitir honestamente que todavía sabemos demasiado poco sobre esta posibilidad de combinaciones múltiples, que por otra parte deben tener, individualmente o juntas, un suprasentido biológico. Todavía tenemos que estudiar mucho, antes de poder clasificar y comprender esta posibilidad de combinación. Este caso sin embargo es óptimo, ya que casi todos los conflictos están activos desde 15 o 19 años. Dado que el conflicto de poner resistencia (“tener que soportar algo en contra de la propia voluntad”) está todavía activo como antes, y es un rail, la paciente se acuesta con otras mujeres o eventualmente con hombres débiles sólo cuando todo sucede como ella quiere. Si algo no pasa según su voluntad, los valores de la glucemia aumentan repentinamente.

A los 23 años la paciente se casó, sin tener la regla, con un hombre separado que tras algunos años manifestó su deseo, y lo realizó, de operarse para transformarse en mujer. Hace dos años la paciente se separó porque su “mujer”, con la que por otro lado sigue llevándose bien, desarrolló un interés exagerado por los travestis. Por este motivo volvió al rail de tener que hacer o tener que dejar que suceda algo que no quería. Y eso no le iba bien.

Resulta conmovedor que esta paciente tome la píldora desde hace 12 años, para tener la regla “como las otras mujeres”. Obviamente no se trata de la menstruación, sino de una hemorragia provocada artificialmente sin ovulación. ¡Las estupideces sin sentido, contrarias a la biología, se convierten en norma!

2.6.4.6.2. El saltar de los conflictos.

Si una mujer diestra de 45-50 años, tras 30-35 años de fase de madurez sexual (excluido el período de embarazo y de lactancia) llega a la menopausia, puede (pero no debe forzosamente) reaccionar masculinamente desde ese momento. Cambia además el modo de percibir las cosas también el lado cerebral. Antes, por ejemplo, si es diestra, había reaccionado en el lado cerebral izquierdo, mientras que ahora

reacciona sobre el lado cerebral derecho. En la mujer zurda sucede lo contrario con la menopausia.

No puede cambiar el lado de pertenencia madre/niño o mujer/partner, y obviamente, tampoco hay modificaciones en el hecho de que la motricidad y la sensibilidad del lado corporal izquierdo dependen de lado derecho de la corteza cerebral y la motricidad y sensibilidad de los órganos inervados de la corteza cerebral del lado derecho del cuerpo dependen de la corteza cerebral izquierda.

Se modifica la sensibilidad, y con ello también la manera de sentir los conflictos y la correlación de los conflictos. Ahora la mujer post-climatérica padece un conflicto sexual como conflicto de territorio: "Se me ha escapado el partner del territorio". En el pasado podía sentir de un modo parecido ya tras un conflicto sexual precedente. Decimos entonces que "el lado izquierdo estaba cerrado". Con un conflicto sexual desaparecían de repente la ovulación y el ciclo (¡diestras!).

Por otra parte una mujer en la menopausia puede tener de nuevo la menstruación a causa de un conflicto de territorio en el lado cerebral derecho, si es diestra, pues ahora es la mitad cerebral derecha la que está cerrada o, si tiene ya un conflicto sexual, está también cerrada.

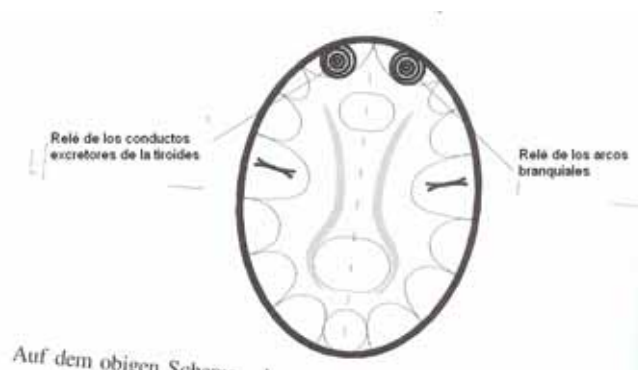
En particular una mujer joven, que haya perdido la menstruación a causa de un conflicto sexual puede volver a tenerlo si

1. consigue resolver el conflicto sexual o
2. si sufre otro conflicto en el lado cerebral derecho, es decir, un conflicto en el ámbito del territorio, y entonces entra en constelación esquizofrénica.

La constelación esquizofrénica en el ámbito del territorio tiene entonces un sentido biológico. Además las partes afectadas no forman ninguna masa conflictiva durante la constelación. No estamos en posición de valorar lo suficiente este hecho, que se tiene presente en todas nuestras consideraciones de diagnóstico. La constelación esquizofrénica es entonces también una protección. (Ver el saltar de los conflictos en el ámbito del territorio en el ejemplo de la bulimia).

2.6.4.7. La constelación esquizofrénica frontal.

Corte esquemático del neoencéfalo:



En el esquema de arriba vemos los relés relevantes en la constelación esquizofrénica frontal. Los síntomas psíquicos de tal constelación son:

aprensión extrema o miedo continuo del futuro

2.6.4.7.1. Ejemplo: la vaca preferida.

A esta joven paciente le fue diagnosticado un “tumor cerebral”. El DHS sucedió a la edad de 6 u 8 años. Los padres de la muchacha poseían una granja y la paciente tenía una vaca joven como su preferida, a la cual se había apegado mucho desde que era un ternero. Cuando iba a la cuadra la acariciaba siempre y hablaba con su vaca, que era muy dócil y se había acostumbrado a ella.

Un día sus padres decidieron dar la vaca al carnicero. En este ambiente normalmente nadie se preocupa por los sentimientos de los niños. Para estas personas los animales son objetos que se poseen con los que se puede hacer lo que se quiera.

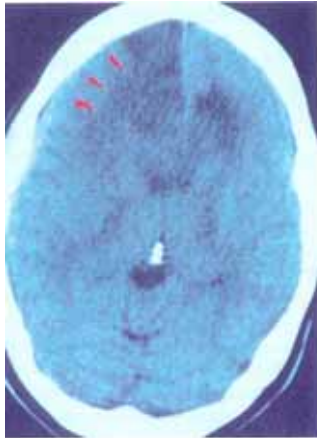
La hija sufrió primero un conflicto de impotencia en el lado izquierdo del cerebro, dado que era diestra. Al mismo tiempo sufrió un conflicto de susto y uno de miedo con repugnancia, porque se imaginó que su vaca sería sacrificada. Gritó y chilló sin vergüenza para impedir la muerte de la vaca, pero no sirvió de nada. Los padres permanecieron cruelmente insensibles y la encerraron en su habitación.

Cuando vio desde su ventana como metían la vaca en el coche del carnicero y con ello su destino estaba ya decidido, sufrió un segundo conflicto que hoy, tras veinte años, nos es posible reconstruir bastante precisamente, como confirma también la propia paciente, es decir, un conflicto de miedo frontal. En aquella media hora la paciente entró en constelación esquizofrénica. Sufrió dos conflictos de impotencia similares a miedo frontal, un conflicto de susto y uno de miedo con repugnancia. Obviamente todos los conflictos permanecieron activos, dado que continuó viviendo en la granja en los siguientes años y permaneció en el viejo rail, ya que se tenía que ocupar de las vacas. Cada problema o cada discusión con los padres la llevaba de nuevo al rail.

Desde entonces fue una muchacha hiperansiosa con miedo constante por el futuro, miedo casi esquizofrénico. Para los padres la muchacha era doblemente “buena”, ya que seguía las órdenes al pie de la letra. Se podría decir también que estaba *destruida* por el miedo al futuro.

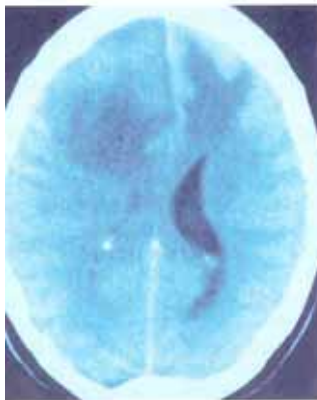
Veinte años después la paciente conoció a un joven terapeuta, se fue con él a 300 Km de distancia de su familia y al final no se volvió a recordar de su “rail de la vaca”. Los conflictos se resolvieron en los dos lados cerebrales. Cuando, a causa de la sintomatología cerebral se le hizo un TAC cerebral, se diagnosticó un gran tumor cerebral a la izquierda que ya tenía “metástasis” hacia la derecha, en el otro lado. Primero se quiso operarla, después se dijo que no era operable y se pronunció un pronóstico catastrófico. Según los médicos, sin radioterapia y sin quimioterapia viviría de 3 a 6 semanas, con la quimio y la radio un poco más.

La paciente conoció la Nueva Medicina y decidió hacer solamente una terapia sintomática con cortisona. Pero debido a la larga duración de sus conflictos se presentaron dificultades que vamos a callar aquí. Se añadió el problema siguiente: ya antes del diagnóstico la paciente había decidido y dispuesto mudarse cerca de su pueblo natal con su novio. De esta manera la situación entera se transformó en una “solución en suspenso”: cada vez que iba a ver a los padres, lo que más tarde por consejo mío dejó de hacer (¿demasiado tarde?), y cada vez que los padres la visitaban, lo cual ella no podía evitar, entraba de nuevo en los raíles conflictivos. Así después de estas breves recaídas el edema de reparación volvía a ser grande. No pudo dejar nunca de tomar cortisona, aunque en dosis relativamente pequeñas. Al final no le quedó otro remedio que mudarse con los padres del novio, y sólo entonces la reparación fue llevada a cabo hasta el final. Entonces el edema de resolución no se pudo controlar más y la paciente murió en un coma cerebral.



TAC cerebral del 2-12-96

La imagen fue obtenida el día después de que los padres la habían hecho una visita. Vemos dentro el edema de sutiles anillos concéntricos nítidos como signo de una actividad de recaída.



En la imagen siguiente del 19-12-96 estos anillos concéntricos están modificados y son reconocibles como anillos edemáticos oscuros.

2.6.4.7.2. Ejemplo: Conflicto de miedo frontal de una persona de clase media en las nuevas regiones de la Alemania reunificada.

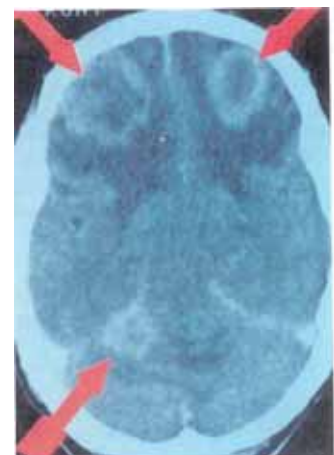
En Alemania, tras el cambio, en muchas regiones de las nuevas surgieron muchos modos nuevos de vivir. Vemos el TAC cerebral de un hombre diestro que tenía una empresa de pintura. A causa de su capital, demasiado bajo, sufrió dos conflictos de miedo frontal porque tenía constantemente miedo

- de los bancos y
- de tener que cerrar su empresa y despedir a los empleados.

El paciente tuvo un accidente. Por ese motivo le llevaron al hospital y lo sedaron con morfina, sin motivo, por pura ignorancia. De hecho no habría muerto de un FH, ya que no se había producido casi ninguna masa conflictiva (gracias a la constelación esquizofrénica).

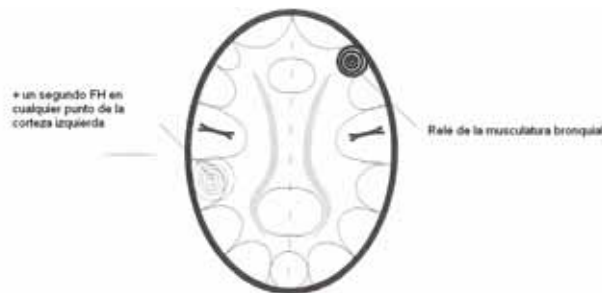Flecha arriba a la derecha del miedo frontal (en fase PCL) y arriba a la izquierda por el miedo de impotencia (en fase PCL, entonces debía estar en constelación esquizofrénica de miedo de la muerte durante casi todo ese período).

Flecha abajo a la izquierda: FH en fase PCL relacionado con la zona del colon / colon sigmoideo: conflicto repulsivo de la absorción, cuando el pintor jefe no recibe lo que tiene que recibir.



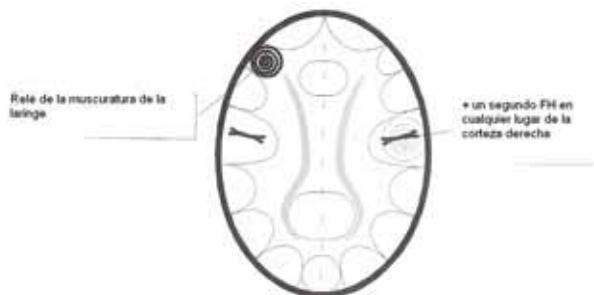
2.6.4.8. La constelación esquizofrénica del asma bronquial = asma bronquial.

Corte esquemático del cerebro:



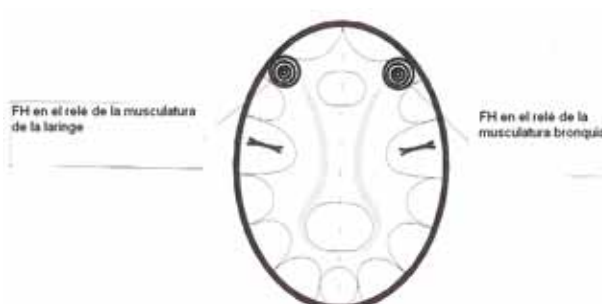
2.6.4.8.1. La constelación esquizofrénica del asma laríngea = asma de la laringe.

Corte esquemático del cerebro:



2.6.4.8.2. La constelación esquizofrénica bronquial y del asma laríngea = estado asmático.

Corte esquemático del cerebro:



En los esquemas precedentes vemos la constelación del asma bronquial, después la constelación del asma de la laringe y la constelación del estado asmático, es decir, es esquema del estado asmático (muy peligroso). Las tres representan constelaciones esquizofrénicas de la musculatura bronquial y/o laríngea, es decir, espasmos musculares, con evidente prevalencia del tipo de la musculatura lisa arcaica (nervio glossofaríngeo IX y nervio vago X con nervio recurrente), pero parece que los centros recientes del neocéfalos pueden funcionar como activadores de la musculatura bronquial y laríngea (derecha e izquierda frontal). Originariamente era una especie de calambre peristáltico de la antigua musculatura intestinal, donde la antigua y rudimentaria musculatura lisa de la laringe simboliza todavía la porción inicial arcaica aferente del intestino, que debía hacer

llegar el alimento al interior, y de aquí el Inspirium (inspiración) prolongado y fuerte, mientras que la antigua musculatura lisa bronquial parece salir de la porción eferente arcaica del intestino, que debía expulsar al exterior el excremento, y de aquí el Exspirium (expiración) prolongado y fuerte.

Sin embargo tenemos que tener una cosa presente. La actividad conflictiva motora consiste en una parálisis de la musculatura estriada. Puede entonces tratarse sólo de la constelación y no del denominado ataque de asma. Este lo sufrirá el paciente sólo en la crisis epiléptica, como sucede habitualmente también en las otras crisis motoras. En el denominado estado asmático tenemos a izquierda y a derecha un ataque epiléptico al mismo tiempo (musculatura bronquial y musculatura de la laringe).

2.6.4.8.3. El fenómeno de la “banca” y de la “variable”.

De los dos conflictos biológicos activos, o FH activos, que constituyen la constelación esquizofrénica, normalmente uno está constantemente activo, la denominada “banca”, y el otro sólo de vez en cuando (la “variable”). Si los dos están en actividad se tiene asma.

2.6.4.8.4. El asma en la crisis epiléptica.

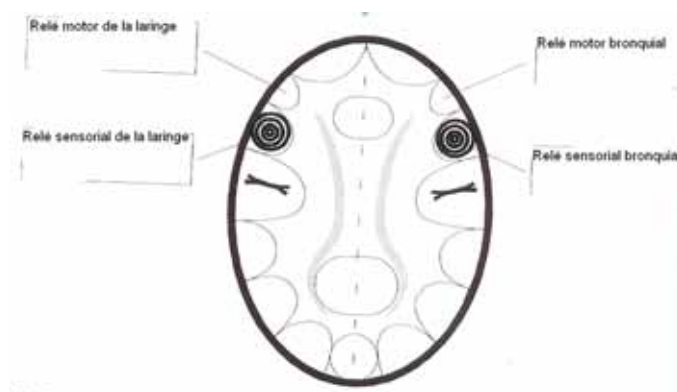
Conocemos dos posibilidades diferentes de actividad conflictiva:

1. la fase CA normal que puede producir la constelación asmática, pero ningún ataque de asma.
2. el culmen epiléptico dentro de la fase PCL donde tenemos nuevamente simpaticotonía y entonces ataque de asma.

También se pueden dar dos crisis epilépticas al mismo tiempo para desencadenar el ataque de asma, el denominado estado asmático.

2.6.4.9. La constelación planeante.

Corte esquemático del cerebro:



Definición:

En la constelación planeante encontramos un FH activo en el relé sensorial de la laringe y en el relé sensorial de los bronquios.

A la derecha cerebral: temporo-frontal en el relé bronquial y justo sólo en la mucosa de los bronquios.

Conflicto de amenaza en el territorio en el hombre diestro o conflicto de susto en la mujer zurda con depresión inmediata.

A la izquierda cerebral: fronto-temporal en el relé de la laringe y justo sólo en la mucosa de la laringe (úlceras de las cuerdas vocales), Conflicto de susto en la mujer diestra o conflicto de amenaza en el territorio en el hombre zurdo con manía inmediata.

Nótese:

¡En la denominada constelación planeante están afectados sólo los relés sensoriales!

Lo particular de esta constelación es que el paciente padece dos conflictos de entre los más recurrentes, por ejemplo uno a causa del puesto de trabajo, y el otro a causa de su suegra, y de repente se mete en constelación planeante. Cada noche sueña que vuela por encima de los tejados, o por encima de las montañas o dentro de la habitación, debajo del techo. Muchos pacientes que a causa de una muerte clínica aparente oyen decir a los médicos: “Dios mío, el paciente se muere, el paciente está muerto”, sufren todavía un segundo conflicto, por ejemplo el conflicto de susto, y luego tras la reanimación cuentan que han volado a lo largo de la habitación y que han “visto” su propio cuerpo. Ahora estamos en posición de entender muy bien estos estados eufóricos, a menudo alegres para los pacientes.

Hay pacientes con “suspensión maniaca” marcada y otros en “suspensión depresiva” marcada. Sin embargo todos los que están en constelación planeante son en principio maníaco-depresivos. La regla: cada uno planea a su modo.

La constelación planeante es un fenómeno sorprendente: en el curso de un seminario de la Nueva Medicina en Suiza, durante la comida una paciente me había confiado que podía “volar” tanto dormida como despierta. Decía que estaba dispuesta a hablar de ello a los otros participantes del seminario. Por suerte la señora llevaba con ella también un TAC cerebral. De esta forma el seminario resultó muy productivo. Cuando la señora hubo terminado su historia, más o menos otros ocho participantes se adelantaron entusiasmados diciendo que todos tenían una historia parecida, tanto en el pasado como todavía actual. Podéis por lo tanto constatar que este fenómeno es frecuente.

Con la constelación planeante estamos ya a mitad de camino de nuestras constelaciones que tienen que ver con la esfera del territorio. De hecho en el pasado se podría haber descrito la constelación planeante como una típica “psicosis maniaco-depresiva”, según cual de los dos conflictos fuese más acentuado, el cerebral izquierdo (maníaco) o el derecho (depresivo).

Pero en la Nueva Medicina entra en juego un actor del todo nuevo: el *suprasentido biológico*. No sólo cada conflicto individual tiene un sentido biológico propio, sino también una determinada constelación tiene su sentido biológico específico, el “suprasentido”.

Ya que el paciente no consigue “gestar” los dos conflictos al mismo tiempo, se deja llevar más allá de las cosas y “vuela”. Obviamente también hay matices en la “suspensión depresiva” y en la “depresión maniaca”, pero casi todos experimentan la constelación planeante como un estado general agradable y feliz. Vuelan mentalmente sobre su ciudad, fuera de su casa, sobre el mar o en el universo. Del resto parece también que el volar, a menudo descrito como un proceso de la

despersonalización con abandono del cuerpo en la muerte clínica (por ejemplo en la sala de operaciones), entra en este grupo.

Por otra parte en el caso de la constelación planeante no tiene importancia en que sucesión se produce. También el contenido conflictivo originario parece no tener más importancia. Un hombre zurdo, por ejemplo, había sufrido dos veces un conflicto de amenaza por el territorio y desde aquel momento volvió a encontrarse en constelación planeante. Es muy problemático pensar en querer curar a un paciente en tal situación. Seguidamente este es infeliz por no poder “volar” más. Entonces tenemos que ser muy prudentes cuando pensamos que tenemos que ponernos manos a la obra para curar a estas personas. Además muchos de ellos no están siempre en constelación planeante, sino que sólo durante un cierto período o de vez en cuando.

Tenemos que considerar que la constelación planeante tiene un sentido biológico, o suprasentido, claro y profundo, porque de otra manera por una parte no sería tan frecuente y por otra no sería tan útil a los pacientes. En la constelación planeante se puede observar mucho mejor que en otras como los pacientes no piensan más en sus conflictos y normalmente no se preocupan más por ellos.

Esto era y es también el motivo por el que hasta ahora en estos estados denominados paranoicos los psiquiatras no conseguían nunca llegar a los conflictos que los habían causado, siempre que se suponga su existencia. De hecho aparentemente no están más ahí. Sólo para los “zorros viejos” y los “investigadores” de la Nueva Medicina están claramente todavía bien presentes, pues de otro modo nuestro paciente no continuaría sintiéndose “suspendido”... Pero durante este tiempo hemos acumulado la suficiente experiencia como para no gritar “Victoria” demasiado pronto metiéndonos a curar a ciegas.

El sentido biológico, o suprasentido, es casi una “barrera sacra” que no debemos traspasar si no es necesario para el paciente.

Sobretudo no debemos olvidar que el paciente está protegido durante su constelación esquizofrénica. Prácticamente no acumula masa conflictiva y además los pacientes en constelación planeante son a menudo felices. La cosa puede terminar muy mal sin embargo si nos movemos entre inexpertos y con demasiado celo médico creyendo, dado que ahora podemos descubrir qué conflictos están implicados, que tenemos que resolver también aquellos: si de hecho se consigue resolver un conflicto y el otro permanece activo, entonces no hay tiempo que perder. Si por casualidad el paciente, tras un año, resuelve el segundo conflicto, eso puede significar que en aquel momento se produzca un carcinoma bronquial.

2.6.4.9.1. El significado del suprasentido.

Todavía hay una cosa más que hay que saber: yo no creo que el “suprasentido” de la constelación planeante consista sólo en atenuar o remover los dos problemas. Podría esconder además un sentido todavía más alto: sabemos que el hombre y el animal pueden insertar una especie de “turbo espiritual” para resolver un problema de hecho sin solución. Con la bien conocida telepatía, por ejemplo, no hacemos otra cosa diferente, aunque sin constelación. Hay muchas personas, entre las que estoy también yo, que poseen esta capacidad. Podrían tenerla casi todos si la entrenaran. La constelación esquizofrénica con doble simpaticotonía se encuentra sin embargo en un estadio más alto. ¿No nacen muchísimos inventos, hallazgos, obras de arte durante una constelación esquizofrénica? ¿No vemos que quizás también los animales, cuando se encuentran en necesidad, probablemente en

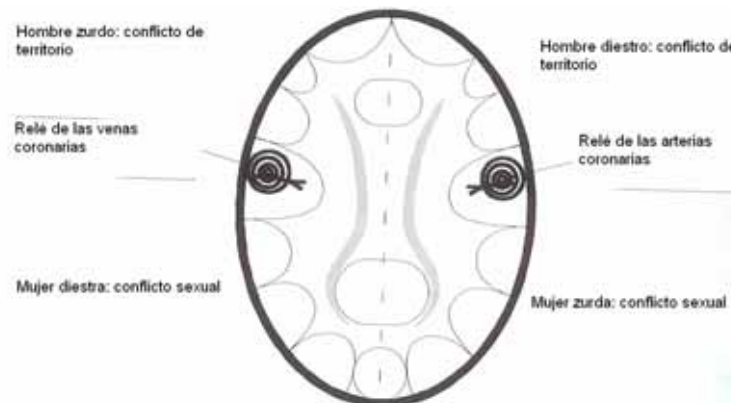
constelación, muestran capacidades casi increíbles y hacen cosas que jamás les habríamos atribuido?

Evitar un doble peligro cuando es inevitable y controlarlo con fuerzas “sobrenaturales” quizás no son cosas de naturaleza muy distinta. El surpasentido mantendrá ocupados todavía a muchas generaciones de médicos y biólogos.

2.6.4.10. La constelación esquizofrénica postmortal.

(llamada en el pasado: psicosis maníaco-depresiva)

Corte esquemático del cerebro



Constelación esquizofrénica post-mortal acentuada a la derecha cerebralmente = constelación esquizofrénica depresiva.

Constelación esquizofrénica post-mortal acentuada a la izquierda cerebralmente = constelación maníaco-suicida.

La constelación esquizofrénica post-mortal, que la medicina oficial llama psicosis maníaco-depresiva, en la que sin embargo se pueden meter también todas las otras constelaciones de la esfera del territorio, ha dejado perplejos siempre a todos los psiquiatras. El denominado cuadro clínico puede variar continuamente pasando de una depresión esquizofrénica o de una depresión “agitada” a una manía de tipo depresivo en la que muchos pacientes se quitan la vida.

Dado que hasta ahora no sabíamos nada de las causas, sino que cada vez hemos descrito los síntomas o los hemos maquillado con un burdo “psico-latín”, no habíamos notado que el contenido intelectual de esta constelación es siempre de tipo post-mortal: el paciente piensa constantemente a lo que tiene que ver con la vida después de la muerte; por eso también llamamos a esta constelación *constelación esquizofrénica post-mortal*.

2.6.4.10.1. ¡Lo que importa es el recipiente!

Fui un estúpido respecto a lo siguiente: Todos aquellos que se habían dedicado a la psiquiatría estaban acostumbrados, obviamente, a buscar los contenidos conflictivos. Sin embargo no lo habían conseguido a causa de los motivos expuestos anteriormente. De hecho ninguno había ni sospechado que además del contenido y de la sucesión de los conflictos, hubiese otro factor que habría tenido una importancia muy decisiva, es decir, el “recipiente” del contenido conflictivo. Quizás

con el término “recipiente” podamos describir de la mejor forma aquello que entendemos por constelación planeante o constelación post-mortal. ¡Todavía nadie había pensado en el “recipiente”!

Por lo que respecta a los pensamientos relativos al tiempo tras la muerte, normalmente lo tomamos por una bufonada. Alguien se ve a sí mismo en el ataúd o ve el cortejo fúnebre en su sepultura. O ve a su madre, muerta mucho tiempo atrás, o su ataúd, o su tumba; algunas piensan continuamente con qué joven mujer se casará su marido cuando ella muera; o como se dividirá la herencia, etc... Pero como ya hemos dicho, lo decisivo es el “recipiente”.

Hasta ahora hemos observado en las clínicas psiquiátricas como los pacientes, cuando estaban a punto de solucionar su depresión, se suicidaban. Eso se explicaba con el hecho de que en fase de recaída, lo primero que volvían eran los impulsos de actuar... y entonces los pacientes tenían tantos impulsos, incluso estando todavía en estado de depresión, que eran capaces de suicidarse. En el fondo vemos ahora que todo es obviamente diferente.

Los suicidios cometidos en las clínicas psiquiátricas se tratan casi sin excepción de pacientes en constelación esquizofrénica, y precisamente en la constelación post-mortal descrita.

Tan pronto como prevalece el conflicto maníaco a la izquierda cerebral, es decir, en cuanto se acentúa por medio de un recuerdo o una conversación, el paciente entra al momento en la constelación suicida. El componente maníaco ya acentuado lo “absorbe” mandándole derecho al suicidio; durante todo el tiempo sus pensamientos han sido ya sin mas pensamientos post-mortales. A causa de la preponderancia maníaca estos pensamientos no pueden otra cosa que ser realizados. Puede ser que en casos parecidos el suprasentido biológico casi consista de hecho en una especie de aspiración al suicidio. Esto no nos resultaría para nada nuevo en la biología (véase el ejemplo de los lemming). Claramente a estas personas no les queda ni un pedazo de territorio, ni como seres masculinos ni como seres femeninos. Se sienten casi “superfluos”.

Los afectados podrían sentir instintivamente que son “superfluos” en el sentido arcaico-biológico.

Pero como a menudo sucede, en la Nueva Medicina lo que es deplorable se encuentra muy cerca de lo que es admirable. ¿No podría ser que el rey espartano Leonidas y sus 300 guerreros que en las Termópilas frenaron a un ejército de millones de persas guiados por el rey Serse en el 480 a.C., estuvieran en constelación post-mortal, suicida y por añadidura agresivo-maníaca? ¿No quedan los héroes durante miles de años como ejemplo?

Caminante, vas a Esparta,
informa a los de allí
que nos has visto yacer,
tal como la ley ordenó.

¿Puede quizás que los “candidatos a la muerte” suicida tengan el sentido biológico del “precursor”, al igual que el último rey ostrogodo Teja en el año 553 en la memorable batalla junto al Vesuvio?

2.6.4.10.2. Ejemplo: Constelación esquizofrénica a causa de 4 conflictos al mismo tiempo.

Paciente de 46 años, del sur de Francia, esquizofrénica, muerta en diciembre del 86.

Jamás he visto a esta paciente, por eso sólo puedo hablar un poco: la paciente estaba en la menopausia desde hacía tres años. Sufrió al mismo tiempo

- a) un grave conflicto sexual a causa del marido, que se había echado una amante y se había dejado sorprender por la mujer,
- b) un conflicto de territorio cuando se volatilizó su intención de mudarse a la ciudad y tuvo que seguir viviendo en el pueblo.

Junto a esto y casi en el mismo tiempo apareció, a causa de una erupción cutánea persistente

- a) miedo del cáncer, porque creía que se trataba de cáncer,
- b) miedo en la nuca, porque tenía un miedo constante a que la erupción se agrandase.

La paciente, que durante 45 años había sido del todo normal, tras este shock conflictivo se volvió extraña, es decir, “loca”. Fue ingresada en una clínica psiquiátrica. Los parientes, que conocían bien mis libros, pidieron un TAC cerebral, lo que normalmente no se efectúa en los casos de esquizofrenia.

El TAC realizada en diciembre del 86 es clara y muestra la reciente fase PCL de prácticamente los cuatro conflictos. Los parientes pidieron a la clínica que se la tratase con cortisona, pero los médicos se negaron, sobre todo porque durante ese tiempo habían descubierto el carcinoma del cuello del útero y los nódulos (de miedo del cáncer) en los dos lados del cuello, y se definió así: “paciente esquizofrénica con carcinoma del cuello del útero y metástasis generalizada, incluida metástasis cerebral múltiple”.

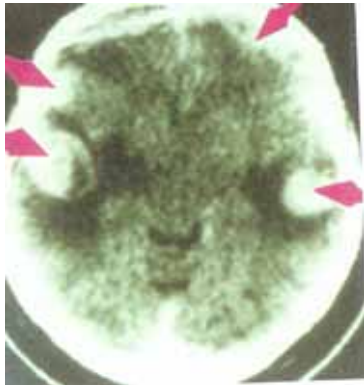
La paciente murió en coma por edema cerebral. Los edemas perifocales, que inicialmente se habían encontrado en las imágenes siguientes de los TAC, no habían alcanzado todavía el punto álgido. Cierto que la paciente no era un caso fácil, pero tampoco habría sido un caso desesperado si hubiese sido curada a las luces de los conocimientos correctos y especializados de la Nueva Medicina.

No quiero con este pretexto eludir una pregunta que se me realiza a menudo y que a menudo yo mismo también me hago: ¿Habría sido posible resolver los conflictos uno tras otro en lugar de todos a la vez?

No puedo dar todavía una respuesta definitiva. Afirmo que un procedimiento parecido es posible en algunos casos con planteamientos particulares, aunque sólo en el momento que se disponga de un ambiente terapéutico óptimo y de personal preparado y humano, y una sección de reanimación moderna. Otra dificultad está en el hecho de que también los parientes, que están complicados en este proceso de un modo notable, se dejen manipular a placer. Lo mejor sería probablemente conseguir crear un ambiente de consenso general.

Lo particularmente trágico de este caso es que la paciente murió después de que el marido se hubiese separado de la amante; entonces la paciente se “aclaró” y con una normal reflexión crítica resolvió rápidamente también los otros conflictos. La paciente tuvo una fuerte presión cerebral, mentalmente era de nuevo normal. Para los médicos, que habían preparado una TAC cerebral, estaba “llena de tumores

cerebrales”. Mi consejo de administrarle cortisona fue rechazado y se sedó a la paciente con la morfina, a causa de los “tumores cerebrales generalizados”.



Aquí se ve un claro “estado tras una constelación esquizofrénica”.

La paciente murió en coma cerebral porque ningún médico sabía que hacer por ella (no se quiso seguir mi consejo) una vez que la paciente se curó de la esquizofrenia, como se ve, gracias a la conflictolisis. En el momento de esta tomografía ya no estaba “loca”.

2.6.4.10.3. Ejemplo: suicidio en una constelación esquizofrénica.

Imágenes de TAC cerebral, extraídas del libro “El cáncer, enfermedad del alma”, de una joven mujer de 33 años, que había cogido in fraganti a su compañero, que tenía 20 años más que ella, al que había dedicado los últimos 15 años y con quien tenía un hijo de 14, con su mejor amiga, Ursel.

La pregunta estereotipada que siempre se hacía era: ¿Se acuesta todavía con Ursel?, la cual durante ese tiempo se había quedado embarazada. Enfermó de cáncer en el cuello del útero. Cuando los médicos le hicieron el diagnóstico cayó en el pánico y pocas semanas después se le encontraron focos alveolares y en los pulmones.

Organicé un encuentro entre la paciente y su novio, el cual la prometió solemnemente no ver más a Ursel y reconocer la paternidad del hijo de 14 años.

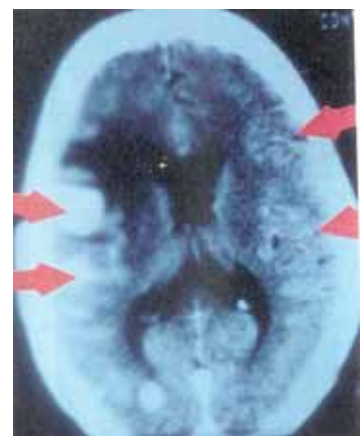
Se llegó a una solución del conflicto sexual, es decir, a una disfunción de la parte derecha del corazón y a una embolia pulmonar aguda. Conseguimos controlar esto con una elevada dosis de cortisona.

La paciente, que se había quedado sólo en piel y huesos, cogió peso, se fue a casa de su madre y enseguida comenzó a dar paseos. Un día se enteró que su novio no sólo había dejado a cero la cuenta que tenían los dos en común, sino que también se seguía acostando con Ursel. Padeció un terrible DHS de recaída conflictiva. Adelgazó de nuevo y entro en

- constelación esquizofrénica post-mortal, o dicho de otra manera, en constelación suicida por acentuación de la parte izquierda
- constelación autística,
- constelación planeante (relé bronquial, relé de la laringe).

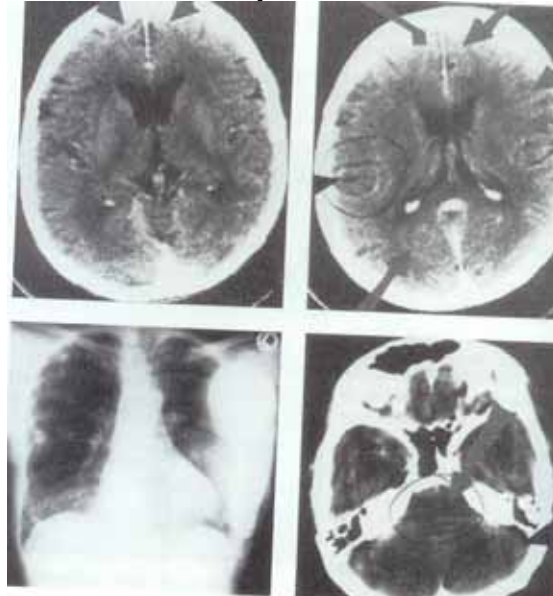
En este estadio estaba de nuevo en constelación esquizofrénica como en el tiempo en que le comunicaron el diagnóstico y la conflictolisis. Hablaba como una loca sólo de la muerte y del hecho de que su novia se acostaba con Ursel. Durante esta locura un día se quitó la vida cuando, estando en constelación suicida, saltó del balcón (“voló”).

En la imagen del TAC cerebral vemos a la izquierda periinsularmente el típico Foco de Hamer por el carcinoma del cuello del útero que sin embargo puede causar a



menudo al mismo tiempo una disfunción aguda de la parte derecha del corazón con embolia pulmonar, como justamente es este caso. A la derecha vemos el Foco de Hamer en el relé de la mucosa gástrica (por eso la constelación autística), así como en la médula, que conlleva la desvalorización de sí mismo. En el momento en el que se realizó esta imagen la paciente era ya de nuevo “normal”, es decir, sólo había un foco activo (el derecho). Sin embargo también este entró en solución pocos días después. La primera constelación esquizofrénica había durado unos dos meses y medio, la segunda sólo cuatro semanas. Yo seguí la primera de estas dos fases. La paciente estaba “fuera de sí”, casi en estupor catatónico, miraba fijamente las paredes. Todo eso cambió repentinamente cuando se resolvió el primero de los conflictos y se deshizo la constelación esquizofrénica.

2.6.4.10.4. Ejemplo: “Constelación esquizofrénica” de dos meses.



Este caso, que terminó de un modo trágico, es un poco complicado, pero de hecho sólo porque a la paciente (45 años) le fue administrada durante ese tiempo citostática y entonces el “conflicto en el territorio del nido” del pecho izquierdo se convirtió en un conflicto de territorio o de marcar el territorio.

Toda esta tragedia empezó por una estupidez: la paciente era secretaria en un estudio comercial. Un día vio 4 o 5 ratones juntos que corrían por su oficina. Corrió afuera gritando y sólo con gran esfuerzo consiguió volver a la oficina: había sufrido un conflicto en el territorio del nido. Eso sucedió en agosto de 1980. Desde entonces el tormento de los ratones no tuvo final. Pusieron veneno y algunos murieron, pero los inteligentes animalillos que quedaron ni se acercaron al veneno. La paciente los oía siempre arañar, rascar, escarbar o correr.

Para ella era una tortura continua. En octubre del 80 vio a los atrevidos roedores corriendo incluso encima de su mesa. Fue, como ella misma dice, una cerdada. En enero del 81 notó un nódulo de dos o tres centímetros de grande en el pecho izquierdo. El nódulo creció en los dos años siguientes de 10 a 15 centímetros. En abril del 83 se operó y se sometió a radiaciones de cobalto. Sin embargo el conflicto no se había resuelto en aquel tiempo. Pero se resolvió poco tiempo después, ya que la empresa la despidió a causa de su enfermedad (finales de mayo del 83). Sin embargo en enero sufrió un nuevo DHS porque un médico antroposófico le dijo: “Le quedan todavía como máximo tres meses de vida”. Este fue el motivo por el que al cabo de los tres meses se dejó operar con el convencimiento que de otro modo moriría en unas semanas. Pero había sufrido un conflicto de miedo a la muerte

cuando le dijeron el pronóstico, así tan a la ligera. Desde entonces se formaron los focos pulmonares que se pueden ver bien en la radiografía del tórax abajo a la derecha.

El 10-8-83 el padre de la paciente murió inesperadamente a causa de un accidente. La paciente, que en aquel momento se encontraba en actividad conflictiva (de miedo a la muerte), sufrió un nuevo y gravísimo DHS que esta vez la golpeó en cinco puntos del cerebro a mismo tiempo:

1. Conflicto en el territorio del nido, prácticamente un conflicto madre / niño. El padre, que era para ella el único punto de referencia, al mismo tiempo padre, marido e hijo, era muy anciano.
2. Conflicto de pérdida, ovario izquierdo, en la imagen de arriba a la derecha la flecha de abajo a la izquierda: a izquierda occipital.
3. Conflicto central frontal paramediano en los dos hemisferios. De este conflicto no sabemos con precisión si apareció ya en el momento de la comunicación del diagnóstico. Corresponde a los nódulos de miedo en los dos lados de cuello.
4. Conflicto sexual femenino a izquierda retroinsularmente. La paciente no estaba casada, su padre era “su marido”, dormía con él en la cama matrimonial. La muerte del padre tuvo un componente sexual porque ella supuso que una amiga del padre había sido la causa del accidente.
5. Conflicto de territorio, eventualmente conflicto de marcar el territorio. A causa del tratamiento con citostática y de la menopausia la paciente reaccionó de un modo ambivalente, tanto con el pecho izquierdo (comportamiento en el territorio del nido) como con un típico comportamiento en el territorio de tipo masculino.

A partir de esta DHS la paciente se encontraba en “constelación esquizofrénica”; en el transcurso de dos meses se formó en el pecho izquierdo un enorme tumor de 10-12 centímetros, junto al que ya tenía de antes.

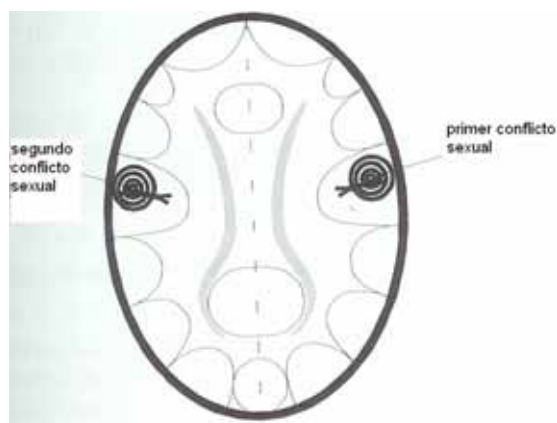
Se formaron los focos pulmonares. De agosto del 83 a octubre del 83 la paciente estaba como rígida, como si estuviese tras una pared de cristal, y además estaba en depresión profunda.

Después conseguimos, su hermana y yo, hablar con ella de la muerte de su padre. Todos los conflictos se resolvieron, incluso el conflicto de miedo a la muerte en el tronco cerebral (imagen de abajo a la derecha, flecha de más arriba, la flecha de abajo de esta imagen indica el centro del relé del pecho izquierdo que está en solución –edema-). Cuando la paciente volvió a casa, fueron también el médico de cabecera y sus colegas con sus pésimos pronósticos. La paciente murió con los pulmones llenos de focos, presa del miedo a morir.

2.6.4.11. La constelación esquizofrénica ninfómana de la mujer zurda y la constelación esquizofrénica con manía de Casanova del hombre zurdo.

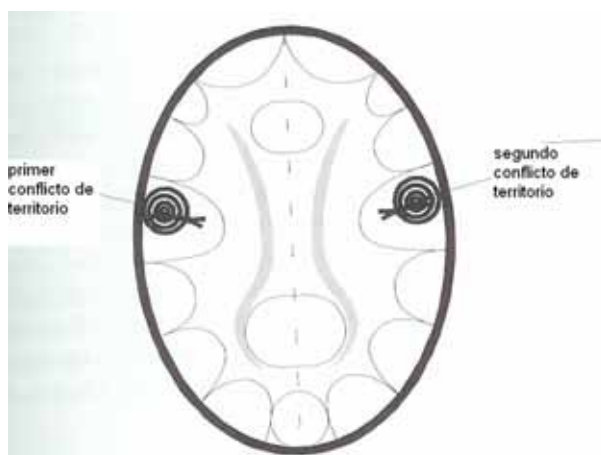
Corte esquemático del encéfalo.

Constelación esquizofrénica ninfómana de la mujer zurda



Corte esquemático del encéfalo

Constelación esquizofrénica con manía de Casanova en el hombre zurdo



2.6.4.11.1. La constelación ninfómana y con manía de Casanova.

En la Nueva medicina, sobretodo cuando se considera la constelación de la corteza cerebral, es a menudo muy importante saber en que sucesión se producen los conflictos. De eso depende también su contenido conflictivo.

Con más precisión, por ejemplo, en la constelación planeante encontramos que la sucesión en que se han formado los dos conflictos con FH activo en el relé bronquial y con FH activo en el relé de la laringe (mucosa) tiene poca o ninguna importancia. De hecho aquí el suprasentido biológico se encuentra evidentemente en la sensación de planear.

Sin embargo se puede imaginar también un suprasentido que tenga que ver con las dos DHS o con los dos conflictos biológicos, en particular también con la

sucesión en que se producen estos conflictos. Y esta sucesión depende de nuevo de cual sea la mano dominante.

2.6.4.11.2. La constelación esquizofrénica ninfómana de la mujer zurda.

Si una mujer zurda sufre un conflicto sexual, de este resulta afectado el hemisferio derecho, o dicho más precisamente, la región de la denominada “ínsula” (encima de la oreja derecha) que tiene un FH activo. A nivel orgánico la mujer nota de repente dolores cardíacos, angina de pecho y una depresión. Se ve afectada la mucosa de las arterias coronarias del corazón. Dado que el FH se forma en el lado cerebral derecho no hay un bloqueo de la ovulación con ausencia de menstruación, como tendría una mujer diestra con el mismo conflicto.

Desde ese momento en la mujer zurda el lado cerebral derecho se queda “cerrado” por decir así, a causa del FH activo a la derecha periinsularmente. Y ya que el lado femenino izquierdo está libre, la zurda puede sufrir todavía otro conflicto sexual, que entonces que golpeará al primero de modo reflector, en el hemisferio cerebral izquierdo.

Los órganos afectados son la mucosa de las venas coronarias y del cuello y la boca del útero. Con estos dos conflictos biológicos en esta sucesión la paciente zurda se encuentra en constelación ninfómana.

Psíquicamente o clínicamente se verifica el siguiente cuadro: las mujeres afectadas son siempre por un lado “buscadoras de hombres”, y por otro lado son frías.

Muchas se acuestan incluso con los hombres, pero sin pasión y sólo cuando no se puede evitar. Mucho más a menudo estas mujeres presentan tendencias lesbianas. Pero gracias a la constelación ninfómana tienen tres ventajas:

1. A pesar de los dos conflictos sexuales no pierden la menstruación, tiene ovulación y pueden quedarse embarazadas.
2. Naturalmente tienen en común con las otras constelaciones esquizofrénicas de la corteza cerebral el hecho de no acumular masa conflictiva. Están por decirlo así “protegidas” durante el período de la constelación.
3. Si prevalece el componente maniaco a izquierda cerebralmente (no necesariamente), estas mujeres a menudo son muy felices, aunque nadie llegue a comprender que les hace tan felices. Si prevalece la componente depresiva a derecha cerebralmente, las afectadas son “infelices”. Son a menudo todavía más infelices y están más deprimidas de lo que está normalmente una zurda con un único conflicto a la derecha cerebralmente, ya que entonces están en psicosis maniaco-depresiva (nomenclatura utilizada hasta ahora) con acentuación del aspecto depresivo.

También aquí hay grados intermedios y también transcurso alternos que llenan nuestras clínicas psiquiátricas. Parece que la respectiva acentuación de los dos conflictos juegue un rol decisivo, aunque la paciente normalmente no sea consciente de ello.

También en este caso debemos dejar constancia de que los transcurso que nosotros vemos en sustancia son biológicamente del todo contranaturales. De hecho en la naturaleza la mujer ninfómana, volente o nolente, estaría emparejada y embarazada. Con esto las cartas se mezclan completamente de nuevo.

Las ventajas de la constelación esquizofrénica ninfómana se indican seguidamente.

2.6.4.11.2.1. Posibilidad de pasar a la constelación postmortal.

Afortunadamente para las mujeres zurdas no sucede a menudo que “caigan” en una constelación post-mortal, o que a partir de ahí, por acentuación del componente maníaco a izquierda cerebralmente, sean absorbidas más allá hasta la constelación suicida, es decir, que lleguen a suicidarse.

En realidad esta es sorprendentemente más bien la reacción de la mujer diestra en la constelación post-mortal.

En el pasado sucedían muy a menudo estos suicidios en las mujeres diestras (“se tiraban al agua”, y precisamente antes de que concluyese el tercer mes de embarazo, porque a partir del cuarto mes no estaba maníaca y mucho menos deprimida), las cuales se habían podido quedar embarazadas sólo a causa de su constelación o porque el equilibrio de los lados cerebrales se había restablecido de nuevo. Estas mujeres diestras recuperan al instante la ovulación con el segundo conflicto a derecha cerebralmente o con la constelación. Son en ese caso poco fértiles, pero en grado de concebir.

2.6.4.11.2.2. Frigidez.

Las zurdas en constelación esquizofrénica ninfómana no son capaces de amar de un modo duradero y apasionado. Por contra son a menudo muy “agradables” para sus compañeros hasta que se les obliga a casarse.

Pero estas constelaciones o estas condiciones que ahora estamos habituados a considerar como estados finales definitivos, son considerados por la madre naturaleza sólo un medio provisional para alcanzar una meta, y sólo en este sentido son extraordinarios.

2.6.4.11.3. La constelación esquizofrénica con manía de Casanova del hombre zurdo.

Si un hombre zurdo sufre un conflicto de territorio viene afectado el hemisferio izquierdo del encéfalo, la zona de la denominada ínsula sobre la oreja izquierda. Aunque en realidad este es el “lado del territorio femenino”, el conflicto del zurdo es sin ningún tipo de duda un conflicto de territorio masculino. Desde aquel momento el hemisferio izquierdo está “cerrado”. Si el conflicto se prolonga se genera, lo que parecería ser una contradicción, un “macho psíquicamente castrado”. Su comportamiento es ultramasculino (macho) pero en realidad es un cobarde, psíquicamente castrado y no capaz de ser el jefe del territorio, la mayor parte de las veces homosexual.

Desde el punto de vista psíquico o clínico un zurdo así se transforma en maníaco ya con el primer conflicto de territorio.

Si el conflicto sólo dura brevemente, la manía actúa casi como una simpaticotonía doble y sirve de “carburante” para reconquistar el territorio. Pero si el conflicto dura más, no se resolverá, ya que de otra manera el paciente muere de infarto cardíaco derecho con embolia pulmonar. Consecuentemente se desvanece también su deseo de recuperar el propio territorio u otro. Por las mujeres no tiene más un verdadero interés, aunque su comportamiento permanezca ultramasculino.

Si un zurdo de este tipo sufriese un segundo conflicto de territorio, por ejemplo mientras puede combatir todavía por su propio territorio, podría entonces tener el FH sólo a la derecha cerebralmente en la zona de la “ínsula”, donde el diestro sufre su primer conflicto de territorio. Con eso el zurdo entra instantáneamente en la

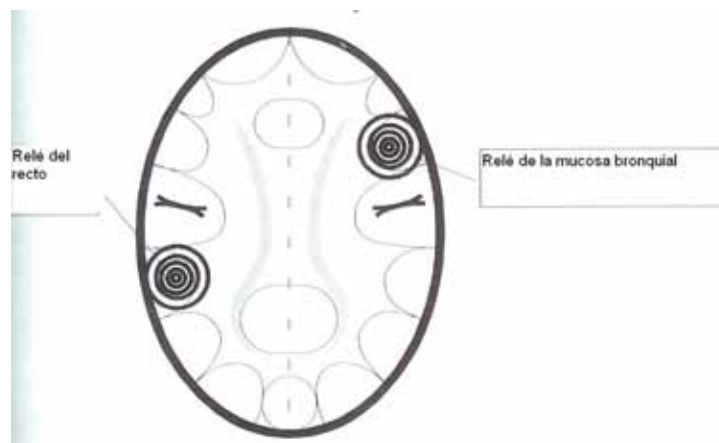
“constelación con manía de Casanova”. Las personas entorno a él lo tienen por agradable, ya que exhibe menos sus incomprensibles dotes de macho. Por otra parte se convierte en un Casanova, constantemente empeñado en cortejar a las mujeres, no importa que no se pueda comunicar de verdad y de un modo profundo con ellas, es decir, es psíquicamente impotente porque tiene tendencias homosexuales durante un cierto período. Desde el punto de vista biológico en la manada sería una especie de pretendiente para el jefe.

También la constelación con manía de Casanova tiene grandes ventajas:

1. Desde el momento de la constelación no se forma más ninguna masa conflictiva. De este modo los Casanova constituyen las reservas para los casos de emergencia, si el jefe muere improvisamente y su puesto queda vacante. Los Casanova han adquirido la afinidad con el sexo femenino y la capacidad intermitente de procreación. Si los dos conflictos se resolviesen más o menos al mismo tiempo, podrían volver a ser verdaderos jefes de territorio gracias a la recuperación de la masculinidad.
2. También los Casanova se declaran felices, lo son subjetivamente y son envidiados por muchos, según consideraciones superficiales, aunque no puedan crearse un territorio mientras que se encuentren en esta constelación. A menudo en la sociedad son los payasos o bufones.

Pero frente a las ventajas citadas se pueden presentar también grandes inconvenientes, aunque no necesariamente.

1. También un zurdo puede entrar en constelación post-mortal, cosa que evidentemente no sucede a menudo, mientras que sí que sucede mucho más frecuentemente en el hombre diestro. Si entra en una constelación así aumenta mucho el riesgo de la “constelación suicida” a causa de su tendencia maníaca. En el pasado eran así, en parte, los héroes que buscaban y encontraban la muerte en la batalla.
2. En la manada el individuo masculino que se encuentra en constelación por conflicto de territorio bilateral no es nunca un súbdito del todo sometido y afable con el jefe de la manada. Los Casanova, a causa de sus numerosos ligoteos inocuos, son mordidos sin piedad, ya que para los jefes su ambigüedad a duras penas visible es ya motivo de un duro castigo.
3. Los Casanova no están en situación de construir relaciones psíquicas profundas ni con las mujeres ni con los hombres (aunque sean a menudo semihomosexuales) y ni mucho menos quieren hacerlo. Por eso no tienen nunca amigos y a menudo son tenidos por los típicos egoístas.



Estas pocas consideraciones deberían mostraros, queridos lectores, como es de importante la sucesión de los conflictos. Los zurdos (hombres y mujeres) pueden

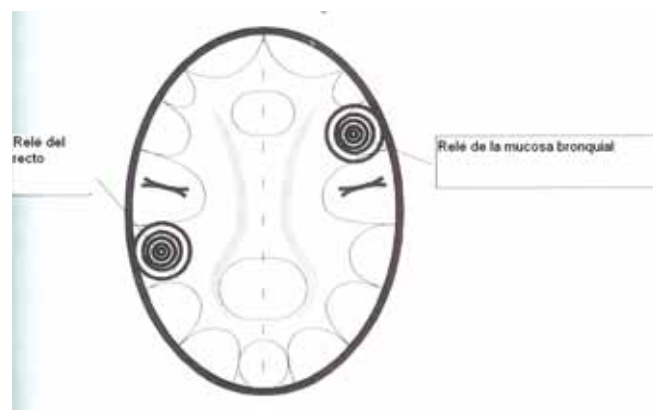
sufrir dos veces seguidas un conflicto igual o parecido, mientras que el diestro tendría el segundo conflicto “de modo femenino”, in calidad de “segundo jefe”, es decir de subalterno.

La Nueva Medicina resulta comprensible de un modo maravilloso también en este campo, y fascinante como ninguna otra ciencia. Sin embargo nos obliga a trabajar de un modo preciso y escrupuloso, porque sino de un error salen otros tres errores. Por lo tanto es todavía más fascinante por cuanto podemos ayudar a los pacientes con cada conocimiento, en general y en el caso individual. Subrayo una vez más que tenemos que evitar querer valorar moralmente nuestros conocimientos desde el punto de vista de nuestra civilización, la cual se debería orientar basándose en nuestro código biológico y no al revés. Este conocimiento comienza a tomar forma ya también en la ecología. En la Nueva Medicina no podemos menos que mirar continuamente a la naturaleza para descubrir cuales son los planes de la madre naturaleza con sus numerosas variantes que, erróneamente, hemos interpretado como enfermedades.

2.6.4.12. La constelación agresivo-maníaca y la constelación depresivo-maníaca.

(en el pasado, la denominada psicosis maníaco-depresiva)

Corte esquemático del encéfalo



Solamente había una constelación esquizofrénica que anteriormente consiguiéramos entender todavía menos que la constelación post-mortal, es la constelación agresivo-biomaníaca. El prefijo “bio” delante de maníaca quiere indicar que también esta constelación, que ha sido considerada la de los furiosos y los “locos”, y que ninguno conseguía explicar, tiene un sentido biológico, y por eso su “suprasentido”. En nuestra sociedad de corte burgués, en nuestra civilización “domesticada”, esta constelación no tiene lugar. Pero la madre naturaleza no se hizo estos problemas cuando de un modo inteligente y sabio creó esta constelación.

Imaginaos una perra que amamanta a sus cachorros. Un gran pastor alemán se le acerca ignorante. Basta con que ella ladre una sola vez, sabiamente cualquier perro se aleja al momento, porque si no se fuese la perra en un segundo le habría saltado al cuello, entrando al instante en constelación biomaníaca. El “enemigo” no tiene ninguna esperanza, porque no tiene tiempo suficiente para movilizar sus fuerzas. ¿Que hay de equivocado en esta constelación?

A una madre los asistentes sociales y la policía le habían quitado los hijos para llevarlos a un centro de acogida; ella entró instantáneamente en constelación biomaníaca y se defendió con uñas y dientes, lo que se definió como: resistencia a las fuerzas del orden, un motivo más para quitarle los hijos.

La constelación agresivo-maníaca es la relación de un ser humano o de un animal al que se le pone entre la espada y la pared o en una situación sin salida. En aquel momento el individuo saca todas sus fuerzas y con el efecto sorpresa causado por la reacción agresivo-maníaca tiene todavía una última ventaja que no es pequeña y se revela muy útil.

Los animales sabiamente lo saben, y se alejan, sin embargo nosotros locos, los hombres...

Una constelación biomaníaca parecida se describe de modo bastante acertado con la expresión “irascible”, que sin embargo en general tiene el sentido negativo de “incontrolado”. También aquí siguen siendo muchos más los hombres zurdos que sufren dos conflictos de rencor en el territorio en una constelación agresivo-maníaca. Entran en semejante constelación como “bombas andantes” que pueden explotar en cualquier momento. En la manada o en una familia son los típicos subversivos. Por eso, por ejemplo, un jefe de manada, si se le presenta la ocasión, intenta aislarlos y confinarlos de modo definitivo.

Originariamente, no sólo las prisiones, sino también los centros psiquiátricos fueron construidos para estas “bombas andantes” o “rabiosas” y para estas personas furiosas.

2.6.4.12.1. Ejemplo: esquizofrenia con los denominados “prontos”.

Este caso fue descrito bajo los conocimientos de 1986/87. Lo he dejado casi sin alterar como documento histórico.

El siguiente caso es ejemplar por los motivos que siguen: Tiene que ver con un hombre diestro muy inteligente de 32 años que mientras tanto es nuevamente del todo normal y además ha comprendido el sistema de la Nueva Medicina. De él poseemos no sólo un TAC cerebral, una radiografía del tórax y un cuadro al óleo realizado antes y durante una constelación esquizofrénica, sino que también un cuadro al óleo de su “partner”. El caso se muestra particularmente claro por el hecho de que tal conflicto (a izquierda periinsular) estaba constantemente “en suspensión”, mientras que los otros conflictos de territorio (a derecha periinsularmente) cambiaban. Cada vez que tenía un nuevo conflicto de territorio activo junto al “conflicto homófilo sexual femenino” en suspensión, tenía de nuevo un denominado acceso esquizofrénico. Cada vez que conseguía resolver uno de los dos conflictos activos, la esquizofrenia remitía, aunque el conflicto en suspensión continuase estando presente. Fuimos capaces de resolver también este último sólo gracias a un encuentro, psíquicamente bastante dramático para el paciente, de recapitulación con su partner de entonces y amante platónico.

La presencia del conflicto sexual femenino, que permanecía en suspensión hasta aquel momento, era experimentada por el paciente no sólo a nivel psíquico (“No he podido superarlo, todavía me hace sufrir), sino que se confirmaba en una serie de síntomas: el paciente había pasado a una fase de reparación PCL normal con todos los síntomas de la vagotonía, el TAC cerebral de aquel momento indica un edema a izquierda y a derecha periinsularmente, el paciente está débil y cansado, como acabado (“Ahora he puesto punto final a la cuestión, no me oprime más”). Ahora está somnoliento y cansado como no lo había estado desde hacía muchos años. El 14-5-87 se realiza un TAC de control, seis semanas después de la primera TAC cerebral que se había hecho en la fase de conflicto activo. Ahora todos los conflictos están en edema de reparación. Seguidamente fue posible reconocer otros conflictos sólo por el hecho de que también estos se resolvieron en aquel momento,

cuando sucedió una “resolución general”. Si se me preguntase ahora si el paciente está ya completamente sano, respondería decidido que sí.

Obviamente podría sufrir un nuevo DHS con conflicto en suspensión, como nos podría suceder a todos. Pero para tener la constelación de la denominada esquizofrenia, debería sufrir dos conflictos en una determinada constelación cerebral que estuviesen activos al mismo tiempo. Eso es improbable. La salud es la improbabilidad de enfermar. Ninguna persona está a salvo respecto a la enfermedad.

Del resto, en este caso es interesante también el hecho de que el partner estaba enfermo por el mismo motivo con pólipos en el recto, es decir, un conflicto anal repugnante, y estuvo bajo tratamiento psicoterapéutico durante tres años y medio. También para él aquello se convirtió evidentemente en un “conflicto en suspensión”, mas cuanto sabemos bien que la DHS le afectó en el tronco cerebral (puente). Aunque en la relación platónica-homofila el paciente se haya sentido como la “parte femenina”, eso no significa automáticamente que el partner sea la parte masculina. Con respecto a la promiscuidad de los homosexuales sabemos que este rol en la relación entre los partner puede cambiar. Además el sentimiento subjetivo de los partner por su rol recíproco no permanece de modo idéntico.

Por otra parte fácilmente habría podido presentarse la misma constelación de la denominada esquizofrenia si el mismo conflicto de territorio a la derecha se hubiese vuelto activo por recaída (a causa de una recaída en el DHS). Pero se puede valorar todo el proceso de un modo todavía más claro cada vez que aparece un nuevo conflicto.

Los denominados “accesos” de la esquizofrenia no son otra cosa que tales repeticiones desafortunadas de constelaciones de este tipo. Quien por los pacientes sabe de que terrible manera sufren, de una manera especial las personas afectadas por esta constelación esquizofrénica cuando todavía son tenidos por esquizofrénicos aun volviendo a ser normales, no puede esperar, al igual que yo, que se reorganicen lo más rápidamente posible los centros psiquiátricos y que abran sus puertas, como han hecho los italianos hace ya mucho tiempo.

Nótese una cosa importante: cada paciente que ha enfermado de un proceso cancerígeno activo corre el gran peligro, por el próximo DHS que sufrirá, de enfermarse de la denominada esquizofrenia. De hecho un paciente enfermo de cáncer puede en cualquier momento, al verificarse el segundo DHS, entrar en el estado delirante.

Esto sucede más rápidamente de lo que se cree o se piense probable en base a los puros cálculos de probabilidad, dado que nuestra medicina oficial no deja nada que desear en cuanto a brutalidad.



La creación y el desenlace del hombre en el universo.

El paciente pintó este cuadro en 1974/75, es decir, cinco años antes de su psicosis. Sin embargo faltaban los puntos espesos, que añadió en 1985, durante su último acceso psicótico. Repasó con el pincel también el interior de esos mundos que mostraban al hombre al final de su vida, o sea, la vejez y al final el esqueleto que completa en el tercio inferior del cuadro a la izquierda “en el cosmos” en el que los otros mundos muestran sólo una cavidad (cuerpo astral) que al final se pierde en la nebulosa a espiral. Los puntos más pequeños representaban en un principio los astros.

La primera fase creativa del cuadro es casi prevalentemente racional, una expresión figurativa claramente comprensible. La modificación que el pintor aportado a su cuadro con la enfermedad en curso durante el último acceso psicótico es patognómica por emotividad, atmósfera e intención. Ahora el cuadro le parecía demasiado frío, desesperado y racional. Ha cubierto el cuadro casi negro por completo con un mar variopinto de puntos, como dijo posteriormente. En realidad entonces, en constelación esquizofrénica, ha destruido el cuadro.



Dolor del recuerdo.

Ha repintado el esqueleto porque no podía soportar la desesperación que este expresaba y no lo ha hecho aparecer más en el cosmos.

El paciente, nacido en 1950, informático, con un modo de pensar lógico y racional pero al mismo tiempo débil y presa fácil de la inseguridad, ha tenido una serie de novias, y, antes de la primera psicosis, también tres relaciones homosexuales en las que él tomaba siempre la parte femenina (bisexual). Desde la primera psicosis el paciente encuentra repugnantes las relaciones homosexuales; de hecho está “furioso” porque seis semanas después del DHS de un conflicto de territorio, que todavía estaba activo (y ha causado un carcinoma bronquial), ha sufrido un conflicto sexual femenino (platónico) “de no ser poseído”. Dice el paciente: “Sí, hoy día sé que en mi caso se trataba de un conflicto sexual femenino, platónico-homosexual”. Este conflicto sexual “ha permanecido en suspensión” durante siete años. Pero cuando se añade un nuevo conflicto de territorio se formaba siempre la constelación psicótica, la “doble asincronía de los hemisferios”. Y siempre se llegaba a un nuevo acceso de esquizofrenia a causa del cual el paciente durante ese tiempo se quedaba enclaustrado. Cuando mas tarde hemos intentado eliminar definitivamente este viejo conflicto con una discusión, su “novio” y jefe, del que en el pasado se había enamorado platónicamente, le había pintado la tarde anterior el óleo mostrado arriba. Título del cuadro: “Dolores del recuerdo”. No vale gastar las palabras con este cuadro. Cuando el paciente lo vio fue consciente del contenido conflictivo de toda la situación de entonces. El jefe y “novio” del pasado se quedó muy desilusionado de que el paciente rechazase el cuadro, en lugar de quedárselo. El ya estaba en “otro barco”. He pedido el cuadro para mí, porque este completa de un modo muy apropiado este caso extraordinariamente típico. Por el resto, el pintor del cuadro sufrió el conflicto complementario. Entonces, entre 1980 y 1983 estuvo durante tres años bajo tratamiento psicoterapéutico y, como ya hemos dicho, pocos meses después del conflicto fue operado de pólipos en el recto (carcinoma rectal). El pólipo del recto es un adenocarcinoma y es correlativo al sigma, por lo tanto al tronco cerebral donde justamente se encuentra el Foco de Hamer del sigma.

Fechas de los conflictos:

1. DHS del conflicto de territorio, junio del 80. El paciente regreso de las vacaciones. Su colega había ascendido a director de un proyecto que en realidad había sido elaborado por el paciente.
2. Conflicto sexual femenino homófilo, septiembre del 80. Su jefe, del cual estaba (platónicamente) enamorado homosexualmente (el paciente se sentía la parte femenina en esta “relación”) había cometido una “traición”. El conflicto 1 (a la derecha en el hemisferio) y el conflicto 2 (a la izquierda en el

hemisferio) *activos a la vez* produjeron la *constelación esquizofrénica*: el denominado primer acceso esquizofrénico.

Ingresó en una clínica psiquiátrica. Conflictolisis del conflicto de territorio por medio de un acuerdo con la empresa. Seguidamente el paciente volvió a ser de nuevo “normal”, es decir, normalmente común sólo conflicto no se es considerado raro. En aquel momento, o mejor a partir de aquel momento, el conflicto sexual femenino del hemisferio izquierdo está “en suspenso” con actividad reducida.

3. Segundo conflicto de territorio por la pérdida del puesto de trabajo (1982), por lo tanto constelación esquizofrénica todavía, ya que de nuevo hay n conflicto activo en cada uno de los hemisferios. Clínica psiquiátrica, conflictolisis por el internamiento permanente. El paciente está “fuera de juego”.
4. Tercer conflicto de territorio, diciembre del 84, y de nuevo constelación esquizofrénica como las veces anteriores, siempre por la pérdida del puesto de trabajo. Nuevo internamiento en la clínica psiquiátrica, la conflictolisis se da por esas circunstancias. Con este nuevo impulso de “constelación esquizofrénica” el paciente describió con precisión como se desarrollaron los hechos: apenas lo habían despedido y al día siguiente estaba aparcando en la línea central de una avenida en la que estaban aparcadas en batería dos filas de coches, con los radiadores unos enfrente de otros. Cuando salió de su coche vio enfrente un coche con matrícula de Munich. Dado que también su jefe era de Munich y tenía un acento típico, aquel coche le hizo recordar a su jefe, que justo el día anterior lo había despedido.

Eso le “sobrecogió”:

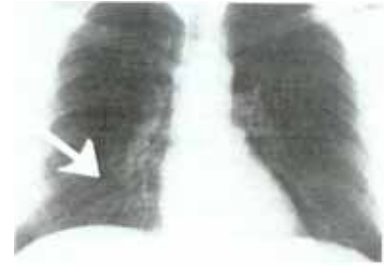Arrancó su coche y marcha atrás empujó el coche de enfrente, que tenía el freno echado, hasta que lo sacó de la calle. Esto fue evidentemente una “locura”. La gente permaneció quieta durante un momento, mirando lo asombroso del hecho, y después alguien llamó a la policía, que una vez llegó le preguntó qué estaba haciendo. Él no pudo dar ninguna respuesta razonable.

Cuando la policía supo que ya había estado en una clínica psiquiátrica fue indultado y lo mandó “urgentemente” a la misma clínica. En ese momento comienza la historia con el carnet de conducir, de la que todavía hablaremos más adelante.

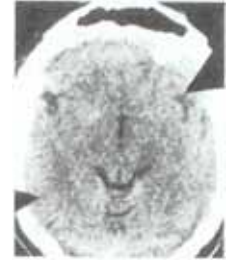Respecto a la actuación del paciente sólo podemos hablar de motivos asociativos y no racionales. El paciente no sólo ha “enloquecido” el coche porque le había recordado a su jefe, sino que lo ha hecho porque el mismo estaba “enloquecido”.

5. Cuarto conflicto de territorio, nueva constelación esquizofrénica, diciembre del 85, clínica psiquiátrica. Esta vez el conflicto permanece “en suspenso”, se atenúa, pero sólo con la solución general.
6. Conflicto de miedo en la nuca, primavera del 86. Las autoridades querían retirarle el carnet de conducir.
7. Quinto conflicto de territorio (el paciente abandonó el trabajo después del primer día) y conflicto de miedo frontal (citación en la oficina de asistencia social). El paciente había sufrido un nuevo conflicto de territorio aunque el otro estuviese todavía “en suspenso”.

Radiografía del tórax con el residuo tras el carcinoma interbronquial (“diseño con rayas acentuadas”).

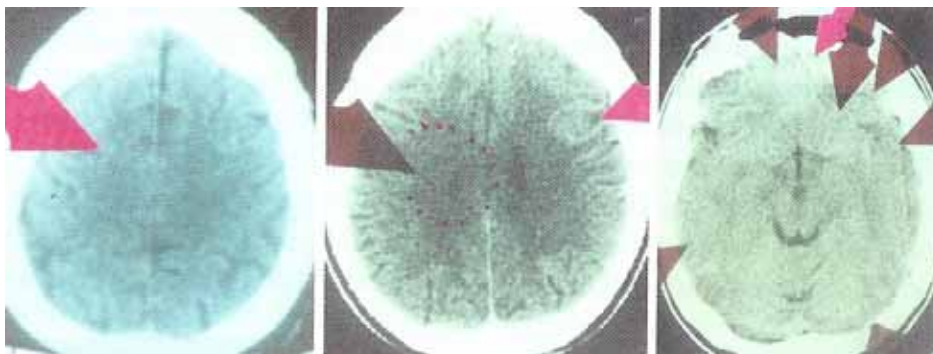


Para cada estado psiquiátrico se pueden acertar con precisión las correlaciones en el cerebro respecto a los Focos de Hamer, de igual manera que se puede hacer un examen profundo de los órganos, por los menos de aquellos relacionados con los Focos de Hamer. En este caso he podido decir al paciente, ya antes de los exámenes, “sólo” basándome en la historia precedente, que esperaba encontrar. La radiografía torácica muestra a la derecha y a la izquierda del área cardiaca un diseño estriado acentuado que se extiende a los dos lóbulos inferiores. De esto se puede deducir que se trataba de un carcinoma bronquial con desarrollo abortivo. El paciente tuvo diversas fases de larga duración de tos. Jamás se hicieron radiografías.



En el TAC las dos flechas a la derecha indican el viejo foco a la derecha periinsularmente, correspondiente a los conflictos de territorio (y carcinoma bronquial) y a la izquierda periinsularmente un Foco de Hamer bastante edemizado que oprime ligeramente a la izquierda de la cisura de Bichat hasta el centro y es responsable del conflicto “en suspenso” sexual femenino (platónico) y de identidad.

En este caso (carcinoma del recto) no hemos encontrado todavía la correlación a nivel corporal. Desde que el paciente ha comprendido el sistema de su enfermedad es hiperfeliz y calmadísimo.



El TAC de control del paciente, realizadas desde el 14 de mayo del 87, muestran a quien es un poco experto la solución del proceso a la izquierda periinsularmente. En la imagen de la derecha además se reconoce muy bien la estructura del conflicto paracentral (conflicto de separación del partner). Este conflicto a la izquierda periinsularmente estaba “en suspenso” y era del “tipo con configuración de anillos concéntricos”.

Sin embargo son evidentes varias cosas más:

1. El conflicto de territorio con carcinoma interbronquial ha entrado hace poco en solución. Y finalmente el paciente, interrogado, admitió que el último conflicto de territorio de diciembre del 85 se había resuelto a medias temporalmente

durante 3 o 4 meses desde finales de marzo, ya que la empresa le había pagado una liquidación de 10.000 marcos, pero a continuación no había encontrado trabajo y el conflicto continuó estando activo. En aquel período la constelación esquizofrénica se enmascara con los antipsicóticos (Tesoprel), pero seguía estando presente.

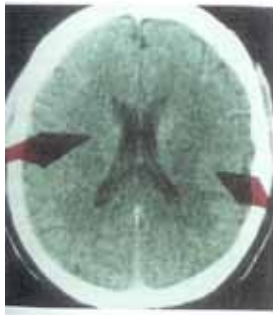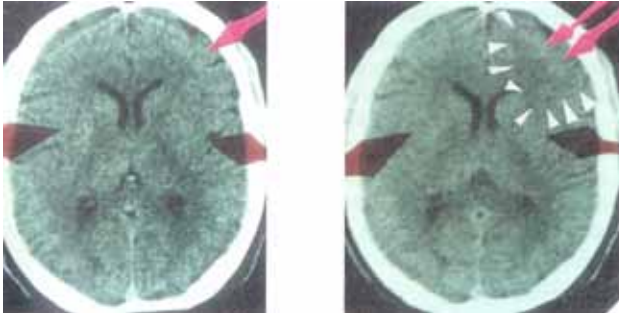


Imagen arriba a la izquierda: 1-4-87 (flecha de arriba) muestra un conflicto de miedo por el territorio que todavía no está en solución.

Imagen arriba a la derecha: el 23-6-87 este conflicto de miedo está en plena solución (ver la flecha pequeña, borde edematoso).

Imagen a la izquierda: 23-6-87, las dos flechas muestran los Focos de Hamer que se encuentran en solución a izquierda y derecha periinsularmente.

2. Frontalmente vemos en los dos lados dos conflictos de miedo en solución (miedo frontal a la derecha y miedo de impotencia a la izquierda). Los conflictos habían tenido sus DHS en febrero del 87 y habían durado solo 6 semanas. Entonces el paciente tuvo que ir a las oficinas de asistencia social porque querían declararlo inválido. Un profundo miedo se apoderó de él, el cual también resolvió con la “solución general” de sus conflictos. Los discretos / modestos nódulos de miedo del cáncer en el cuello y los quistes de los arcos branquiales bilaterales habían sido descubiertos por el paciente, pero por suerte no había hablado de ello. (Enero-marzo del 87).
3. Evidentemente se resolvió también un conflicto de miedo en la nuca (ver imagen de abajo a la izquierda), cuyo DHS apareció en la primavera del 85. Entonces las autoridades querían retirarle el carnet de conducir, que más tarde debería ser renovada cada tres meses.

Este caso, que hago público con el consentimiento explícito y amigable del paciente, es particularmente impresionante porque es, o podría ser, un caso muy recurrente.

Hay cientos de miles de combinaciones y constelaciones similares. Afortunadamente la mayor parte de las personas sale de ellas sin daño (“todos estamos locos”), sin embargo algunas veces un conflicto sexual femenino parecido permanece “en suspenso”, resultando muy peligroso, especialmente en la constelación homosexual. Entonces el pobrecillo vaga como una “bomba sin explotar” que puede explotar en cualquier momento, es decir, puede caer en la constelación esquizofrénica. En nuestro tiempo, en el que se considera interesante ser “andrógeno”, muchas personas corren el riesgo de caer en constelación esquizofrénica.

Probablemente aquí no se trata sólo de como reacciona una persona de vez en cuando, sino en todos los diferentes niveles. Otra posibilidad de peligro está, por ejemplo, en el hecho, que he observado a menudo, de que los pacientes que han sufrido un conflicto sexual (femenino) con carcinoma del cuello del útero por el correspondiente DHS, de vez en cuando se convierten en amenorreicos. Evidentemente la producción de hormonas, o la ovulación, viene controlada de un modo decisivo por este centro de relé particular periinsular a la izquierda en el hemisferio. Al mismo tiempo, la misma cosa podría sucederle a los hombres a la derecha periinsularmente. Solo que no se puede observar también como en las mujeres con el ciclo menstrual. Era totalmente posible que el paciente a causa del conflicto precedente de territorio fuese casi “frenado masculinamente” y por eso pudiese sufrir más fácilmente (y mantener) un conflicto sexual femenino de naturaleza homosexual.

En este caso vemos también lo que se decía en nuestros libros de texto de los denominados “accesos esquizofrénicos”: se trataba de una mera descripción de los síntomas, básicamente errónea por completo. Estos “accesos” los hay siempre, como en nuestro caso, cuando un conflicto está “en suspenso” y mientras tanto se da otro nuevo en el hemisferio opuesto. ¡Realmente muy lógico!

En el futuro debemos examinar muy atentamente todas estas combinaciones, alternancias y constelaciones.

Nótese:

¡No existe una esquizofrenia como característica o comportamiento esencial! Sólo hay una constelación esquizofrénica, y esta es en principio temporal y solucionable en cualquier momento.

¡Respecto a esto nosotros, aprendices de brujo, estábamos completamente equivocados!

Suplemento: ¿Qué es la normalidad?

Cuando en este capítulo hablo de “normalización”, entiendo con ello la interrupción de la constelación esquizofrénica y el retorno al estado precedente en la mejor de las hipótesis, siempre que la enfermedad misma no haya dejado huellas notables de desvalorización de sí mismo.

Si por ejemplo el paciente de antes es homosexual, cuando se elimina la constelación esquizofrénica, este puede también (ser o) permanecer homosexual (con toda probabilidad. Esto resulta también visible. Por lo tanto con la eliminación de la constelación esquizofrénica no se “devuelve a la norma” el tipo o el carácter, sino que justamente se anula la constelación esquizofrénica. Este puede sin embargo volver a reaccionar de nuevo heterosexualmente.

Pero incluso cuando todo se soluciona felizmente, estas personas están en un peligro grandísimo por dos motivos diferentes:

1. Dado que las características del carácter y la constelación hormonal pueden manifestarse durante un largo tiempo, por ejemplo bisexualmente, el paciente corre más riesgo que nadie de sufrir conflictos con DHS en distintos hemisferios, y si estos por casualidad están activos al mismo tiempo, entonces está presente la constelación esquizofrénica. Creo que justo por esto el número de pacientes homosexuales afectados por una constelación esquizofrénica es tan desproporcionadamente alto.

2. Una vieja regla hasta ahora valida decía: “Un esquizofrénico no se cura jamás”. Una vez loco, loco para siempre. Pero si se puede aplicar la NUEVA MEDICINA en este campo, entonces creo que en nuestras clínicas están internadas muchísimas personas cuyos conflictos de hecho se resolvieron hace mucho tiempo, pero que durante ese tiempo se han acostumbrado a la clínica que ya no sienten más el impulso de salir de nuevo a la difícil lucha por la vida. De hecho ven que aquellos que se rebelan son castigados doblemente por su protesta y mandados a la celda de aislamiento.

Y justo aquí está la tragedia actual:

Ningún médico sabe que es la esquizofrénica o la constelación esquizofrénica. Pero todos y cada uno de ellos reconocen un esquizofrénico.

Es decir, que en verdad, como ya hemos admitido, no existen criterios para establecer con precisión que es una esquizofrenia. A pesar de eso todos se comportan como si fuese clarísimo el motivo por el que este o el otro son esquizofrénicos. Y una vez que uno le han puesto esta marca, y por mucho que haya sido estúpido por parte del doctor que ha hecho el diagnóstico desconsideradamente, el paciente no se liberará de ella jamás.

Si un paciente que ha curado de su esquizofrenia quiere explicar a las autoridades o a los médicos que está de nuevo sano, lo único que recibirá serán risas.

No oírás más que murmullos acerca de su falta de autocrítica, escasa comprensión de la enfermedad o incluso desconocimiento paranoide de la enfermedad. El hecho de que el paciente se puede curar de verdad parece que es completamente inconcebible. Como mucho puede tener un intervalo con pocos síntomas o incluso sin ellos (la denominada “remisión”), pero se entiende que hasta el próximo acceso.

De esta manera un paciente puede correr de Pilatos a Herodes, o hacer como el desesperado Michael Kohlhas, siendo considerado todavía más loco por ello. Si fuese normal se entendería de hecho que lo que ha querido con todos los medios a su alcance es obtener justicia, pero siendo un loco eso es completamente inimaginable y por eso permanece loco, en base al dogma actual. Basándonos en el electroencefalograma, tras la conflictolisis, vuelve a ser normal, justo como todos los otros.

Como ya se ha dicho, este caso se basa en los conocimientos disponibles en 1986/87.

Actualmente: Desde el descubrimiento de la Nueva Medicina se han tomado 69 decisiones legales (a menudo en el tribunal) de internamiento psiquiátrico forzoso y/o se han seguido de internamientos, solamente en 1997/98, durante mi período en prisión se produjeron 4 internamientos forzosos en una clínica psiquiátrica. El diagnóstico estaba siempre preestablecido: “Pérdida del sentido de la realidad”. El internamiento psiquiátrico forzoso ha existido siempre, pero hoy en día existe de un modo particular, es un arma terrible de la dictadura masónica dominante para hacer pasar al adversario por ridículo o que se considere que “no se le puede tomar en serio”. Era imposible encontrar una manera de defenderse. Sólo porque “sabía por donde van los tiros”, dado que yo mismo he trabajado como médico durante años en la clínica psiquiátrica de la Universidad de Tubingia, he conseguido escapar de este péfido terror. Sin embargo los sacrificios fueron tremendos: “O se deja psiquiatrizar

o pierde definitivamente su habilitación profesional". He preferido perder "definitivamente" mi habilitación.

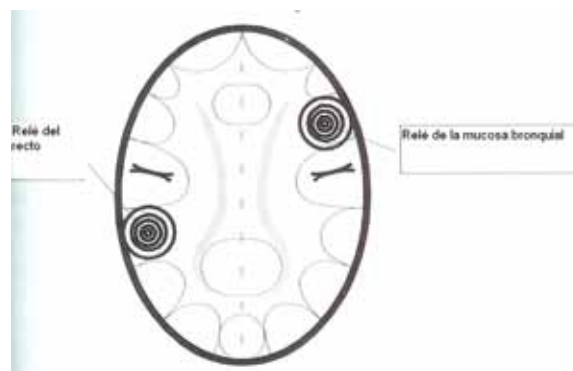
Cuando en 1993 el profesor Bresser, conocido por ser el peor psiquiatra de Renania del Norte-Westfalia, debía "destruirme psiquiátricamente" en la sala de audiencias del tribunal de Colonia (estaba acusado de haber ofrecido información gratuita sobre la Nueva Medicina y de haber regalado un poco de yeso para una fractura espontánea de la rodilla) sucedió lo que sigue: aquel día por la mañana había recibido por fax el escrito del 3-2-93 del médico del estado, el doctor Stangel (ver apéndice del libro). Fui a la sala de audiencias sin abrir la boca con el escrito del médico del estado, presidente de la Unión científica de los médicos del estado del sur de Austria y le puse el escrito por delante al profesor Bresser, el cual lo leyó. Hice la misma operación con el presidente del tribunal, Schlueter.

Cuando lo hubo leído, el profesor Bresser (cuyo mote es "verdugo de la psiquiatría") se levantó y dijo: "Señor Presidente, ya lo sé, nos hemos telefoneado, y usted me ha pedido que declare loco al acusado, pero no puedo hacerlo. De hecho tendría que declarar también loco al médico del estado. Encuentro la Nueva Medicina incluso muy lógica e iluminante. No se puede ser declarado loco sólo porque se haya descubierto algo nuevo en la medicina. Por lo tanto, lo siento, pero no puedo declarar loco al acusado, como usted quería". El presidente Schlueter rugió: "Entonces no lo haga".

¿Puede ser que poco tiempo después el profesor Bresser muriese, quizás a causa de su desobediencia a la logia?

2.6.4.13. La constelación mitómana.

Corte esquemático del encéfalo



La constelación mitómana cortical tiene siempre este aspecto en el TAC cerebral.

2.6.4.13.1. Realización de la constelación mitómana.

En los mitómanos depende mucho del modo en que se realiza la constelación mitómana, tanto respecto a la edad del paciente cuando surge la constelación como respecto a la sucesión de los dos conflictos o de los programas especiales biológicos con sentido.

1. mujer diestra:

1. conflicto de identidad (=conflicto femenino)
2. conflicto de amenaza por el territorio (=conflicto masculino)

- | | |
|---|--|
| 2. hombre diestro: | |
| 1. conflicto de amenaza por el territorio | (=conflicto masculino) |
| 2. conflicto de identidad | (=conflicto femenino) |
| 3. mujer zurda: | |
| 1. conflicto de susto | (=conflicto femenino, aunque haya golpeado en el lado masculino) |
| 2. conflicto de identidad | (=conflicto femenino, aunque la paciente esté “desafeminada” psíquicamente. Todavía está sólo abierto el lado izquierdo femenino) |
| 4. hombre zurdo: | |
| 1. conflicto de rencor en el territorio | (=conflicto masculino, aunque haya golpeado en el lado femenino) |
| 2.conflicto de amenaza por el territorio | (=conflicto masculino, aunque el hombre esté “desmasculinizado” a causa del primer conflicto. Pero todavía está libre el lado derecho masculino solamente) |

2.6.4.13.2. Importancia de la edad del paciente en la verificación, en particular, del segundo conflicto.

Desde el momento en el que el paciente se encuentra en la constelación mitómana, su desarrollo se bloquea, al igual que en todas las constelaciones corticales. Esto tiene gran importancia para la “coloración” sucesiva de todo el superprograma EBS de esta combinación de constelaciones.

2.6.4.13.3. Importancia de la acentuación de un lado cerebral.

Hemos definido como mitómanos a los mentirosos crónicos o a aquellos que cuentan fábulas. Se ha dicho siempre: tienen el impulso de contar continuamente historias inventadas, no consiguen distinguir la fantasía de la realidad.

Sin embargo si se trataba de sacerdotes o novelistas o incluso sólo de periodistas, se hablaba de mitomanía profesional. Este hecho no era considerado paranoide. Normalmente todos tienen en común la misma constelación, prescindiendo del mentiroso intencionado empedernido. Pero la “manía” a menudo tiene una presencia más débil que los componentes depresivos. Se la podría llamar mitomanía pasional.

2.6.4.13.4. Influencia de otros programas EBS corticales o incluso de EBS del cuerpo medular del cerebelo o constelación del cuerpo medular del cerebelo.

Para que se dé una constelación mitómana deben darse al menos dos conflictos o EBS. Pero naturalmente hay muchos, si no la mayor parte de los pacientes, que tienen una combinación de 3 o 4 o también de más EBS o por lo menos que la tienen temporalmente. Según afecten a izquierda o a derecha, estos conflictos pueden reforzar la manía (izquierda) o la depresión (derecha).

Conflictos parecidos añadidos modifican no solo la “coloración” de la mitomanía, sino que la cambian casi completamente: desde la inocua fantasiosidad paranoide hasta la peor calumnia (con añadido de constelación biomaníaca agresiva), todo tiene cabida.

Es muy importante saber la edad a la que el segundo conflicto ha comenzado, el “conflicto completador”.

A partir de ese momento el desarrollo se bloquea. Si por ejemplo el segundo conflicto ha acaecido a los 13 años, la persona permanece en los 13. Y no sólo los cuentos fantásticos, sino también el tipo y el modo en que son referidos y las personas a las que se refieren los escritos de un/una treceañera (en este caso los padres). Semejantes “niños”, aunque tengan 20, 30 o 40 años, pueden inventar y difundir las historias falsas más atrevidas sobre sus padres. Después, se sientan a la mesa con sus padres con la máxima naturalidad (“tengo 13 años”). Si se les confronta con sus historias falsas responden únicamente: “Si, ¿y qué?”. Una hora después ya están contando otras historias calumniosas...

En la mitomanía “pura” se trata de locos inocuos, amigables y fantasiosos, que inventan historias sin hacer mal a nadie. A menudo son consideradas personas introvertidas, sensibles y muy fantasiosas con una rica vida interior. Sin embargo apenas un FH activo se añade en el relé del rencor en el territorio, de tal manera que resulta una constelación agresivo-biomaníaca (no importa cuando), este inocuo fantasioso puede convertirse en un calumniador agresivo y malo.

Entre nuestros pacientes de mitomanía, entre los que muchos tienen “mito-depresión”, es decir, con preponderancia del lado deprimido, tenemos que actuar como los buenos artesanos.

Esto es válido para cualquier EBS, y en particular para los programas EBS combinados o las esquizo-constelaciones.

Debemos evitar querer resolver estas constelaciones a la ligera, por lo menos las corticales del encéfalo. Para constituyen una protección, ya que este no produce ninguna masa conflictiva durante la constelación cortical. Y si no prevalece el lado deprimido (derecho), el paciente se siente realmente bien.

Tenemos que saber también cuando, como, quien (hombre o mujer, a derecha o a izquierda, antes del menarca, antes o después de la menopausia, con o sin píldora, durante el embarazo o la lactancia, a que edad ha atacado el primer conflicto y a cual el segundo conflicto (de completación)) y en que circunstancias ha tenido lugar el DHS. Tenemos que saber también si los dos conflictos estaban activos de modo duradero o pasajero y si con anterioridad había habido ya un conflicto activo durante un cierto tiempo.

Es siempre importante hacer una confrontación entre los TAC cerebrales, si disponemos de ellas, y los eventuales informes orgánicos.

Al principio esta alta matemática de las combinaciones y de las constelaciones, en las que a pesar de todo el paciente es el jefe del proceso, es muy complicada, y más porque no es fácil convencer a un paciente que está en constelación para que

hable de sí mismo, y mucho menos que esté dispuesto a construir ninguna confianza.

La medicina se convierte en un arte, la más bella y honesta del mundo.

2.6.4.13.5. Ejemplo: típica constelación mitómana.

Esta joven paciente de 23 años es un típico ejemplo de constelación mitómana no pura.

De hecho, como podéis ver, tiene añadida una constelación autística, una constelación post-mortal, una constelación fronto-occipital, un conflicto de separación brutal, un conflicto de desvalorización de sí misma, un conflicto del morder, un conflicto de miedo con repugnancia, un conflicto de miedo en la nuca, etc...

Esto parece muy dramático y de hecho lo es, pero por suerte los FH, casi todos activos, no forman casi ninguna masa conflictiva. Estos casos terminan, antes o después, en las clínicas psiquiátricas, en cuanto los padres u otros parientes dejan de pagar.

Esta paciente entró a los trece años en constelación mitómana. Ninguno sabe exactamente dónde y en qué circunstancias se produjeron todos sus FH y programas EBS. La mayoría se dirigen contra la madre, como es habitual a los 13 años.

Desde hace diez años cuenta las historias más increíbles sobre sus padres, en particular sobre su madre, que por otra parte es una mujer muy inteligente y con un gran corazón.

La paciente lucha continuamente, no tiene ningún título académico, no ha trabajado en serio ni un sólo día. Consigue con sus engaños que los padres la financien un pequeño apartamento y un sueldo. Por la tarde a las 9 se va a la discoteca, donde se aturde hasta que todos se van, después duerme hasta por la tarde.

Se me pedís una terapia, esta no puede consistir en meterle “una charla” durante largo tiempo como un psicólogo o un psicoterapeuta, siguiendo las reglas no biológicas. Tampoco el internamiento representa una alternativa.

Ni se puede considerar seriamente la posibilidad de meterla en el grupo de los casos sociales como pensionista precoz. Tampoco sirven de nada los discursos del tipo “...no tiene necesidad de mentir... y ...en el fondo no le falta nada...”, porque la paciente tiene realmente sus conflictos. Tenemos simplemente que constatar que esta joven persona, ya a los 11 o 12 años (primer conflicto) y después a los 13 (constelación mitómana) ha salido de su código biológico normal.

Si en la naturaleza una inhibición parecida del desarrollo tiene todavía su sentido transitorio con el fin de mantener al individuo fuera de la brutal competencia por el territorio y de conservar sus posibilidades futuras, en nuestra sociedad civilizada antibiológica no se consigue encontrar un sentido, a no ser quizás un no-sentido que sin embargo nos aleja todavía más de nuestro código biológico.

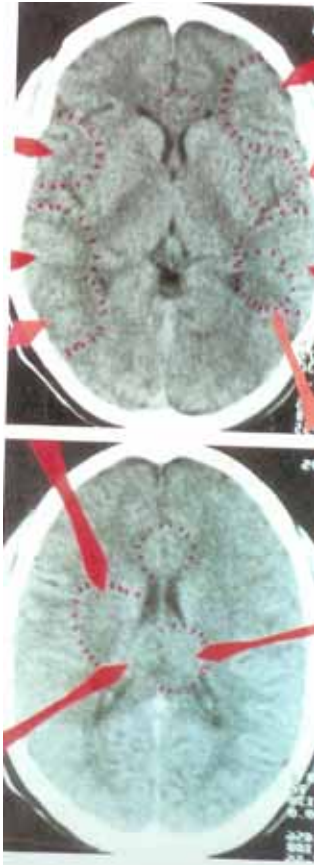
Por supuesto que sé que a esta pobre madre no la ayuda en nada pedirla que espere al futuro, cuando quizás nuestra sociedad civilizada cambie. Ella necesita ayuda ahora.

A pesar de eso: ¿Cómo debería ser entonces la “ayuda” (=terapia) biológica?

En la naturaleza una chica así quizás habría sido madre precoz y habría usado todos los instintos y motivaciones para nutrir y amamantar a su hijo.

Jamás se habría llegado de un modo antibiológico a tal elenco de conflictos biológicos. Tenemos que comenzar de nuevo allí donde nosotros, los médicos, hemos fallado.

Esta incitación, queridos lectores, puede a primera vista pareceros demasiado mezquina. Pero si la reflexionáis un poco durante un tiempo os resultará comprensible.



Este es un caso en el que la paciente no deseaba hablar de sí. Se debe respetar este deseo.

La segunda flecha (abajo a la izquierda) y la primera flecha (arriba a la derecha) forman la constelación mitómana (FH en el relé del recto y el relé de la mucosa bronquial).

La flecha de arriba a la izquierda revela un conflicto sexual. La joven mujer es totalmente frígida aunque tenga la menstruación gracias a los conflictos corticales activos a la derecha.

El conflicto sexual y el conflicto de territorio (flecha pequeña central sobre la derecha) forman la constelación esquizofrénica post-mortal (maníaco-depresiva).

Y el conflicto de susto (tercera imagen: flecha de arriba a la izquierda) y el conflicto de rencor en el territorio (primera imagen: tercera flecha a la derecha) forman la constelación autística (se aturde en la discoteca durante horas "por hacer algo").

Primera imagen: la tercera flecha a la izquierda abajo indica un conflicto femenino del marcar el territorio (que se encuentra en solución a medias).

La cuarta flecha a la derecha abajo indica un conflicto activo de desvaloración de sí en la pelvis izquierda (osteólisis) que junto con el conflicto, activo, de desvaloración de sí para la columna vertebral torácica a la derecha (segunda imagen, flecha de arriba a la derecha) forma una constelación esquizofrénica de la médula cerebral (megalomanía).

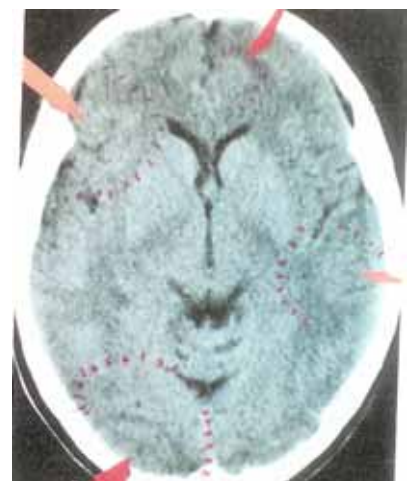Cabe todavía citar el conflicto activo de separación brutal de la madre (pierna izquierda) (segunda imagen: flecha derecha).

Grave conflicto central activo en el centro de la glucemia. Afecta tanto a la hipoglucemia (conflicto de miedo con repugnancia) como a la hiperglucemia (conflicto del poner resistencia).

En la tercera fotografía podemos reconocer bien cuatro FH.

Flecha de arriba a la derecha: conflicto del morder (siempre quiere "morder" a la madre).

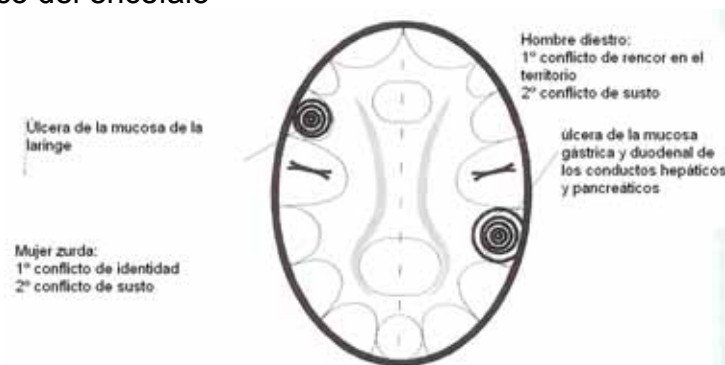
Flecha de arriba a la izquierda (FH en el relé de la laringe) y flecha de abajo a la derecha (relé del rencor en el territorio), estómago o vías biliares y hepáticas o las dos) forman la constelación autística que produce la mitomanía agresiva y mala.



Finalmente (flecha de abajo a la izquierda) vemos un enorme miedo en la nuca, que tiene que ver principalmente con una cosa y claramente activo. Junto con el conflicto del morder forma una débil constelación esquizofrénica fronto-occipital. Es esquizofrénica de modo transversal débil porque con el conflicto de miedo en la nuca (quiasma óptico) están implicadas las mitades posteriores de la retina que miran hacia el partner (hacia la derecha) mientras que el conflicto del morder tiene que ver con la madre. De estas imágenes podemos aprender muchísimo (ver el capítulo posterior “constelación biomaníaca agresiva y constelación fronto-occipital”).

2.6.4.14. Constelación autística.

Corte esquemático del encéfalo



2.6.4.14.1. Ejemplo: Autismo a causa de una pelea con los médicos del hospital.

El paciente al que pertenecen las imágenes siguientes, es de hecho una persona muy amable, sociable e inteligente. No se le puede considerar un tipo autista como han establecido los psicólogos en el pasado. Sin embargo ha atravesado un período de terrible autismo del cual consiguió salir gracias al conocimiento de la Nueva Medicina. Hoy en día está de nuevo sano como cualquier otro.

A mediados de 1995 hubo una pelea fuerte entre el profesor y la mujer del paciente en la escuela de “Tai ji” a la que el paciente y su mujer asistían como hobby. El paciente se puso de parte de su mujer, y a su vez fue atacado también por el profesor. Eso le causó un DHS de rencor en el territorio. Desde aquel momento no fue más a la escuela; el caso tuvo un desenlace judicial, del que el paciente salió vencedor en enero del 96. Aquello fue la solución.

En febrero le fue diagnosticado una ictericia, una hepatitis. Se hizo también un TAC, que sin embargo no le fue entregada, en la que se descubrió un (viejo) carcinoma hepático. Desde entonces el paciente no trabajó más.

Obviamente en aquel momento ya no era una “hepatitis”, sino un “carcinoma hepático con aumento de las transaminasas” que normalmente no se da en el carcinoma del hígado. Pero antes de decírselo le metieron en el hígado tres tubitos, mediante una intervención quirúrgica, “con el fin de dejar salir la bilis”.

Ya que nadie la había informado correctamente respecto a la operación, se enfadó tanto que sufrió un nuevo conflicto de rencor en el territorio. Con la nueva actividad conflictiva cesó la hinchazón de las vías biliares y la bilis consiguió salir.

Dado que ya no salía más bilis de los tubitos y que el paciente acusaba a los médicos de ser incompetentes, estos pusieron el grito en el cielo y dijeron que ya no se podía hacer nada más, que se trataba de cáncer de hígado.

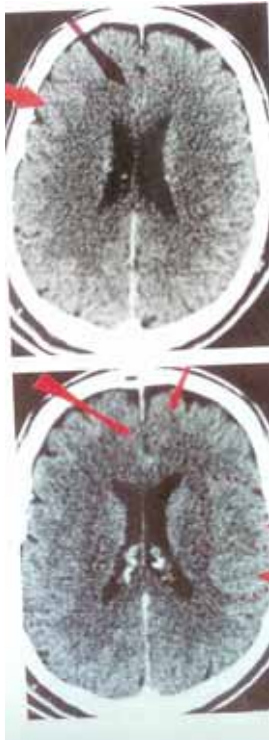
Inmediatamente el paciente sufrió otros dos conflictos, uno de susto (laringe), metiéndose así en la constelación autística, así como un cáncer de colon, además de un cáncer sigmoides y un carcinoma del pecho derecho.

Cayó en una total rigidez autística, permanecía sentado mirando hacia adelante sin decir prácticamente ni una palabra. Es lo que llamamos catatonía.

CL: tras cinco meses, de los cuales hoy no consigue acordarse, que pasó en casa porque su mujer se lo había llevado a casa, oye decir a un terapeuta de la Nueva Medicina que el Dr. Hamer no consideraba su enfermedad tan grave. Sólo hacía falta descubrir los conflictos.

Eso hizo que desapareciera el encantamiento, como el mismo ha contado en una entrevista televisiva. Salió de un mundo del cual a duras penas conseguía acordarse. Pero su mujer nos ha hecho una descripción exacta: había estado como si a alguien le hubiese tocado una varita mágica. En pocas horas había vuelto a ser del todo normal, como antes. Apenas volvió a casa tras haber abandonado el hospital, la mujer le obligó a quitarse los tubitos, pues si no había ictericia (=coloración amarilla de la piel), no eran necesarios.

Entonces tuvo todavía una "hepatitis residual" de la primera hepatitis interrumpida y de la segunda, que sin embargo gracias a la constelación sólo había producido poca masa conflictiva y "masa orgánica". Le explicamos a toda prisa el "viejo carcinoma hepático", resolvió también los DHS del carcinoma del colon y del sigma, que habían durado 5 meses, y tuvo una TBC con sudor nocturno, es decir, una verdadera sanación biológica. El conflicto tenía que ver con una cosa fea y repugnante ligada a la pelea con los médicos. El paciente está hoy día muy bien.



Segundo conflicto:

Flecha a la izquierda (flecha ancha): conflicto de susto, por lo tanto constelación con autismo activo.

Flecha frontal a la izquierda (arriba): conflicto de miedo con repugnancia, activo. Si el rencor en el territorio hubiese afectado a la mucosa del estómago, entonces el paciente habría tenido probablemente también una bulimia. Hablamos entonces de doble constelación esquizofrénica.

Primer conflicto:

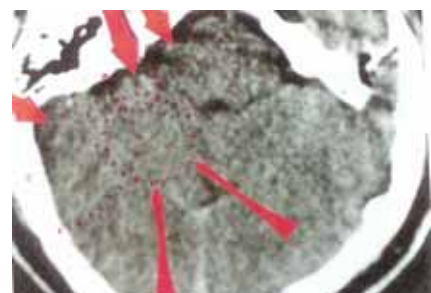
Flecha de abajo a la derecha: conflicto de rencor en el territorio.

Flecha en medio a la derecha: Conflicto de territorio activo.

Flecha frontal arriba: conflicto del poner resistencia y conflicto de miedo frontal.

Primer flecha arriba a la izquierda: carcinoma activo del colon (miedo de no poder absorber más la comida).

Segunda flecha por arriba a la izquierda: carcinoma sigmoides, ya cicatrizado, está de nuevo en recaída (no poder expulsar el excremento).



Tercera flecha: carcinoma de mama, que se manifiesta sólo como un nódulo (conflicto general advertido femeninamente a causa del primer conflicto de territorio y de rencor en el territorio).

Flechas pequeñas de abajo: indican el relé peritoneal (todavía activo). (Siempre se le quisieron practicar más operaciones).

2.6.4.14.2. Ejemplo: constelación autística.

(Véase este caso también en el capítulo “Síndrome del carcinoma de los túbulos colectores”).

Citamos sólo dos conflictos de esta paciente zurda, aquellos que han provocado la constelación esquizofrénica con autismo.

Primer DHS:

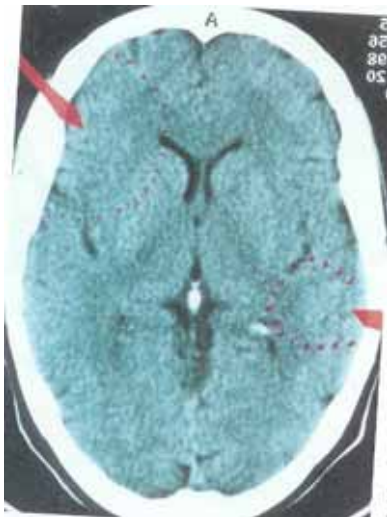El primer conflicto de esta mujer zurda sucedió cuando tenía 12 años. Desde el sexto año tenía un “amigo” al que estaba apegada. De un día para otro, de repente, él no quiso saber nada más de ella. Sufrió un conflicto de identidad con úlcera gástrica y depresión.

Desde entonces permanece deprimida durante seis años (hasta su primera relación íntima) y después durante otros cuatro años, en total 10 años.

Segundo DHS:

Poco tiempo después del primer DHS tuvo una pelea con su madre. Esta última gritó hasta el punto de “helarle la sangre en las venas”. Sufrió un conflicto de susto y todavía ahora a menudo oye en sueños aquellas voces.

Desde entonces ha permanecido, con breves interrupciones, en constelación autística, no siempre de modo continuado, pero muy frecuentes. Se queda meditabunda mirando hacia adelante durante horas, no tiene estímulos, está deprimida y como embrujada.



Primer conflicto: flecha a la derecha en el relé de la mucosa gástrica, FH activo (a causa de ser zurda).

Permanece, con interrupciones más o menos largas, desde que tenía 12 años: depresión. Conflicto de identidad, porque el querido amigo de doce años la había dejado plantada.

Segundo conflicto, también cuando tenía 12 años. La madre durante la pelea gritó “con su voz estridente” tanto como para hacerla sufrir un conflicto de susto.

Desde entonces, si una relación se rompe y oye la voz estridente de la madre (aunque sea por teléfono), inmediatamente cae de nuevo en constelación autística, entonces se queda sentada durante horas y devana los sesos incapaz de poner fin a tales obsesiones.

2.6.4.15. Constelación esquizofrénica de la corteza cerebral por un DHS con dos conflictos biológicos parciales.

También yo, como todos los científicos, cometo errores. Se puede estar contento con el hecho de no cometer errores fundamentales o de base. He cometido un medio error de este tipo cuando, hablando de “conflictos centrales” en mis libros anteriores, he citado un conflicto biológico particularmente grave. Era correcto, pero no en el sentido en el que lo entendía entonces. En realidad tales conflictos centrales o paracentrales que se expanden al otro hemisferio son del tipo que afecta psíquicamente las dos regiones madre o niño y partner. Ya lo habíamos visto en el ejemplo del capítulo sobre la parada del desarrollo a causa de la constelación esquizofrénica.

Si la mujer amada, junto con los niños, abandona a su marido o el marido se va con los hijos abandonando a la mujer en un dramático DHS, como consecuencia veremos:

- a) O un conflicto central con anillos concéntricos en el FH, que se extienden por los dos hemisferios madre/padre-niño y el del partner. Un conflicto parecido central o paracentral no produciría todavía una constelación esquizofrénica en el sentido ya definido, ya que no se cumple la segunda condición (los hemisferios oscilan de modo diferente)
- b) O por la misma DHS dos FH diferentes en los dos hemisferios. Lo decisivo es sólo como el paciente siente DHS en ese momento. En este caso el paciente o la paciente tienen una constelación esquizofrénica de la corteza cerebral como si hubiese habido dos conflictos biológicos diferentes desde el principio.

Debemos distinguir también si la madre o el padre, eventualmente, no sienten más, o sólo en parte, a su hijo, que ha crecido como “niño”, sobretodo si estos los afrontan de una forma hostil. También aquí el FH puede presentarse como un conflicto central o conflicto paracentral, donde el centro del FH está situado, evidentemente, en el lado experimentado como predominante.

Pero también aquí un DHS puede manifestarse al mismo tiempo como dos conflictos parciales. Entonces de esto resulta una constelación esquizofrénica completamente “normal”.

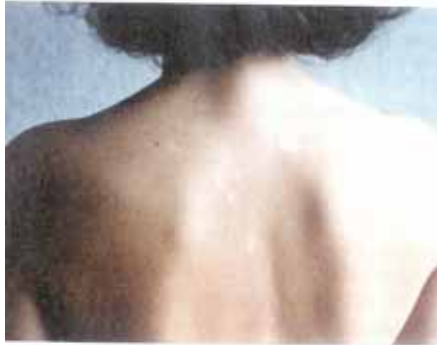Al principio para muchos es comprensiblemente difícil imaginarse la diferencia entre los denominados ámbitos del territorio. De hecho estos ámbitos de territorio, femenino y masculino, a izquierda y a derecha, tiene una sucesión bien determinada según el paciente sea zurdo o diestro, es decir, se puede comprobar una determinada sucesión, a pesar de que originariamente también estos ámbitos hayan formado parte de conflictos motores normales (por ejemplo musculatura bronquial o musculatura de la laringe) o sensoriales (por ejemplo endangio de las arterias coronarias o endangio de las venas coronarias).

Pero la musculatura normal estriada de nuestro esqueleto y la sensibilidad normal de nuestra piel son de vez en cuando correlativas a la madre o al niño y al partner. Se debe tener presente esta diferencia. Estas tienen que ver sólo con el ser zurdo o ser diestro, no con las hormonas, la menopausia o cosas parecidas. Se establecen una vez y para toda la vida.

Los casos que siguen deberían aclarar todo lo dicho anteriormente.

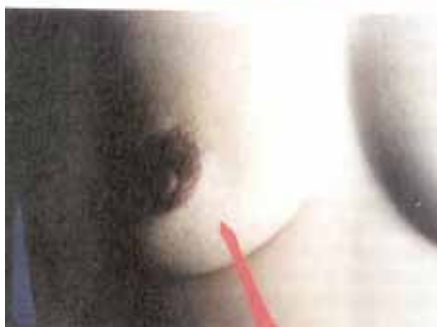2.6.4.15.1. Albinismo adquirido: Separación brutal del novio y del hijo.

Madre de 32 años, abandonada por el novio, muy querido por ella, que al mismo tiempo se lleva al hijo de diez años.



En esta imagen vemos en los dos lados de la línea central las manchas del albinismo adquirido (separación repugnante brutal).

Las manchas de albinismo adquirido a la derecha de esta madre diestra son relativas al novio, las de la izquierda al hijo.

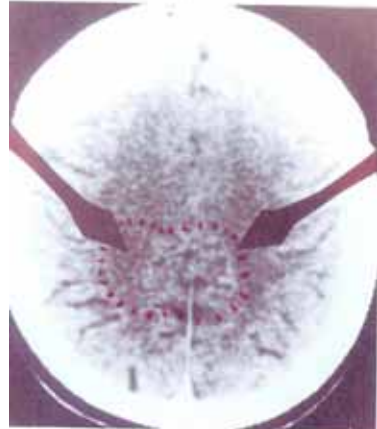
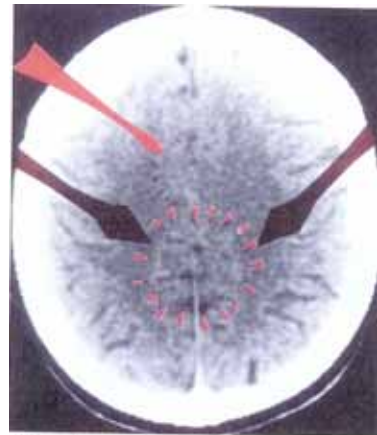


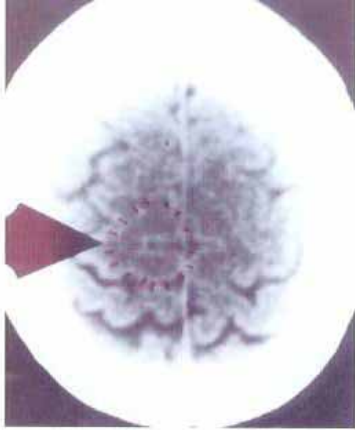
En esta imagen la mancha de albinismo adquirido alrededor del pezón derecho es relativa al novio.

TAC cerebral: conflicto central de separación, que en una observación más atenta resulta ser un conflicto paracentral ya que el centro del FH se encuentra en el lado derecho (para el lado izquierdo del cuerpo, por lo tanto para el hijo). Se puede entender que también la región alrededor del pezón derecho (en el TAC a la izquierda, muy al exterior), se puede observar en los anillos que aparecen hacia el exterior, y que se distinguen muy claramente frontalmente a este FH.

Frontalmente al FH sensorial muy marcado vemos un "medio FH" para la motricidad del muslo derecho = pierna del partner, correspondiente a una ligera parálisis de la pierna del partner (flecha clara arriba a la izquierda).

Vemos un conflicto de separación central (flecha derecha) que abarca la separación del niño (lado izquierdo del cuerpo, lado derecho del cerebro) y del partner (lado derecho del cuerpo y lado izquierdo del cerebro) de la paciente diestra (prevalentemente activo).

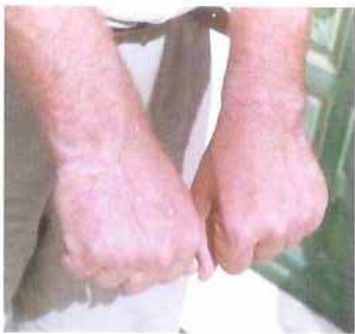



En esta imagen vemos además el FH activo para el novio en la parte alta del cerebro (superposición).

Cuando encontramos un proceso parecido en el lado externo de la piel y cuando uno de los dos focos está en solución y el otro en actividad (superposición) normalmente hablamos de psoriasis. Pero aquí está afectada la parte inferior de la piel externa (albinismo adquirido).

2.6.4.15.2 Fallbeispiel: Neurodermitis



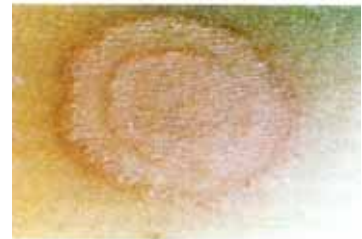2.6.4.15.2. Ejemplo: Neurodermitis.

Neurodermitis en fase PCL en el dorso de las dos manos de un padre diestro que tuvo que defenderse de su hija adulta, de 45 años, separándola con el dorso de las manos, es decir, ha tenido que separarse de ella. La hija había luchado con él de mala manera durante años. Al momento de este suceso = DHS, él sentía a la hija al 80% como partner (enemiga) y sólo al 20% todavía como hija. Como consecuencia los signos de la mano derecha son cuatro veces más fuertes (partner) que el

de la mano izquierda (hija).

De esta marcada diferencia se deduce que el DHS debe haber atacado con dos FH diferentes en los dos hemisferios de forma separada, provocando instantáneamente una constelación esquizofrénica de la corteza cerebral.

Foco de neurodermitis en fase PCL. Vemos el FH del órgano que se está convirtiendo en edematoso, es decir, los anillos se vuelven rojos.

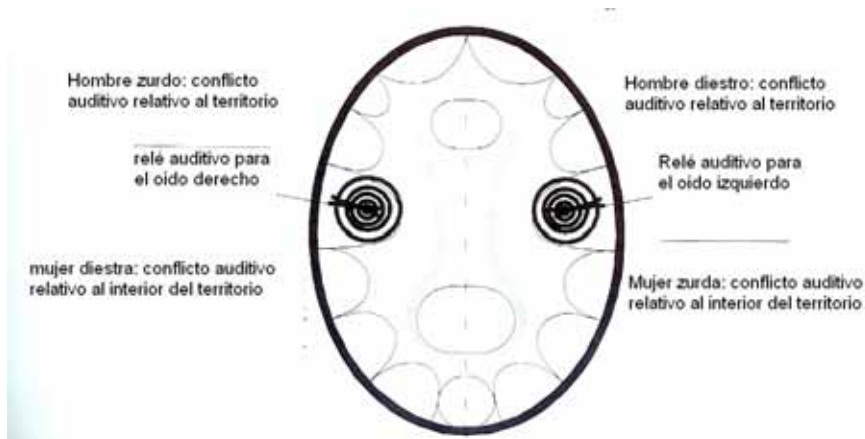


En un estado de reparación avanzado todo el FH del órgano se hincha y los anillos edematizados desaparecen en la hinchazón generalizada.



2.6.4.16. La constelación esquizofrénica del oído con zumbido de oídos o voces bilaterales, el denominado “oír voces”.

Corte esquemático de la fosa craneal media



Conflicto auditivo = “No puedo creer lo que oigo”.

Hasta ahora, cuando un paciente imprudentemente “confesaba” que había oído uno o incluso más voces, o que las oye todavía a menudo, el diagnóstico psiquiátrico era seguro: esquizofrenia paranoide. En la ficha clínica se escribía: “¡Vox!”. Con esto el interesado estaba “listo” para el resto de su vida y era considerado un caso de instituto psiquiátrico.

En la Nueva Medicina el hecho de oír voces, sustancialmente, no es otra cosa que un doble zumbido de oídos, solo que en lugar de uno o dos zumbidos se oyen continuamente una o dos voces. Se trata siempre de una voz o de voces que el paciente oyó en el momento del DHS del conflicto auditivo, cuando no podía “creer” lo que oía. Si el ruido del DHS acústico había sido un estallido, algo que se rompía, un estrépito, un zumbido o el rugir de un motor, lo que sigue oyendo es aquel ruido.

Contrariamente a la constelación planeante los pacientes sufren el hecho de tener un zumbido en los dos oídos u oír voces en los dos oídos u oír un zumbido en un oído mientras que en el otro oyen una voz. Según la vieja nomenclatura también aquí estamos frente a una “psicosis maníaco-depresiva”. Dado que el conflicto auditivo puede también formar parte de los conflictos de territorio (dicho en términos biológicos, el jefe del territorio “siente” al rival), por lo menos en un sentido amplio, el paciente puede ser más maníaco o más depresivo según como estén acentuados los conflictos.

También aquí, si fuese necesario, se debe proceder con mucha cautela en una terapia con el paciente. Sobre todo no se debe olvidar de advertir al paciente que en la fase de reparación no oirá más las frecuencias implicadas (sólo mientras dure la fase PCL). Esto se llama “reducción drástica de la capacidad auditiva”. Naturalmente no es raro que la fase de reparación se rompa a menudo por recaídas. Entonces el paciente puede eventualmente volver a oír un zumbido. Pero la reducción auditiva puede durar durante años (sordera). Por eso es importante encontrar en cada ocasión el DHS y resolver definitivamente el conflicto.

Es aquí interesante el hecho de que en los diestros no tiene porque ser necesariamente el oído izquierdo “el oído madre/niño” o el “oído padre/niño”, sino que el conflicto auditivo puede entrar en la esfera del territorio, donde se oye la voz del rival de territorio, pero no se puede creer lo que se oye. A menudo aquellos que

oyen voces son considerados paranoicos inocuos, pero su constelación esquizofrénica puede combinarse también, por ejemplo, con otra constelación esquizofrénica agresivo-maníaca. Entonces no son para nada inocuos, porque creen firmemente a las voces y a los responsables de estas voces. Muchos fanáticos religiosos, por ejemplo, son personas “que oyen voces”.

¿Qué sucede cuando oímos voces en sueños? Probablemente sufrimos breves recaídas de un conflicto auditivo, donde en el lado opuesto del cerebro o hay un conflicto auditivo activo en suspensión (denominado “fondo de reserva”) en fase CA o hay otro conflicto cortical. De hecho para oír voces en sueños basta sólo con que uno de los dos conflictos de la constelación sea un conflicto auditivo. Ya que la “recaída en sueños” de un conflicto sólo dura muy brevemente, en la persona despierta permanece sólo un conflicto activo y entonces se produce rápidamente la separación del suceso vivido en el sueño, es decir, el interesado sabe inmediatamente que se trataba de un sueño.

2.6.4.16.1. Ejemplo: oír voces.

Primer DHS en 1986:

Paciente de veinte años, zurdo, en la mili, tenía una novia (Ulrike) que sin embargo tenía ya un prometido, lo que él aceptaba. La DHS consistió para él en que ella les engañaba a los dos con un tercer amante. Eso no le parecía bien. Ella se separó de él.

- a) Conflicto de territorio (a la izquierda cerebralmente)
- b) Conflicto de miedo en el territorio (a la izquierda cerebralmente)
- c) Conflicto auditivo.

Entonces era maníaco.

Segundo DHS, 1990:

En 1988 nueva novia, pero siempre tenía a Ulrike en la cabeza, con la que había tenido su primera relación íntima. Con la nueva novia siguió adelante hasta 1989 (durante un año y medio), pero la mitad del tiempo ella había permanecido en el extranjero.

Ella lo dejó. Aquello lo golpeó de nuevo terriblemente.

De ahí en adelante fue prevalentemente depresivo.

- a) Conflicto de territorio
- b) Conflicto de rencor en el territorio.
- c) Conflicto auditivo.

Tercer DHS = doble recaída:

Desde 1994 a marzo de 1998 tuvo una nueva compañera, Carol.

DHS: ella lo dejó en marzo del 98. Eso reactivó el primer y el segundo DHS.

Maníaco-depresivo: grandes gritos de júbilo, mortalmente triste.

Desde entonces comenzó a oír voces.

- a) recaída de los dos conflictos de territorio.
- b) recaída de los dos conflictos de rencor en el territorio.
- c) recaída de los dos conflictos auditivos.

Siempre oía “voces pérfidas” que lo llamaban diciendo “Ja, ja, tu novia tiene otro...”

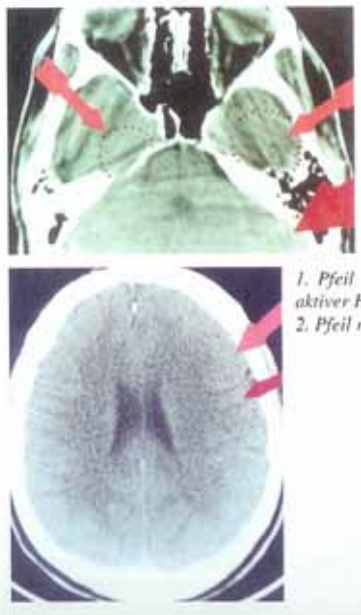
A mediados de agosto del 98 Anne le había “confesado” que estaba embarazada de él. “Estaba perdido, totalmente sin preparación”.

Desde que la novia Carol le había dejado en marzo de 1998 “pensaba de manera diferente. Reflexionaba continuamente de modo obsesivo en como reaccionaban o pensaban las otras personas con las que tenía algo que ver”.

recaída 1 y 2 o intensificación de los dos conflictos durante una fuerte pelea con Anne a finales de octubre del 98, en la que quiso entrar a la fuerza en casa de Anna. Ella lo echó fuera y rompió la relación.

Dado que ya antes el hecho de oír continuamente voces se había convertido en insoportable, fue voluntariamente a una clínica psiquiátrica.

Diagnóstico: esquizofrénica paranoide alucinatoria con voces.



Flecha izquierda: primer conflicto auditivo, FH activo. Flecha arriba a la derecha: segundo conflicto auditivo, FH activo. De ahí en adelante “se oyen las voces” (alucinación paranoide).

Flecha de abajo a la derecha: muestra el corte del cerebelo.

Primera flecha arriba a la derecha: conflicto de miedo en el territorio, FH activo.

Segunda flecha a la derecha: conflicto de territorio, FH activo.

Flecha a la derecha: FH resuelto a medias en la región del cerebelo para la mama izquierda (=reacción semifemenina).

Dos flechas de arriba: conflicto paracentral activo del no poder morder (perdida de esmalte dental).

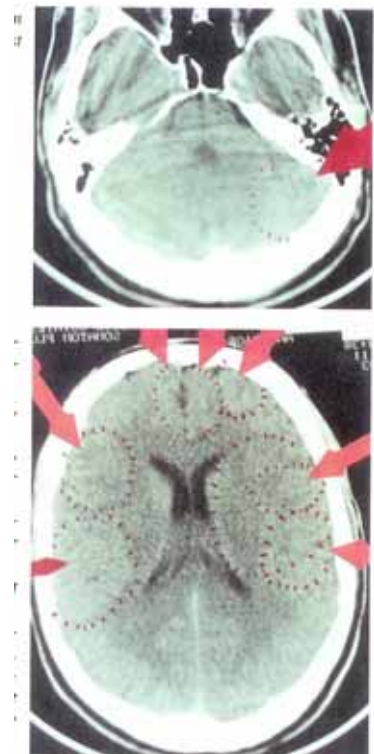
Segunda flecha a la derecha: FH activo, conflicto de miedo frontal.

Tercera flecha a la derecha: gran conflicto de territorio, miedo en el territorio y rencor en el territorio, todos los FH activos.

Segunda flecha a la izquierda: conflicto de miedo en el territorio en los zurdos, FH activo.

Tercera flecha a la izquierda: conflicto de territorio en los zurdos.

A la vez doble constelación esquizofrénica cortical, constelación planeante (conflicto de territorio a la



izquierda y conflicto de territorio a la derecha) y constelación maniáco-depresiva post-mortal de tipología “Casanova”.

2.6.4.16.2. Ejemplo: cinco meses de constelación esquizofrénica y depresión tras la muerte del marido.

Esta mujer de 55 años, suiza, es una mujer rica. De hecho las personas ricas sufren muchos menos DHS con conflicto durativo que la gente pobre, ya que con el dinero se pueden resolver muchos problemas. Pero si se trata de conservar ese dinero, entonces también los ricos sufren los conflictos del mismo modo que los pobres.

A esta paciente se le murió el marido después de una bancarrota de la empresa. La solución para él había consistido en el hecho de haber conseguido a duras penas salvar del desastre su patrimonio personal. Pocas semanas después murió de un infarto cardíaco.

Su muerte causó un DHS con conflicto de territorio en la mujer de cincuenta y cinco años. Este conflicto la golpeó al mismo tiempo de tres maneras. Por un lado todavía no se había liberado de la bancarrota superada felizmente hacía poco; además la relación de la pareja había sido muy feliz, pero ahora todo se había desmoronado; el fantasma de la bancarrota podría haber reaparecido y haber echado destruido todo. Por eso ella sufrió primero un conflicto de territorio típicamente humano por la pérdida del marido, que había “huido del territorio de su reina”, y al mismo tiempo un conflicto de territorio por el tema en sí. Además se añadió un tercer conflicto, siempre por el mismo DHS, un terrible miedo al futuro. Todos estos conflictos afectaron al lado derecho (ver las tres flechas a la derecha en la primera imagen).

Pero las desgracias raramente vienen solas: una semana después de la muerte del marido, cuando la paciente estaba en plena actividad conflictiva y ya estaba adelgazando rápidamente, la secretaria del marido, diez años más joven que ella, le confesó que en los últimos seis meses había tenido una relación íntima especialmente sensible con el marido de la paciente. Según ella, el suyo había sido un verdadero amor.

La paciente, que ya se encontraba en sempaticotonía permanente, se quedó de nuevo congelada y le faltaba el aire (conflicto sexual femenino con carcinoma de la laringe, flecha de abajo a la izquierda).

Junto a este nuevo DHS se añadía un tremendo miedo porque las dos personas de las cuales se había fiado más la habían engañado. Se imaginaba como su marido había pasado los días de amor con su secretaria durante cada “viaje de negocios”. Ahora, por el contrario, no podía fiarse para nada de la secretaria. Le entró un miedo terrible (primera TAC, flecha central a la izquierda).

Desde ese momento en adelante la paciente tuvo la constelación de la *esquizofrenia*. Ella misma dijo que permaneció durante los cinco meses siguientes totalmente confundida, prácticamente para ingresar en una clínica psiquiátrica. En realidad se añadía el hecho de que la paciente, desde la muerte del marido, había caído en una depresión profunda y corría un grandísimo peligro de suicidarse, cosa que las personas a su alrededor atribuían al luto. Por ejemplo, una noche, improvisamente, salió y se hizo 800 Km por autopista para ir donde su hija porque tenía un miedo terrible de ser capaz de suicidarse.

Pero la situación se hizo todavía más dura: en medio de esta “total actividad conflictiva del encéfalo”, incluidos seis conflictos, acaeció la peor de las peleas con el

marido de la hijastra por la herencia. Esto ya se preveía, pues el matrimonio ya había estado casado anteriormente y entonces tenían “mis hijos, tus hijos y nuestros hijos”. Este conflicto (“no creo lo que oigo”) golpeó de nuevo a la paciente como un conflicto doble. Una cara de la moneda era “el conflicto del pedazo de información” (“he esperado inútilmente la información que quería tener”), que causó un denominado “neurinoma del nervio acústico”, que no es otra cosa que un Foco de Hamer en el núcleo del nervio acústico (última imagen, flecha de arriba). La otra cara de la moneda era un conflicto de miedo a morir de hambre con los familiares a causa del dinero, un típico “conflicto del hígado”. Por lo tanto Foco de Hamer en el tronco cerebral a la derecha (última imagen, flecha de abajo).

Cómo la paciente conseguí superar sus dos primeros conflictos principales permanecerá en cualquier caso como un enigma para los expertos y como un milagro para los psiquiatras.

La paciente tenía una amiga muy querida, una de la que podía fiarse con los ojos cerrados. Ella y sus amables hijos la hablaron, organizaron la reconciliación con la secretaria, la cual pidió perdón. Las finanzas se estabilizaron.

A pesar de eso es un milagro que la paciente haya conseguido salir de este círculo vicioso. Ha tenido además “más suerte que cabeza”, como se dice. La última cosa que sucedió (la pelea por la herencia con el marido de la hijastra), no la ha podido todavía “digerir”, como se ve en el TAC cerebral, pero ya se insinúan los primeros edemas sutiles, los denominados edemas perifocales entorno al “foco hepático” de Hamer en el puente a la derecha.

Desde la solución del conflicto sexual (noviembre del 85) la paciente fue de nuevo “normal”, pero todavía deprimida. Esta depresión desapareció súbitamente tras la solución del conflicto de territorio (diciembre del 85). Hasta aquel momento había perdido 15 kilos.

Pero habría sido casi todo inútil, ya que cuando la paciente se sentía peor (y tenía molestias en el hígado) los médicos le hicieron una TAC cerebral, descubrieron el “neurinoma del nervio acústico”, que se unía al “foco del hígado” (“gran neurinoma del acústico”) y querían operar inmediatamente. Yo la aconsejé con la misma insistencia que no lo hiciera. Desde entonces, obviamente, el Foco de Hamer, o mejor dicho, los Focos de Hamer no han aumentado en el tronco cerebral, como se puede ver en los controles, y tampoco pueden aumentar; pero el conflicto no está todavía definitivamente resuelto, se ha reducido mucho, o incluso quizás está provisionalmente resuelto.

La fase de solución traerá otras dificultades. La paciente ha cogido peso desde diciembre del 85, y se siente también mejor, los valores hepáticos (fase de reparación = hepatitis, del conflicto de rencor en el territorio) parecen haber mejorado. Decir también que la paciente tuvo una fuerte tos tras la depresión. Entonces tenía también grandes nódulos de miedo al cáncer en el cuello, que sin embargo no se consideraron carcinomatosos. Además, durante este período de conflicto activo la paciente tenía una voz muy ronca.

De este ejemplo, que se compone de variados conflictos, se pueden aprender una gran cantidad de cosas.

Ante todo la paciente tuvo la gran suerte de que ninguno de sus cánceres (carcinoma interbronquial, carcinoma de la laringe, quiste carcinomatosos de los arcos branquiales en el cuello y carcinoma hepático) fue descubierto. Una vez que le expliqué que las células cerebrales no pueden multiplicarse, y que entonces no puede tampoco desarrollarse el neurinoma acústico, se convenció, al igual que se

convencieron los médicos a los que les había pedido con ese motivo que no la operaran.

Es importante en este caso constatar que cualquier persona puede volverse “esquizofrénica” en una hora incluso en un segundo. En nuestro tipo de sociedad existe el riesgo de que desde ese momento se lleve encima siempre la marca de la esquizofrenia si el diagnóstico se confirma oficialmente (igual que el cáncer). Si eso hubiese sucedido todo el proceso se podría haber resuelto de un modo totalmente distinto, la paciente habría estado en entredicho. Las peleas por la herencia, como ella ya parece haber aprendido fatigosamente, han sido totalmente contraproducentes para ella, la muerte habría sido preprogramada. La paciente veía continuamente este peligro y decía: “El marido de mi hijastra me quiere matar”.

Este caso demuestra también de un modo claro y comprensible que la denominada esquizofrenia no tiene nada que ver con la herencia ni es de la denominada etiología “endógena” como algunos hoy día defienden. Se trata sólo de una constelación infeliz, pero biológicamente con sentido. De hecho esta persona, hasta ahora, entraba en el grupo de las personas más normales que podemos imaginar.

Esta constelación puede verificarse por una serie de factores. Se ve también hasta que punto la depresión y la esquizofrenia son estrechamente afines, pero sólo por la *frecuencia de la constelación*. Una mujer “jefe”, que ahora reacciona de modo masculino porque desde hace tiempo está en menopausia, sufre un conflicto de territorio cuando su marido, que hacía bien y con gusto (casi) todo lo que ella le decía, la ha sacado del territorio con su muerte.

Esta misma mujer jefe sin embargo puede reaccionar todavía con un conflicto sexual femenino si el motivo correspondiente es muy dramático y si el hemisferio cortical derecho está ya “cerrado” por un conflicto activo (de hecho reacciona como un hombre diestro).

Esta paciente tenía también Focos de Hamer en los dos hemisferios frontalmente a la derecha y a la izquierda, debidos a los miedos terribles; era en la práctica “doblemente esquizofrénica”.

Fue una bendición que las enfermedades cancerígenas relacionadas no fuesen descubiertas haciendo así posible un procedimiento de tipo “criminal”. El hecho de que esta paciente no haya sufrido también un conflicto central entre sus tantos conflictos, ha sido una suerte para ella, porque se habría vuelto “visiblemente extraña” y la habrían ingresado en una clínica. De esta manera solo resultó extraña para su entorno más cercano.

Ha superado todo, hoy, después de 14 años, está bien.

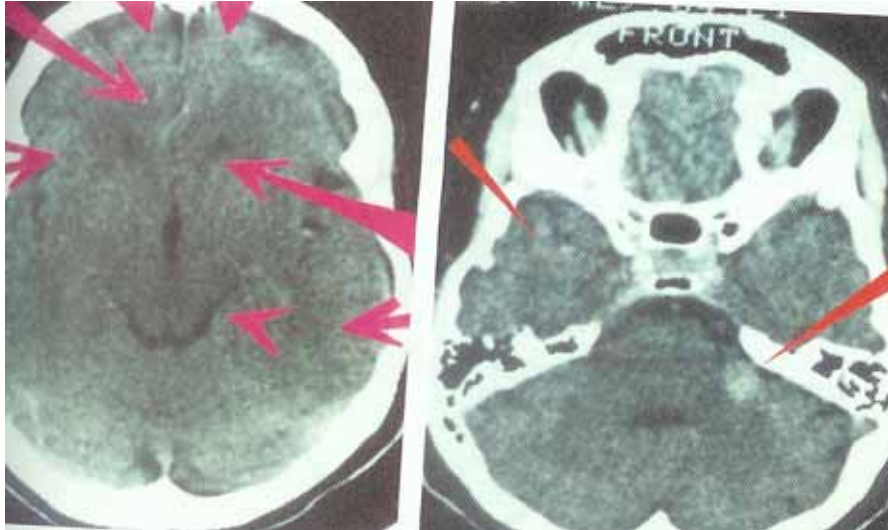


Imagen de arriba a la izquierda.

Flecha a la derecha: conflicto de miedo en el territorio y de rencor en el territorio.

Flecha grande arriba: Conflicto del poner resistencia.

Flecha a la izquierda: (de arriba hacia abajo): conflicto de impotencia, conflicto del morder (del no poder morder, dentina), conflicto de frustración sexual con conflicto auditivo (no creer lo que oía cuando la secretaria le confesó la "love story" con su marido).

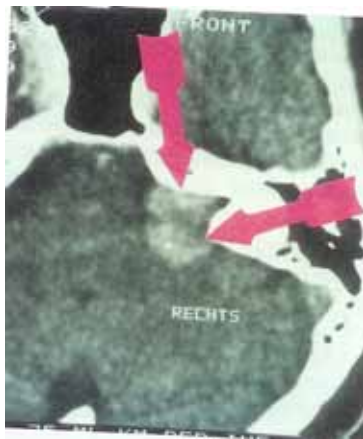

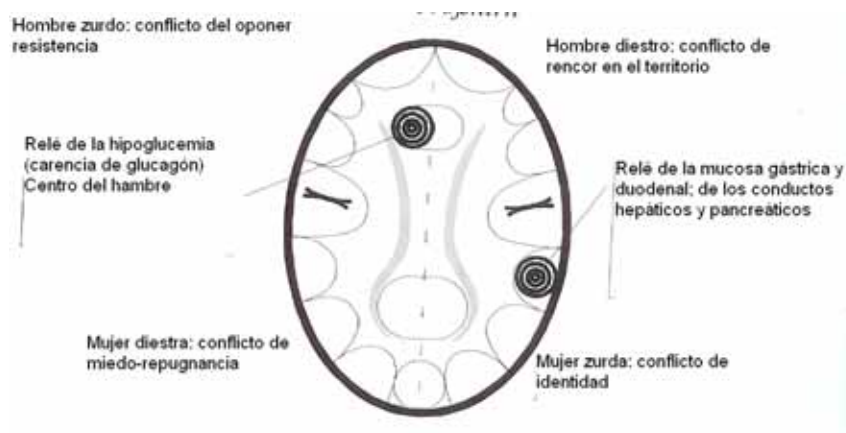
Imagen de arriba a la derecha.

Flecha a la izquierda: conflicto auditivo.

Flecha a la derecha (tronco cerebral) conflicto del pedazo de información (ampliado en la imagen de la izquierda).

2.6.4.17. La constelación bulímica.

Corte esquemático del encéfalo.



La denominada bulimia es una constelación esquizofrénica en la cual solo uno de los dos conflictos es un conflicto de la esfera del territorio. La denominada "voracidad" se verifica en el hecho de que el paciente está continuamente

hipoglucémico a causa del FH a la izquierda cerebralmente porque falta el glucagón, el antagonista de la insulina. Entonces el paciente siempre tiene hambre y come continuamente para contrarrestar su hipoglucemia. A causa de la úlcera gástrica a la derecha cerebralmente tiene sin embargo el estímulo de vomitar porque el estómago no absorbe este alimento excesivo.

En la mujer diestra la sucesión es:

1. Conflicto de miedo con repugnancia (reacción femenina).
2. Conflicto de rencor en el territorio (reacción masculina).

En la mujer zurda la sucesión es:

1. Conflicto de identidad (reacción femenina).
2. Conflicto de miedo con repugnancia (de nuevo reacción femenina).

En el hombre diestro la sucesión es:

1. Conflicto de rencor en el territorio (reacción masculina).
2. Conflicto de miedo con repugnancia (reacción femenina).

En el hombre zurdo la sucesión es:

1. Conflicto de poner resistencia (reacción masculina).
2. Conflicto de rencor en el territorio (de nuevo reacción masculina).

La bulimia es un ejemplo muy bueno para observar la sucesión de conflictos y el “saltar” de los FH al lado cerebral opuesto, o de la “cerrazón” de un lado del cerebro. Hecho importante: la correlación entre cerebro y órgano siempre es igual e invariable, de la misma manera la correlación hijo y partner respecto a la enervación motora y sensorial.

Mecanismo de la bulimia:

Se come continuamente a causa de la hipoglucemia (FH activo en el relé de la hipoglucemia) y se vomita a causa de la úlcera gástrica (FH activo en el relé de la mucosa gástrica).

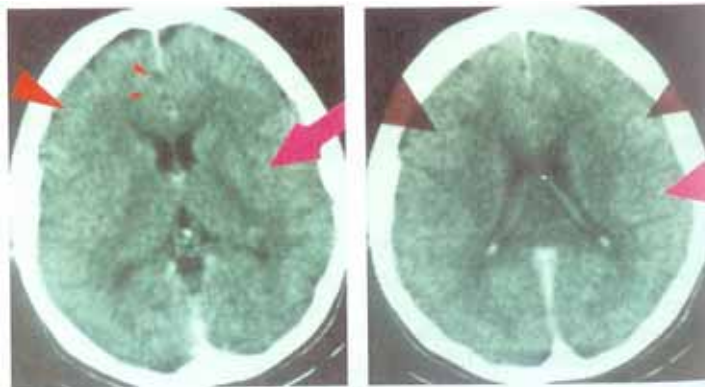
2.6.4.17.1. Ejemplo: Constelación esquizofrénica con bulimia.

Las imágenes de la página siguiente pertenecen a una chica diestra francesa de 23 años que entra dentro de los numerosos pacientes que de vez en cuando se describen como neuróticos, locos, dementes, esquizofrénicos y depresivos. A los 14 años tuvo una terrible experiencia cuando la madre la había intentado ahogar con un cojín y tuvo un gran miedo de morir. Sufrió un carcinoma de la laringe (imagen a la izquierda abajo, flecha izquierda) y al mismo tiempo un conflicto central en el centro de la glucemia (central porque en aquel momento sentía a la madre a medias como madre y a medias como partner o rival, flechas en las dos imágenes) que todavía persiste parcialmente. Un carcinoma de la laringe parecido con FH a la izquierda frontalmente entra, según mis conocimientos, en los conflictos sexuales femeninos. La chica, a sus 14 años, perdió la menstruación.

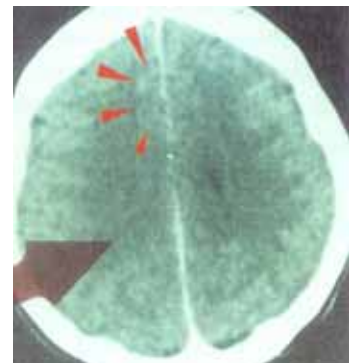De los 14 a los 19 años la muchacha tuvo este “conflicto semisexual en suspensión”. Soñaba a menudo que la madre quería matarla, por lo demás el conflicto se había reducido considerablemente. A los 19 años tuvo un novio (muy afeminado). Ella misma era tremendamente masculina. Sufrió un nuevo DHS cuando este noviete la dejó en circunstancias muy dramáticas y de rencor. Sufrió un conflicto

de miedo en el territorio (flecha superior a la derecha) y una úlcera gástrica (flecha de abajo a la derecha), correspondiente a un conflicto de rencor en el territorio al mismo tiempo. No tenemos ninguna radiografía de los pulmones, pero tenemos que concluir que se trataba, a nivel orgánico, de un carcinoma bronquial correspondiente a este conflicto de miedo en el territorio. Le diagnosticaron úlcera gástrica que seguidamente se manifestó dramáticamente como bulimia.

Desde el momento en que la muchacha tuvo el conflicto de territorio junto al conflicto de la laringe en suspensión a la izquierda cerebralmente, se encuentra en constelación esquizofrénica. Soñaba, gritaba por la noche de repente y creía que su madre quería intentar matarla nuevamente, sufría una gravísima bulimia nocturna, con voracidad y vómito, y tenía una depresión muy fuerte. Este estado de la constelación esquizofrénica duró durante más o menos un año.



Mi colega francés, que me informó por carta de este caso y además hizo que le realizaran los TAC cerebrales, no sabía porqué el conflicto de la laringe (sexual) se había resuelto (probablemente a causa de un pequeño accidente que la muchacha experimentó como una recaída pasajera de DHS). Este está en solución, como se puede ver en el TAC cerebral, porque tiene un borde edematoso (flecha a la izquierda, imagen a derecha e izquierda). La paciente recuperó la menstruación. Con esta modificación hormonal, casi automáticamente, se resolvió también el conflicto de territorio, porque ahora la muchacha estaba de nuevo en una “dimensión diferente” bajo el perfil hormonal. Desde entonces la muchacha es prácticamente normal, ha cogido peso y ahora pesa 65 Kg



En los TAC cerebrales están todos los conflictos “gradualmente en solución”, es decir, no tienen un margen edematoso oscuro como sucede tras la solución de conflictos que han estado activos durante un largo período de forma aguda y luego se resuelven de una vez. Estos “conflicto en suspensión”, cuando se resuelven, tienen también un proceso de solución prolongado, tal y como he observado siempre. Del conflicto central sufrido sólo queda la modificación del centro de este conflicto central (ver flecha arriba a la izquierda, FH de los relés de la hipoglucemia y de los relés de la hiperglucemia).

A muchos les sucede, que “pierden el juicio”. La mayor parte de ellos se calma bastante rápidamente, como es normal que suceda. Si quisiésemos escudriñar si estar personas han sufrido una constelación esquizofrénica por un período breve o más largo, eso provocaría sobretodo un comerse de cabeza. De hecho la palabra esquizofrenia es casi la condena a portar esa marca durante toda la vida, porque una vez que uno es declarado esquizofrénico, lo es para toda su vida. A menudo

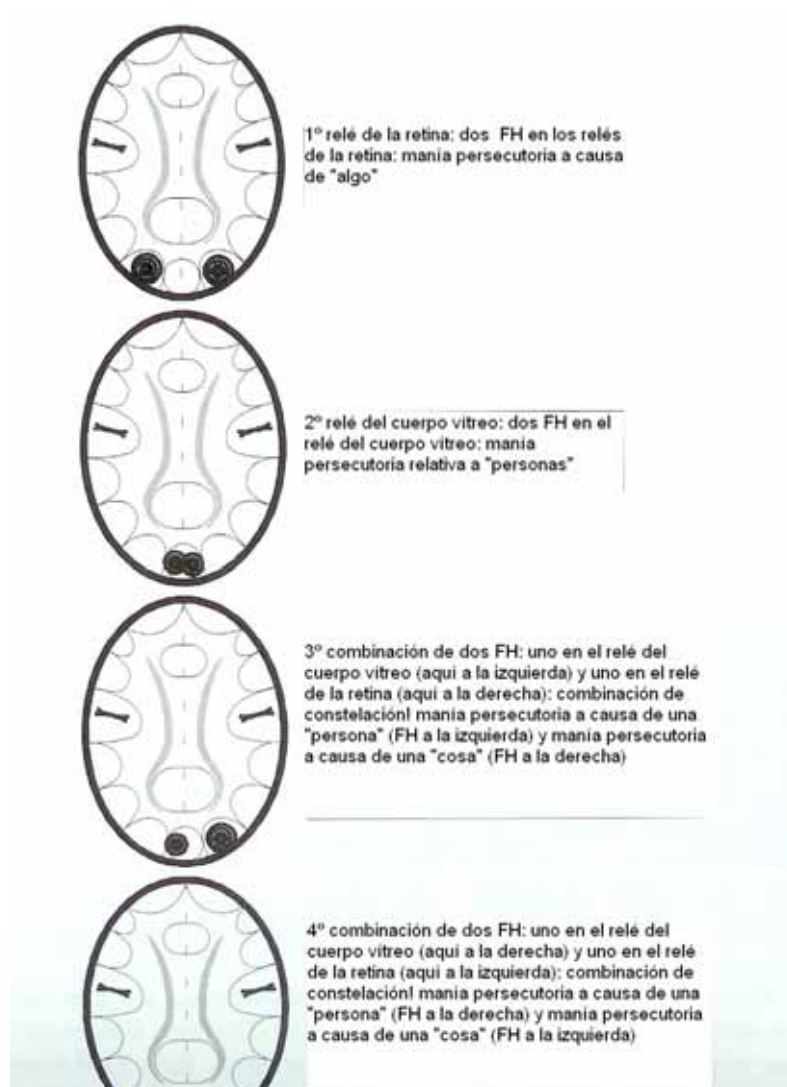
este veredicto prevé también el internamiento en una clínica de por vida, es decir, hospitalización que de hecho es casi un encarcelamiento. En realidad hay “sólo” una constelación que se puede alterar a la misma velocidad con la que se manifiesta. Del resto también los animales, como los hombres, pueden verse afectados de esquizofrenia.

No hay ningún experto en animales que no lo haya observado en los animales domésticos (ver el caso siguiente de la perra bóxer en constelación esquizofrénica).

2.6.4.18. La constelación esquizofrénica de la corteza visual.

Corte esquemático del encéfalo.

Estas son las cuatro posibles constelaciones esquizofrénicas de la corteza visual.



(249)

No sólo los ojos, sino también las cortezas visuales son órganos complicados a nivel físico-óptico.

Podemos distinguir (campo médico todavía inexplorado) una parte occipito-lateral de la corteza visual que enerva las dos mitades de las retinas (derecha-derecha, izquierda-izquierda) que miran hacia el lado opuesto (90%), y una parte mediana de la corteza visual que enerva el cuerpo vítreo del ojo hacia el lado opuesto.

Correspondientemente hay también las distintas combinaciones, que ya indicábamos antes, de constelación esquizofrénica de la corteza visual.

Las dos partes corticales producen un FH si se verifica un conflicto con sensación de ser perseguido; precisamente la parte relativa a la corteza visual produce un FH en caso de DHS del “sentirse perseguido” a causa de cosas o circunstancias o simplemente de cualquier peligro; por el contrario la parte relativa al cuerpo vítreo (situada centralmente) lo produce a causa de una persecución de personas o animales, pero en cualquier caso de seres vivos.

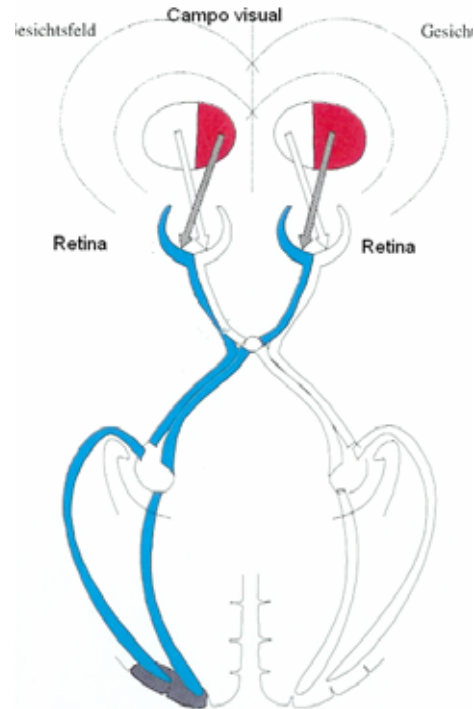
Importante: También en las partes de la corteza visual se cumple la distinción hijo o partner: la mujer diestra mira a su niño hacia la izquierda con las dos hemipartes de la retina y con la corteza visual derecha. En la mujer zurda es todo al contrario.

El hombre diestro, con las dos hemipartes izquierdas de la corteza visual izquierda, mira hacia la derecha a su partner, los enemigos y el territorio. En los hombres zurdos sucede al contrario.

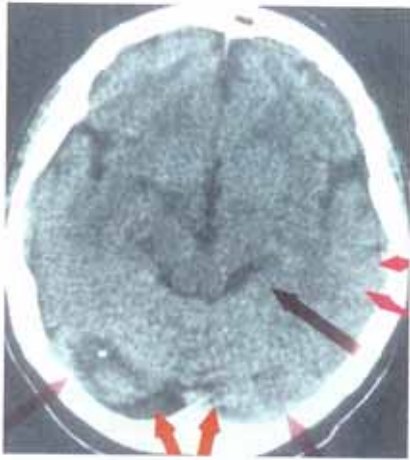
2.6.4.18.1. Ejemplo: Paciente con grave manía persecutoria.

El siguiente caso es el de un paciente con doble constelación esquizofrénica de la corteza visual, y por lo tanto con una grave manía persecutoria doble. El paciente de sesenta y dos años, había sufrido durante siete meses un conflicto activo de miedo en la nuca debido a cosas y un conflicto de miedo en la nuca debido a personas. En el momento de la primera imagen de TAC los conflictos estaban en solución desde hacía cuatro semanas. El paciente había querido fundar un Hospital de la Nueva Medicina, pero fue aterrorizado continuamente por los burócratas. Al mismo tiempo, a causa de la situación jurídica de la clínica, todavía no resuelta, tenía un miedo enorme de que algún paciente pudiese morir. Su rabia por el ensañamiento de las autoridades, que obstaculizaban con todos los medios el hospital, le hizo sufrir una úlcera de estómago.

Gracias a largas discusiones con sus amigos y parientes consiguió superar los conflictos y controlar las complicaciones de las fases de reparación (fuertes dolores de cabeza, disminución de la vista) con una cura a base de cortisona. La fuerte manía de persecución, aparecida en la fase de conflicto activo se había manifestado,



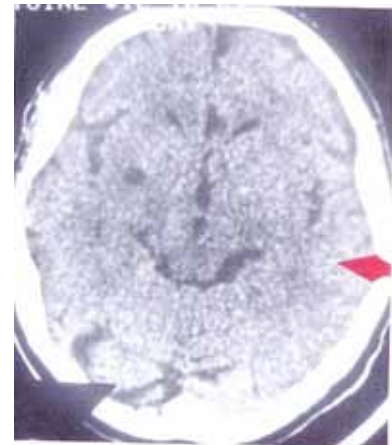
por ejemplo, con el hecho de que el paciente no podía irse a dormir sin haber apuntalado antes las puertas de la casa con muebles pesados.



Las flechas indican en los dos lados occipitalmente cuatro FH en el relé de la retina (manía persecutoria a causa de cosas) y dos FH en los dos relés del cuerpo vítreo (manía persecutoria a causa de personas). En el momento de esta imagen, sobretudo a la izquierda, los focos son en claramente en una fase edematosa de solución. Por culpa del edema de solución, el paciente veía mal en ese momento, a menudo se chocaba con las puertas de cristal. El radiólogo también consiguió identificar el edema de solución perifocal del FH occipital izquierdo en el relé de la retina y lo señaló con una marca. Las dos flechas de la derecha muestran el relé relativo a la úlcera gástrica que todavía está en solución.

La flecha central muestra el desplazamiento del lado derecho del ventrículo lateral hacia la línea media (=conflicto de pérdida resuelto en fase PCL).

La imagen de al lado, realizada 4 meses más tarde, muestra que no se ve más el edema cerebral occipital derecho de la corteza visual. Pero a la izquierda occipitalmente el edema que permanece indica que la reparación del FH no ha llegado a su fin. Estos FH corticales, hasta el día de hoy, se han intervenido quirúrgicamente, ya que contenían meningiomas, es decir, tumores cerebrales.



2.6.4.18.2. Ejemplo: Constelación esquizofrénica a causa de a) conflicto sexual: amor lésbico rechazado y b) conflicto de miedo en la nuca: miedo en el juzgado de finanzas.

Una joven mujer que entonces tenía 26 años, licenciada, con un puesto de trabajo muy bueno en la industria, tras diversas relaciones fallidas con hombres, en las cuales ella era siempre el "jefe", se había enamorado de una psicóloga de su misma edad. Pero en esta relación deseada ella se sentía la parte femenina.

A los comienzos de mayo del 84 esta amiga le hizo una visita a la paciente con un amigo suyo. La paciente se puso muy celosa, y cuando se quedaron solas por un breve espacio de tiempo, besó a la psicóloga en la boca; a esta le gusto, lo que hizo a la paciente muy feliz.

Primer DHS:

Una semana después, a mediados de mayo, acompañó a la amiga a casa en coche, de retorno de la acostumbrada terapia de grupo. Una vez que se separaron,

la paciente se sintió mal por no haberse atrevido a profundizar en la relación. Por eso volvió hacia la medianoche y le pidió entrar en su casa.

Una vez en el apartamento, frente a ella, se llenó de coraje y le dijo que quería dormir con ella. La amiga lo rechazó diciendo: "No, no es posible, todavía es muy pronto", y prácticamente echó a la paciente de su apartamento. La paciente dice que se sintió "radicalmente destruida". Todavía hoy ama a la amiga, y se acostaría sin problemas con ella si fuese posible.

A la paciente se le formó un Foco de Hamer en la zona periinsular izquierda.

Desde aquel momento no conseguí pensar en otra cosa que en el modo de seducir a la amiga. Le hacía continuamente propuestas que sin embargo, ella rechazaba siempre.

Segundo DHS:

El 15 de junio del 84 la paciente recibió una carta de los padres en la que le decían que el padre había sido citado por la oficina judicial, y que cabía el peligro de que su empresa de aseguraciones quebrase. Fue como si a la paciente le cayese un rayo. Dijo que sintió dos tipos de pánico (en la nuca): uno por el hecho de que en la práctica toda la familia se arruinaría y otro de que al padre pudiese sufrir un segundo infarto. Ya había tenido un infarto unos veinte años antes.

La paciente se volvió al instante psicótico-esquizofrénica.

De repente hacía las cosas más locas, que antes no habría jamás hecho. Por ejemplo tiraba el papel de carta a la calle por la ventana de su apartamento, asombrando a los que pasaban. Iba con chándal a las reuniones con el jefe de la empresa, cosa que normalmente, siendo como era muy correcta, ni habría soñado hacerlo. Desde el momento del DHS tuvo también, como ella misma dice, un continuo "golpeo en la cabeza" y como "un anillo alrededor de la cabeza" que la apretaba.

La paciente acusaba un "síntoma paranoide" muy particular: en aquel período veía a su madre en parte "equivocada", es decir, la veía "o muy joven o muy vieja" respecto a lo que realmente era.

Claramente el ordenador de la corteza visual estaba descontrolado. De hecho asociaba a una imagen real de la madre una imagen precedente o una futura de sí misma, en parte recordada en parte inventada. En la práctica "transformaba" una "foto real" de la madre en una imagen irreal.

A comienzos de julio del 84 la paciente regaló a su amiga un anillo de oro de Cartier como "signo inequívoco", que la amiga aceptó. Algunos días antes le había dicho a la paciente: "Tú eres muy importante para mí".

La paciente volvió a tener esperanzas. La tomografía de la cabeza realizada el 10-7-84 refleja ese período, cuando también el asunto con la oficina judicial empezaba a calmarse. En aquel momento la paciente no estaba más psicótica.

Sin embargo durante ese tiempo, a causa de su extraño comportamiento, la empresa había tomado la decisión de despedirla (finales de julio del 84). La noticia, lenta pero inexorablemente, se difundió en el círculo de sus conocidos, que se distanciaron de ella.

A comienzos de agosto del 84 la amiga la dejó, aunque en ese momento la paciente no fuese ya psicótica; a causa de esto, a causa de este abandono volvió a serlo, además que de repente la situación del padre con la justicia se agravó. Poco tiempo después el padre tuvo que poner la empresa de aseguraciones a nombre de la madre para salvar lo insalvable. Esto sucesos metieron el dedo en la herida,

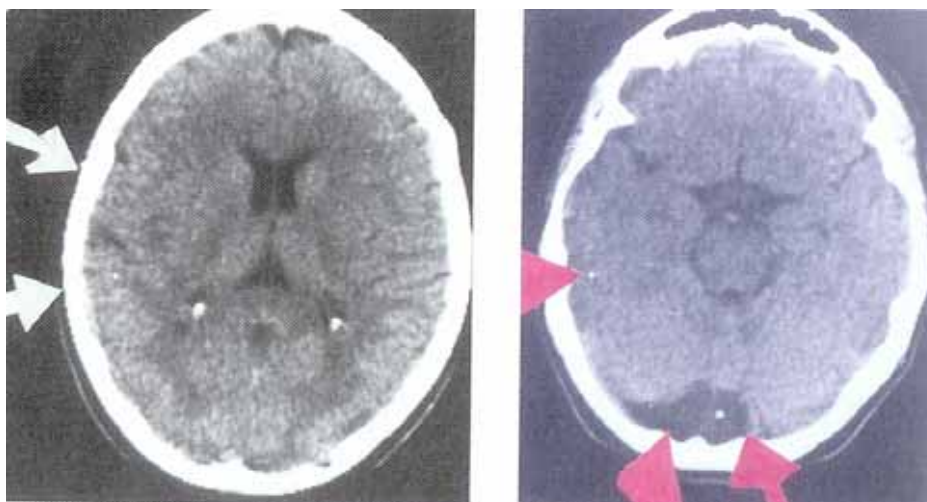
mucho más porque tras el despido volvió a vivir en casa de los padres. El DHS de recaída por el conflicto de frustración sexual consistía en el hecho de que había invitado a la amiga a irse de vacaciones con ella a Sylt, pero aquella lo había rechazado y se fue de vacaciones a otro lugar con un amigo. Ahora los dos conflictos estaban de nuevo activos y la constelación se habría transformado en esquizofrenia.

Hasta hoy poco ha cambiado respecto a esta constelación. Los dos conflictos están “en suspensión”. El conflicto de miedo en la nuca se ha reducido y sólo está presente a bajo nivel, aunque el proceso no haya concluido todavía. Y dado que durante ese tiempo el hermano consiguió un buen puesto de trabajo en la industria, ella espera que en caso de necesidad, o de una nueva catástrofe de la paciente, él intervenga. Ahora la amiga se estaba alejando cada vez más de la paciente, ya que esta última había cambiado de verdad, como decía la misma amiga. La paciente no era capaz de sentir las emociones como antes, olvidaba todo, no estaba en situación de concentrarse ni una vez. A pesar de eso seguía cortejando a la amiga, obviamente en vano. Reprochaba a la amiga que, siendo psicóloga, no se hubiese dado cuenta mucho antes de que algo no iba bien. En aquel período la paciente, un día, llamó a la amiga y le dijo: “Te odio, te amo”, y colgó. En junio del 85 hizo un pequeño intento de trabajar en otra empresa, pero tras cuatro días tuvo que renunciar, al no ser capaz de concentrarse.

De junio del 85 hasta abril del 86 siguió el ingreso permanente en una clínica psiquiátrica a causa de la psicosis esquizofrénica.

Allí la “llenaron” de sedantes. Desde septiembre del 85 en adelante comenzó a estar mejor. El tema de la oficina judicial no la afectaba tanto, porque la madre no le hablaba del tema y ella estaba en la clínica. La madre le contaba las cosas “a medias”. El conflicto duraba sin embargo, aunque a un nivel muy bajo. En marzo del 86, poco antes de salir de la clínica, la amiga le devolvió por correo el anillo de Cartier, junto a una carta que debía ser tan fuerte, que la madre, que había recibido el paquete, la rompió furiosa.

En abril del 86 volvió a casa y de nuevo le tocaba de cerca el tema de la oficina judicial, mientras continuamente pensaba en la amiga. Ya no quería dormir con ella. Igual que antes, sus sentimientos todavía no estaban en orden, y tampoco conseguía concentrarse. Al final la declaran inválida y le dan una pensión. Los médicos le dijeron que tenía que tomar medicinas durante toda su vida, y que jamás volvería a ser la que fue, y que no se podía hacer nada más, porque era psicótica. Desde entonces el sentimiento de autoestima fue puesto duramente a prueba.

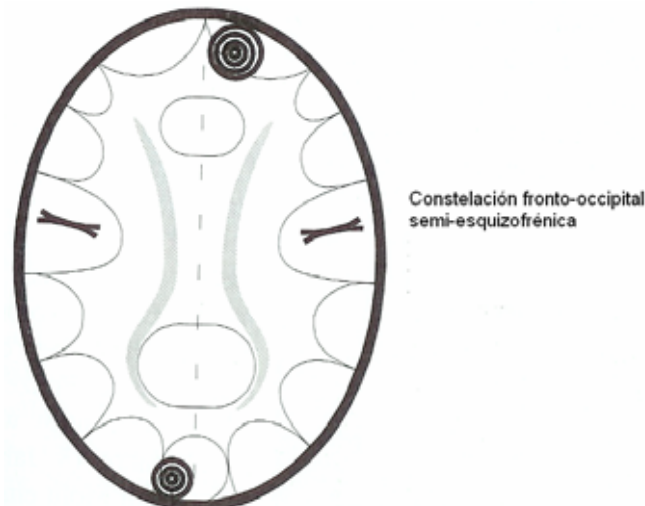


El TAC del 10 de julio del 84 es típico: en esta mujer diestra muestra un Foco de Hamer que se encuentra en solución parcial a la izquierda periinsularmente, que corresponde a un conflicto de frustración sexual (por la amiga lesbiana). Además se ven dos FH occipitalmente a la derecha y a la izquierda con gran edema perifocal, correspondiente a un doble conflicto de miedo en la nuca (uno por la quiebra de la familia y el otro por un posible nuevo infarto del padre). En este punto los dos conflictos están en solución.

Sabemos que poco tiempo después el conflicto tiene nuevamente una recaída. Además la paciente veía mucho peor, volviendo a mejorar sólo en septiembre del 85. Desde mayo del 86 empeora ligeramente de nuevo.

El radiólogo, que es también neurólogo, había notado “algo” y marcó ese algo o esos algos, pero, como no sabía lo que se debía hacer, escribió que todo estaba bien.

2.6.4.19. La constelación fronto-occipital (de atrás hacia delante) en parte semi-esquizofrénica.



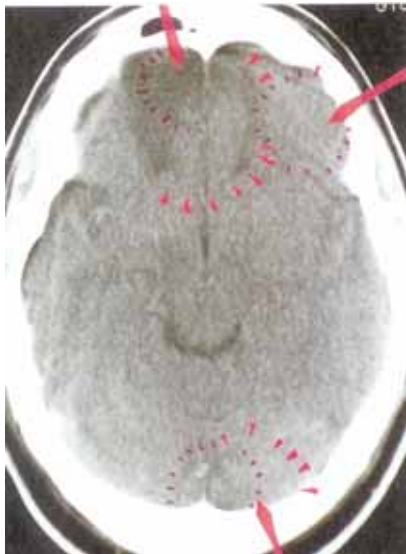
Esta constelación de la corteza cerebral es de tipo muy dramático: una persona o animal ve un peligro ante él y al mismo tiempo siente el miedo en la nuca por un peligro que llega desde atrás. ¡Eso produce pánico! De esta manera cada FH frontal puede combinarse con cualquier FH occipital. Puede cambiar el tipo de pánico, pero en el fondo el pánico siempre es el mismo.

La constelación fronto-occipital puede darse incluso cuando los dos conflictos afectan al mismo hemisferio.

Las personas o animales con este tipo de constelación esquizofrénica fronto-occipital no sólo son del todo imprevisibles, sino que se comportan también como un animal enjaulado y que ahora se “juega todo a una carta”.

A continuación siguen dos ejemplos que nos deben hacer reflexionar que aunque en principio todos los casos son típicos y comparables, resultan muy distintos unos de otros se examinan con detalle.

2.6.4.19.1. Ejemplo: manía persecutoria.



Constelación esquizofrénica cortical fronto-transversal.

Manía de persecución por una constelación esquizofrénica de las dos cortezas visuales y constelación fronto-occipital.

Hace cinco años, en marzo de 1994, este paciente zurdo de 24 años (mecánico) había acuchillado a un joven portugués. El portugués ni se enteró de lo que sucedía, no se produjo ninguna pelea, nada. Murió al instante. El paciente se quedó al lado del muerto hasta que la policía vino a detenerlo.

Algunos años antes (8 años) había tenido un accidente chocando de frente con su moto con otro motociclista. Este conflicto de miedo frontal continuaba teniendo recaídas cada vez que “casi se la volvía a dar”. Se trata evidentemente de un conflicto frontal a la izquierda cerebralmente (flecha a la izquierda, arriba). Tras el primer accidente se quedó inconsciente durante dos días, tenía una fractura craneal doble en el occipucio y una contusión cerebral a la izquierda. Se trataba justo de un conflicto de miedo frontal a izquierda (zurdo) y semilateral que continuaba teniendo recaídas y que se malinterpretó como “contusión cerebral” en la primera TAC realizada.

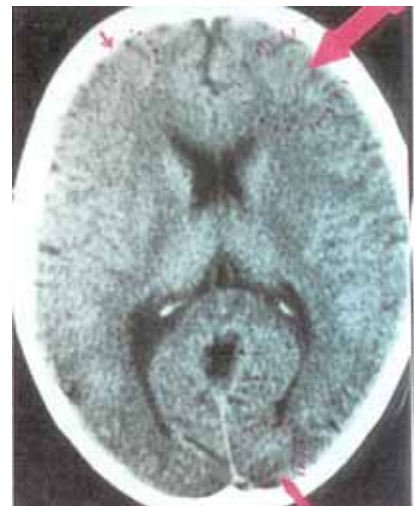
A causa de las continuas recaídas el tronco cerebral se alteró y también su personalidad cambió, provocando repetidos despidos por informalidad. Los padres lo denunciaron a la policía el día en que, estando visiblemente en crisis epiléptica y bajo la influencia de drogas, atacó a la madre con un cuchillo (el padre consiguió intervenir).

La fuga ante la policía y los padres produjo un DHS con 4 nuevos FH (a izquierda paracentralmente, a la derecha fronto-temporalmente –miedo en el territorio- y en las dos cortezas visuales: a la derecha por la situación real peligro+padre+policía, y a la izquierda cerebralmente por el miedo en la nuca relacionado con la madre).

2.6.4.19.2. Ejemplo: miedo ante una operación de un melanoma.

Constelación fronto-occipital.

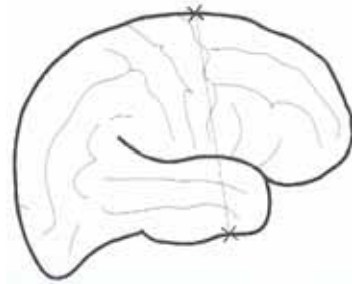
A esta paciente zurda de 42 años le fue diagnosticado un melanoma en el cuello. Cuando le dijeron que se tenía que cortar “hasta lo sano”, ella, que ya había sufrido anteriormente un conflicto de susto (flecha grande a la derecha), sufrió entonces, en el pánico total, otro conflicto de miedo frontal a la izquierda anteriormente (flecha pequeña) y un conflicto de miedo en la nuca a la derecha cerebralmente (retina y cuerpo vítreo). Viajó por toda Europa presa del pánico, pero sin embargo conseguimos calmarla. Durante un cierto período veía mal con el ojo izquierdo (o con el cuerpo vítreo), pero durante este tiempo todo ha vuelto a ser normal.



2.6.4.20. La constelación cráneo-caudal.

Incluyo como posibilidad teórica, y sólo para ser totalmente completos, esta constelación, de la que hasta ahora no he podido hacer un estudio sistemático.

Este capítulo sobre las psicosis, junto con los ejemplos que se dan, no pretende ser completo en todos y cada uno de los detalles. Su buscásemos con atención veríamos que todavía hay un gran número de constelaciones especiales, porque cualquier relé, o cualquier FH de la corteza cerebral izquierda puede combinarse con cualquier relé o FH de la corteza cerebral derecha y formar una constelación.



Estas constelaciones pueden ser también triples o cuádruples, e incluso las constelaciones pueden combinarse entre sí. ¡Todavía quedan muchos detalles por descubrir! Pero creo que los pasos más grandes se han dado ya y ahora tenemos claro los principios. Me llena de satisfacción el pensamiento de poder ayudar a estas pobres personas, como siempre fue mi sueño desde que era un joven asistente.

Hoy en día podemos obtener los detalles de las posibles combinaciones y constelaciones de un modo rápido y sistemático gracias al TAC cerebral y a los ordenadores. Tan pronto como tuviese una clínica, sería un trabajo rutinario y de pocos meses.

Estas constelaciones pueden ser también triples o cuádruples, e incluso las constelaciones pueden combinarse entre sí. ¡Todavía quedan muchos detalles por descubrir! Pero creo que los pasos más grandes se han dado ya y ahora tenemos claro los principios. Me llena de satisfacción el pensamiento de poder ayudar a estas pobres personas, como siempre fue mi sueño desde que era un joven asistente.

Hoy en día podemos obtener los detalles de las posibles combinaciones y constelaciones de un modo rápido y sistemático gracias al TAC cerebral y a los ordenadores. Tan pronto como tuviese una clínica, sería un trabajo rutinario y de pocos meses.

2.6.4.21. La detención del desarrollo (en parte infantilismo) como signo de una constelación esquizofrénica.

En el ámbito de las constelaciones esquizofrénicas un fenómeno muy interesante y muy frecuente es el de la interrupción del desarrollo. Este fenómeno es incluso recurrente en nuestra época civilizada e intelectualizada en el momento que se considera más o menos “normal”.

Pero bajo el aspecto biológico no lo es de ninguna manera. Citemos un pequeño ejemplo: En el pasado se entregaba un diploma en el que se reconocía la “madurez”. Obviamente eso implicaba también una buena preparación con conocimiento de hechos, pero era decisiva la madurez. A menudo sucedía que a un “bachiller”, que tenía buenas notas, no se le concedía el diploma de madurez, mientras que se le daba a otro estudiante considerado “maduro”, aunque no tuviese tan buenas notas.

Hoy es todo diferente. La selectividad se podría obtener con el ordenador, el cual estaría en condiciones de establecer los conocimientos que el alumno ha

acumulado y está en condiciones de exponer. La madurez ya no hace falta, según la teoría de dar a todos las mismas oportunidades.

En los últimos 20 o 30 años se han admitido en los estudios de medicina muchos “empollones inmaduros”. La madurez no cuenta para nada. Si se los juzgase en base a su madurez, parece que muchos médicos han detenido su evolución a una edad entre los 11 y los 14 años.

Pero de hecho no me interesa criticar a los intelectuales hoy en día tan valorados, prepúberes, pobres de sentimientos o completamente insensibles; por el contrario muy locuaces, sino que intentaremos de tratar este fenómeno con un sentido verdaderamente crítico.

Seguidamente debemos tener en cuenta que también el estado de estos “muchachitos” inmaduros, prepúberes, eunucoides, altamente intelectuales, tiene que tener un sentido biológico, que por otra parte no significa que deba estar presente en la naturaleza con mucha frecuencia. También podría tratarse de una de las muchas manifestaciones especiales que nuestra civilización produce a granel de un modo no fisiológico. Además debemos evitar formular valoraciones humanas cuando se trata de semejantes constataciones biológicas.

2.6.4.21.1. Como nace este fenómeno.

Hoy en día la mayor parte de los conflictos surgen en la pubertad, pero de hecho no son biológicos. Una mirada al mundo antiguo nos muestra que entonces las muchachas/mujeres de doce o trece años normalmente estaban casadas o se iban a casar. Para estas “mujeres niñas” no existía una pubertad en el sentido en el que lo entendemos hoy día. También era normal que tuviesen su primer hijo a los 13 o los 14 años, y estos primogénitos no eran de ningún modo más débiles o enfermizos que los sucesivos. Una feminista emancipada, que a los 40 años todavía no se siente madura para tener un hijo, se reiría del hecho de casarse o ser madre a una edad tan temprana.

Por el contrario, la pubertad de los jóvenes era otra cosa, pero en el pasado se actuaba de tal manera que estos pudiesen desfogar la agresividad típica de la pubertad con el trabajo o con los juegos belicosos. Dado que la organización familiar estaba construida solidamente, no había hordas de jóvenes en edad adolescente que por el aburrimiento no sabían que locura cometer. Eso significa que el fenómeno de la interrupción del desarrollo ha existido siempre, solo que hoy día parece que haya aumentado notablemente la frecuencia de las constelaciones esquizofrénicas entre los 11 y los 14 años a causa del modo actual de vivir, lejano de los ritmos biológicos.

La causa de la detención del desarrollo es simple: hay siempre dos programas EBS directos del neocéfalos, donde todavía no puedo saber con seguridad si también los programas EBS directos de la médula cerebral producen este fenómeno o sólo aquellos directos de la corteza cerebral (sección roja de la tabla, ectodermo).

La constelación esquizofrénica de los programas EBS directos de la corteza cerebral no tiene que ver solamente con la zona del territorio a izquierda y derecha, sino con la corteza cerebral entera de los dos hemisferios. Por lo tanto para una detención del desarrollo de este tipo basta también con que se produzca una constelación esquizofrénica exclusivamente motora (a izquierda y derecha en el centro cortical motor) o con una puramente sensorial.

Cuando se tiene un poco de experiencia en este campo se está enseguida en la posición de decir cuando se ha producido el segundo conflicto, dado que el desarrollo se ha bloqueado en ese punto. Este conocimiento constituye un criterio de

diagnóstico muy importante. El primer conflicto tiene que haberse producido antes, aunque no podemos determinar si mucho o poco antes. Pero dado que sabemos si el paciente es zurdo o diestro, podemos entender al menos para los programas EBS de la zona del territorio cual ha sido el primer DHS y cual el segundo. Pudiendo valorar bastante precisamente el momento del segundo programa EBS, podemos hacer preguntas relativas al conflicto sufrido en ese punto. El resto sólo es rutina de diagnóstico. Sin embargo, como siempre trato de explicar a mis alumnos, lo que tenemos delante no es una máquina averiada, sino un ser vivo. La detención del desarrollo, que puede surgir a una edad temprana o en la pubertad tardía (14-16 años), se convierte durante ese tiempo en parte de la personalidad, y probablemente el paciente sería infeliz si de repente se volviese diferente.

Y dado que la interrupción del desarrollo tenía en su momento un sentido biológico, y probablemente siga teniéndolo, no sólo debemos esclarecer concienzudamente la cuestión desde el principio, sino también intentar descubrir por qué el paciente no ha salido jamás de esta constelación. Por ejemplo, quizás porque a los 30-35 años vive todavía con los padres y entonces no ha podido darse una modificación de los conflictos.

Pero se debe tener en consideración también si el paciente considera ya que su estado actual es parte integrante estable de su personalidad y no desea “cambiar”, sobretodo si es maníaco y como tal advierte la propia condición como ventajosa. Debemos tener presente que estas personas están en constelación esquizofrénica, y por lo tanto piensan siempre de un modo raro, por no decir paranoide, y pueden reaccionar consecuentemente en cualquier momento. De un momento a otro pueden empeorar, si se añade otro conflicto y entonces se enfadan y se vuelven del todo maníacos o depresivos, es decir, “propiamente “locos”.

2.6.4.21.2. Ejemplo: Detención del desarrollo de una mujer de cuarenta años.

Una joven mujer, que en las imágenes tenía 30 años, había sufrido dos conflictos a la edad de 12 y 13 años respectivamente. El primero, siendo diestra, la había afectado a la izquierda cerebralmente; el segundo, con el cual le volvió el ciclo menstrual que se había interrumpido durante un cierto tiempo, a la derecha cerebralmente. Desde entonces su desarrollo se detuvo en el nivel de una chica de trece años.

A los trece años las muchachas, si no tienen un embarazo como sucedía antiguamente, sufren un período de homosexualidad; en nuestra época civilizada esto se considera normal. Hasta hoy la paciente no ha podido construir una verdadera relación con ningún hombre.

A los trece años los muchachos en edad pubertad se rebelan con los padres. También esto se acepta como “normal” en nuestra sociedad moderna antibiológica. Pero aquí está la cuestión decisiva: si una paciente se “congela” en este punto, a los trece años, por lo que respecta a su desarrollo, entonces todas estas reacciones típicas de la pubertad continúan. Entonces se permanece en constelación, luchará durante toda su vida con los padres. De hecho ella misma no sabe porqué y busca como motivo de esta lucha las cosas más absurdas que cualquier persona razonable considera paranoias. Simplemente lucha, con o sin motivo.

Flecha arriba a la derecha: FH en el relé bronquial, activo, tanto para la mucosa bronquial como para la musculatura bronquial correspondiente a un conflicto de miedo en el territorio.

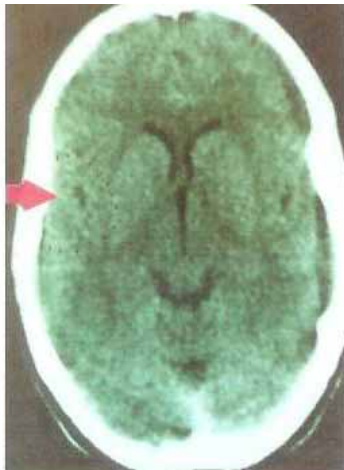
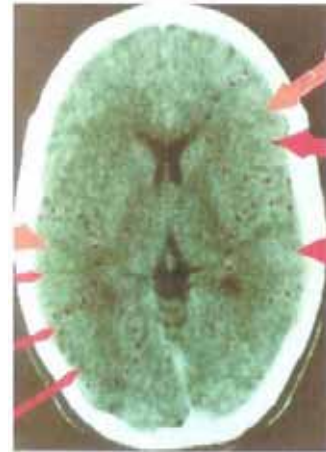
Flecha de abajo a la derecha: FH en el relé de la mucosa gástrica, de las vías biliares, que implica recaída, correspondiente a un conflicto de rencor en el territorio.

Flecha superior a la izquierda: FH activo en el relé del recto correspondiente a un conflicto de identidad.

Dos flechas abajo a la izquierda: FH activo en el relé de la vesícula correspondiente a un conflicto de marcar el territorio femenino.

Los FH de la flecha de arriba a la derecha y de las flechas a la izquierda producen juntos una constelación mitomaníaca.

Los FH de la flecha de abajo a la derecha y de la flecha de arriba a la izquierda, producen juntos una constelación agresivo-biomaníaca si está acentuado el lado izquierdo, o una constelación depresiva con rigidez si se acentúa o prevalece conflictivamente el lado cerebral derecho.



Flecha izquierda: FH relativo al conflicto sexual en suspenso desde los 17 años. Entonces la paciente tenía 13 años.

2.6.4.21.3. El contenido de la paranoia.

En el pasado nuestros psiquiatras y psicólogos han intentado en vano desarrollar una terapia a partir del contenido de la lucha o de los presuntos conflictos en curso, intentando verbalizar la lucha, según un procedimiento que llamaban “reelaboración”. Eso no se ajustaba a las circunstancias biológicas, es decir, incluso podemos decir que era del todo erróneo según el aspecto biológico. Vemos de hecho que el contenido conflictivo es totalmente aleatorio. Por ejemplo en el caso precedente no se trata de lo que esté bien o no; no importa lo que sea verdad o mentira para una mujer que se ha parado en el desarrollo de una treceañera, sino de que es “utilizable” para llevar adelante la lucha con los padres de una treceañera que ha envejecido en constelación esquizofrénica. Hasta ahora no habíamos hecho las valoraciones justas. Todos nosotros, como ya se ha dicho otras veces, nos habíamos concentrado demasiado o exclusivamente en el contenido de la lucha, sin pensar jamás en el “contenedor”, que por el contrario sí es decisivo.

2.6.4.21.4. Ejemplo: Detención del desarrollo a causa de una constelación esquizofrénica.

Un niño de 8 años, que hasta aquel momento había crecido normalmente, cayó de repente en constelación esquizofrénica. La cosa sucedió del siguiente modo: Una noche de 1995 los padres querían ir a una pequeña fiesta con los amigos, con la intención de volver a casa a medianoche. Pidieron a una sobrina de dieciocho años que cuidase la casa mientras los dos niños dormían, la hija de trece años y el hermanito de ocho. Los padres se habían marchado hacía poco cuando los niños se levantaron de la cama y convencieron a la prima para que los dejase ver la televisión. No querían que sus padres lo supiesen.

En la televisión pusieron una película horrible de miedo en la que los niños eran raptados en su cama por la noche. El raptor entraba silenciosamente por la puerta de la habitación y cogía a sus víctimas por detrás. Para las dos muchachas de 18 y 13 años la película fue divertida, “horrorizándose” con placer, pero el niño de ocho años lo tomó como si fuese realidad, como a continuación reconstruimos. Este miraba de reojo y con miedo detrás del sofá y sufrió al instante más conflictos, como veremos en las imágenes siguientes de los TAC cerebrales. De este modo entró instantáneamente en constelación esquizofrénica de la corteza cerebral.

Desde aquel día por la noche siempre quería dormir en la cama cerca de su madre, cosa tolerable todavía tratándose de un niño de ocho años, pero todavía hoy, tras cinco años, quiere dormir junto a su madre, teniendo ya 13 años. La madre dice: “Es como un niño de ocho años”.

Desde hace un año se ha intentado “sacar” al niño de la cama de la madre, pero ha sufrido pérdidas de consciencia con epilepsia motora. Cuando tiene las crisis siempre pone los ojos hacia arriba. Durante el ataque oye voces que llegan de lejos, como el mismo ha contado al pediatra. Pero a menudo oye también las voces sin sufrir ninguna crisis. Hay un motivo para el hecho de poner los ojos hacia arriba: Cuando le llevaban a la cama, a su cama, se quedaba acostado con la cabeza vuelta hacia la puerta. Si alguien, de noche, hubiese entrado en su habitación, por ejemplo para coger cualquier cosa, lo habría visto sólo cuando estuviese en el cabecero de su cama. Obviamente pensaba en el secuestrador de la película de miedo, como después contó espontáneamente. Probablemente tiene las pérdidas de consciencia desde hace casi cinco años, solo que en los primeros años ninguno se dio cuenta. Cuando sufría una crisis con inconsciencia y con desviación de ojos, entonces esa noche “el pobre niño” podía dormir de nuevo en la cama de la madre.

En el colegio a menudo tiene crisis que no pasan inadvertidas, pero que son aceptadas. Se encuentra en una clase de treceañeros, se comporta como un niño de ocho años, pero respecto a las notas es el primero de la clase.

Los perplejos padres se dirigieron a mis amigos. Ningún médico había sido capaz de aconsejarlos. Se limitaban siempre a darle diferentes medicinas. El muchacho llegó a mi con el diagnóstico de “crisis epilépticas con inconsciencia”. Cuando investigando todos juntos descubrimos que la causa del problema era la película de miedo, lo cual confirmó también el muchacho (anteriormente no había soltado ninguna palabra al respecto), los padres respiraron con alivio. Ahora al menos se sabía por donde se podía comenzar. Incluso un caso así no es poca cosa. Pero ahora se conoce la causa y por lo tanto la orientación a seguir para ayudar al joven, y con una gran probabilidad se sabe que se podrá curar tanto de la epilepsia con inconsciencia como de la detención del desarrollo.

Espero haber conseguido describiros este caso de modo que podáis entenderlo. Os entusiasmará el hecho de que ahora es posible entender las causas

y curar cualquier cosa considerada incurable, es decir, no sanable (si se prescinde de una vez por todas de los fármacos antiepilépticos sin sentido de efecto puramente sintomático).

De este caso tenemos que aprender tres cosas, cada una de las cuales constituye una novedad sorprendente:

1. Ahora es posible curar las crisis epilépticas e inconsciencias en base a la causa. Eso significa que el paciente vuelve a estar completamente sano. No queda marcado con el sello de “epiléptico” para toda la vida, como ha sucedido hasta ahora.
2. Los trastornos del desarrollo, incluso de carácter grave, ya se pueden curar a fondo y normalizar.
3. Tenemos que aprender que la primera experiencia conflictiva al mismo tiempo, o más precisamente, justo después de dos o más conflictos parciales, puede hacer que el paciente entre al instante en una constelación esquizofrénica, con todo lo que eso conlleva. Anticipo sin embargo que la experiencia conflictiva ha tenido que ver al mismo tiempo con la madre y el partner o con los hijos y el partner. El hecho más frecuente para que se verifiquen las coincidencias de una constelación esquizofrénica parecida es cuando, tras una pelea conyugal, la mujer deja la casa con los hijos. Si el marido ama a su mujer y a sus hijos, normalmente se produce un conflicto de separación en los dos hemisferios del encéfalo. En tal caso, si encontramos una gran configuración a anillos concéntricos que invade el hemisferio, entonces se ven afectados los dos hemisferios del encéfalo, pero sólo se cumple una, la primera, de las dos condiciones necesarias para una constelación esquizofrénica, que son:

1. El cerebro (en este caso la corteza cerebral bilateralmente) no oscila en el ritmo de base y

2. Los dos lados cerebrales (corteza cerebral) oscilan con ritmo diferente.

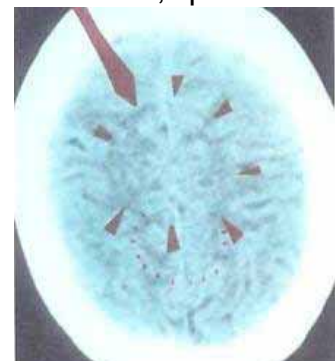
Por lo tanto no tenemos una constelación esquizofrénica de la corteza cerebral, sino el DHS, que si se diferencia psíquicamente en el instante del DHS o justo después, puede atacar también como dos conflictos parciales autónomos y precisamente de modo separado en cada uno de los dos hemisferios. En este momento se cumple también la segunda condición para una constelación esquizofrénica y entonces se produce.

Reflexionad vosotros mismos un momento sobre la extraordinaria importancia de las tres novedades de las que hemos hablado de un modo casi obvio, pero que hasta ahora eran desconocidas.

Todo se vuelve todavía más significativo y difícil por el hecho de que tememos que imaginarnos que estas cosas, que queremos y debemos curar (junto a nuestro jefe, esto es el paciente) no eran o no son una avería, un error o una idiotez de la naturaleza, sino procesos con mucho sentido en sí y probados en el curso de millones de años, pero que hasta hoy no conseguíamos entender.

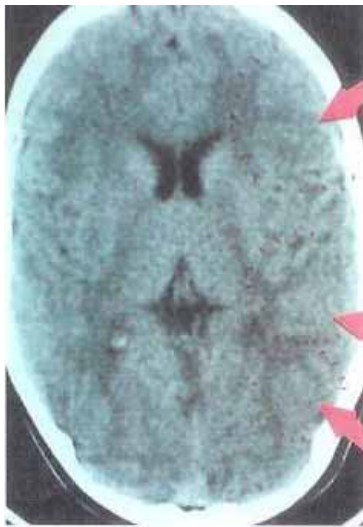Al mismo tiempo debemos convencernos de que la televisión, para un muchachito de ocho años, no es un teatro de marionetas con el que se pueda reír, sino algo muy real que como tal él absorbe incluso en sus sueños. Mirad cuando tenemos que aprender todavía.

En el TAC cerebral del muchacho treceañero vemos dos FH activos que tienen un poco de edema (parte oscura). Los FH tiene que ver tanto con partes motoras como sensoriales y

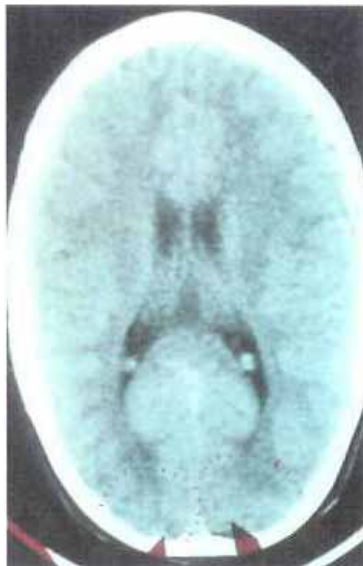

periosensoriales. De ahí derivan sin duda los ataques epilépticos.

Aquí se trata de conflictos centrales de separación, es decir, referidos a la madre (que estaba lejos) y al padre (también ausente).



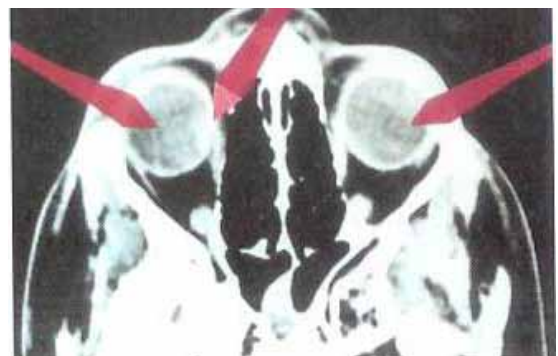
El paciente sufrió en la desafortunada “noche de televisión” también un conflicto de miedo en el territorio (activo) (flecha de arriba a la derecha), un conflicto de rencor en el territorio (semiactivo, flecha central, mucosa gástrica) y un conflicto de marcar el territorio (flecha de abajo, mucosa de la vesícula) que está todavía activo. Con eso se encuentra (a izquierda y a derecha) en la constelación esquizofrénica con detención del desarrollo.



En la imagen de al lado (flechas a izquierda y a derecha occipitalmente) reconocemos dos conflictos de miedo en la nuca que están a medias en solución, es decir, tienen continuas recaídas. Denominada “manía persecutoria”.

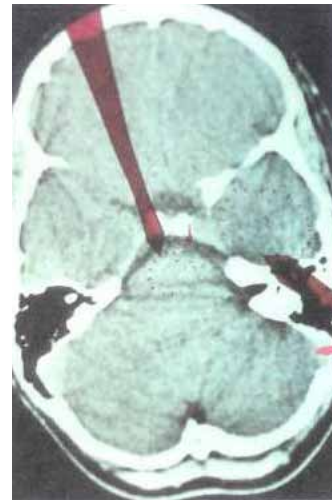
El TAC de los globos oculares, o del cuerpo vítreo y de la retina izquierda es claro de por sí.

Ojo izquierdo: la flecha derecha indica un desprendimiento de la retina como signo de curación de la retina (miedo de una cosa). Al mismo tiempo (flecha a la izquierda) hay todavía –o de nuevo- un ofuscamiento del cuerpo vítreo.



Ojo derecho: la flecha indica un proceso de reparación (disolución del ofuscamiento del cuerpo vítreo) que acompaña siempre a un denominado glaucoma, es decir, a un aumento de la presión en el cuerpo vítreo por el cual durante la fase de reparación el cuerpo vítreo permanece túrgido, es decir, no se afloja. En el pasado habíamos considerado erróneamente que este glaucoma era una “enfermedad”.

Finalmente nuestro pequeño paciente tiene todavía dos conflictos que afectan a los túbulos colectores de los dos riñones, conflicto de “sentirse sólo y abandonado” (flecha grande a la izquierda y flecha pequeña arriba a la derecha), los dos activos, lo que significa que se siente más o menos desorientado y que tiene retención de líquidos. Estos pacientes se muestran “hinchados”. Probablemente uno de estos conflictos deriva del “intento de sacarlo” de la cama de la madre.



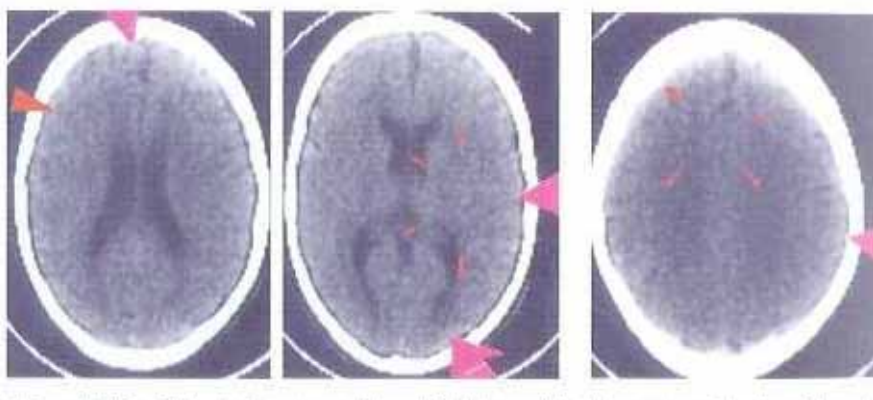
Además (flecha arriba a la derecha) hay un conflicto auditivo activo (presumiblemente de la “noche de la televisión”).

Una cosa muy interesante: con la acentuación del conflicto sobre el lado cerebral derecho el muchacho ha reaccionado “de modo femenino” también al “intento de sacarlo” de la cama de la madre (flecha pequeña a la derecha) con un carcinoma de la glándula mamaria izquierda.

El conflicto está todavía activo. Por eso tiene que haber un nódulo en el pecho izquierdo que no es otra cosa que un “casi cáncer de mama” (conflicto del niño diestro con la madre).

2.6.4.21.5. Ejemplo: constelación esquizofrénica, depresión, epilepsia y parálisis.

Este es el caso triste-feliz-triste de una muchacha que a los 11 años era guapísima y muy inteligente, que tuvo al mismo tiempo epilepsia, depresión y esquizofrenia; a los 16 años consiguió resolver un conflicto central con parálisis espástica; a los 17 años resolvió todos los conflictos, teniendo una TAC cerebral totalmente normal. En pocos meses se había transformado en una guapa joven que estaba de nuevo en condiciones de reír y bailar, pero después por otra recaída conflictiva cayó de nuevo en la esquizofrenia como en un profundo abismo. ¡Para gritar! Pero la NUEVA MEDICINA es férrea en ambas direcciones. El cáncer se forma y desaparece basándose en el mismo principio.



Estos tres TAC cerebrales de la mencionada muchacha francesa de doce años muestran una terrible tragedia. La muchacha es zurda, y tiene la regla desde hace un año.

En los dos TAC de la derecha vemos un FH nítidamente señalado a la derecha periinsularmente, que no tiene ningún edema, sino que se reconoce gracias a una marca. Dado que la muchacha es zurda, este FH debe corresponder a un conflicto sexual.

En el TAC de la izquierda arriba vemos además frontalmente a la izquierda un FH que durante ese tiempo ha formado un edema. Corresponde a un segundo DHS en forma de un terrible susto violento. Este conflicto ha sido la causa de la epilepsia.

De hecho seis meses después del DHS la muchacha tuvo por primera vez una crisis epiléptica y desde entonces otras crisis de vez en cuando.

En el TAC derecha vemos un FH con un ligero edema en el dentro de la glicemia, al mismo tiempo (a la izquierda corticalmente) un conflicto doble de miedo con repugnancia, que sin embargo a nivel orgánico se manifiesta al mismo tiempo con hipoglucemia y diabetes.

Es la constelación de la esquizofrenia intermitente. El conflicto periinsular derecho está “en suspensión” mientras que el frontal está activo alternativamente con recaídas o resuelto.

Respecto a este período se informa que la muchacha tenía alucinaciones de vez en cuando y hablaba sólo de “guerra”. Algunas veces había momentos en los que junto al foco del conflicto sexual siempre en suspensión a la derecha periinsularmente se había activado de nuevo el conflicto de miedo en la zona frontal izquierda.

¿Qué había sucedido? Lo que es seguro es que la muchacha de 11 años había sufrido el conflicto sexual junto con el conflicto de miedo, precisamente en mayo de 1980.

Juventud destruida: conflicto centra, conflicto sexual en suspensión, conflicto de territorio, epilepsia, pseudodebilidad - ¡zurda!

Sin duda sería preferible hablar sólo de casos positivos. Y tampoco los médicos han dejado de pensar en positivo. Cuantos más éxitos tiene el doctor, mejor parece que esté. Es decir, su bienestar depende de sus éxitos. En el campo en el que yo me ocupo las cosas suceden de un modo un poco diferente.

Ha sido difícil descubrir el sistema, pero en cada caso individual soy como una comadrona que ayuda al niño a venir al mundo. Sin embargo a menudo me quedo ahí delante, impotente, incluso sabiendo como se podría ayudar. Y es que a menudo la dura realidad crea obstáculos todavía mas difíciles de superar. Y el paciente al que se consideraba ya a salvo se metía de nuevo en el abismo.

Toda la historia comenzó en marzo del 86, cuando un psicólogo francés me preguntó si tenía experiencia en casos de esclerosis múltiple. Respondí que si, pero que no conocía todavía con certeza la realidad de esta enfermedad. Sin embargo estaba dispuesto a ocuparme de este caso de esclerosis múltiple siempre y cuando me diesen un TAC cerebral.

La paciente vino a mí con su madre, su hermano y los antiguos TAC cerebrales de 1980. La muchacha de diecisiete años tetra-espástica, que sólo podía balbucear y con fatiga, caminaba sujetada por la madre y el hermano, parecía una de esas criaturas debilitadas de las que están llenos las clínicas de discapacitados. Terminan metidos ahí, acompañados de cualquier tipo de diagnóstico que al final dice siempre lo mismo: no sabemos de que se trata.

Ante todo noté una cosa en esta muchacha: me miraba a mí y al mundo en torno a ella como a través de un cristal empañado. Había cerrado las ventanas de su alma, pero no me parecía que fuese débil de verdad. La madre afirmaba que antes de su enfermedad había sido una buena estudiante y también muy graciosa.

Miré después el TAC de 1980, que fue realizada poco tiempo después del segundo DHS, los dos Focos de Hamer, uno a la izquierda frontalmente que conseguí entender y otro a la derecha periinsularmente, ninguno de los dos resueltos. No me lo esperaba y permanecí momentáneamente perplejo, como se suele decir. No sabía todavía en aquel momento que la muchacha era zurda y lo comprendí sólo cuando se lo pregunté seguidamente. Desde aquel momento en adelante sabía que tenía que haber sufrido también un conflicto sexual con conflicto cerebral, que había causado una devastación en esta muchacha que de otra manera habría sido cariñosa e inteligente, transformándola ahora en una pobre espástica.

Pero de repente se presentó otra dificultad que me hizo ir marcha atrás. La muchacha tenía entonces solo 12 años, los padres eran buenas personas. Con mucha prudencia tanteé el terreno con la madre, si por casualidad ya a esa edad... La madre lo negó de inmediato, no había sucedido nada parecido, en su casa no podía suceder una cosa así. Ya en retirada le hice la pregunta rutinaria para saber si la muchacha había tenido ya el menarca. La madre confirmó que lo había tenido hacía algunos meses, pero que después el ciclo se le había parado después de que cambiase. Una vez que estaba en ese camino quise saber con total precisión si ya había tenido algún novio. De la madre salió un “no” categórico. Insistí y la madre dijo: “No, de verdad que no, era todavía una niña, sólo tenía a Mokka, su perro bóxer al que quería más que a nada”. Ah bueno, aunque esto no es lo que me pregunta... De vez en cuando venía un chico de 23 años y se divertían un poco juntos. Le pregunté como se llamaba el amigo simpaticón. “Jean Marc”, dijo la madre. Mientras pronunciaba ese nombre observé discretamente a la muchacha por el rabillo del ojo. Noté que al oír ese nombre había guiñado los ojos. “¿Dónde está ahora Jean Marc?”. La madre dijo que no lo sabía, porque dos días antes de la catástrofe había desaparecido y no se volvió a saber nada de él.

Interrumpí la conversación y me llevé aparte al hermano de la paciente. “¿Qué sabe usted de Jean Marc?”. “Nada, no le he visto jamás”.

“¿Helene no ha dicho nada de él?”. “No, nunca, desde entonces no ha sido capaz de hablar, balbucea pocas palabras que somos capaces de entender porque la conocemos. Pero un momento, tenemos el psicólogo que nos ha recomendado que vengamos a usted. Desde hace un tiempo intenta hablar con Helene una o dos veces por semana. Al principio no conseguía nada, pero hace tres semanas dijo algunas palabras que incluso el psicólogo consiguió entender, según él, también nombró a Jean Marc. Sin embargo el psicólogo no ha sabido que hacer. ¿Cree que signifique algo?”. “Mucho, ahora lo verá”. Volvimos a la habitación de Helene. Cogí tranquilamente su mano con la mía y le dije mirándola: “No tienes que tener miedo, nosotros queremos ayudarte. ¿Te acostaste con Jean Marc aquella vez? Helene no dijo nada, pero pasó como un rayo por sus ojos. Sabía que había sucedido como yo había pensado, y tal y como el TAC infaliblemente había mostrado. Solo que todavía ninguno había sido capaz de verlo. Una semana después el psicólogo me llamó: sí, en aquella ocasión se había acostado con Jean Marc. Tras muchas fatigosas horas salió la desconcertante verdad de lo que había sucedido entonces y que había destruido a la muchacha, a la niña. Se había ido a la cama con Jean Marc y después había caído en el pánico, porque tenía miedo de haberse quedado embarazada. Había sufrido un DHS con conflicto sexual por el cual el ciclo menstrual, que había comenzado apenas hacía un año, se bloqueó súbitamente y también la función ovárica visiblemente se había parado. En cualquier caso, desde entonces la muchacha no había vuelto a tener la menstruación. Cuando pasaron tres semanas en el pánico, pensando que iba a tener un niño, la muchacha se enteró de repente

que él, al que le había hablado de su miedo, se había largado sin decir dónde, y sin decirle adiós.

La muchacha sufrió entonces un segundo DHS con conflicto central y desvalorización de sí. En aquel momento comenzó a quedarse paralizada.

El conflicto sexual permaneció “en suspenso”, ya que seguía sin tener la regla, por lo que pensaba que estaba embarazada. Así había transcurrido todo.

La muchacha de 12 años, de la Francia Occidental, cuyos padres eran ricos, tenía una juventud feliz. Su compañero preferido de juegos era Mokka, el perro. Por casa iba y venía un joven de 23 años con el que Helene, la paciente, se encontraba muy bien. Un día la convenció de irse a la cama con él. Apenas lo había hecho la invadió el miedo de haberse quedado embarazada. Sufrió un DHS con conflicto sexual y dado que era zurda, el conflicto no golpeó a la izquierda, como sucedería en una diestra, sino en la zona periinsular derecha.

Esta era la situación cuando dos días después se enteró que su amigo, Jean Marc, se había largado de repente, sin despedirse, sin rumbo fijo y sin saber para cuanto tiempo. En otras palabras: el jovencito sabía que le habían pillado y había cortado por lo sano porque tenía miedo que Helene tuviese un hijo suyo.

A Helene se le cayó el mundo encima. Sufrió un segundo DHS, un conflicto central del no poder huir, que tuvo un impacto terrible sobre la muchacha y le provocó instantáneamente una “psicosis aguda” y una parálisis parcial de las extremidades, ya que había afectado bilateralmente en el giro precentral (¿miedo de la madre y del padre o miedo respecto al niño y al amigo?).

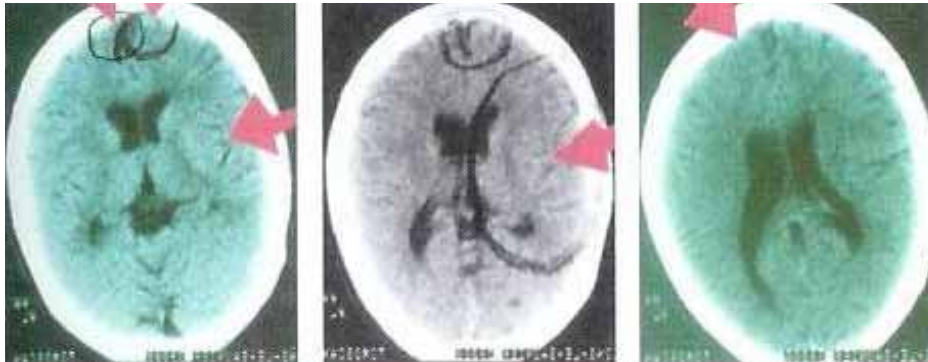
En aquel punto debió unirse otro conflicto de miedo, ya que los padres se peleaban a menudo, y una de las veces la madre abandonó la casa de un modo dramático. La muchacha, que sufría tan duros conflictos activos y un conflicto central, no estaba en la posición, dado su estado, de valorar la gravedad de la situación. También debe haberse producido otro conflicto de desvalorización de sí misma (de tipo sexual) ya en el segundo DHS junto con el conflicto central. La dimensión de los conflictos sufridos la vemos cuando se han resuelto, porque entonces se forma el edema causando la coloración oscura y el desplazamiento de la masa en el cerebro.

La muchachita al principio era capaz todavía de ir al colegio, aunque las cuatro extremidades estaban parcialmente paralizadas. Estaba alucinada y hablaba de “guerra” y decía que “todos habían tenido niños”, incluso su perro Mokka. Después de seis meses tuvo por primera vez ataques epilépticos, después de que los padres se hubieran reconciliado. Sin embargo los otros conflictos quedaron “en suspenso”. Además de los ataques epilépticos, que se producían regularmente tras las peleas de los padres, la muchacha sufría graves depresiones. No tardó mucho en no poder ir al colegio.

La muchacha, considerada ya una epiléptica esquizofrénica, depresiva y con esclerosis múltiple, permaneció en ese estado durante los cinco años siguientes. ¿Y qué otra cosa podía hacer? No tenía más amigos, se quedaba en casa deprimida, los padres volvían a pelearse, y cuando se reconciliaban, la muchacha sufría una crisis epiléptica (como se puede ver en el foco de la corteza frontal derecha).

Aconsejé al psicólogo que hablase con ella de Jean Marc todos los días y que le explicase que no iba a tener ningún niño. Tenía que poner a la muchacha continuamente en el punto en el que sucedió la confusión.

Seguramente habría sufrido todavía crisis epilépticas, pero habrían sido un buen síntoma.

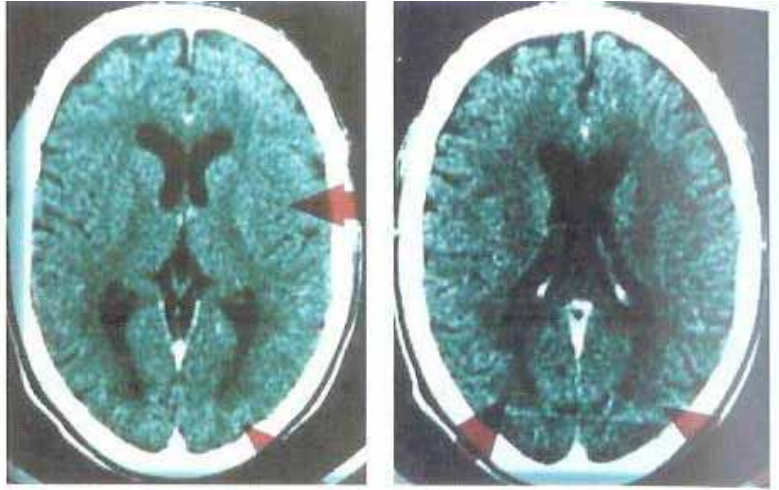


En las tres imágenes de arriba, que fueron tomadas justo tras el inicio de la conflictolisis, se ve claramente a la derecha periinsularmente el Foco de Hamer que está formando un edema en el punto típico (a derecha) en las zurdas con un conflicto sexual. Además vemos a la izquierda y a la derecha frontalmente los dos Focos de Hamer del conflicto de miedo; uno, con Foco de Hamer a la izquierda frontalmente, que tiene que ver con el miedo de estar embarazada y que la hizo vivir en el delirio durante casi seis años; el otro, con Foco de Hamer a la derecha frontalmente, y que tiene que ver con el miedo de que la madre se fuese.

En otras fotografías sacadas pocas semanas más tarde, vemos el 20 de mayo del 86 que los otros conflictos están resueltos, el conflicto central y el conflicto de desvalorización de sí misma están resueltos con acentuación de la cavidad izquierda.

Ciertamente el psicólogo había conseguido hablar con la muchacha de sus dudas y de su shock, que no había podido confiar a ninguna otra persona antes. Al principio solo balbuceaba, después había conseguido hablar cada vez mayor. Tuvo varias crisis epilépticas, que superó sin problemas, de repente le volvió la regla y estaba en condiciones de caminar sin ayuda, incluso de bailar, y en pocas semanas pasó de ser una pobre muchacha torpe y débil a una joven mujer floreciente con un cuerpo del todo desarrollado, como si la naturaleza quisiera recuperar a toda prisa el largo período de aridez vivido.

En las fotografías siguientes, de julio del 86, se ve que también los últimos edemas han desaparecido en gran parte. Sólo el centro del relé de la estima de sí a la derecha en la cavidad izquierda tiene todavía edema, sobretodo se ve que todo el esqueleto se está recalcificando, es decir, se está reconstruyendo la consciencia del propio valor, que es un signo muy positivo. En esta fase la paciente tenía también una leucocitosis (fase leucémica).



Simplemente con que los jovencitos no la hubiesen tratado como a una loca, todo podría haber ido bien para esta joven mujer que ya había perdido cinco años de su vida. Aunque era muy guapa, ninguno se atrevía a acercarse a ella por el miedo a que los otros se rieran (“Este quiere casarse con una loca”).

Del fuerte edema en la médula cerebral vemos como se reconstruye toda la autoconsciencia de la estima, en particular también el sentimiento de la deportividad.

La muchacha recibió el rechazo de un joven, que consideraba todo el asunto muy divertido. Nuevamente dejó de tener la regla...

En julio del 86 tenía ante mí a una joven mujer de 17 años que estaba deseosa de recuperar en un instante los cinco años perdidos. Pero había abierto los ojos en un mundo sin piedad. Habría hecho falta un novio, uno de verdad, con el que poder andar por un nuevo camino. Sin embargo todos los muchachos se burlaban de ella diciendo: “Ah, esta es la loca”. Con el primer rechazo sufrió de nuevo un DHS con recaída del conflicto sexual. De nuevo se hundió, antes de que se la pudiese salvar definitivamente. Pero, ¿qué significa aquí definitivamente?

En nuestra sociedad despiadada solo se puede hacer de verdad un intento de sanación como un “experimento”. En principio se puede liberar perfectamente a estas personas de sus psicosis y parálisis, pero ¿cuáles son las personas dispuestas a colaborar?. No se puede conseguir solo. Mientras que los médicos y toda la sociedad sigan peleándose y no exista un consenso, el paciente cada día tendrá el riesgo, durante o después de la curación, de tener una recaída.

Me había alegrado tanto de haber encontrado una solución quizás definitiva para esta muchacha. Como consolación puedo decirles que funciona, en principio. Haced un intento con vuestros parientes reclusos en los psiquiátricos en vez de dejarlos entristecer allí miserablemente. ¡Sólo tenéis que dar en el clavo! Cualquier psicosis se puede curar completamente. En principio también son curables y reversibles las parálisis del conflicto central, si no han durado durante largo tiempo. En el caso de la muchacha descrito arriba habían durado cinco años.

2.6.4.21.6. Ejemplo: Dianita.

El siguiente caso, escogido, no es apropiado para moralistas y fariseos. Pero refleja la verdad. No hace falta que diga de nuevo, que para mí el amor es algo sagrado, un regalo de los dioses. A pesar de ello nosotros, los médicos, no nos podemos fijar solamente en el aspecto moral y estético (Platón: el amor es el anhelo de testificar la belleza). Los desafortunados, los pobres y los enfermos de este

mundo son los que necesitan con mas urgencia de los médicos. Poder ayudar a estos hombres perseguidos por la mala fortuna a que sean nuevamente felices, es un regalo de los Dioses. Así fue en este caso.

Dos primas de casi la misma edad, las dos diestras, ambas hijas de una camarera española y un soldado americano en Alemania, sufrieron abusos por parte de un "tío" con el consentimiento de la madre. La parte española de la familia vivía en una pobreza muy grande, 13 personas vivían en una habitación de 38 m². El tío "pagaba" con dinero para la madre y con regalos para las niñas de las que abusaba.

El "juego" era en principio siempre el mismo: el tío, que no solamente abusaba de estas dos primas, como se desprende del TAC cerebral, sino que lo hacía al mismo tiempo con cinco, seis o más niños, sentaba a las niñas en su regazo y abusaba de ellas manualmente. Pero estas no lo encontraban malo, pues este "juego" con el tío, del cual también abusaron y que nunca se casó, lo "jugaban" voluntariamente, además la madre lo toleraba y posteriormente incluso las obligaba para poder recibir los generosos regalos del tío. Abusó de niñas ininterrumpidamente durante 15 años. Cuando empezaron a encontrar placer en la masturbación, la cual ellas mismas practicaban también entonces como liberación, el tío no tuvo problemas en que su miembro formara parte del juego y en ir cada vez más lejos.

Entonces el efecto orgasmico clitoral no se vio afectado en las niñas abusadas. De hecho pertenecía al juego.

Para una de las muchachas la pérdida de la virginidad no significó ningún problema, para la otra fue una catástrofe con fuertes dolores y hemorragias.

Los hasta ahora expertos en el tema daban por hecho que los niños sufrían un shock con los abusos. Esto sólo es cierto en parte: hasta la edad de 10 o 12 años los niños pueden experimentar este tipo de abusos como "bonitos", al igual que experimentan como "bonita" la masturbación. El conflicto sexual apareció en la muchacha sólo cuando tuvieron que llevar el miembro del tío hasta la eyaculación por medio del sexo oral y manual. Eso provocó un conflicto de miedo repugnante.

Así de raro suena: Al cerrarse la parte izquierda del cerebro por medio de un conflicto sexual al mismo tiempo que uno de miedo repugnante, el orgasmo clitoral (de la parte derecha del cerebro), que con anterioridad sólo se alcanzaba de una forma no fisiológica, ahora era mucho más importante que antes.

Las dos primas son ninfómanas y tienen fijación con el orgasmo clitoral. Las dos están durante este tiempo en constelación esquizofrénica. La que tiene 30 años ha "utilizado" a muchísimos hombres. De ellos sólo quería una masturbación clitoral. Se puede entonces decir que ha utilizado a los hombres solamente para masturbarse. No se ha casado nunca. Ignora el miembro sexual de su partner. Sin embargo si se utilizaba desde atrás o desde abajo "sin que lo viera" y mientras era masturbada, entonces no había ningún problema, como con el tío.

La prima de 33 años, también ninfómana, rechazó a muchos hombres. Pero al final se casó. Los dos primeros años fue bien, una vez que el marido aprendió que sólo podía penetrarla desde atrás o desde abajo, sin que ella viera el miembro. Y por supuesto quería que la masturbase clitorialmente "como el tío". Cuando el marido, que era camionero de larga distancia, ya no tenía ganas de hacerlo así, porque no podía entender esta fijación, ella gritaba desconsolada cuando él le enseñaba el miembro erecto. Este gritar desconsolado tiene un trasfondo especial:

A los 9 años esta paciente fue desvirgada brutalmente por el tío cuando éste introdujo su miembro erecto en la niña. Sintió un dolor tremendo, gritó como poseída y sangró tanto, que la tuvieron que llevar al médico. Allí la madre mintió y dijo que habían sido porque entre los hermanos habían "jugado a los médicos".

Parece que la paciente sufrió con este suceso un conflicto semisexual, exactamente uno vulvo-vaginal, no del cuello del útero; de lo contrario no habría podido tener la menarca dos años después. Como signo de la actividad conflictiva interrumpida tuvo desde entonces un vaginismo. A partir de entonces el tío mostró especial interés por masturbar manualmente a las niñas al mismo tiempo que eyaculaba en su vagina. Esto sucedía desde atrás, mientras que las tenía en su regazo. Para la paciente de 9 años entonces, sólo era posible soportar el dolor vaginal, igual que ahora, gracias al orgasmo clitoral.

Con 11 años tuvo su menarca y enseguida se quedó embarazada. La madre preparó el aborto en un hospital que pagó el tío. Con las otras primas pasó más o menos lo mismo.

Dado que la parte izquierda cerebral estaba bloqueada por el conflicto activo vaginal, el segundo conflicto (aborto) sólo pudo atacar en la parte derecha como conflicto de territorio y conflicto de miedo en el territorio. Por supuesto que el conflicto tenía algo que ver con los “genitales”, pero el verdadero conflicto era que el tío blasfemaba para que siguiera yendo a “jugar” y a por los regalos... No hace falta decir que podía quedarse embarazada otra vez. A partir de ahí estuvo en la constelación esquizofrénica postmortal maníaco-depresiva, en la que ha permanecido hasta hoy.

Desde entonces la paciente en lo que se refiere a la excitación sexual se ha quedado en los 11 años.

El tercer conflicto, que golpeó nuevamente en la parte cerebral izquierda y el conflicto semisexual, vaginal (desvirgamiento brutal), condujo a un conflicto sexual completo del cuello del cuerpo del útero y la boca del cuerpo del útero, y se produjo como sigue: Para demostrar que era capaz ganarse el dinero y los regalos del tío tuvo que sacar el miembro erecto de su vagina antes de que eyaculara y de rodillas metérselo en la boca y tragarse el esperma.

A causa de esto se produjeron al mismo tiempo por primera vez:

1. un conflicto sexual a la izquierda cerebralmente, que se unió al conflicto vaginal y se volvió “complejo”, y que se mantiene hasta hoy.
2. un conflicto de miedo repugnante, paramediano-frontal a la izquierda (hipoglucemia), que permanece hasta hoy.
3. un conflicto de miedo en la nuca (de cosas y personas) a la izquierda occipital, porque ahora vivía continuamente con el miedo de volverse a quedar embarazada y tener un niño (mitad de visión derecha, que mira hacia la izquierda).
4. Un conflicto de marcar el territorio, que se añadió a los focos que ya existentes a la derecha cerebralmente y relleno el conflicto de que tenía siempre miedo y no sabía si el tío había eyaculado ya en la vagina.

Estos conflictos están todos hoy en día activos. A veces prevalece la actividad conflictiva de la parte cerebral izquierda, entonces la paciente es más maníaca. Otras veces prevalece la actividad conflictiva de la parte cerebral derecha, entonces la paciente es más depresiva o se encuentra en depresión agitada.

Aunque el tío ya ha muerto hace dos años, la actividad de los conflictos y los focos del cerebro continúan: Cuando ve el miembro erecto de su marido, le viene el sabor del esperma a la boca...

El tío abusó de ella hasta los 16 años. Después se masturbaba ella misma, y en exceso, dado que no podía encontrar un partner que lo hiciera. En esta situación

sólo ha cambiado una cosa: tiene un partner, su marido. En cualquier caso, debido a su vaginismo, la penetración vaginal sólo es posible bajo circunstancias óptimas.

La constelación esquizofrénica ha permanecido constante desde hace 22 años. Esto se manifiesta en ella de tal manera que con la más pequeña pelea empieza a gritar como poseída y se lanza a su marido los peores insultos. Para esto no existe ningún motivo, mas que su “locura”, ya que el marido es un “alma de Dios” muy paciente.

Por supuesto desde hace 22 años está en constelación postmortal e, intercalándose, depresiva y maníaca, según que conflicto prevalezca más en el momento. Piensa de continuo de una manera paranoica en lo que haría el marido si ella y los niños muriesen. A menudo está también una constelación suicida, de hecho prevalecen las fases depresivas.

Los gritos maníacos de pánico, que se producen en cuanto encuentra una ocasión, tuvieron consecuencias nefastas cuando estaba embarazada del segundo niño. Durante el embarazo siguió gritando. La hija sufrió siendo todavía sólo un embrión un conflicto motor de no poder huir y un conflicto de susto súbito. En el nacimiento el bebé ya la tenía la capacidad motora parcialmente limitada y era minusválida (diciembre del 96).

Hasta junio de 1998 la niña sufrió recaídas, como es normal, de la que resultó un retardo masivo del desarrollo o un bloqueo de la madurez.

La niña tenía ya 18 meses en junio de 1998, pero se comprobaba como una niña de 8 meses como mucho. No podía andar, no podía estar derecha, y sólo decía palabras sueltas y sin articulación, en definitiva, era una niña muy impedida. Cuando la madre grita la niña aúlla.

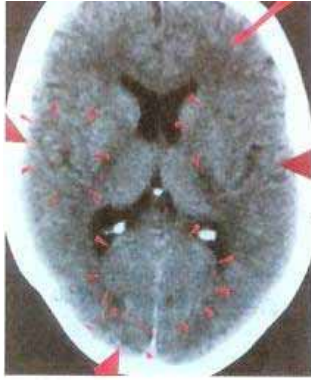
En el tercer mes de embarazo se produjeron hemorragias con amenaza de aborto.

En junio de 1998 la paciente estaba embarazada del tercer niño en el sexto mes. Siguió gritando y de nuevo se produjeron las hemorragias y la amenaza de aborto. Por suerte la paciente encontró una buena clínica. Ella misma pudo dar las directrices, pues hasta hacía poco tiempo había estado con un buen médico de la Nueva Medicina, que había “tratado” pacientemente el transcurso de su vida y sus conflictos junto con la deficiencia de su segundo hijo. La terapia, que se habló con unos y otros, era tan fácil como difícil, sin medicamentos, pero fue muy productiva, como veréis enseguida en el caso del segundo hijo de un año y medio.

La madre sabía que no podía seguir gritando. Si lo hubiera conseguido, la niña habría tenido la posibilidad de resolver el conflicto auditivo todavía en el vientre de la madre. Lo consiguió y el 30 de septiembre del 98 nació un, en apariencia, niño sano. Me escribió una carta por la que sé cuántas víctimas trajo en la familia: El padre renunció al trabajo de camionero de larga distancia, para poder estar durante ese tiempo decisivo con la niña. Se vendió el monovolumen de la familia para salir de apuros. Ante todo se trabajó con la ayuda de una amiga, que conocía bien la Nueva Medicina, para solucionar las vías de conflicto por el bien de los niños. Y mirad, que todo fue mucho mejor de lo que se había pensado.

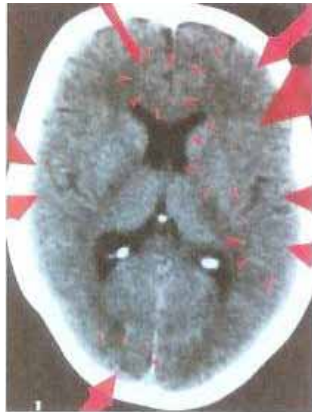
La familia entera, según me escribió la madre, era ahora tan feliz como no lo había sido nunca. La más feliz de todas era ella misma (la madre).

Estas son las imágenes de la paciente de 33 años correspondientes a mayo de 1997, 6 meses tras el nacimiento de su segundo hijo, cuyas imágenes de mayo del 98 vemos en la página siguiente.



Podemos poner una fecha bastante exacta para el conflicto sexual junto con el conflicto repugnante de miedo con hipoglucemia o bulimia (siguiente foto): Hacia los 12 años, poco antes del menarca. Hasta entonces el tío había eyaculado sin escrúpulos en la vagina de la muchacha. Pero con la aparición del menarca la muchacha tuvo que “liberar” al tío con sexo oral y manual, lo que le provocó un conflicto sexual y un conflicto repugnante de miedo, añadido a un conflicto de miedo en la nuca a la izquierda cerebralmente para las dos mitades visuales derechas (madre/niño), ya que tenía miedo (por detrás...) de

quedarse embarazada. Parece que algunas de sus primas se quedaron así embarazadas y fueron obligadas a abortar. Durante un corto período de tiempo tras este conflicto cerebral a la izquierda la menstruación fue irregular, lo que cambió sólo cuando sufrió un conflicto de territorio y un conflicto de rencor en el territorio que tenía que ver con los gustos y regalos del tío. La competencia era grande y el tío, que no tenía escrúpulos, prefería a las sobrinas que no habían tenido el menarca, porque según pensaba, era menos peligroso.



Flecha de arriba a la izquierda: FH repugnante de miedo.

Tres flechas de abajo a la derecha: Conflicto de territorio y conflicto de rencor en el territorio.

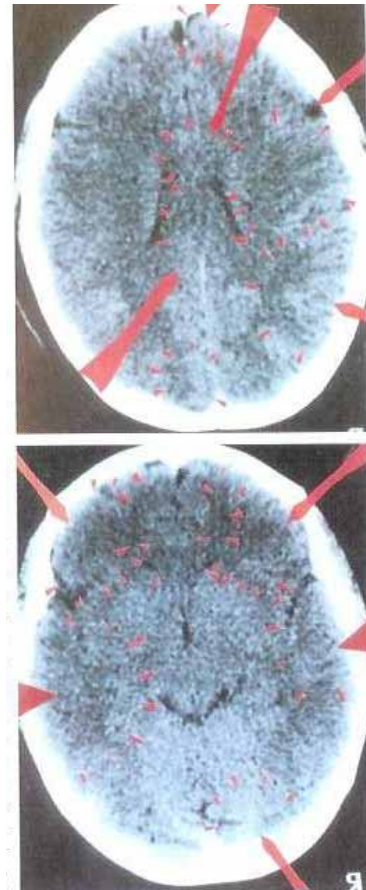
El conflicto de desvalorización de sí mismo (flecha de arriba a la derecha) es de una fecha posterior.

El contenido del conflicto es: “Soy una mala madre”.

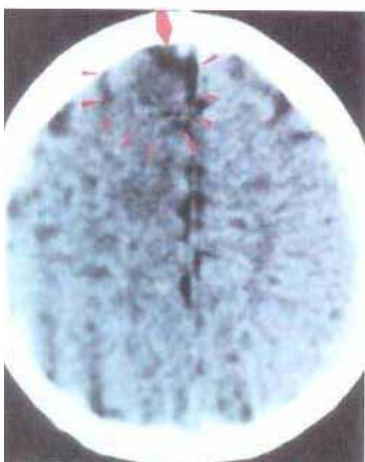
Finalmente vemos también que los dos relés ovariales están hinchados, es decir, que muestran abiertamente quistes ovariales en el plano orgánico. El quiste ovarial derecho parece significar de un modo macabro un conflicto de pérdida del tío cuando éste murió.

Los otros la amenaza de aborto en el embarazo. Desde que se produce la constelación esquizofrénica la menstruación vuelve a ser regular. La paciente, en cuanto a la madurez sexual, se ha permanecido en los 13 años (niña-mujer infantil).

Estas son las imágenes de TAC cerebral de la prima de 30 años de la paciente. Corresponden a mayo de 1998. Son idénticas en muchas cosas con las de la paciente, lo cual hace este caso tan interesante. El tío es el mismo, la manipulación es la misma, la edad y el entorno social eran los mismos, los conflictos también son, casi, los mismos. También la prima es pseudoninfómana (porque ella sí que es diestra). Este pseudoninfomanía está condicionada por la fijación en el orgasmo clitoriano. Por otra parte también se observa la existencia de una constelación planeante (relé de los bronquios y relé de la laringe, los dos en las flechas de arriba a la derecha y a la izquierda en la imagen de abajo). Además vemos un conflicto de miedo frontal, un conflicto motor y sensorial de la parte superior de la pierna: no poder escapar del tío. Además un conflicto repugnante de miedo central y un conflicto de resistirse, que ahora está visiblemente en solución parcial. También un conflicto activo de miedo en la nuca, originariamente del tío. Durante ese tiempo de todos los partner, específicamente de la eyaculación masculina. La prima ha “utilizado” a muchos hombres, sin haber podido construir nunca una relación verdadera. De hecho lo único que quiere de sus partner es que la masturben clitorialmente, “como lo hacía el tío”...



Dianita, la hija de nuestra paciente el 30-6-98 en los brazos de su padre. La pierna derecha está parcialmente paralizada, al igual que la izquierda. Dianita tiene estrabismo. Pero lo más importante: la niña tiene un retraso del desarrollo de más de un año – tiene un fuerte grado de minusvalía.

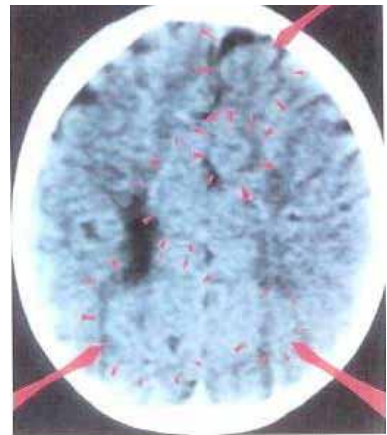


Estas son imágenes que pertenecen al momento en el que Dianita, zurda, tenía un año y medio, en junio del 98. En ese momento estaba en el punto de desarrollo de un niño de 10-12 meses. Las consecuencias de los abusos del tío en la madre tuvieron consecuencias... La niña es parálitica, apenas puede hablar. Sabríamos lo que se tendría que hacer para recuperar el retraso en el desarrollo y para eliminar la parálisis, pero para ello en primer lugar se tendría que poner la madre en terapia, y habría que optimizar el entorno familiar y social. ¿Cómo se puede conseguir

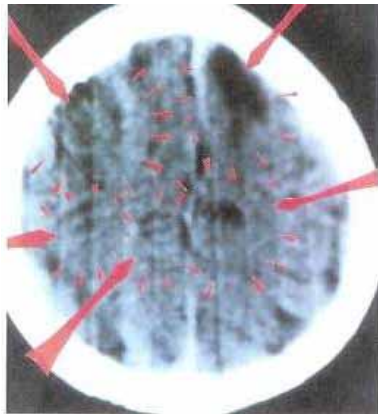
algo así? Como última posibilidad será en el futuro una cosa de prevención: Buscar una familia u otra formación natural en la que la presencia de un tío de estas características sea imposible.

También esta imagen y las cinco siguientes pertenecen a Dianita. Se encuentran tantos focos que al final es difícil decidir cual está por enésima vez “nuevamente” en solución o cual por enésima vez activo por una recaída.

Estos niños recibían antes el diagnóstico de “daños cerebrales perinatales”, estaban o están más o menos retrasados en el desarrollo y casi todos terminan en una residencia para minusválidos. Este TAC cerebral nos recuerda a un campo de batalla...



Para poder ayudar a estas pequeñas personas se necesita no solamente un diagnóstico cuidadoso, sino también una gran atención y sentimiento. En este caso la historia, si se quiere, se remonta hasta la infancia de la madre o está influenciada por ella. Una simple palabra dicha sin pensar puede “desquiciar” a la pobre madre. Entonces todo sería peor que antes. Podríamos gritar de rabia días enteros con un caso así. Pero las muchachas de las que entonces abusaron y que hoy en día están destruidas moralmente no pueden hacer nada en contra. Sufren desde decenios y no pueden hablar de ello por vergüenza. Yo fui la primera persona que pudo oír su relato, una confesión sin culpa, una tragedia de verdad. Por eso he contado con tanto detalle este triste caso, para mostrar que el abuso de un niño, para él mismo, no significa automáticamente que surja un conflicto. Los conflictos biológicos que se producen por ello siguen leyes propias y suceden a menudo mucho más tarde.



TAC de Dianita de junio del 98. Resulta difícil decidir cual de los anillos concéntricos está todavía o de nuevo activo o solucionado.

Este caso no es el indicado para alzar el dedo acusador contra una pobre persona que siendo niño sufrió tan terribles abusos, como tampoco lo es para ningún tipo de voyeurismo mental. Sólo se puede poner el grito en el cielo. Sin embargo muestra la falta de orientación de nuestra denominada civilización. Ningún animal, a los que nosotros consideramos tontos, habría tenido un comportamiento tan perverso como el que ha

tenido el abusador de niños.

Tampoco le sirve de nada a la familia, una vez que el niño “ha caído en la desgracia”, decirles que es un caso abiológico y por lo tanto no es un caso para la Nueva Medicina. Y es que no solamente los conflictos en el marco del desarrollo perverso se desarrollan según las cinco leyes naturales biológicas de la Nueva Medicina, sino también los conflictos que se producen como consecuencia. Y vemos aquí perfectamente de que manera tan terrible estos conflictos biológicos provocados por una total perversión pueden convertir en minusválidos a las siguientes generaciones. Es como decir que la minusvalía es hereditaria.

Pero este caso nos enseña en definitiva que los afectados ven una posibilidad para salir de esta terrible ciénaga con ayuda de la Nueva Medicina.

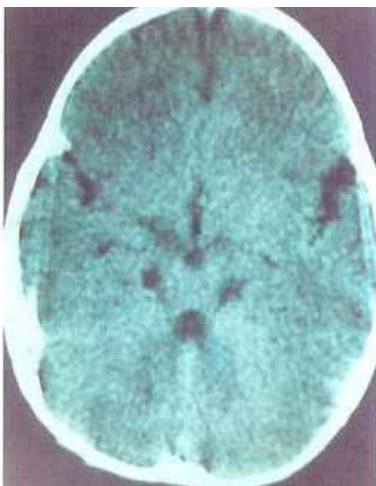
Y para poder mostrarles el camino a estas pobres personas, tenemos que “introducimos” con mucha paciencia en un caso así y meternos en la terrible ciénaga. No podemos elegir los conflictos. Hay ahí un ser humano que necesita ayuda. Cuanto mejor comprendamos nuestra “herramienta”, mejor podremos aconsejar. En este caso (se necesitaron horas hasta que la joven madre se confesó) se tuvo que volver atrás en el tiempo hasta la desvirgación para comprender que gritaba “como una posesa” en cada ocasión de frustración, especialmente en la frustración masturbatoria.

Sólo cuando pudimos abarcar todas estas circunstancias pudimos enseñarle el camino por el que podría curar a su hijo minusválido y no sólo conservar al que no había nacido, sino evitar la minusvalía en el último momento. Poder ayudar con la “medicina sagrada” a una pobre persona, o a varias, es en sí mismo una tarea noble aun siendo en una ciénaga anamnésica.

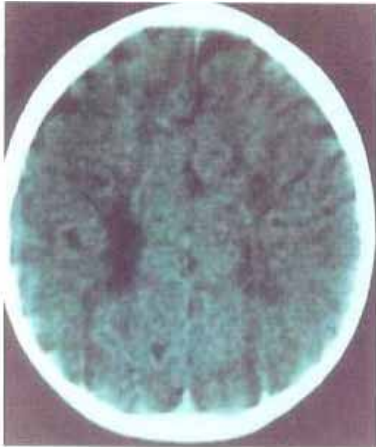Y junto a esto desaparecen de nuestro entendimiento científico del orgasmo una lista de descubrimientos.

Precisamente este capítulo fue concebido con todo detalle, con toda una lista de casos, por ejemplo, para abarcar la frigidez. Pero he renunciado a ello por cuestiones de espacio y por algunas reflexiones fundamentales, porque en la medicina estábamos acostumbrados, por ejemplo, a considerar la frigidez en la mujer o la impotencia en el hombre, como molestias enfermizas que deben ser reparadas. Esto se debe, aparte de a la influencia religiosa de las grandes religiones, a que se contemplaba a los pacientes como elementos individuales. Así no hay modo de comprender que estas supuestas “molestias”, consideradas en la sinopsis con el todo biológico, en un caso biológico normal tendrían un sentido biológico. Por eso he querido evitarle al lector las complicaciones de esta complejidad sexual. Además se añade la dificultad de que en este tema muchas cosas se entiendan mal, incluso que muchos de mis adversarios las entiendan mal aposta, para lo cual habría muchas oportunidades.

Por eso me he decidido a trabajar todo este complejo tema según el punto de vista de la Nueva Medicina en un librito aparte. Creo, sin embargo, que los cimientos ya están en este libro.



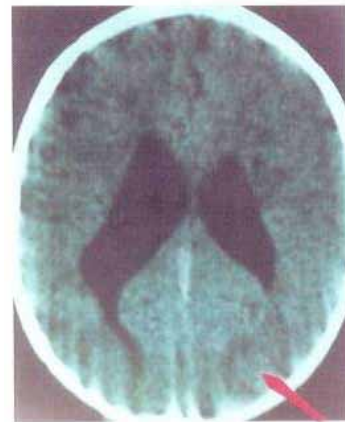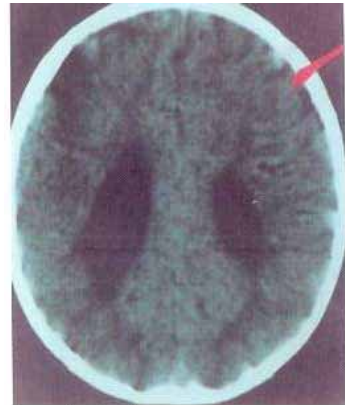En la imagen de al lado se ve en la compresión del tercer ventrículo la causa para la hidrocefalia de la imagen siguiente.



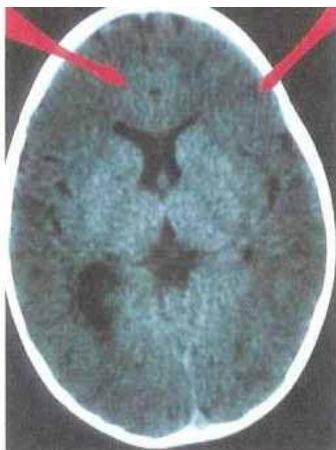TAC del 23-6-98

Un fuerte edema oscurece el TAC cerebral y dificulta la argumentación, porque son “procesos de desplazamiento de masa”. Examinado con contraste, todo el cerebro estaría (según la medicina oficial) “lleno de metástasis”.

En esta y la siguiente imagen impone la coloración oscura parcial de la médula por el hidrocefalismo del ventrículo lateral.



23-6-98



TAC del 15-10-98



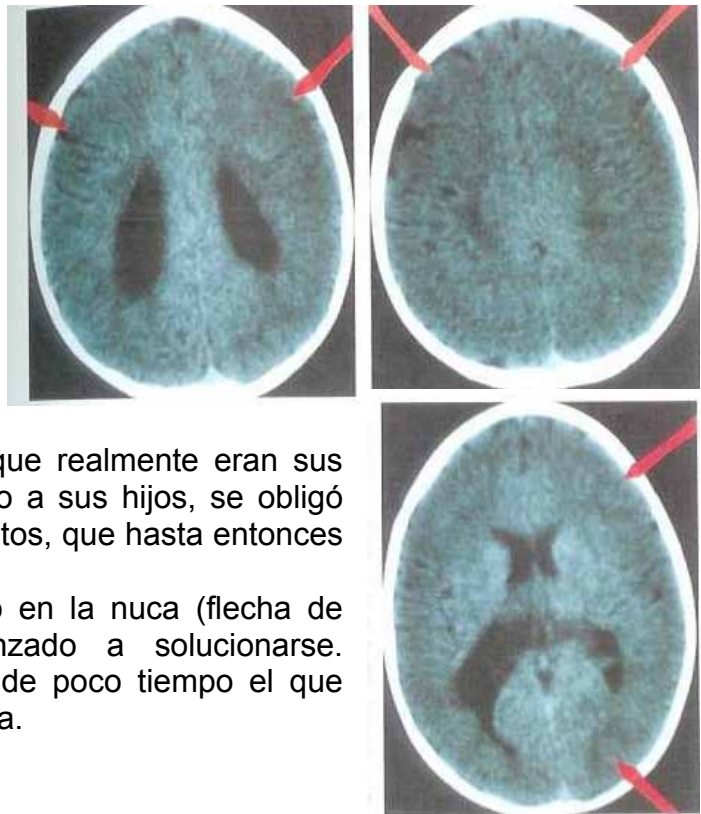El 18-10-98, no cuatro meses más tarde, sino 14 días tras el nacimiento del hermanito, apenas se puede reconocer a Dianita. Psíquicamente ha cambiado completamente, estable, abierta, tiene contacto con los

animales, dice pequeñas frases de tres palabras, puede andar cogida de la mano, ha crecido y ha cogido peso. El cerebro sigue estando en construcción, pero no se puede comparar con las imágenes del 23-6-98. La hidrocefalia retrocede, porque el edema libera el ventrículo lateral. Todavía no están mejor o solucionados definitivamente todos los conflictos, todavía tienen lugar, aunque cada vez menos, recaídas de miedo cuando la madre vuelve a gritar. Pero la constelación esquizofrénica cortical de los hemisferios parece que está solucionada, por lo que desaparece el bloqueo de la madurez.

Todas las tomografías del 15-10-98.

Como podemos ver bien en todas las imágenes, los dos conflictos de susto imprevisto, tanto a la izquierda como a la derecha, no están todavía “libres de recaídas”. Pero los espacios en los que al menos uno o dos FH están solucionados, bastan para recuperar el retardo en el desarrollo. Cada día fue todo mejor, pues cuando la madre vio que realmente eran sus gritos lo que enfermaba a su hija, o a sus hijos, se obligó continuamente a terminar con los gritos, que hasta entonces eran una costumbre.

También el conflicto de miedo en la nuca (flecha de abajo a la derecha) ha comenzado a solucionarse. Esperamos que sólo sea cuestión de poco tiempo el que desaparezca el estrabismo de Dianita.



18-10-98

Diana con su querido padre. Está nuevamente cerca del equilibrio.

Un caso que era “para poner el grito en el cielo”... Pero si se puede ayudar a una personita así, que está tan fuertemente impedida y con un desarrollo retardado, para que vuelva a su camino normal, entonces también hay que gritar, pero de alegría...

2.6.4.22. Psicosis del embarazo.

La psicosis del embarazo no es una enfermedad en sí, sino una constelación.

Sabemos que a partir del cuarto mes de embarazo no puede crecer el cáncer porque el crecimiento forma parte de la simpaticotonía, y el cuerpo de la mujer

embarazada, lo más tardar a partir del cuarto mes, se encuentra en vagotonía, ya que biológicamente la formación del feto tiene prioridad absoluta.

Sin embargo con las primeras contracciones el cuerpo de la parturienta se encuentra ya en “media simpaticotonía”, y más tarde, con los dolores al expulsar el feto, en simpaticotonía completa. Si un conflicto no estaba resuelto, sino “mantenido en suspenso” mientras tanto por el embarazo, en ese instante la actividad conflictiva reaparece o bien como un verdadero conflicto activo con nuevo crecimiento del cáncer, o bien como un conflicto activo “en suspenso”.

Si durante el embarazo se ha producido un DHS, que obviamente fue anulado, o si se produce ahora un nuevo DHS, se puede producir la constelación de la esquizofrenia instantáneamente.

Quizás pensáis que este caso de constelación es muy raro; pero por el contrario es más frecuente de lo que se cree. Basta pensar en los posibles DHS que se desencadenan en una madre por las reacciones del ambiente que rodean al nacimiento del niño, por ejemplo “no quiero ver a ese bastardo”, o “el padre no quiere saber nada, quizás ni siquiera es hijo suyo” y cualquier tipo de bajeza o maldad semejantes.

Pero tras el parto la madre está extremadamente sensible y puede ser golpeada fácilmente por un DHS, sobretodo si se manifiesta una actividad conflictiva por la reactivación de un conflicto que había estado anulado provisionalmente. Así se explican las psicosis del embarazo, que suceden casi siempre en el momento del nacimiento (o del aborto), de una manera obvia.

Mi sistema de las psicosis, en particular el surgimiento y transcurso de las psicosis, ligado a determinadas constelaciones y condiciones, no se debe considerar un dogma, sino una hipótesis comprobable de trabajo que ciertamente se completa todavía con algunos detalles, pero que a grandes líneas se reproduce en cada caso aislado. Está basado en el examen de cerca de 200-300 casos, que en una estadística de tipo general no significaría mucho, pero que en términos de regularidad representa una probabilidad altísima “que roza la certeza”.

Por lo tanto las psicosis son constelaciones especiales en las enfermedades cancerosas, en las cuales también los conflictos permanentes (constatables en los TAC) tienen un papel importante porque todavía están activos. La depresión podría ser casi un programa EBS solo con un conflicto (en la mujer zurda), mientras que el balance hormonal, por cuanto es un suceso monoconflictivo, puede causar tanto una depresión (a la derecha cerebralmente) como una manía (a la izquierda cerebralmente).

También la epilepsia en sí misma, al principio, indica sólo un riesgo o peligro determinado de esquizofrenia si se añade otro DHS, mientras la esquizofrenia conlleva una constelación de dos Focos de Hamer situados en hemisferios cerebrales diferentes. La denominada psicosis del embarazo a menudo se desencadena por el hecho de que un conflicto anteriormente activo y después anulado durante el embarazo (o un conflicto en suspenso) se reactiva por el nacimiento del niño o por las contracciones, o se produce un nuevo DHS. Al final del estado delirante es una constelación especial dentro de la constelación esquizofrénica, por cuanto se produce un conflicto central que provoca instantáneamente el estado delirante (o una droga! Cuidado con los denominados analgésicos!).

Los políticos sueñan con ser presidentes, los tenistas con ganar Wimbledon. Con mi modesta experiencia médica yo había esperado poder contribuir a esclarecer el cuadro de las enfermedades cancerígenas y, si pudiese tener el tiempo necesario,

también las correlaciones de las psicosis. Estoy profundamente confuso y lleno de alegría por el hecho de que, según creo, que he superado todas las expectativas.

2.6.4.23. Constelación esquizofrénica en los animales.

2.6.4.23.1. Constelación esquizofrénica a causa de una cesárea en una perra Bóxer.

DHS con conflicto de miedo frontal a causa del transporte en una clínica para animales durante las contracciones. DHS con conflicto de miedo súbito a causa de la intubación.

La perra bóxer Kimba se quedó preñada a los ocho años por primera vez. El 5 de noviembre del 86 empezó el parto. El primer cachorro salió espontáneamente, pero estaba muerto. Después Kimba tuvo contracciones durante 10 horas sin que naciese ningún otro cachorro. En aquel momento mis hijos mayores, que estaban solos en Roma con Kimba, entraron en pánico. La perra, con contracciones, fue transportada a una clínica para animales.

Hay que saber que una mujer parturienta, y también un animal, se encuentra en una situación de estrés total a causa de las contracciones. Por lo tanto un individuo con contracciones no necesita molestias añadidas.

Primer DHS:

Kimba sufrió el primer DHS con conflicto de miedo frontal cuando durante el parto fue transportada a una clínica para animales de Roma que ella percibía llena de peligros.

Segundo DHS:

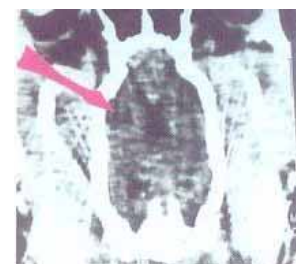
En la clínica de animales de Roma Kimba fue intubada, lo que le causó notables dificultades y le provocó un DHS.

El contenido conflictivo fue el susto y el miedo de no poder seguir respirando. El “órgano afectado” de la laringe, con consiguiente úlcera de la laringe. Desde aquel momento todo prosiguió por la vía del cáncer de laringe. Después de la cesárea y de la extirpación del útero se la intubó de nuevo, estando ya despierta. Seguidamente la dejaron sola con sus cachorros en un ambiente totalmente extraño para ella. La perra estaba fuera de sí porque además del conflicto de la laringe y del cáncer de laringe, había sufrido también un conflicto central de miedo frontal y por eso había entrado en “constelación esquizofrénica”, de hecho, a causa del conflicto central frontal ninguno de los dos hemisferios seguía oscilando en el ritmo normal y por producirse al mismo tiempo el conflicto de la laringe de miedo, el hemisferio izquierdo tenía una oscilación diferente respecto al lado del hemisferio derecho.

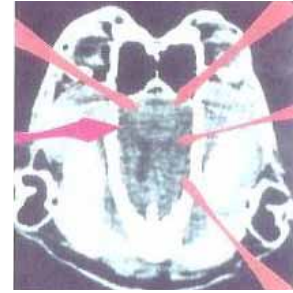Durante la noche Kimba, en “constelación esquizofrénica” y llena de dolores, mató a mordiscos a todos sus cachorros.

(293)

TAC cerebral: edema en clara regresión de un conflicto de laringe de susto súbito con carcinoma de la laringe, claramente rodeado de un borde blanco, no tenso si no más bien irregular. ¡No continúa el proceso expansivo!



Ejemplo de constelación esquizofrénica cortical con recaídas crónicas desencadenadas por una vía en la perra bóxer Kimba.



Cuando Kimba, a la mañana siguiente, se despertó de su delirio combinado con narcóticos y vio lo que había hecho, sufrió otro DHS:

- a. Un conflicto motor en el centro cortical motor derecho para la “pierna madre-niño” izquierda, es decir, no haber podido conservar a sus cachorros. (Ver flecha central a la derecha en el TAC cerebral).
- b. Un conflicto madre-hijo (flecha de abajo a la derecha) por haber sido separada de sus cachorros muertos.

Mientras que Kimba fue capaz, tras largo tiempo, de resolver el conflicto de la laringe (debido a la intubación) (FH de la flecha de abajo a la izquierda), no fue capaz nunca sin embargo de resolver definitivamente los conflictos causados por el bozal:

- Miedo frontal con repugnancia,
- del oponer resistencia,
- del no poder morder y
- del ser obligada a no morder (Foco de Hamer de las flechas de arriba a la derecha y a la izquierda),

porque en cada pelea con otros perros volvía siempre a las seis vías conflictivas de los dos lados. Nos preguntábamos siempre porqué le temblaba siempre la pata derecha (crisis epiléptica), y bromeando llamábamos este fenómeno “pata temblorosa”. Dado que después de la operación Kimba ya no tenía útero, no pudo alcanzar durante el resto de su vida una solución biológica para su shock conflictivo iatrógeno.

Los seres humanos pensamos a menudo que los animales no son capaces de entender muchas cosas. Para un veterinario poner el bozal antes de administrar el narcótico es totalmente normal para evitar que el perro pueda morder. Pero los animales piensan y sienten como nosotros, y al igual que nosotros tienen un alma y pueden sufrir conflictos.

Veis como un animal, en la mayoría de los casos un mamífero, puede estar en “constelación esquizofrénica”, lo mismo que una persona. Y también los animales hacen cosas que normalmente no harían y que nadie consigue explicarse. Es decir, cuando entra en “constelación esquizofrénica” se vuelve “loco”, igual que un hombre.

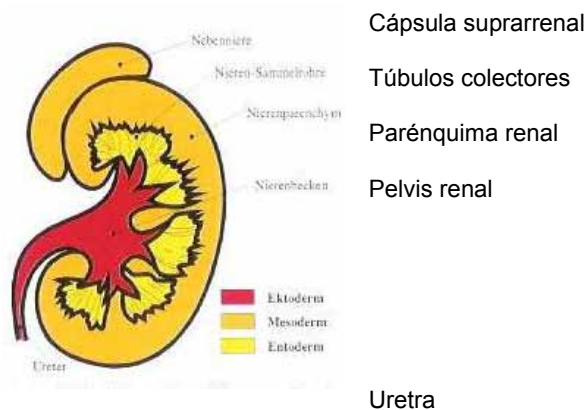
El conflicto, o mejor los dos conflictos, duraron cerca de un mes, mientras que duró la medicación y los controles.

En la navidad del 86, cuando el conflicto se había resuelto, notamos que los nódulos de miedo en el cuello se habían agrandado y que Kimba jadeaba y respiraba con dificultad cuando hacía pequeños esfuerzos y cuando el collar le apretaba cuando caminaba de la correa. Entonces creímos que fuese debido al resfriado o a pequeñas heridas debidas a la intubación. Pero Kimba siguió jadeando y respirando con dificultad durante seis meses. No conseguimos dar una explicación. Sin embargo ahora lo hemos comprendido perfectamente. La curación se había retrasado por una nueva actividad del conflicto de marcar el territorio con

carcinoma rectal. Normalmente debería haber durado como máximo tres meses, incluso aunque el conflicto hubiese sido muy fuerte. Pero la vagotonía de reparación estaba siendo frenada a causa de la simpaticotonía superpuesta.

3. Los síndromes en la nueva medicina.

En el ejemplo de diferentes programas EBS en fase PCL con conflicto activo del prófugo (carcinoma de los túbulos colectores renales).



Hemos podido ver en las diferentes constelaciones esquizofrénicas que también la combinación de dos o incluso de más conflictos biológicos activos tiene a su vez su propio sentido biológico nuevo, es decir, la combinación resulta biológicamente sensata en el cuadro de varias situaciones biológicas posibles.

Este capítulo toma en consideración otro tipo de combinación, es decir, la de una fase PCL de un programa EBS, con la fase activa de un programa EBS, en este caso con la del programa especial, biológico y con sentido del conflicto del prófugo (=sentirse solo y abandonado, “un pez fuera del agua”) con adenocarcinoma de los túbulos colectores renales (grupo amarillo de la tabla, tronco cerebral). Para la fase de curación de la osteólisis ósea (=leucemia) conocemos ya el síndrome, que anteriormente nadie había podido explicar: la denominábamos gota.

Seguidamente tenemos que dejar claros algunos aspectos fundamentales:

Cuando la fase PCL de un programa EBS se combina con la fase CA de otro programa EBS podríamos imaginarnos un sentido biológico sólo para la fase PCL de un EBS del grupo de lujo (esqueleto, glándulas linfáticas, ovarios y parénquima renal) en combinación con la fase activa de otro EBS, porque de hecho sólo en el denominado grupo de lujo el sentido biológico se encuentra al final de la fase PCL. Esto habría que ponerlo en duda en el caso de gota real (osteólisis próxima a las articulaciones con el denominado reumatismo articular y leucemia en combinación con adenocarcinoma de los túbulos colectores en la fase CA).

Pero si se tuviese que hacer una sistemática válida también para los otros folículos embrionarios, entonces difícilmente podríamos imaginar un sentido biológico parecido.

Por contra se puede imaginar perfectamente que la naturaleza tenga sus denominadas preferencias, es decir, que haga la siguiente distinción: ¿qué es prioritario ahora y qué no es por el momento tan importante?

Parece que justo este es el caso aquí.

Para un hombre o un animal que corre el riesgo de morir de sed en el desierto cada gota de agua es vital. Esta necesidad parece tener la preferencia absoluta para los seres que habitan la tierra. De hecho sin agua no es posible que exista ningún metabolismo. También en el ámbito de una cierta fase PCL, si se acumula edema en nuestro organismo, por ejemplo hepatitis, quistes renales, quistes ováricos, osteólisis ósea en la recalcificación o en la hinchazón del pecho durante la fase de curación de la úlcera del carcinoma de mama, entonces, si se añade un carcinoma de los túbulos colectores en fase activa, hay una acumulación de agua excesiva. Hasta ahora no conseguíamos explicarnos este hecho porque intentábamos relacionar la dimensión de la hinchazón con la masa conflictiva. Esto era cierto sólo en parte. En parte significa aquí: mientras que no estuviese en curso algún programa de retención de líquidos; entonces no había ningún carcinoma de los túbulos colectores activo.

Y encontramos una sorpresa mas:

Para la estúpida medicina tradicional el aumento de las denominadas transaminasas hepáticas era el signo “patológico” de una hepatitis. Durante este tiempo hemos sabido que eso no era correcto. Con esto no se pone en entredicho los análisis de laboratorio. Cuanto más habían aumentado las transaminasas, más grande parecía que fuese la masa conflictiva, más intenso el proceso de curación, mayor el peligro en la crisis epileptóide (llamada coma hepático) con estancamiento de la bilis o sin él (hepatitis anictérica).

Ahora aparece un nuevo punto de vista del todo nuevo que el pasado no podíamos tener y que corrige de nuevo nuestro actual modo de pensar según la Nueva Medicina: no sólo la anterior masa conflictiva ha sido decisiva para la dimensión del tumor en un órgano o en los vecinos (en el denominado derrame transudativo), sino también el conflicto del prófugo con carcinoma de los túbulos colectores en fase activa contemporáneo. Sin embargo para el aumento de las transaminasas parece que la propia hinchazón edemática sea un momento decisivamente importante.

Hablando claro: También en el caso de una hepatitis, que en principio debería ser inocua (en base a la masa conflictiva), las transaminasas, sobre todo las sensibles gamma-GT, pueden aumentar rápidamente si se añade un conflicto del prófugo activo (por ejemplo miedo de tener que ir al hospital) que causa en el hígado una notable hepatomegalia.

Lo mismo vale, *mutatis mutandis*, para todas las fases PCL de otros programas especiales, biológicos y sensatos, incluso para el mismo parénquima renal directo de la médula cerebral (glomérulos renales). En esos casos los quistes de los riñones, de los ovarios o del bazo a menudo alcanzan una dimensión enorme y no es raro que revienten.

Para las personas que no conozcan todavía bien la Nueva Medicina, tales reflexiones sonarán quizás más o menos como “discusiones académicas”. Para los expertos estas correlaciones tienen una importancia inmensa bajo el perfil clínico, es decir, los casos poco graves pueden transformarse en casos difícilmente tratables, sobretodo si, a causa del agravamiento de la sintomática, aumenta también el peligro para el paciente de tener que ser hospitalizado. De hecho el paciente cae en el círculo vicioso: en una habitación de hospital él no sigue siendo el jefe del proceso

de curación, sino que día y noche tendrá que enfrentarse con discusiones a la ignorancia de los médicos. Y sus adversarios, muy lejos de ser verdaderos médicos, se vengan muy a menudo de la “falta de docilidad” de sus “pacientes rebeldes” suministrándoles en secreto morfina, contra la voluntad expresa del paciente y sin su conocimiento; consecuentemente el paciente muere enseguida, es decir, es asesinado, cosa de la cual tenía justo mucho miedo, con razón por desgracia. Mientras tanto el tontísimo médico jefe sigue creyendo que “tenía la razón”.

En este contexto hay que saber que el carcinoma de los túbulos colectores, en la tonta medicina oficial, se reconoce sólo histológicamente como carcinoma de las células renales. Ni siquiera se sabe que se origina a partir de los túbulos colectores ni que (en caso favorable) en la fase PCL es idéntico a la tuberculosis renal, incluso pueden presentarse las micobacterias de la TBC en el momento del DHS. Por supuesto no se sabe nada acerca de las causas, el sentido biológico o el conflicto correspondiente que están en la base de esta sintomática. Por lo tanto no sigue siendo posible discutir con la tonta medicina oficial que continúa sin entender nada y que no quiere comprender las cosas de modo diferente por no tener que admitir que la Nueva Medicina tiene razón.

Si un paciente en una clínica quiere dar una explicación en esta dirección, se oye inmediatamente: “Palabrería”, aunque la máxima autoridad en nefrología infantil en Alemania, el catedrático... de Heidelberg me haya dicho claramente: “Mis médicos jefes y yo, después de haber leído a fondo su “Documentación de células”, hemos tenido una conferencia y hemos llegado a la conclusión de que el doctor Hamer podría tener de verdad razón”.

No nos queda otra cosa que hacer mas que seguir tranquilamente con nuestras investigaciones, informar a nuestros pacientes y, donde sea posible, resolver el conflicto del prófugo. Con este propósito admito sinceramente que la dificultad está en el hecho de que a causa de la continua lucha con la TBC llevada a cabo por la medicina oficial la solución del conflicto del prófugo probablemente sirva de poco o incluso de nada si en el momento del DHS no estaban presentes las micobacterias. Estas de hecho se multiplican en la fase CA. La fuerte sed que se manifiesta en conflicto activo falta sin embargo.

Dado que en este síndrome se trata de un fenómeno extraordinariamente importante bajo el aspecto clínico, para mayor claridad queremos confrontar un par de casos, si bien de forma muy breve, en los que sin embargo se pueden reconocer las correlaciones importantes.

Se ha tratado sólo de una cuestión de tiempo antes de conseguir ver o encontrar una sistemática para el frecuente fenómeno en el que un programa EBS arcaico se encuentra al mismo tiempo con uno más reciente que se puede presentar en la misma fase o en la opuesta. En el caso de fase opuesta podría ser entonces que el programa EBS arcaico (directo del paleoencéfalo) está en fase CA y el más reciente (directo del neoencéfalo) está en fase PCL o viceversa.

Si tales EBS transcurren de modo paralelo o parcialmente paralelo, es decir, con fase diferente (uno en fase CA y el otro en fase PCL), el organismo debe decidir en cada caso cual de los dos EBS es el más importante biológicamente. Esto no sólo es válido para el conflicto del prófugo, del cual nos queremos ocupar de un modo más profundo, sino que en general para cada combinación de programas EBS que dependen directamente de regiones cerebrales diferentes. También en el caso de dos EBS, directos del paleoencéfalo (FH en la misma hemiparte o en hemipartes opuestas), que transcurren de un modo desfasado (uno en fase CA y el otro en fase

PCL), se ve que prevalece el programa EBS del carcinoma de los túbulos colectores activo. Veremos un caso parecido que terminó en los periódicos, el de Olivia Pilhar: tuberculosis hepática y carcinoma de los túbulos colectores activo (sólo después también TBC renal).

Tenemos que considerar todavía una cosa muy importante: incluso el edema del Foco de Hamer en el cerebro, es decir, el edema intra y perifocal en el FH es grande en extremo cuando se produce un conflicto activo del prófugo al mismo tiempo.

3.1. El sentido del síndrome del carcinoma de los túbulos colectores.

El organismo usa o utiliza una zona, órgano o parte cerebral, ya afectado por el edema de la fase vagotónica de curación, como reserva suplementaria de agua, ya que se tiene que guardar y acumular cada gota de agua. Los órganos o las partes orgánicas que ya están edemizadas son los más convenientes para acumular tal reserva. Sin embargo también los derrames o hinchazón afectados por la transpiración permanecen intactos o no son reabsorbidos. Hay que subrayar nuevamente que no importa si consideramos estos procesos positivos o útiles para nuestra denominada vida civilizada, sino que lo que cuenta es si esta combinación se ha mantenido de modo biológico durante millones de años. Nosotros sólo podemos observar, registrar y sacar conclusiones. Y aunque esta combinación de un conflicto activo del agua con la fase de curación de otro EBS se haya conservado en la naturaleza bajo un perfil sustancialmente biológico, en medicina las recaídas de este conflicto de retención de líquidos son peligrosos en extremo y pueden terminal mortalmente.

Sobre todo pueden presentarse de un momento a otro, y entonces el paciente elimina poco o casi nada. Y el órgano que se encuentra en fase PCL vuelve a hincharse enormemente, aunque puede suceder claramente ya tras los “días fríos” de la crisis epileptoide, justo cuando la normalización más o menos se había llevado ya a cabo.

El conflicto de retención de agua (=conflicto del sentirse solo y abandonado) está causado en especial por:

- a. por el miedo de tener que ir al hospital, cosa muy temida porque muchas veces no se sale vivo,
- b. por sentirse “como transportado a la luna” en los hospitales, parecidos a laboratorios sin alma o por el sentimiento de sentirse abandonado,
- c. por el sentimiento de no sentirse cuidados en casa, es decir, por sentirse solo en la propia casa.

Como ya hemos dicho, el conflicto que conlleva la retención de agua (carcinoma de los túbulos colectores) representa a menudo una grave complicación para el desarrollo clínico, ya que actualmente llegamos siempre demasiado tarde a no ser que prestemos mucha atención. De hecho este complica la fase de curación de los programas EBS en curso de varias maneras:

1. al edema vagotónico ya presente se añade el edema “simpaticotónico” (debido a la simpaticotonía de los túbulos colectores) en la región orgánica o corporal ya afectada. Al principio se supone una recaída que ya está en solución, es decir, se piensa en un edema vagotónico suplementario mientras que no se nota que el

paciente claramente elimina poca orina. En el conflicto de retención de líquidos no se consigue aumentar de modo significativo la escasa excreción ni siquiera con los denominados diuréticos.

2. Incluso cuando se conoce el nuevo conflicto del prófugo, no es fácil resolverlo. El que sepa lo difícil que es transmitir a un paciente gravemente enfermo la sensación de que está bien asistido y atendido, ese puede escribir un libro. No se trata de tener la impresión de que el paciente esté en efecto “suficientemente atendido”. Él mismo paciente lo debe creer también e incluso estar bien convencido de que puede resolver su conflicto del prófugo.
3. Incluso cuando el paciente tiene la impresión de estar bien asistido, a menudo la realidad manda al garete nuestros planes. De hecho a causa de la actual actividad del conflicto del prófugo, el derrame transudativo de pleura o ascitis, la hepatomegalia o esplenomegalia puede hacerse tan grande como para solicitar como consecuencia de consideraciones racionales, que el paciente sea puesto bajo un buen tratamiento clínico. Pero eso puede causarle al instante al paciente una nueva recaída en el conflicto del prófugo o, si no lo tenía todavía resuelto, la reactivación del conflicto.
4. De un “pequeño conflicto de rencor en el territorio” en fase de reparación, que nosotros llamamos hepatitis, puede resultar una fuerte hepatomegalia de la cual el paciente al final, tras la décima recaída, no consigue sobrevivir. De un inofensivo derrame pleurico transudativo a causa de la curación de la osteólisis de las costillas parasternales, que normalmente no se nota o casi no se nota, ni se puede constatar en una TAC, ya que el organismo reabsorbe el derrame transudativo al mismo tiempo que se forma, de repente surge un derrame pleurico que limita fuertemente la respiración y que exige entonces una punción, etc, etc...
5. La falta de micobacterias de la TBC: una grandísima complicación para nosotros, los humanos, es la actual ignorancia médica, a causa de la cual los “medicuchos” aprendices de brujo se empeñan en “destruir” las micobacterias de la TBC. Afortunadamente no lo han conseguido. Muchas personas, en particular las jóvenes, ya no tienen bacterias de la tuberculosis, que sin embargo deberían tener en el momento del DHS según el diseño de la naturaleza. De hecho se multiplican sólo en la fase de conflicto activo. Si durante la fase CA la multiplicación de las bacterias no puede producirse debido a la total ausencia de estas, el tumor del carcinoma de los túbulos colectores no se reduce en la fase PCL. Y si el tumor no se reduce, entonces continúa la retención de agua aunque el conflicto se haya resuelto ya (solución no biológica).
6. En el pasado hablábamos de “insuficiencia renal” o uremia. Eso era un error, pero tampoco en la Nueva Medicina lo hemos aclarado todo todavía.
7. Inervación mixta: un importante problema añadido, que conocemos ya desde el principio, es la denominada “inervación mixta”, porque el paciente, por decirlo brevemente, no duerme hasta las 3 de la mañana debido a su vagotonía, y a partir de las tres de la mañana en adelante no duerme a causa de la simpaticotonía. Por lo tanto sólo consigue dormir un poco y no profundamente, sin recuperar fuerzas.

Las consecuencias a nivel psíquico y orgánico son graves: Enseguida el paciente está con los “nervios a flor de piel”, no se encuentra en posición de planificar tranquilamente su vida ni su proceso de curación, un mucho menos de llevarlo a cabo.

8. El círculo vicioso del síndrome de los túbulos colectores: el paciente ha sufrido el conflicto del sentirse solo y abandonado, porque considera que no está bien asistido. A causa de la debilitadora intervención mixta y de las graves complicaciones orgánicas, que de vez en cuando requieren intervenciones clínicas o al menos una cura clínica que en la mayor parte de los hospitales es fría y brutal, el paciente puede caer todavía más en el círculo vicioso. No sólo al final el paciente tiene la sensación de “ahogarse en su propia agua” a causa de la pequeña cantidad de orina eliminada y de la absorción exagerada de líquido. En realidad podría controlar y establecer fácilmente la introducción de agua y la eliminación de orina, pero el programa de retención de líquidos conlleva:

- a) una escasa eliminación de agua y
- b) una absorción lo más grande posible de agua.

A propósito de esto debemos considerar siempre que si fuésemos prófugos en el desierto todos los fenómenos citados serían muy razonables y nos permitirían sobrevivir. Pero estos sistemas de regulación no están hechos para la así denominada civilización. Ningún animal se dejaría meter voluntariamente en semejantes hospitales brutales y sin alma de los que al final, por ejemplo en el caso del cáncer, sólo un 3-5% de los pacientes consiguen salir vivos.

9. La constelación esquizofrénica del tronco cerebral (conflicto del prófugo): por completar añadimos que el paciente puede tener dos conflictos del prófugo en actividad y justo un FH en cada uno de los lados del tronco cerebral. Se suma entonces también la posterior complicación grave de sentirse desorientado (consternación).

10. El edema cerebral agrandado de modo no fisiológico dentro y en torno al Foco de Hamer puede a su vez causar otros problemas.

Sustancialmente el programa de retención de líquidos y la uremia con aumento de las sustancias que deben ser eliminadas con la orina son casi idénticos. Sin embargo el aumento de la creatinina y de la urea contenida en el suero varía mucho de una persona a otra.

También hay que saber que el organismo con una denominada oliguria, es decir, con escasa producción de orina (de 150 a 200 ml) está en condiciones de eliminar todas las sustancias úricas. La a menudo citada confusión del “coma urémico” era simplemente la constelación esquizofrénica de dos conflictos del prófugo que se encontraban en posición opuesta en el tronco cerebral (desorientación, consternación).

Incluso si hablamos de complicaciones, causadas sobretodo por la llamada civilización, el programa EBS de los túbulos colectores sigue siendo un suceso biológico con sentido.

A continuación queremos hablar de ocho casos, en cierta medida típicos, considerando sin embargo sólo los elementos esenciales que constituyen este síndrome del carcinoma de los túbulos colectores:

1. a) una muchacha que en esa época tenía cuatro años y en 1996 sufrió una desvalorización de sí misma con osteólisis ósea de la cuarta costilla izquierda. Cuando el conflicto se resolvió y se manifestó un carcinoma de los túbulos colectores del riñón izquierdo, se produjo un gran derrame pleurico a la izquierda.
- b) La misma niña, que durante ese tiempo había cumplido seis años, sufrió de nuevo una osteólisis del hueso cigomático derecho. De nuevo se llegó a la solución del conflicto y se manifestó un carcinoma de los túbulos colectores del

riñón izquierdo. A causa de una ignorante biopsia del periostio se produjo un enorme osteosarcoma por derrame del callo.

2. En una paciente de 69 años con derrame pleurico transudativo de dimensiones limitadas; este creció enormemente tras la aparición de un carcinoma de los túbulos colectores (miedo de tener que ir al hospital).
3. En un apaciente con 55 años con derrame pericardico transudativo, este aumentó notablemente tras la aparición de un carcinoma de los túbulos colectores en el riñón izquierdo. Durante cinco meses la paciente pudo dormir únicamente sentada.
4. Gota del talón.
5. Hepatomacrosia con gota a causa del carcinoma de los túbulos colectores (miedo de tener que ir al hospital).
6. El caso de la niña Olivia Pilhar: hepatomacrosia en una TBC hepática y quistes renales con carcinoma de los túbulos colectores en el riñón derecho.
7. Hepatomacrosia tras una TBC hepática con carcinoma de los túbulos colectores en una paciente de 45 años.
8. La que en el pasado se llamaba insuficiencia renal aguda en el caso de mi hijo Dirk.

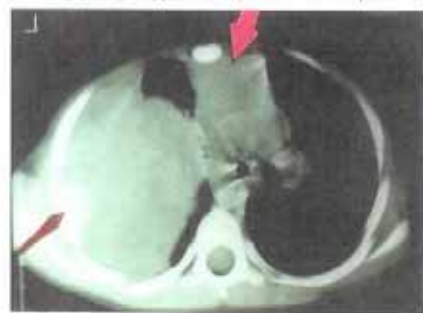
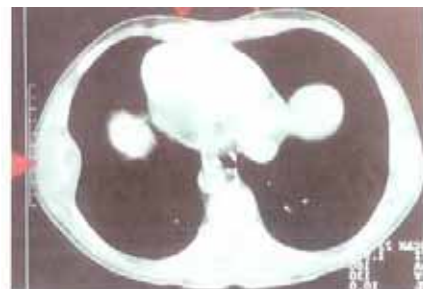3.2. Ejemplo: Osteosarcoma enorme.

La niña diestra, que entonces tenía cuatro años, vio como sus padres se peleaban e incluso llegaban a las manos. En el curso de la pelea la madre diestra le dio al padre (zurdo) un puñetazo en las costillas izquierdas, o el padre le dio un puñetazo a la madre en las costillas izquierdas, no lo sabemos con precisión. La niña sufre en sí misma este puñetazo por identificación (al identificarse con la persona que lo recibe). En la parte del puñetazo se manifiesta una osteólisis de las costillas. En la fase de curación (con "leucemia leve") la zona que la rodea se hincha.

Un punto así (flecha a la izquierda) con fuerte presión interna de líquido oprime "transudativamente" a través del periostio hacia el exterior y el interior. En el exterior se forma una hinchazón, en el interior un derrame pleurico. Normalmente en un caso así el líquido transudato se reabsorbe rápidamente por la pleura, tan rápidamente como se produce. Por lo tanto normalmente se nota poco o nada, como en este caso. Las dos flechas de arriba indican pequeñas osteólisis de las costillas de los dos lados, parasternalmente, en curación.

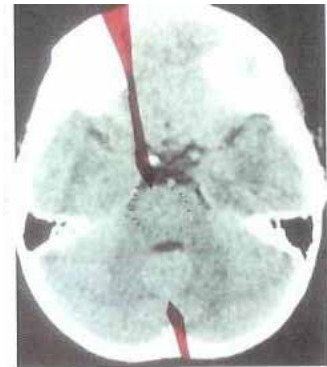
Como de costumbre, la niña fue metida en el hospital y tratada con la quimio (con catéter venoso central = conflicto de ataque al corazón), tuvo dolores cardíacos, etc. Siguió una grave operación con extirpación de la cuarta costilla izquierda.

A causa de la hospitalización, un conflicto del prófugo. Desde aquel momento el reducido derrame pleurico vagotónico causado por el conflicto del prófugo activo simpaticotónico no se reabsorbe más, y se produce

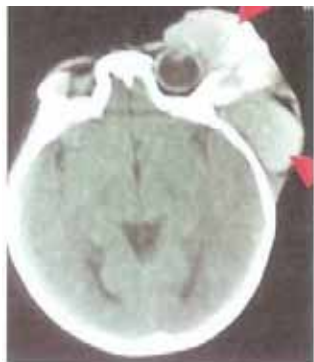
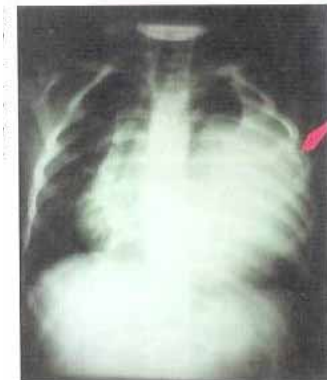
un gran derrame pleurico. También el derrame pericardico exsudativo (formado por el ataque al corazón a causa del catéter venoso central = fase PCL) se intensifica todavía más por el conflicto del prófugo (flecha grande de arriba).

La flecha de arriba indica el FH circular en el relé de los túbulos colectores del riñón izquierdo. La flecha de abajo indica el relé del pericardio, cuyo FH ha cambiado ya de color, por lo tanto está ya en solución. Situación tras el taponamiento pericardico (y el derrame) como fase de curación de un conflicto de ataque al corazón a causa del catéter venoso central en la aurícula derecha.



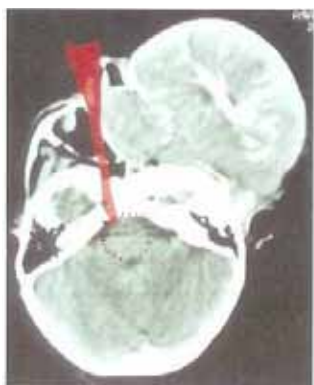En la radiografía del tórax realizada en 1996 la parte torácica izquierda está a la derecha, y la derecha está a la izquierda. La flecha de la derecha indica la osteólisis costal a la izquierda en fase PCL, con un gran derrame que fue provocado por el conflicto activo del prófugo.



Como ya hemos dicho, entonces se pudo mitigar la gravedad de la situación con una intervención quirúrgica en la que se extirpó por completo a la cuarta costilla izquierda, quitando así la fuente de alimentación del derrame.

Dos años después, en 1998, se produjo otra fuerte pelea entre los padres. Uno de los dos recibió un violento bofetón.

La niña, ya con seis años, sufrió de nuevo por asimilación una desvalorización de sí misma. Manifestó una osteólisis en el hueso yigomático derecho y seguidamente una curación (=leve leucemia). Desafortunadamente la niña fue ingresada de nuevo en el hospital para una "biopsia", es decir, se hizo una incisión en el periostio para que el callo saliera: se formó un osteosarcoma (flecha de arriba).



Sin embargo con la hospitalización se había activado nuevamente el conflicto del prófugo y a causa de este conflicto el líquido producido no siguió siendo reabsorbido (flecha de abajo), incluso empujaba el osteosarcoma hacia el centro.

La flecha indica el FH en el relé de los túbulos colectores del riñón izquierdo.

A causa del conflicto del prófugo activo el osteosarcoma toma dimensiones monstruosas, es decir, por la estupidez de la medicina oficial que practicó la incisión en el periostio, única causa que podía

provocar el “osteosarcoma”, este se vuelve todavía más grande debido a la hospitalización o por la recaída del conflicto del prófugo. De hecho con una operación se podrían eliminar fácilmente tales protuberancias del osteosarcoma. Pero no encontramos ningún cirujano disponible. Todos eran demasiado cobardes. Los padres fueron prácticamente obligados a proseguir con la quimio.

3.3. Ejemplo: Gran derrame pleurico.

Esta paciente zurda de 69 años sufrió, en 1992, tras la muerte de su madre, un conflicto de pérdida. Tras la solución de ese conflicto de pérdida se desarrollo el previsto quiste ovárico, que sin embargo fue descubierto, desgraciadamente, por los médicos. La operación (extirpación total) no fue realizada inmediatamente, sino que se pospuso algún tiempo. Durante las tres semanas antes de la operación pensaba continuamente en la operación (=ataque contra el vientre). Es decir, la paciente había sufrido un conflicto de ataque contra el vientre con mesotelioma peritoneal. En el transcurso de la operación, en el que se realizó una extirpación total, el cirujano se encontró con que “todo el peritoneo estaba lleno de metástasis”.

Cuando tras la intervención se había tranquilizada un poco, y gracias al conocimiento de la Nueva Medicina ya no creía en los pronósticos de una muerte inminente, tuvo la ascitis prevista. El cirujano quería operarla inmediatamente de nuevo. La paciente huyó del hospital, que desde entonces significa para ella dos vías:

- a) nuevo miedo de “metástasis”
- b) conflicto de sentirse sola y abandonada (conflicto del prófugo).

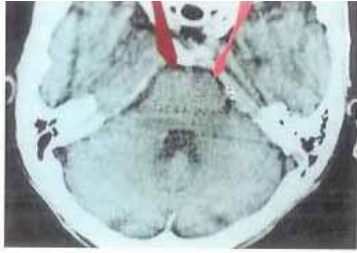Desde entonces pende sobre sí la espada de Damocles de otra operación y se encuentra en el binario del “conflicto de ataque contra el vientre” o de un carcinoma peritoneal, cuya solución es siempre una nueva ascitis. Sigue así desde hace siete años. Durante ese tiempo tenía que hacerse agoaspiraciones de la ascitis cuando se volvía demasiado grande. Los días transcurridos en la clínica eran siempre un infierno porque la querían convencer continuamente de darse quimio (las dos vías al mismo tiempo!!).

En circunstancias parecidas recaía siempre sobre la vieja vía del conflicto del prófugo (hospital). Como consecuencia la ascitis aumentaba todavía más que antes y se crea un verdadero círculo vicioso.

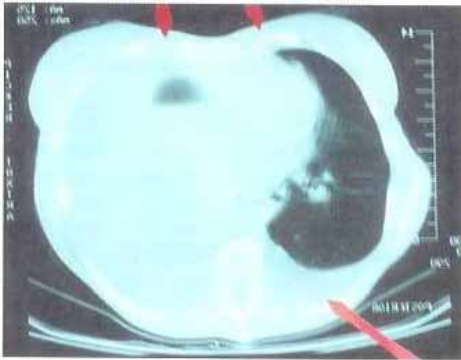Y dado que los médicos no estaban en condiciones de explicar con la hipótesis de la metástasis la ascitis que duraba tanto tiempo, le dijeron que venía del corazón, porque su corazón ya no funcionaba bien.

La relativa desvalorización de sí misma afectó las partes costales parasternales y el esternón a la altura del corazón. Allí tuvo descalcificaciones y ya en la fase de curación, derrames pericardicos y pleuricos, pero de tipo transudativo. Ahora se somete siempre a dos agoaspiraciones, para la ascitis exsudativa y para el derrame pleurico transudativo. Los dos derrames son tan grandes sólo porque persiste la actividad del conflicto del prófugo. Precisamente se trata de dos conflictos del prófugo, uno por cada riñón.

Por lo tanto la paciente está continuamente en constelación esquizofrénica del tronco cerebral con desorientación local.



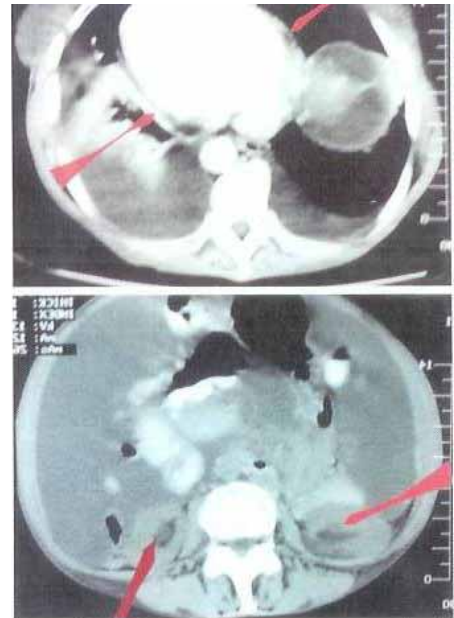
TAC de agosto del 99 con corte del paleoencéfalo. Las dos flechas indican dos FH activos en el relé de los túbulos colectores de los dos riñones; por lo tanto carcinoma de los túbulos colectores de los dos lados.



Corte del TAC torácico: la pleura izquierda está llena del derrame. La pleura derecha presenta un derrame moderado (flecha de abajo a la derecha). Así estaba la situación antes de la tercera punción del derrame pleurico a la izquierda. La segunda vez se produjo un neumotórax, donde sin embargo y por suerte al cabo de pocos días el lóbulo pulmonar izquierdo se dilató de nuevo. Cada vez se aspiró un litro de líquido. Se puede ver (dos flechas de arriba) la causa

del derrame transudativo pleurico y pericárdico de los dos lados en la osteólisis costal parasternal que trasuda líquido en la fase de curación. El correspondiente conflicto de desvalorización de sí misma era: "Ahí, en el corazón, ya no valgo nada". Después en la fase de curación el derrame se oprime a través del periostio. Normalmente un derrame trasudativo así es reabsorbido por la pleura, pero no si persiste o surge un conflicto activo del prófugo. Entonces cada gota de agua se mantiene o acumula lo máximo posible justamente donde se encuentra el líquido.

Después de las tres punciones, con cada una de las cuales se eliminó un litro de trasudación a la izquierda, ahora se ve también el derrame pericárdico (flecha a la derecha arriba y a la izquierda abajo).



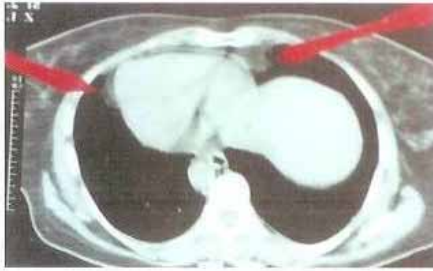
En esta imagen se ve el abdomen con fuerte ascitis. Sin los dos conflictos del prófugo (miedo del hospital) la paciente de 69 años solamente tendría una ascitis reducida que no notaría, en cuyo caso no tendría miedo de volver al hospital, y ésta desaparecería tras un breve tiempo, ya que el conflicto estaría resuelto definitivamente. Pero los dos carcinomas de los túbulos colectores, que como vemos en el TAC cerebral, están los dos activos o en crecimiento, provocan que la ascitis tenga una gran dimensión. De esta manera sigue el círculo vicioso.

3.4. Ejemplo: Gran derrame pericárdico.

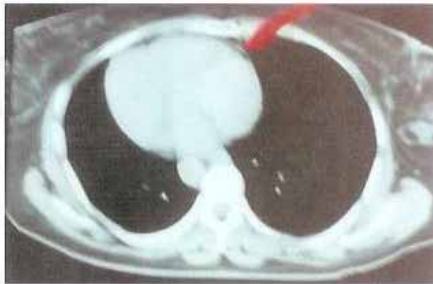
Cuando se debe abandonar la propia casa y mudarse y a la vez se junta esto con la menopausia, se puede sufrir al mismo tiempo

- un conflicto de territorio (con depresión a causa del empate hormonal) y
- un conflicto del prófugo.

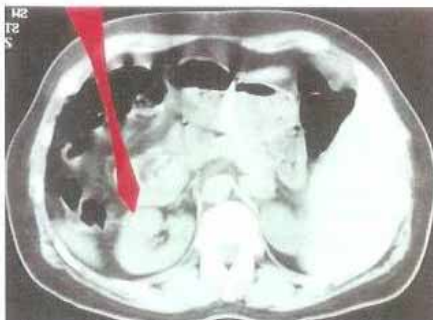
Si el conflicto de territorio causa la consiguiente angina de pecho (dolores cardíacos), una paciente así sufre a menudo un conflicto de desvalorización de sí misma: “Ahí en el corazón ya no valgo nada”. Si el conflicto de territorio se resuelva antes que el conflicto del prófugo tendremos este cuadro:



Fase PCL de las osteólisis costales parasternalmente a la derecha y a la izquierda. La flecha derecha indica la pleura mediastinal hinchada a través de la cual el edema periesternal transudativo pasa al pericardio (se ve claramente el hinchamiento pericárdico).

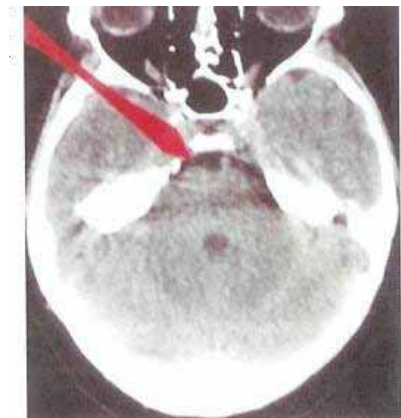

Principio de derrame pericárdico a causa del tiloma del tejido entre periostio y pleura (primera imagen, flecha a la derecha y a la izquierda) en las dos imágenes. La paciente solo pudo dormir sentada durante cinco meses. Cuando el conflicto del prófugo se resolvió, eso desapareció.



La flecha indica el carcinoma de los túbulos colectores del riñón izquierdo.

Esta imagen es de seis meses después: la flecha indica el FH en fase PCL en el relé de los túbulos colectores del riñón izquierdo.

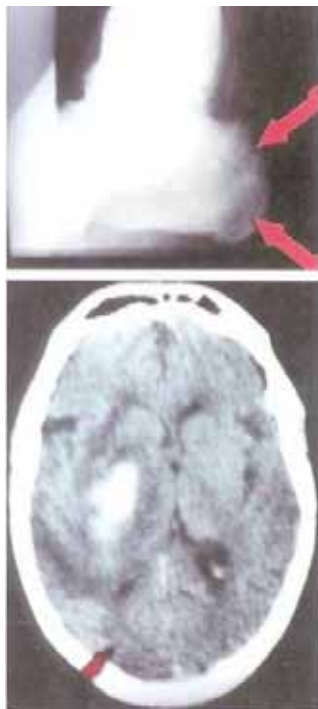


3.5. Ejemplo: gota.

No pude obtener ninguna imagen del tronco cerebral ni un TAC renal de esta paciente de 45 años con gota (11 mg% de ácido úrico en el suero).

Por gota entendíamos, hasta ahora, la inflamación dolorosa de las articulaciones, que no se inflamaban en conjunto, como en el caso del reumatismo articular agudo, pero que presentaban “nódulos gotosos” que provocaban fuertes dolores. Dado que existía siempre una elevada cantidad de ácido úrico presente en el suero, en el pasado se intentaba de mitigar el dolor con una dieta pobre en carne, la denominada “alimentación baja en purina”.

Ahora en la Nueva Medicina la gota representa un síndrome; la coincidencia de una fase de reparación del cáncer óseo, es decir, de la leucemia, con una fase de conflicto activo del conflicto del prófugo.



En la radiografía vemos la osteólisis del talón derecho, que llega hasta la articulación, y en el TAC del neoencéfalo un conflicto del tálamo en fase PCL (mancha blanca) con osteólisis ósea en la columna vertebral y en el talón derecho (flecha de la izquierda abajo).

La hinchazón del talón se volvió enorme a causa del conflicto del prófugo. En caso de gota el conflicto del prófugo está obligatoriamente activo. Apenas se resuelve y se elimina el correspondiente carcinoma de los túbulos colectores (por la TBC), también los valores de ácido úrico vuelven a ser normales.

3.6. Ejemplo: Miedo por tener que ir al hospital.

Esta paciente zurda de 60 años murió de un modo muy trágico e inútil por el miedo de tener que ir al hospital, es decir, por dos conflictos activos del prófugo.

La paciente, zurda, había sufrido, antes de 1992, dos conflictos sexuales. En 1989 se le había muerto su madre, causándole un conflicto de pérdida. En la fase PCL, tras la solución del conflicto, la paciente desarrolló un quiste ovárico. En 1992, tras la extirpación del ovario derecho a causa del quiste se descubrió también un carcinoma del cuello del útero y un adenocarcinoma del mesenterio. A la paciente se le dijo que prácticamente no había ninguna esperanza. Entonces conoció la Nueva Medicina, comprendió en cierta medida las correlaciones de tal manera que ya no tuvo miedo, y durante sus últimos siete años todo fue bien. No me confió el contenido de sus conflictos sexuales y yo respeté este deseo.

A causa de los acontecimientos correspondientes a la intervención de 1992 (extirpación total) la paciente tenía un rail por el miedo de tener que ir al hospital.

En 1996 cayó de nuevo en este rail del pánico de una manera dramática, cuando el médico de cabecera le encontró de nuevo elevados valores de la tiroides. Era viernes por la tarde y le dijo en tono amenazante que tenía que ir aquella misma tarde al hospital porque solo podía ser una nueva “metástasis” en la tiroides y cada minuto era importante. Tenía que operarse inmediatamente y darse quimio...

Pero la paciente conocía la Nueva Medicina y consiguió de nuevo evitar la catástrofe. Tras el sudor nocturno y las temperaturas subfebriles (TBC) los valores de la tiroides volvieron a la normalidad nuevamente.

La situación se precipitó a causa de un ridículo accidente en marzo de 1998, cuando la paciente, por desgracia, se dio contra un picaporte y se rompió una costilla de la parte derecha de la caja torácica. No se hizo ninguna radiografía. Solo cuando tuvo dolores (fase de reparación de la fractura) el médico de cabecera hizo un análisis con ultrasonidos; no descubrió la fractura de la costilla, pero sí un pequeño y antiguo carcinoma hepático múltiple, o mejor dicho, las cavernas del

antiguo carcinoma hepático que la paciente había sufrido de niña, cuando había pasado hambre como casi todos los niños alemanes de la posguerra.

El médico le dijo que los dolores de la costilla estaban causados por la metástasis del ovario en el hígado y que se entendía que los dolores sólo podrían venir de la metástasis (diciembre del 98).

En 1945, tras la guerra, su madre siempre le decía: “Tienes que comerte tu sopa de leche, de lo contrario ya podemos ir comprándote el ataúd”. Entonces la paciente tenía seis años.

El diagnóstico falso del médico constituyó la recaída en un nuevo conflicto del prófugo, probablemente de los dos. En el período siguiente la eliminación de orina disminuyó y la sed aumentó.

Por desgracia la creatinina, la urea y el ácido úrico en el suero no fueron medidos jamás; había una “fijación” con la “metástasis hepática”.

Desafortunadamente a esto se añadió una cosa que sin estos conflictos activos del prófugo habría sido inocua. La paciente, en el plazo de un año, sufrió tres conflictos de rencor en el territorio, siempre con presencia de constelación esquizofrénica postmortal, de tal manera que prácticamente no se formó ninguna masa conflictiva por los dos conflictos de rencor en el territorio. Entonces todo se volvió literalmente un problema:

- La fractura de la costilla causaba ya junto con el carcinoma activo de los túbulos colectores tanto un derrame pleurico como un hinchamiento precostal. El médico de cabecera decía: “Todo metástasis”.
- Las hepatitis inocuas, fase de curación de los conflictos resueltos de rencor en el territorio, de los cuales ninguno había durado más de 4-6 semanas, causaban (con un carcinoma activo de los túbulos colectores) una hepatomacrosia, donde obviamente también las cavernas se agrandaban a causa de la hinchazón. El médico de cabecera decía: “Las metástasis del hígado siguen creciendo”.
- Un conflicto sexual de desvalorización de sí misma, con osteólisis de la sínfisis, que la paciente había sufrido por la pérdida de la libido, se resolvió con una “leve leucemia” (18.000 leucocitos) con una ligera ascitis (hacia el interior) y un hinchamiento presinfisárico (hacia el exterior). El médico de cabecera dijo: “Otra metástasis”.

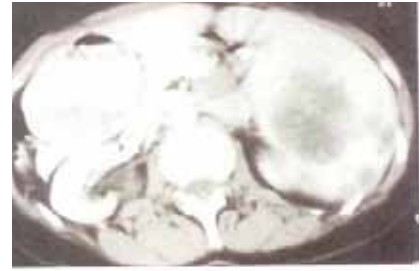
La paciente, confusa, hizo prometer al marido que en ningún caso la llevaría al hospital. A pesar de eso se hablaba siempre de “metástasis”. Un día fue un pariente que era médico y explicó gravemente que con tanta metástasis tenía que ir inmediatamente al hospital.

No fue, pero dos días después estaba muerta, con un valor gamma-GT (encima hepática) por encima de 1000.

En el pasado habíamos considerado los valores altos de las denominadas transaminasas del hígado, es decir de las encimas hepáticas, particularmente de las gamma GT, un signo de la gravedad de la hepatitis. En la Nueva Medicina hemos aprendido después que la gravedad de la hepatitis va unida a la gravedad y a la duración del conflicto de rencor en el territorio (del conflicto de identidad en la mujer zurda. Presumiblemente también hay que reconsiderar esto en parte: quizás las transaminasas dependen “simplemente” de la hinchazón hepática, por ejemplo en la denominada hepatomacrosia en el caso del carcinoma activo de los túbulos colectores.

15-1-99

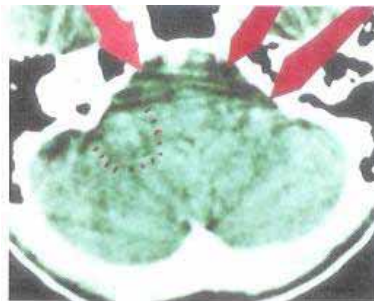
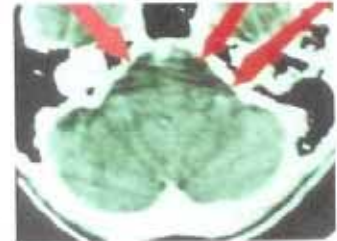
Antiguas cavernas del hígado que pertenecen al período de la posguerra, cuando todos los niños en Alemania pasaron hambre. Véanse los bordes calcáreos al margen externo de las cavernas.



30-10-98

Flecha de abajo a la derecha: viejo FH, cicatrizado (con TBC) en el relé del hígado del tronco cerebral (depósito calcáreo).

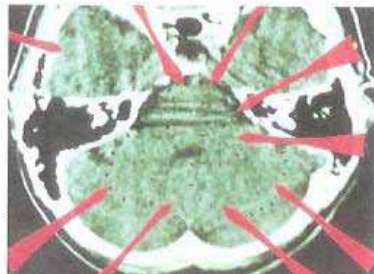Flecha de arriba a la derecha: edema en el relé de los túbulos colectores del riñón derecho. Flecha a la izquierda: edema en el relé de los túbulos colectores del riñón izquierdo.



30.11.98

Lo normal es que veamos primero un proceso activo y después los signos de la solución.

Aquí vemos los FH en los dos relés de los túbulos colectores en solución tras los anteriores conflictos del prófugo. Justo tras la recaída los FH de los dos lados se habían reactivado a causa del diagnóstico (falso) del médico de cabecera.



8.3.99

Este es el TAC de una paciente que se encuentra en el pánico biológico total: todos los conflictos de esta paciente están de nuevo activos: los dos conflictos de retención de agua de los túbulos colectores renales (flechas de arriba a la derecha y a la izquierda), incluso el conflicto de miedo a morir de hambre (carcinoma hepático) porque durante ese tiempo el hígado se había agrandado mucho (peligro de morir de hambre). Vemos también un conflicto activo de miedo a la muerte (tercera flecha a la derecha arriba).

La cuarta flecha a la derecha arriba indica un conflicto activo pleurico y peritoneal, igual que las flechas a la izquierda.

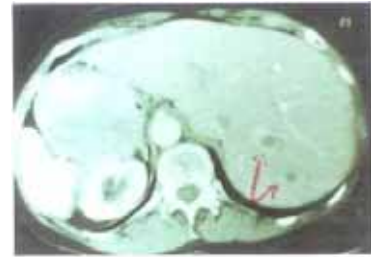
A la derecha el FH tiene que ver con el pánico por el vientre (=pánico peritoneal, viejo rail a causa del ovario derecho, 1992), a la izquierda el FH a causa del derrame pleurico (véase el TAC torácico). El relé del pericardio (flecha de abajo a la derecha y a la izquierda) muestra una reactivación del conflicto durante una fase de solución a causa de los dolores cardíacos del conflicto sexual que se activa primero a la derecha cerebralmente (zurda).

Por último la segunda flecha a la izquierda de arriba indica un conflicto activo del "perder la cara", con insensibilidad de la mitad facial derecha (madre/hijo). La paciente había "perdido la cara" como madre cuando el hijo le comunicó que se había casado y había tomado el nombre de la mujer. Para esta mujer "hipermaterna" su único hijo, portador del apellido, había significado siempre algo muy especial.

15.1.99

También estas son las viejas cavernas del hígado observadas en un estadio más alto que el médico de cabecera vio con los ultrasonidos cuando buscaba la causa de los dolores costales.

Médico de cabecera: "Por supuesto, los dolores están causados por la "metástasis" en el hígado de origen ovárico".

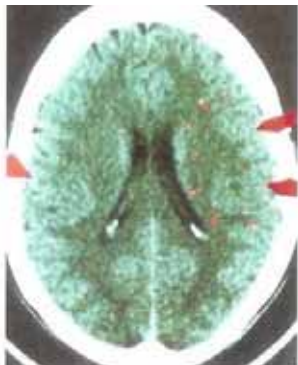
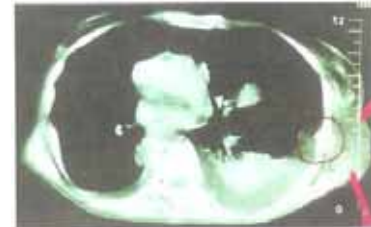

22.7.99

La fractura de las costillas en fase de curación (círculo rojo).

Derrame pleurico trasudativo por la osteólisis costal (circulo), fase PCL con leucemia al mismo tiempo.

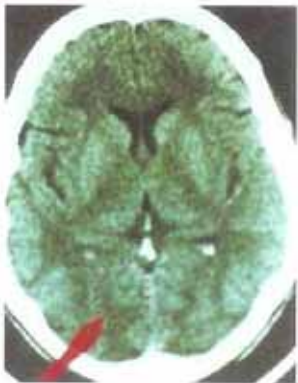Derrame pleurico reducido, trasudativo, también a la izquierda. A la derecha lateralmente se forma un edema subcutáneo precostal (flecha) correspondiente al derrame pleurico externo.



30.10.98

FH a la derecha, conflicto sexual activo ahora con posterior conflicto de rencor en el territorio a causa de una violenta pelea con la hija por motivos de dinero. La paciente tuvo una pelea parecida por dinero con su jefe, que fue a su casa por unas cuentas erróneas. Para una buena alemana del norte esto era lo peor que se podía hacer. Este fue el penúltimo de los tres conflictos en el territorio, que duró sólo un mes, pero tuvo una gran masa conflictiva.

A pesar de eso la paciente no habría muerto por esto. Pero muchas personas, también los parientes, decían continuamente que tenía que ir al hospital. De esta manera sufrió trágicamente dos conflictos activos del prófugo.

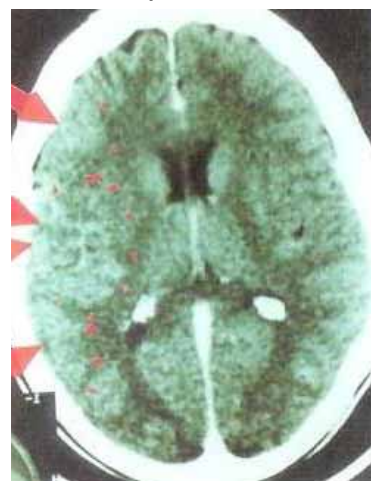

Viejo FH en el relé del ovario (flecha). La paciente en 1990 (tras la solución del conflicto por la pérdida de la madre, muerta en 1989) fue operada a causa del quiste del ovario derecho (zurda).

21.1.99

A la izquierda cerebralmente el segundo conflicto sexual de la paciente zurda. El correspondiente carcinoma del cuello del útero, más exactamente las úlceras, fueron descubiertas con un examen histológico tras la extirpación total de 1992. La paciente zurda no ha revelado el contenido del conflicto sexual a causa del cual había entrado en la constelación esquizofrénica postmortal (ninfomaniaca). Desde aquel momento fue maniaco-depresiva.

En aquel período sufrió también un conflicto de susto (FH activo, flecha de arriba) y un conflicto de identidad (FH activo, flecha de abajo).

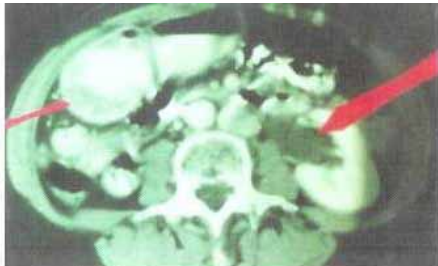
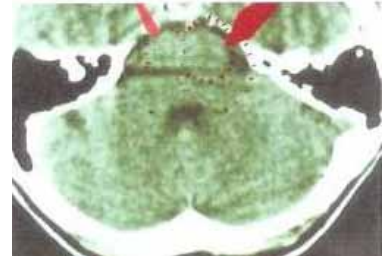


30.10.98

Los dos FH de los dos relés de los túbulos colectores de los dos riñones.

En este punto (30.10.98) se ve un gran FH cicatrizado, al menos en el riñón derecho, pero que se encuentra claramente en solución. Es difícil valorar con certeza el relé izquierdo, presumiblemente activo.

El anillo más grande a la derecha en el tronco cerebral indica que al mismo tiempo han reaccionado uno o más relés (glándula tiroides).

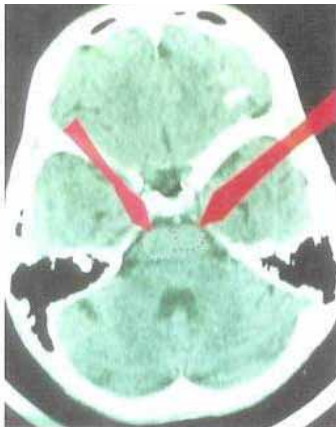


22.7.99

Flecha a la derecha: carcinoma de los túbulos colectores del riñón derecho.

Flecha izquierda: carcinoma de tipo absorbente del colon descubierto sólo "por casualidad" en la flexura izquierda. Estos tumores, más planos ("espesamiento de las paredes") se les pasan normalmente por alto a los radiólogos (como en este caso) porque no tienen el aspecto de un tumor con forma de coliflor.

Conflicto: miedo por no poder tomar alimento.



22.7.99

Flecha a la derecha: FH activo para el carcinoma de los túbulos colectores del riñón derecho.

También a la izquierda se ve una estructura similar, presumiblemente sin embargo no activa en ese momento.

Entre tales hallazgos está la denominada "pelvis renal debilitada", que en el pasado era considerada un típico síntoma de una tuberculosis renal pasada. Esto lo volvemos a encontrar en el riñón izquierdo de esta paciente.

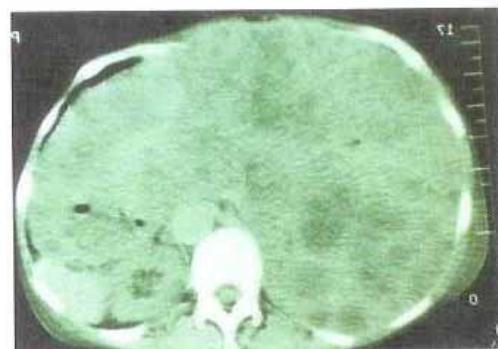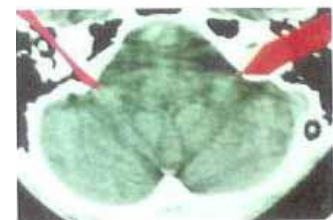
22.7.99

Gran FH en solución en el tronco cerebral a la derecha, en este caso correspondiente a una tuberculosis hepática (=necrosis caseosa del carcinoma hepático con formación de cavernas).

Flecha izquierda: FH que ya había estado activo y resuelto en el pasado, perteneciente a un carcinoma de colon de tipo absorbente (conflicto: miedo de no poder absorber el alimento).

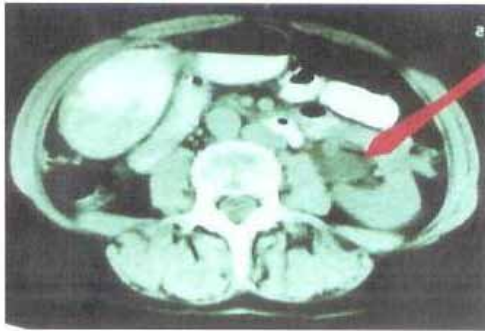
Hígado agrandado en exceso (hepatomacrosia) con:

1. carcinoma hepático en fase PCL. Los FH formados y crecidos en el órgano a

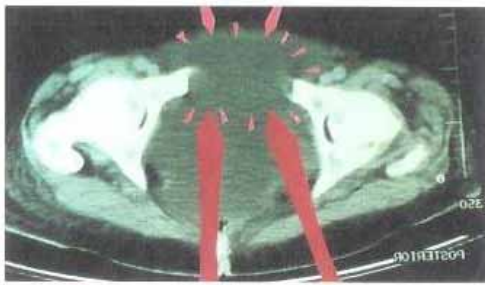


causa del agrandamiento general del hígado han sido interpretados hasta ahora por la medicina como un agrandamiento del carcinoma hepático mismo. El gran crecimiento del hígado es la consecuencia de tres hepatitis sufridas una tras la otra, de un pequeño carcinoma hepático y de dos conflictos activos del prófugo, uno en cada riñón.

2. Hepatitis con transaminasas elevadas (gamma-gt:1010) al mismo tiempo que un conflicto activo del prófugo (carcinoma de los túbulos colectores del riñón derecho y del izquierdo) con conflicto activo de miedo, en concreto por tener que ir al hospital.



Carcinoma de los túbulos colectores (conflicto del prófugo) del riñón derecho.



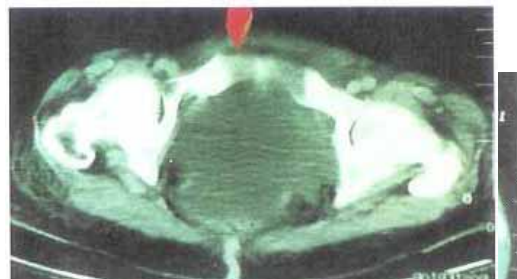
22.7.99.

Osteólisis del hueso pubico en fase PCL con leucemia. Por la histerectomía con extirpación total de los dos ovarios en 1992 a causa del quiste ovárico la producción de estrógenos de la paciente, ya de sesenta años, permaneció relativamente alta durante un cierto período, justo por la presencia del quiste. Pero

luego dado que faltaban los ovarios la cantidad de estrógenos era demasiado escasa y la libido se había reducido fuertemente. Gracias a la reacción racional del marido se llegó a una solución. Vemos como el líquido corre transudativamente fuera del saco periosteal en dirección tanto ventral como dorsal (ascitis). A causa del conflicto del prófugo (miedo de tener que ir al hospital) el edema es notablemente más grande. Llamamos gota a la combinación de canchificación ósea (leucemia) y conflicto activo con carcinoma de los túbulos colectores.

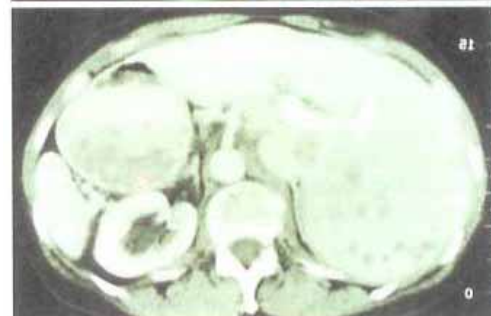15.1.99

Flecha a la izquierda: riñón izquierdo. Espesamiento del lóbulo parenquimático lateral por cicatrización del carcinoma de los túbulos colectores.



15.1.99

A la izquierda riñón con típica debilitación de la pelvis renal.



Lóbulo derecho del hígado: pequeños focos, en su mayor parte antiguos, de carcinoma hepático.

La paciente murió en paz por lo que en el pasado habíamos llamado “coma hepático”, sin saber que pasaba. Ahora sabemos que quizás se trata de un tipo de coma hepático, pero que quizás ha habido un segundo y un tercero, por ejemplo con oclusión total de las vías biliares. No debemos dejar de seguir investigando.

3.7. Ejemplo: El caso de Olivia Pilhar, un caso con síndrome de los túbulos colectores.

El caso de Olivia Pilhar mantendrá ocupados todavía a generaciones enteras de médicos y juristas. Aquí ilustraremos una vez más un particular aspecto médico.

Mis diagnósticos de entonces, que fueron confirmados por el médico jefe de la clínica universitaria de radiología de la universidad de Barcelona, el profesor Rius, eran y siguen siendo totalmente correctos.

- Adenocarcinoma hepático en fase de reparación tuberculosa.
- Nefroblastoma del riñón derecho.
- Carcinoma de los túbulos colectores del riñón derecho en solución de conflicto.

Las imágenes del TAC del hígado, de los riñones y del cerebro con claramente inequívocas.

A pesar de eso entonces no sabía lo que sé hoy: no conocía el síndrome del carcinoma de los túbulos colectores. Tengo que admitir que entonces no tenía todavía ninguna explicación clara de por qué el hígado se hinchaba tanto en la fase de reparación tuberculosa, probablemente también el quiste renal (“Wilms”) que se encontraba casi al final del endurecimiento (=nefroblastoma) se había hinchado de nuevo.

Ahora conocemos las correlaciones: Olivia había sufrido dos conflictos a causa del traslado de casa de los abuelos paternos a casa de los abuelos maternos:

- Un conflicto de miedo de morir de hambre con carcinoma hepático, ya que la madre de un día para otro había aceptado un trabajo como profesora y ya no cocinaba. A Olivia no le gustaba la cocina de la abuela (“que asco”).
- Un conflicto del prófugo porque no se sentía todavía a gusto en el nuevo ambiente, sobretodo por el hecho de que la madre casi siempre estaba fuera de casa.

Durante ese tiempo el conflicto de miedo a morir de hambre se había resuelto, ya que la madre estaba de nuevo en casa y cocinaba para Olivia. Los síntomas típicos de la tuberculosis hepática en la fase de reparación del carcinoma hepático: sudor nocturno, temperaturas subfebriles y cansancio extremo no se podían pasar por alto. Sin embargo el “conflicto del prófugo”, que era responsable de l carcinoma de los túbulos colectores renales, el denominado “conflicto con retención de líquidos”, estaba de nuevo activo, dado que la familia no había vuelto a casa de los abuelos paternos, sino que de hecho seguía “a la fuga”.

Lo sabíamos porque habíamos visto en el TAC cerebral que el conflicto estaba de nuevo activo.

Mantengo que la decisión tomada por los padres y por mí de que la familia volviese a Austria, tras la promesa oficial con la firma del cónsul austriaco de que no le harían nada a la niña contra la voluntad de los padres, fue razonable y correcta. De hecho creíamos que la niña no podría resolver un conflicto del prófugo mientras estuviese “a la fuga”.

Sin embargo no conocíamos lo que hoy llamamos síndrome del carcinoma de los túbulos colectores. En esta constelación (TBC del hígado y nefroblastoma al final de la fase de reparación con carcinoma de los túbulos colectores que estaba activo de nuevo desde el momento de la fuga de los tribunales de la familia) el hígado y el riñón (derecho) se hincharon enormemente, porque el edema persistió. La retención hídrica tiene, por así decir, precedencia.

Mi error consistió en el hecho de considerar la presencia del edema en el FH del relé derecho de los túbulos colectores como un signo de la reparación del proceso terminada, mientras que en realidad mostraba ya otros signos de nueva actividad.

Lo que entonces no podía explicarme de ningún modo era el hecho de que el junio del 95, tras el inicio de la fuga familiar de las autoridades y de los tribunales, tanto la tuberculosis hepática, que debía haber superado ya visiblemente el punto culminante de la reparación, como el “casi-nefroblastoma”, por aquel entonces un quiste renal que estaba claramente al final de la fase de reparación, volviese las dos a hincharse en lugar de disminuir. De hecho el síndrome del carcinoma de los túbulos colectores conlleva que hasta el último punto de la fase de reparación se acumule o quede una cantidad máxima de edema. Todavía no podía saberlo en aquel entonces.

Inicialmente las imágenes del TAC, así como el examen histológico no dejaban dudas respecto a un carcinoma del riñón derecho (Wilms). Seguidamente, tras la extirpación del riñón derecho, en el informe histopatológico, además de la diagnosis de nefroblastoma (de repente la denominación “Wilms” se había olvidado por completo) se habló también de “necrosis con depósitos calcáreos” en el polo renal inferior, lo que normalmente indica una tuberculosis renal pasada.

En mayo del 95 el conflicto del prófugo estaba claramente resuelto, presumiblemente en junio se reactivó al comienzo de la fuga; en las imágenes del TAC cerebral del 13-6-95 está de nuevo activo. El 12-8-95 está todavía activo cuando Olivia, tras paro cardíaco y muerte clínica durante la primera sesión de quimio el 31-7-95, se encontraba en la sección de reanimación con una fractura múltiple de las costillas y neumotórax derecho.

No sabemos si hubo otra solución hasta la extirpación del riñón, acaecida un mes después, ya que la madre estaba junto a ella día y noche.

La tuberculosis hepática fue reprimida violentamente con unas diez irradiaciones de cobalto después de que la quimio le causase a Olivia la muerte clínica y a pesar de lo cual el hígado seguía hinchándose. Ciertamente que justo tras la operación, cuando Olivia fue llevada de la sección de pediatría a la de cirugía, apareció otra vez un conflicto del prófugo o una recaída y el valor de la creatinina en el suero subió a 2,7 mg%. Pero dado que durante ese tiempo también en ese hospital de Viena se leyeron y estudiaron mis libros, y se debía suponer que este nuevo conflicto del prófugo tuviese relación con el traslado de Olivia y con el hecho de que en la sección de cirugía no se le permitía a la madre estar con la niña, Olivia fue trasladada lo más rápidamente posible a la sección de pediatría, donde la madre podía estar junto a ella.

Pero hay una cosa más que me gustaría mencionar brevemente: El conflicto de líquido de Olivia (originado, como ya sabemos, en el transcurso de un paseo en una lancha hinchable cuando la tía de Olivia, Verónica, se puso a gritar llena de pánico pidiendo auxilio cuando empezó a escaparse el aire por una válvula defectuosa, con miedo de que la barca se hundiese y se ahogasen) condujo al quiste renal y al nefroblastoma. Durante la fase de conflicto activo Olivia tenía una presión sanguínea alta (en los niños normalmente 140-150 mm Hg) de la que nadie se dio cuenta. Durante la muerte clínica durante la primera sesión de quimio Olivia sufrió nuevamente un conflicto de líquido y nuevamente tuvo la tensión alta. Ésta solo se normalizó tras la interrupción de la quimio (que era simbólica, es decir, con dosis mínimas). Dado que a mediados de septiembre del 95 se le extirpó el riñón derecho, pero la presión sanguínea seguía alta, el conflicto (activo) de líquido debe haber permanecido al menos en el riñón izquierdo, si es que no lo sufría ya desde el principio.

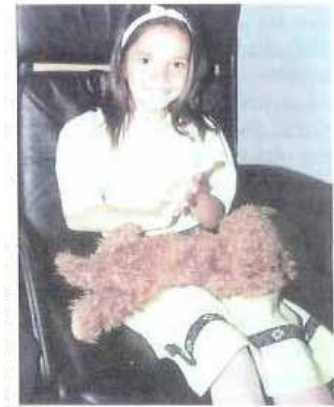Según las reglas de la Nueva Medicina, Olivia debía haber tenido nuevamente un quiste renal en la fase de reparación, si bien pequeño, en el riñón izquierdo. El agrandamiento del riñón fue descrito por los radiólogos como “compensatorio”. Esto podría tener relación con que el quiste renal permaneció “intra-parenquimatoso”, es decir, que no se expandía hacia el exterior.

El “caso Olivia”, una balanza médica provisional

(Véase en relación a esto el libro de Helmut Pilhar “Olivia – Tagebuch eines Schicksals” (Diario de un destino), Amici di Dirk, España).

Olivia, esta niña encantadora, que quiero como su fuese mi hija y que por ser tan cariñosa y tranquila se hace querer por todos, esta pobre niña cayó en el engranaje de una lucha médica y de médicos.

Desde el martirio de Olivia todos saben que existen dos “medicinas”: una medicina brutal que desprecia al ser humano y sólo ofrece infinitas hipótesis y ningún argumento verdadero que aguante las comprobaciones, que sin embargo, en calidad de “medicina de Estado” tiene el poder y el derecho exclusivo de expresarse, y que se denomina a su misma también medicina “reconocida”, ya que está perfectamente integrada en el aparato burocrático estatal.



Quien se opone a ella sufre el terror psíquico además de graves calumnias y se le interna.

La segunda medicina es la Nueva Medicina. Esta posee todos los argumentos científicos que existen, dado que se basa en cinco leyes biológicas comprobables y reproducibles en cualquier paciente. Hasta hoy la medicina oficial no ha conseguido refutarla en ningún caso. Por esto, se podría decir que no está “reconocida”.

Si la Nueva Medicina consiguiese consolidarse, podríamos prescindir tanto del “matarratas” que es la quimio, como de las caras bombas de cobalto y de dos tercios de la actual estructura hospitalaria en la que casi lo único que se ofrece es miedo.

Por este motivo esta controversia de las “medicinas” se lleva a cabo por los representantes de la “medicina de Estado” como una lucha económica, llevándose por delante a tantos pacientes con gran brutalidad.

La pequeña Olivia terminó trágicamente dentro de este terrible engranaje sin tener la posibilidad de oponerse. Quien piense que Olivia no entendía bien lo que estaba sucediendo en torno a ella, debería haber visto sus inteligentes ojos.

Llegaba a entender incluso lo que no se decía abiertamente. Con qué normalidad algunos médicos no han hecho ni el más mínimo esfuerzo en la habitación de hospital de Olivia. Olivia entendió perfectamente el exorcismo de sus torturadores. Lo ha sufrido y lo sufre conscientemente, aun siendo tan pequeña.

Durante décadas Austria no olvidará el indescriptible dolor de esta muchachita y deseará que jamás hubiera sucedido lo que sucedió ante los ojos de todos.

Todos aquellos que no han querido indagar profundamente, prefiriendo creer “en la quimio”, pero sobretodo los responsables y los que tienen el poder de estado, todos ellos no podrán decir que se trató de un error. Los magistrados o los médicos habrían necesitado sólo un día para saber que la Nueva Medicina es lógica, plausible y comprobable en todos los casos. Todavía hoy día miles de niños que sufren atrocemente lejos de una solución habrían podido tener una esperanza. Así todo un país se convierte en cómplice de un “asesinato de ratas”. La medicina de estado puede trabajar a escondidas con la protección de las autoridades. Al día de hoy (1996) los padres de Olivia no disponen de ningún informe o de TAC actuales, ni de los resultados de los exámenes. Todas estas cosas son literalmente secreto de estado. Ni siquiera tras los siete requerimientos efectuados por la fiscalía del estado alemana fueron hechas públicas estas actas...

Por este motivo en el momento presente no es posible hacer una valoración médica correcta del verdadero estado de salud de Olivia. Esta valoración tendrá que ser hecha cuando las autoridades y los médicos se vean por fin obligados a hacer públicas estas actas y a discutir las (en el segundo volumen del diario de Helmut Pilhar).

El historial clínico se resume pronto.

En la primavera del 95 Olivia tenía

un conflicto activo del líquido desde hacía tres años:

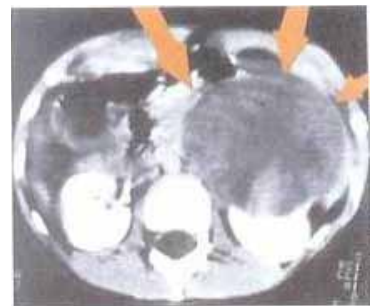
Cuando tenía tres años estaba con su tía en una lancha neumática que perdía aire. La tía, que no sabía nadar, se puso a gritar de un modo horrible, aunque los parientes estaban bañándose al lado. Olivia tuvo miedo de ahogarse y, como ya hemos dicho, sufrió un conflicto de líquido que a nivel orgánico se corresponde con una necrosis (reducción de los tejidos) del riñón derecho. Desde entonces Olivia hizo todo lo posible por evitar los baños y los paseos en barca.

Con un conflicto prolongado del agua o del líquido, se puede reconocer a nivel orgánico en el TAC del riñón una necrosis renal si se coge al paciente todavía en la fase de conflicto activo.

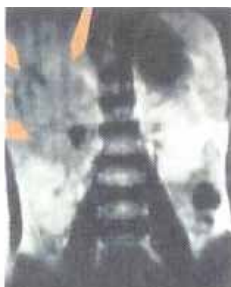Al mismo tiempo se puede determinar una hipertensión como síntoma de la actividad conflictiva o de la necrosis renal. Pero ésta no era controlada, porque entonces no se le prestaba atención. La hipertensión debería en cierto modo compensar la funcionalidad renal reducida a causa de la necrosis (agujero en el tejido renal), de tal manera que pueda ser eliminado una cantidad suficiente de orina y de urea. El sentido biológico de este proceso, que llamamos programa especial, se encuentra al final de la fase de curación. En esta última, tras la solución del conflicto, que en el caso de Olivia tuvo lugar en agosto de 1994, cuando le volvía a gustar bañarse, del tejido necrotizado del riñón se formó un tumor que estaba lleno de líquido. Esto lo llamamos quiste renal, cuya pared exterior crece por su entorno

mientras que en el interior del quiste se produce una fuerte multiplicación celular que al final, tras nueve meses, en lugar de líquido forma un tejido celular sólido con un sistema propio de vasos sanguíneos. Este denominado “quiste indurado” (=quiste renal solidificado = nefroblastoma) es de hecho parte del riñón y produce orina. Ahora el riñón es más funcional que antes y hasta el final de la fase de curación la presión sanguínea es de nuevo normal. En los primeros 5-6- meses, cuando el quiste es todavía parcialmente líquido y en parte ya sólido, la medicina oficial habla de “tumor de Wilms”. Esta definición es insensata, porque se trata sólo de un estadio temporal. El sentido biológico es entonces el agrandamiento del riñón. Si se hubiesen comprendido estas circunstancias, no habría sido necesario en el caso de Olivia haberle extirpado a causa de su tamaño el quiste renal indurado, llamado nefroblastoma, que medía sólo 450 cm. según luego se pudo comprobar. Sólo el insano concepto médico de “maligno” es el responsable de semejante insensatez.

Un corte más alto del riñón derecho y del izquierdo. Normalmente el riñón izquierdo se encuentra más arriba que el derecho. Lo está también en esta imagen del 22-5-1995. Se ve aquí el quiste renal (“Wilms”) que todavía tiene algunas partes líquidas. El endurecimiento del quiste del riñón derecho se produce a partir del polo renal superior y se expande ventralmente (hacia adelante). En este punto conviene saber que el riñón derecho está situado retroperitonealmente (=detrás del peritoneo) y por debajo del hígado. El quiste renal que se está endureciendo empuja el peritoneo que tiene delante. Si la doctora Lieschen Müller tuviese que explicar como se ha producido el avance de la “metástasis” del riñón al hígado, diría simplemente que tal avance se ha producido por la cercanía del riñón y el hígado.

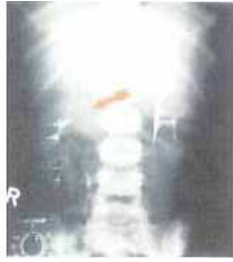

En realidad estas células, que jamás fueron observadas, habrían tenido que atravesar la cápsula renal, después el denominado peritoneo parietal dos veces (=tejido de revestimiento de las paredes abdominales) y el peritoneo visceral del hígado (revestimiento del órgano), algo de verdad intrépida. Pero visto que ya habían empezado con la historia, se continuó a fantasear diciendo que las “veloces partículas” habían ido más allá, atravesando transversalmente todo el hígado, después nuevamente el peritoneo del hígado y el peritoneo parietal bajo el diafragma y entonces –hip hop- a través del diafragma, la pleura dos veces y aun un pasaje a través del pulmón, donde al final habrían causado la “metástasis pulmonar”. Una doctora, médico jefe, le dijo al señor Pilhar más o menos al final de la quimio: “Según una hipótesis estándar, se puede calcular que ahora habrá unos diez millones de celular malignas que tenemos que destruir todavía”.



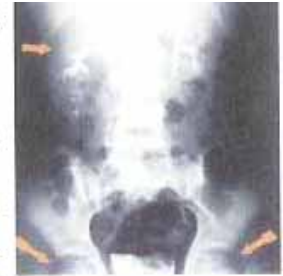Corte vertical de una TRM del 22-5-1995 de la zona posterior hepática y renal (¡el lado izquierdo aparece a la derecha!).

Las tres flechas de arriba indican el carcinoma hepático, la flecha de abajo indica el quiste renal que se está endureciendo en el polo superior del riñón derecho. El carcinoma de los túbulos colectores no es visible aquí.



Pielograma renal con contraste del 22-5-1995 (el lado izquierdo aquí está a la derecha). El segmento renal superior se presenta bastante normal a pesar del quiste renal en vía de endurecimiento. Este empuja hacia el exterior del riñón y no comprime el sistema de los cálices renales, si bien es oprimido visiblemente por el carcinoma de los túbulos colectores del polo renal inferior. Nadie conseguía entenderlo porque no se quería

comprender la Nueva Medicina. La flecha indica el quiste renal en vía de endurecimiento, que una vez solidificada del todo se llama nefroblastoma.

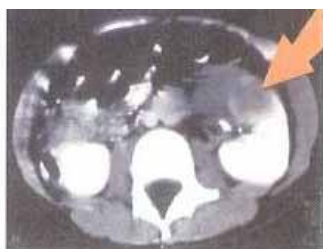

Una imagen casi igual del mismo día. Para una mayor claridad he incluido las dos imágenes.

Olivia tenía además
-un conflicto del prófugo con carcinoma de los túbulos colectores renales y
-un conflicto de miedo a morir de hambre con cáncer de hígado.

Olivia sufrió los dos conflictos el primer día de colegio (4 de septiembre de 1994) al final de las vacaciones estivales, cuando la madre encontró un puesto como profesora en la zona de su pueblo natal, Meiersdorf, y entonces toda la familia se tuvo que trasladar literalmente a matabalho a casa de los abuelos maternos. Y eso no es todo: la madre, Erika, excelente cocinera, ya no podía cocinar y así la abuela a menudo freía para los nietos un filete que a Olivia no le gustaba.

Los dos conflictos se resolvieron casi al mismo tiempo, cuando la madre, Erika, renunció a su trabajo el 17 de mayo de 1995 a causa de Olivia. El proceso de curación no se inició hasta finales de junio del 95 por culpa de diferentes estancias en hospitales y justo se produce, como es normal, con la presencia de micobacterias tuberculosas, con fuerte sudoración nocturna y temperaturas subfebriles a causa de la tuberculosis hepática y renal al mismo tiempo, gracias a la cual las células cancerígenas se redujeron nuevamente por necrosis caseosa. Así sucedió también con Olivia. Tanto el riñón (derecho) como el hígado, en semejante proceso de curación tuberculosa, se habían hinchado notablemente (el riñón derecho independientemente del nefroblastoma). Al final permanecieron las cavernas (cavidad en el tejido) en el riñón y en el hígado, presentando las dos calcificaciones. En el riñón este proceso ya estaba sobradamente concluido cuando retornaron a Austria, como demuestra el examen histológico del riñón derecho (necrosis con depósitos calcáreos), por el contrario en el hígado la curación en curso se interrumpe brutalmente por las irradiaciones y la quimio y se provocó artificialmente (por vía iatrógena, es decir, provocada por los médicos) una cirrosis hepática. El hígado con una cirrosis así consigue de mala manera metabolizar las proteínas, o directamente no lo consigue. A la larga los pacientes tienen que ser nutridos por vía intravenosa con las infusiones de aminoácidos.



TAC de la parte inferior del riñón derecho del 22-5-1995. La flecha indica el carcinoma de los túbulos colectores (tumor de los conductos excretores renales) del riñón derecho. Observando atentamente se puede ver también aquí la típica configuración a anillos concéntricos a nivel orgánico en el parénquima ventral (tejido renal

vuelto hacia el vientre) de la parte inferior del riñón derecho.

Muchos lectores, en un principio, se sorprenderán al pensar que la tuberculosis, tan temida en el pasado, viene considerada en principio un buen medio de curación del tumor hepático y renal. ¡Así son las cosas! Antes, dado que los aparatos de diagnóstico no estaban técnicamente muy desarrollados, a menudo no se conseguía descubrir el tumor, sino sólo con la tuberculosis en la fase de curación en base a los síntomas como el sudor nocturno hasta la mañana, las temperaturas subfebriles, la carencia de proteínas, etc. Por ejemplo, si un biñó tenía una proteinuria (proteínas en la orina) y un mal aspecto, a menudo se encontraban en la orina las “bacterias acidorresistentes”, es decir, micobacterias tuberculosas. Hoy, con nuestros sofisticados aparatos se puede descubrir el tumor a menudo ya en la fase de conflicto activo. Entonces la madre naturaleza ya no tiene posibilidades de una fase de curación tuberculosa.

1. Porque enseguida se inicia una pseudoterapia oncológica y el envenenamiento con la quimio impide cualquier curación.
2. Porque a menudo ya no están presentes las micobacterias de la tuberculosis.

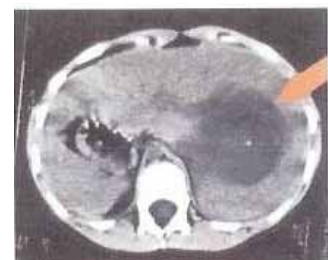
En nuestra locura por la higiene los médicos hemos creído que las bacterias tuberculosas eran “malignas”, que eran la causa de la “enfermedad” de la tuberculosis. Por eso hemos intentado exterminarlas. Pero obrando así por pura ignorancia nos hemos arriesgado a destruir nuestro “servicio de eliminación del tumor”, nuestros fantásticos basureros.

Olivia tenía todavía esas bacterias de la tuberculosis y estaba en condiciones de demoler (dicho técnicamente: de caseificar) su tumor de los túbulo colectores (no nefroblastoma/Wilms) y su tumor hepático.

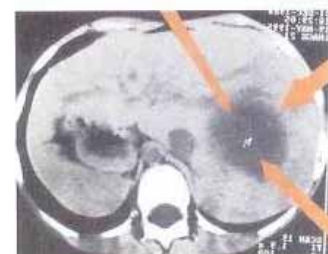Normalmente en ese punto permanece una denominada caverna con depósitos calcáreos, exactamente lo que los histopatólogos han encontrado en el riñón de Olivia tras la extirpación, a parte del nefroblastoma que no tiene nada que ver con eso.

Ya que con la Nueva Medicina conocemos estos procesos, podríamos decir con bastante precisión que hacia mediados de septiembre el riñón derecho y el hígado se habían hinchado de nuevo, en el riñón derecho obviamente sólo lo que se refiere a la parte de los túbulo colectores. De hecho para el nefroblastoma el sentido biológico es el de constituir una parte añadida de riñón, entonces el sentido biológico se sitúa en la o hacia el final de la fase de curación. Este nuevo parénquima renal (tejido renal) debe permanecer (en el caso de Olivia 450 mmc) de tal modo que el riñón, en caso de un nuevo conflicto del líquido, pueda eliminar más rápidamente la orina con la urea. Vemos que tenemos que encuadrar el “sentido” también en el contexto evolutivo para poder comprenderlo correctamente.

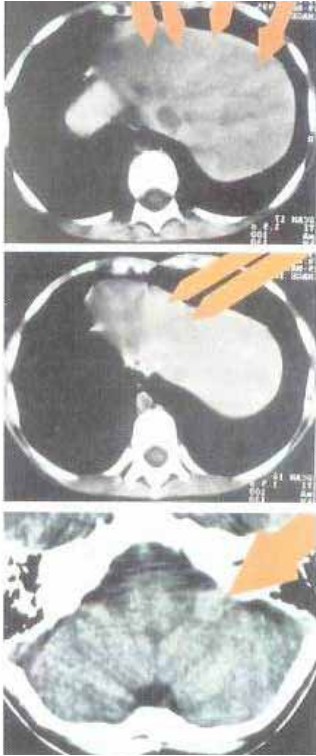
TAC del 18-5-1995. Vemos un gran carcinoma hepático (tumor). En la gran mancha oscura, que representa el carcinoma, se reconocen fácilmente los anillos de la configuración concéntrica, signo de que en ese momento el proceso está todavía activo a nivel psíquico y orgánico.



TAC del hígado del 19-5-1995, es decir, realizada sólo un día después del TAC precedente. El corte atraviesa la



cúpula del hígado, es decir, está más alto respecto a la imagen anterior. También aquí vemos una serie de configuraciones concéntricas que indican los focos hepáticos activos de reincidentes. Tenemos que imaginarnos que durante un conflicto de miedo a morir de hambre se pueden manifestar los puntos de vista o los aspectos conflictivos totalmente nuevos; eso causa las nuevas configuraciones concéntricas que parecen “más jóvenes”, es decir, no están todavía en un estadio avanzado como las que se iniciaron antes.



TAC del 19-5-1995. También este es un corte parecido al del TAC del 18-5-1995. En el área oscura se reconoce nítidamente una configuración en anillos concéntricos, la denominada “configuración de anillos concéntricos a nivel orgánico”, en el interior del tumor hepático oscuro. Eso significa por lo tanto que el proceso está activo todavía.

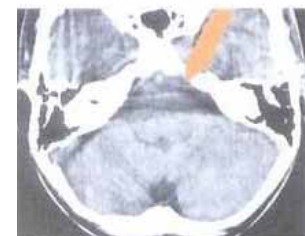TAC del mismo día (19-5-1995), pero de nuevo un corte a través de la cúpula del hígado. Las flechas grandes indican los anillos de la configuración concéntrica en el órgano, señalan la actividad conflictiva. También el radiólogo lo había notado y lo había señalado con una pequeña flecha en otro lugar.

TAC cerebral del 23-5-1995 del tronco cerebral y del cerebelo. El Prof. Lukaya, uno de los más famosos radiólogos pediatras europeos, de la clínica radiológica de Barcelona (médico jefe Prof. Rius) diagnosticó aquí una denominada “metástasis cerebral”. Eso no puede ser, de hecho las células cerebrales, tras el nacimiento de una persona, no pueden multiplicarse. La expresión “tumor cerebral” o la de “metástasis cerebral”, que por cierto nadie es capaz de diferenciar, son por lo tanto una insensatez. Pero obviamente la mancha blanca mostrada con la flecha indica algo: allí, en el relé del hígado en el tronco cerebral se ha acumulado tejido conectivo. Existen sólo dos posibilidades de interpretación de por qué un relé cerebral se tiñe de blanco a causa del tejido conectivo acumulado: o anteriormente ha tenido lugar ya un proceso en el hígado (tumor hepático) y en el relé cerebral del hígado, y se ha llegado a una solución, o el proceso actual en el curso de los ocho meses y medio de su actividad ha tenido pequeñas fases de solución. Por ejemplo podría ser que Olivia hubiese esperado que la madre, tras la navidad de 1994, no hubiese vuelto al trabajo en el colegio. Eso habría podido llevar a un inicio de solución, pero tras un breve tiempo el proceso había vuelto a ser activo por el hecho de que la madre, realmente sí había vuelto al colegio. Durante ese tiempo Olivia sudaba de vez en cuando por la noche, según recuerdan los padres.

¿De verdad es tan difícil imaginar que los pensamientos, las esperanzas, los deseos y los miedos de una muchacha no tengan que ver con un coche o una casa nueva, sino con el hecho de que la madre esté de nuevo en casa y cocine para ella?

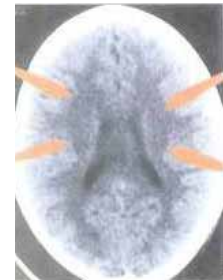Otros relés en el cerebro:

TAC cerebral del 22-5-1995. La flecha de la zona ventral del tronco cerebral indica el relé de los túbulos (conductos excretorios) del riñón derecho, que de hecho

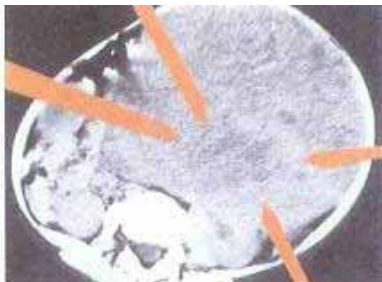


presentan el carcinoma de los túbulos colectores renales. Se ve claramente la configuración de anillos concéntricos, signo de una actividad retomada del correspondiente conflicto del prófugo.

TAC cerebral del 22-5-1995. Vemos una gran forma circular, teñida de oscuro, que afecta la médula del neoencéfalo, pero (aquí sin embargo no se ve) también la corteza que está debajo (corteza cerebral). Cuando vemos una formación así sabemos que también aquí estamos en presencia de un conflicto motor con efecto en el órgano (musculatura) que está en solución y afecta tanto a los brazos y las manos como a las piernas y los pies. El conflicto es comparable con el de una monita que es separada de su madre: conflicto del no poder permanecer aferrada con los brazos y las piernas.



La parálisis espástica manifestada en Olivia en los brazos/manos (menos) y en las piernas/pies (más) volvió a la locura de los médicos tradicionales, que en esta fase de reparación del centro cortical motor y de la médula mesular bombardearon con su estúpida quimio. Así se destruye al instante, a menudo irreversiblemente, el proceso de curación.



TAC abdominal del 19-7-1995 en la clínica universitaria de Málaga: la imagen muestra muy claramente el nefroblastoma indurito casi completamente (anteriormente “tumor de Wilms”) que tiene casi el mismo volumen de un riñón (450 cm). Hacia el exterior vemos el hígado enorme que “es inhomogéneo” y cuyas cavernas podemos únicamente intuir porque obviamente están comprimidas. El enorme hinchamiento de reparación del hígado habría desaparecido por sí mismo (espontáneamente), en unas 4-6 semanas se podría haber llegado a la conclusión. Los médicos oficiales consideraron entonces, para dramatizar el caso a su modo, todo el hígado como un “tumor renal” y calcularon diferentes volúmenes comprendidos entre los 4,2 y los 6 Kg. Obviamente era una idiotez absoluta que la prensa ha aceptado gustosamente y de modo crítico para demonizar la Nueva Medicina. Además se mostraba siempre y se dramatizaba una imagen televisiva de inicios de julio para sostener que este vientre podría haber “reventado” en cualquier momento si no se hubiese recurrido a una “buena” quimio y a las irradiaciones, como afirmaba también el ministro de planificación familiar, así como productor de fármacos, Bartenstein. Se irradió y se envenenó el hígado, que estaba siendo confundido con un tumor renal, consiguiendo con ello:

- un bloqueo respiratorio inmediato con muerte clínica momentánea de Olivia y
- una detención inmediata del hinchamiento (tuberculoso) de curación del hígado y del hinchamiento de curación (tuberculoso) de las partes carcinomatosas de los túbulos colectores del riñón derecho. En aquel momento se gritaba con júbilo: “El tumor está desapareciendo”.

Esta muerte clínica de Olivia, a la que sólo se pudo reanimar con una rápida intubación (durante la cual por la prisa le rompieron un diente), se mantuvo en silencio. Se hizo pública sólo meses más tarde en una carta médica, como si la cosa hubiese sido del todo normal. Una irradiación parecida del hígado hinchado en combinación con la quimio causa, como se puede leer en cualquier libro de medicina, una denominada cirrosis hepática, es decir, una restricción del hígado con reducción de su funcionalidad. En ese momento el hígado ya no está en condiciones

de metabolizar las proteínas, sólo puede sintetizar (construir) los aminoácidos y esto con mucho esfuerzo. Prácticamente se ha destruido el hígado de un modo irreversible, probablemente para el resto de la vida. Ahora cualquiera entenderá porqué las autoridades, los magistrados y los médicos esconden con tanto empeño su imbecilidad y sus infamias cometidas contra la muchachita, y tengan guardado bajo llave los informes clínicos. Si fuese de otra manera habría que iniciar procesos penales contra el estado austriaco, las autoridades, los consejeros, los jueces, el ministro Bartenstein, los médicos jefes y los médicos...

Conflicto de desvaloración de sí mismo en el proceso transverso de la segunda vértebra lumbar detrás del riñón derecho:

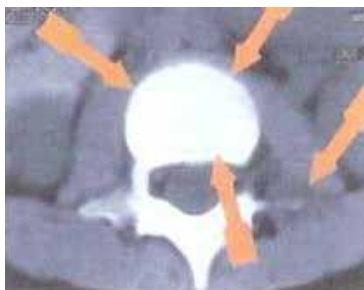“Ahí ya no valgo nada”. De hecho en ese punto había sido descubierto el tumor renal.

A finales de julio Olivia tenía dolores y una leucemia con 19.500 leucocitos, respecto a lo cual nadie en el hospital quería saber nada específico.

También en esta ocasión quien no conozca la Nueva Medicina se maravillará. De hecho en el pasado creíamos que la leucemia significaba la muerte casi segura. Y, ¿puede quizás hablarse de la leucemia como si no fuese una enfermedad grave? El estupor será mayor si se piensa que nosotros ya el 21-7-1995 sabíamos (véase el comunicado publicado el 21-7-95) que Olivia ya entonces habría sufrido una leucemia, porque sufría los dolores en el proceso transverso derecho de la segunda vértebra lumbar. En realidad la leucemia no es para nada una enfermedad en sí, sino sólo la fase de curación, justo tras una necrosis ósea y/o de los nódulos linfáticos.

La fase de conflicto activo que precede a esta fase leucémica manifiesta la típica osteoatrofia u osteólisis, en el nódulo linfático de las necrosis, es decir de los agujeros, como en un queso suizo, además obligatoriamente anemia con leucopenia (pocos leucocitos). En el hueso y en el nódulo linfático sucede más o menos lo mismo. La fase de curación conlleva que las osteólisis o las necrosis del nódulo linfático se llenen nuevamente con el callo óseo o el tejido del nódulo linfático. Esto es un proceso doloroso porque el periostio (piel de los huesos) se dilata y se manifiesta la leucemia porque la médula ósea es el lugar en el que se produce la sangre. El conflicto correspondiente siempre es un conflicto de desvalorización de sí mismo (por ejemplo: “he sido una mala compañera, madre, hija”... “no he jugado limpio” ... “no soy bastante fuerte para resistir” etc.).

En Olivia la desvalorización de sí misma había sido: “Ahí, detrás del riñón derecho ya no valgo nada”. Sufrió el conflicto en el primer diagnóstico el 17-5-1995. El proceso transverso derecho (=residuo evolutivo de una costilla) en este caso se descalcifica como signo de que ella creía que no valía nada en ese punto. Los dolores y la leucocitosis o leucemia de 19500 leucocitos indican que este proceso transverso de la vértebra se está recalcificando. La leucemia no es más que esto. Se puede decir que es normal que la mayor parte de las personas sufran alguna vez una “leve leucemia” que, gracias a Dios, normalmente no es diagnosticada por los médicos tradicionales. Así se puede normalizar por su cuenta, es decir, mediante la solución del conflicto de desvalorización de sí mismo.



TAC de la segunda vértebra lumbar del 13-6-1995. Se ve que el proceso transverso derecho está osteolizado (descalcificado). Ahí Olivia se sentía desvalorizada en la estima de sí misma, de hecho tras el diagnóstico del 17-18 de mayo de 1995 (tumor del riñón derecho) creía “Ahí

ya no valgo nada”. A finales de julio del 95 se contaron 19.500 leucocitos, que junto a los dolores que tenía allí detrás, como signo de la recalcificación, es decir, tenía una leucemia.

Conflicto de miedo a la muerte del 21-7-1995 en Málaga con adenocarcinoma alveolar desencadenado por un redactor del “Spiegel”. El diagnóstico fue confirmado también por el hospital.

En el hotel Las Vegas de Málaga sucedió un accidente horrible. Un redactor de “Spiegel-TV” gritó desde una distancia de dos metros al señor Pilhar, a Olivia y a mí mientras atravesábamos el hall del hotel (llevaba a Olivia de la mano): “Señor Hamer, ¿qué hará si Olivia se muere pasado mañana?”.

Olivia palideció y soltó un grito de susto. Entonces, apenas Olivia se había marchado, dije que esta era la clásica situación para un DHS con conflicto de miedo a la muerte. Desde aquel momento en adelante tenemos que calcular que Olivia tendría focos en el pulmón (adenocarcinoma pulmonar). Y de hecho estos focos, que seguramente hasta entonces no estaban presentes (radiografía del 19-7-95) fueron encontrados una semana después en el hospital del Tull, es decir, Olivia durante el tiempo después de ese acontecimiento tenía miedo de morir. Esta terrible experiencia, típica de la prensa amarilla y sin alma, fue el elemento decisivo para llamar a la doctora Marcovich, que se había marchado sin Olivia, y decirle: “Señora Marcovich, la Nueva Medicina podrá ser totalmente cierta, pero la pobre pequeña Olivia no se puede curar en medio de esta caza de brujas. Las autoridades, los magistrados, los médicos y la prensa amarilla, entre 100 y 200, van a la caza de la pobre niña de la mañana a la noche. Si el gobierno austriaco diese una garantía de que a la niña no se sucederá nada que esté contra la voluntad de los padres, entonces me comprometo personalmente para que los señores Pilhar regresen de motu proprio a Austria con Olivia. En Maierdorf, en la tranquilidad del hogar, Olivia podría de verdad curarse mejor que aquí en Málaga, en medio de estas hienas”.

Conflicto del líquido, afectando ahora al riñón izquierdo

el 31 de julio de 1995 con parada respiratoria y muerte clínica de Olivia cuando estaba todavía en condiciones de entender que la quimio que le metían por goteo podría haber sido la causa o al menos un factor provocador de su muerte por parada respiratoria.

Desde entonces se produjo un aumento de la presión sanguínea de 140/100, valores que para un niño son muy altos.

Debemos imaginarnos la cuestión del siguiente modo: Olivia ve el veneno de la quimio cayendo gota a gota. Los padres habían rechazado con vehemencia este veneno y ella sabía lo peligroso que era. Así sufre el más terrible de todos los DHS y por añadidura, sola, sin su madre, con el peor conflicto biológico. “¡Me muero!”.

Si el lector relee las advertencias que he dado en mis cartas y explicaciones verá que he insistido para que no se administren tales infusiones venenosas en un proceso de curación extremadamente vagotónico, tuberculoso y leucémico. Caería como una helada a menos veinte grados en las tiernas flores. Y sin embargo es justo lo que han hecho esos ignorantes, animados por los gritos y júbilos de los periodistas salvajes.

En la Nueva Medicina sabemos que muchísimas, quizás la mayor parte de las personas que mueren conscientes sufren un posterior conflicto biológico. Muchos entran en una denominada “constelación esquizofrénica” del hemisferio del neocéfalos y se ven a sí mismos “oscilar en el aire”, prácticamente en paranoia. Lo ven realmente, y luego son capaces de acordarse de ello.

Olivia fue reanimada, pero la vía conflictiva permaneció. Durante meses la presión sanguínea permaneció elevada como signo de la actividad del conflicto del líquido. Evidentemente durante ese tiempo se llegó a una solución del conflicto, dado que la presión alta de 140/100 mm Hg. ha disminuido. Entonces se debía haber formado un nuevo y pequeño quiste renal, mucho más reducido que el del riñón derecho, cuyo conflicto había durado años. Los médicos de estado no querían admitir que se trataba de un pequeño quiste renal con sucesivo “pequeño “Wilms” y ahora ya casi un pequeño nefroblastoma (=quiste renal indurito). Hablaban simplemente de “riñón izquierdo agrandado”, interpretándolo como un proceso de compensación porque ahora sólo tenía un riñón.

Conflicto de miedo súbito, que afecta a la mucosa de la laringe y/o la musculatura de la laringe

del 31-7-95 con parada respiratoria y sucesiva reanimación e intubación (en la que por las prisas a Olivia le rompieron un diente).

Todavía no podemos documentar este supuesto conflicto con el TAC cerebrales porque la clínica, intencionadamente, no las realizó. Sin embargo no sólo tenemos los datos anamnésicos, sino también otros “indicios” y pruebas “criminales”. Olivia es diestra. De hecho, como todas las muchachas, también Olivia es ya una mujercita. Y como tal, frente a un susto súbito (infusión de la quimio) reaccionaría o todavía en el hemisferio izquierdo del encéfalo en el relé de la laringe o ya (a causa de la interrupción de la producción hormonal provocada por la quimio, producción que ya tiene una niña) sobre el hemisferio derecho, masculino, del encéfalo. En el lado izquierdo se observaría un componente maníaco, en el derecho uno depresivo. Y es justo lo que han notado los padres en Olivia: cada vez que recibía la quimio, la muchacha se deprimía al instante; si se suspendía la quimio durante algunos días o una semana, se volvía maníaca. Nuestras observaciones han mostrado que este fenómeno se acentúa más si se producen menos hormonas, por ejemplo en la menopausia, cuando tanto las hormonas femeninas (estrógeno) como las masculinas (testosterona y progesterona) se producen en cantidades casi igual de reducidas. Este fenómeno, que en la Nueva Medicina se llama empate hormonal, juega un rol importante en los casos en los que se verifican las psicosis.

Conflicto de ataque al corazón:

Olivia sufrió este conflicto en el hospital de Viena la primera vez que el veneno fue vertido directamente en la aurícula con el catéter. Este conflicto, que causaría un mesotelioma (tumor del pericardio), no se ha demostrado, pero existen fuertes sospechas.

En la Nueva Medicina hablamos siempre de “conflictos biológicos”, no de “conflictos psicológicos” que a menudo son artificiosos. Un conflicto biológico parecido es el de “ataque al corazón”. Si se mete un catéter en el atrio cardíaco derecho y se inyecta el veneno, el organismo tiene una reacción de fuerte susto porque el atrio derecho es muy sensible. Para el organismo es como si el corazón hubiese recibido una puñalada por lo que, además, se mete el veneno.

El sentido biológico del conflicto que deriva de esto es el de reforzar el pericardio de tal modo que no pueda penetrar ningún puñal más.

En un cierto punto, cuando el organismo ha conseguido que no haya ningún catéter en el corazón, se llega a la solución de este conflicto biológico. Entonces se forma un líquido exudativo entre el corazón y el pericardio (producido por el pericardio). Hablamos entonces de derrame pericárdico o de un taponamiento

pericárdico. En los pacientes que tienen todavía las bacterias de la tuberculosis el mesotelioma del pericardio formado se caseifica. También este proceso tiene un sentido biológico. Sin embargo no tiene sentido lo que los aprendices de brujo han hecho con su veneno en el pericardio de los pacientes que, de hecho, a causa de la quimio, a menudo se vuelve extremadamente delgado. Como consecuencia se crea a menudo un círculo vicioso por el hecho de que derrame pericárdico sensato está combinado con un hecho artificial, totalmente insensato y no biológico, es decir, que el músculo cardíaco puede verse oprimido de tal manera que el corazón no consiga latir. En la mayor parte de los niños que son envenenados con la quimio mediante el catéter cardíaco esta es la principal causa de muerte.

Se puede suponer, sin más, que Olivia haya sufrido el correspondiente conflicto y las consecuencias de la quimio, y todavía no está en la fase de curación de su conflicto de ataque al corazón.

Conflicto del prófugo con tumor de los túbulos colectores del riñón que todavía tiene, el izquierdo.

Conflicto a causa del traslado de Olivia de la sección de medicina general, en la que ya se había ambientado, a la de cirugía pediátrica. Entonces, como signo de la actividad conflictiva, el valor de la creatinina aumentó a 2,6 mg%. Se normalizó de nuevo porque después de algunos días Olivia retornó a la sección de antes.

Este conflicto sufrido entonces, que no sólo tiene como consecuencia el aumento de las sustancias úricas, sino cuyo sentido biológica está en la retención de agua, provoca instantáneamente la retención de líquido por el organismo como medida de "ahorro de líquido". La madre de Olivia cuenta precisamente que la niña en el período antes de la operación (18-9-95) estaba "muy hinchada". Lo había notado, pero pensaba que fuese fruto de los numerosos fármacos y por la operación. A los padres les fue ocultado que el valor de la creatinina (valor de las sustancias úricas) había subido más allá de los 2 mg%. Con 3 mg% algunos médicos tradicionales rigurosos comienzan ya con la diálisis.

Cuando Olivia fue trasladada de nuevo de cirugía a la sección de medicina general la creatinina volvió a los valores normales, porque el conflicto sólo había durado algunos días.

Al médico de cabecera, el doctor L., al cual entonces el hospital informó de los valores de la creatinina, durante ese tiempo le prohibieron terminantemente dar cuenta de estos valores a los señores Pihlar, porque no se quería que el doctor Hamer tuviese razón. Este se atuvo a la "ley del silencio" y dijo a los padres que probablemente se trataba de unos "valores erróneos".

Podría haber habido una discusión posterior, puramente académica, si Olivia no hubiese tenido justo allí una "vía". De hecho cada vez que resolvía momentáneamente el conflicto del prófugo en suspensión, por ejemplo cuando le dieron el alta "oficialmente" y con las debidas formas el 27-3-96, orinó tanto como para adelgazar 2 Kg en dos días como signo de la solución y de la eliminación de líquido acumulado (retenido). Por eso cuando habiendo bajado a los 20,5 Kg de peso, tuvo que quedarse una noche en el hospital para las infusiones nutritivas, muy probablemente sufrió una fuerte recaída de su conflicto del prófugo que, tal y como parece, causó una nueva retención de agua, hecho que los médicos del hospital, no conociendo las correlaciones y ni siquiera el valor de la creatinina malinterpretaron como un verdadero aumento de peso.

De hecho desde aquel 1 de abril Olivia tiene las manos y los pies fríos. Vive con el miedo continuo de tener que volver al hospital (conflicto del prófugo) e intenta de

un modo conmovedor “coger peso” llevando siempre encima algo de comer, aunque sólo coma como una ratita.

Con este tipo de recaídas conflictivas de breve duración el valor de la creatinina no aumenta necesariamente de un modo tan evidente. Sin embargo el hospital “por precaución” no controla más el valor de la creatinina o sólo lo hace a grandes intervalos de tiempo, quizás desde que también allí se han difundido los conocimientos contenidos en la “Documentación de células”.

22-5-1996: anexo durante la impresión:

Olivia resolvió este conflicto del prófugo cuando el 17-5-1996 se retiró, con una operación de tres cuartos de hora, el catéter cardíaco mal colocado, haciéndolo salir de la vena yugular donde se había incrustado. Ahora, así lo creía Olivia, no debería ser internada más en la clínica, dado que no tenía ningún catéter para las infusiones. El 21-5-1996 Olivia tuvo una fiebre de 38,4ª.

Los padres tuvieron que acompañarla al hospital, donde les dieron algunas informaciones en pequeñas dosis:

Olivia tenía de nuevo una leucemia con más de 10.000 leucocitos en la sangre periférica y una proteinuria con 30 mg de proteína en la orina, así como una leucocituria. En la medicina oficial un cuadro similar se llama nefrosis grave (ver “Documentación de células”), pero en la Nueva Medicina es la fase tuberculosa del conflicto del prófugo con carcinoma de los túbulos colectores renales.

Ahora debería estar definitivamente claro porque se han escondido con tanto empeño o se han protegido como un secreto de estado las actas clínicas con todos los informes y los valores de esta pseudoterapia forzada.

Necrosis del músculo cardíaco a continuación de la quimio:

Esta es la punta de la locura de la quimio, y conlleva que a causa del fuerte envenenamiento celular no se puede formar ya ninguna nueva célula del músculo cardíaco, que cada vez se vuelve más fino. En cualquier momento se puede producir una rotura (laceración) del músculo cardíaco.

La causa de la muerte de la mayor parte de los niños tratados con la quimio, siempre que no sean sedados con morfina, es justo esta ruptura del músculo cardíaco.

El hospital de Viena, tras numerosas investigaciones, ha tenido que admitir que el principal músculo cardíaco del ventrículo izquierdo está ya tan débil que sólo consigue tener el 33% de su funcionalidad normal.

Resulta muy difícil encontrarle un sentido al martirio de esta niña maravillosa e inocente. Parece difícil esperar que esta pobre y atormentada niña sea capaz de superar esta locura infernal de estado y que entre en el ocho por cierto de los que consiguen sobrevivir al envenenamiento de la quimio. ¡Esta niña llena de coraje, de ojos inteligentes y comprensivos se lo ha merecido, después de todo lo que ha sufrido!

Si el martirio de Olivia hubiese servido para que se pusiera fin definitivamente a esta locura de estado criminal, en favor del resto de los niños del mundo, como desea la Nueva Medicina, entonces, quizás, el infinito tormento y sufrimiento de Olivia, a la que tanto queremos, habría tenido un sentido.

Dr. Médico Rzke Geerd Hamer
Abril de 1996

Olivia entro en una pseudoterapia de quimio el 29-7-95 (sábado). Durante la infusión de la quimio tuvo una parada cardiaca, cosa que sucede en el 10% de los casos.

Fue reanimada

- intentando un masaje cardíaco que provocó una fractura múltiple de las costillas a la izquierda y a la derecha.
- A causa de la fractura de las costillas una esquirla penetró en el pulmón provocando un denominado neumotórax.
- Se intento intubar a Olivia, clínicamente muerta, rompiéndola un diente durante ese proceso. Al final consiguieron intubarla.
- Hasta el 11-8-95, durante 14 días, estuvo con respiración artificial, esperando que quizás el pulmón se hinchase espontáneamente. No sucedió.
- Hasta el 11-8-95 se mantuvo un “drenaje Buelau” para producir una depresión en la cavidad pectoral y permitir así al pulmón que se expandiera de nuevo, lo que al final parece que sucedió.

Tenemos los TAC que por descuido fueron entregados a los señores Pilhar, del 3-8-95 y del 11-8-95, con drenaje Buelau y anteriores a la expansión del lóbulo pulmonar derecho. Estas imágenes son tan claras que cualquier estudiante del primer curso de medicina podría reconocer las relaciones.

El 3-8-95 vemos ya la presencia de un drenaje Buelau. Sin embargo la herida del pulmón era tan seria que ni siquiera con la depresión se consiguió que el lóbulo pulmonar derecho se expandiese.

El drenaje Buelau permaneció, según cuenta la madre de Olivia. No sabemos con certeza cuando se curó el pulmón lo suficiente para expandirse, en cualquier caso, después del 11-8-95.

En el TAC del hígado del 11-8-95, una vez que se había administrado la irradiación de cobalto durante 14 días, el hígado aparece muy hinchado, es decir, la tuberculosis hepática fue interrumpida artificialmente. En esta imagen, de la que seguramente ahora no se comprende nada, se ve muy claramente la caverna del hígado (en su estado tras la TBC).

La estafa de estado de la falsificación de las actas sucede del modo siguiente:

- A los padres no se les dijo jamás que el pulmón derecho había sufrido un desinflamamiento a causa de la reanimación, es decir, de la fractura múltiple de las costillas.
- Nadie habló jamás a los padres del drenaje Buelau.
- Para impedir que el padre (ingeniero) notase algo, le impidieron con excusas que entrase en la habitación del hospital durante dos semanas.
- Todas las anotaciones relativas a las intervenciones llevadas a cabo en la sección de reanimación, incluido el drenaje de Beulau, no aparecen en las actas entregadas a los señores Pilhar poco antes del procedimiento de apelación (en septiembre de 1997). Estos recibieron, según sus cálculos, cerca de 250 TAC y radiografías.
- En las actas casi todos los informes médicos están falsificados a posteriori para ocultar la reanimación o la anterior muerte clínica de Olivia. Las falsificaciones son burdas porque las cartas originales habían sido expedidas hacía ya mucho tiempo, y tuvieron que escribir otras nuevas, a menudo en las actas que recibieron los señores Pihlar se dejaron incluso las nuevas cartas “originales” (en lugar de la copia, como habría tenido que ser...).

- La clínica ha hecho una falsificación, pero con el conocimiento y por encargo de parte de las autoridades, magistrados, procuradores de la república, ministerios, presidente de la república y altos representantes de la prensa. Todos estaban bien informados de este crimen de estado.

Si el Estado mismo se vuelve criminal...

...entonces nos encontramos ante una dictadura masónica y embustera.

Una dictadura en la que los mismos criminales de Estado falsifican actas, las esconden, confeccionan nuevos informes contrahechos para ocultar algo, para defender la “quimio de Estado” en la ilusión de dominar el mundo y para reanimar el cadáver de la medicina oficial, una dictadura así, masónica y embustera, es todavía más peligrosa que una dictadura primitiva. De hecho ostenta la apariencia de la legalidad de un estado de derecho democrático.

Los criminales de estado acusan a los inocentes y los estigmatizan como criminales. Muchos millones de pacientes han muerto por este terrible delito de la represión del conocimiento científico.

Y toda la gentuza de la prensa, que forma parte de estos criminales de estado, participa obediente. A veces increpan en todo el mundo, siempre con las mismas palabras venenosas: “¡Brujo, charlatán, encerradlo! ¡Hazlo callar! ¡Acabad con él! ¡Matadlo! (con las calumnias)” Luego se vuelve a silenciar una verificación oficial de la Nueva Medicina... Siempre obediente según el lema: “Dame pan y dime tonto”.

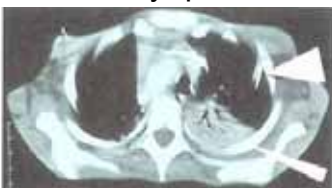
Solo hace falta imaginarse que un estado masónico de opereta como Austria tiene la desvergüenza de llevar a escena un proceso contra mí en Alemania, y para ello aporta el 14% del material ilustrativo de la clínica universitaria estatal de Viena, oculta todos los documentos de la reanimación y de la muerte clínica de Olivia, añade cientos de informes médicos falsificados y, la mayor desvergüenza de todas:

Los magistrados y los ministerios públicos, hermanos masónicos alemanes, participan de este delito con el conocimiento de todas las correlaciones criminales, y no se avergüenzan de guiar un proceso penal por el “tormento de Olivia”, en el cual la acusación, es decir, el estado austriaco, no aporta documentos o sólo documentos falsos. Por lo tanto es peor el encubridor que el ladrón mismo...

Se podría tomar la energía maligna de los criminales de estado y de sus cómplices siempre que por el delito de estado no muriesen millones de pobres pacientes.

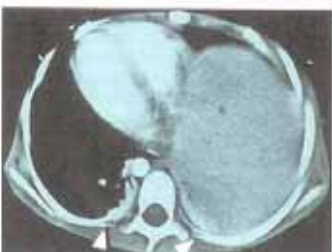Justo como ha dicho el máximo oncólogo de Eslovaquia, el profesor Koretz el 9-9-99, tras haber permanecido 13 años en América: “Sí, es cierto. En la medicina oficial no sabemos prácticamente nada de las correlaciones del cáncer. Incluso aplicamos las terapias sin comprender, comportándonos como si supiésemos algo. El señor Pogardy (profesor universitario de psiquiatría) tiene razón cuando dice que una terapia que provoca la muerte de casi todos los pacientes con la quimio y con la morfina es un crimen”.

No hay que añadir nada más.



3-8-95

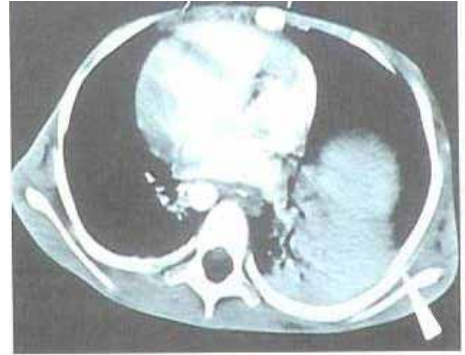
La flecha ancha indica el drenaje Buelau en la cavidad torácica derecha con el pulmón desinflado (flecha fina).



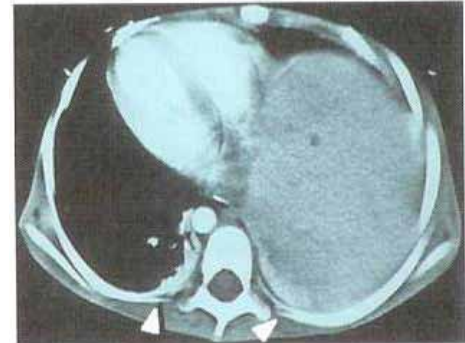
11-8-95

Las flechas indican las costillas fracturadas y astilladas.

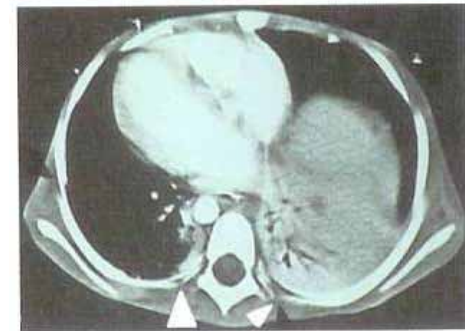
11-8-95
Lóbulo pulmonar derecho desinflado a causa
del neumotórax.

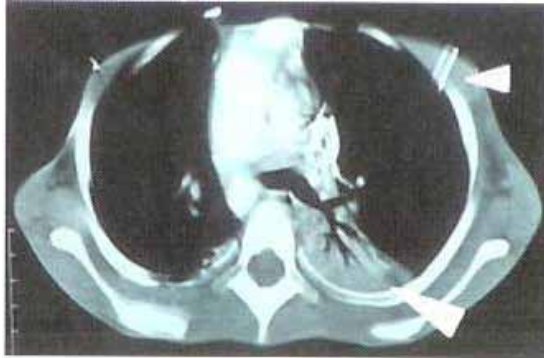


11-8-95



11-8-95
Las flechas indican la fractura múltiple de las
costillas a la izquierda y a la derecha.

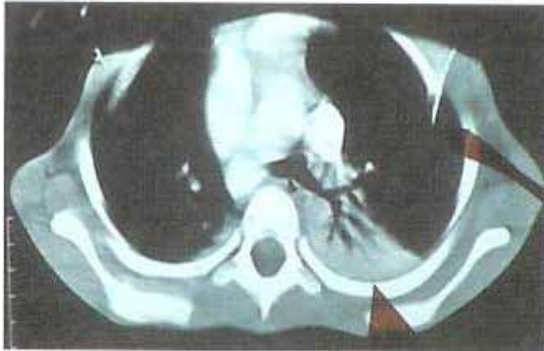



11-8-95

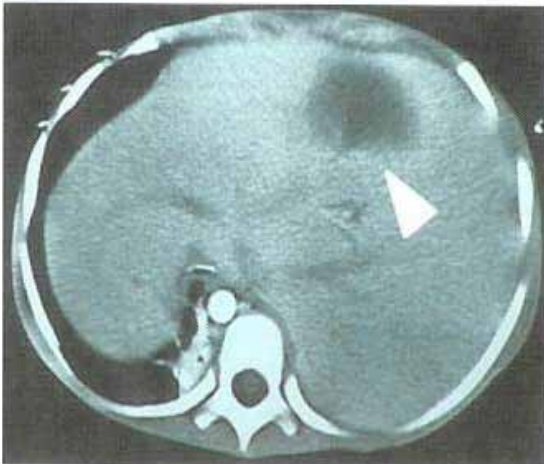
Flecha de arriba: drenaje Buelau en la cavidad torácica derecha.

Flecha de abajo: lóbulo pulmonar desinflado a causa del neumotórax.



11-8-95

Lóbulo pulmonar desinflado y drenaje de Buelau.



11-8-95

Caverna del hígado.

Olivia im Sommer '99 mit ihrem Freund Rolf, den die kleine gebaute Malerin porträtiert hat. Beide kennen sich ja schon seit Olivias Besuch in Köln im Mai '95.



Olivia en el verano del 99 con su amigo Rolf, del que la joven y dotada pintora ha hecho un retrato. Los dos se conocen desde la visita de Olivia a Colonia en mayo del 95.

3.8. Ejemplo: sentirse solo y abandonado.

Esta paciente zurda de 43 años, separada y madre de una niña, sobrevivirá, si Dios quiere. Pero ha arriesgado mucho y todavía no está fuera de peligro. Y no lo habríamos conseguido de no ser por la ayuda de su madre, que habiendo comprendido al final las correlaciones, consiguió entender del modo correcto, y sin ayuda de su psiquiatra, que tenía que aprender la Nueva Medicina. La más digna de admiración es la paciente misma, una profesora que consiguió en poquísimos tiempo comprender la Nueva Medicina antes de que el huracán de la medicina oficial la sumergiese en un pronóstico sin esperanzas. Actualmente yace, flaca y cansada, pero feliz, en su cama, se deja mimar por su madre mientras se cura, entre sudores nocturnos y temperaturas subfebriles, de la tuberculosis pulmonar residual así como de la tuberculosis de los dos riñones.

La enorme hepatomegalia, causada al mismo tiempo por el carcinoma hepático en fase PCL, por los conductos hepáticos en fase de solución (hepatitis) y por el carcinoma de los túbulos colectores, está en regresión; los dos conflictos de retención de agua están resueltos desde que la paciente se siente bien por los cuidados de la madre. La retención de agua entonces ya no es un problema, cada día que pasa elimina una cantidad mayor que la absorbida.

Lo mismo le podría suceder a la mayor parte de los pacientes, y así debería ser, se pudiésemos motivar, no sólo a los pacientes, sino también al ambiente de su entorno, explicando las correlaciones existentes. Entonces casi todos los pacientes podrían sobrevivir como esta mujer que había sido puesta en observación con morfina en una clínica antroposófica, porque ya no había nada que hacer y se hablaba de la muerte de un momento a otro.

Eso era un sin sentido completo como podéis ver, queridos lectores; de hecho la paciente ha sobrevivido y, sin morfina, ya no tiene dolores.

La historia de esta paciente se cuenta rápido:

A los 12 años sufrió su primer conflicto biológico con un DHS (conflicto de identidad a la derecha cerebralmente a causa de ser zurda). Una amistad infantil y juvenil que duró 6 años (de los 6 a los 12 años) se rompió de improviso. Desde entonces la paciente estuvo deprimida. Poco tiempo antes, a los 12 años, había tenido su primera menstruación.

A los 13 años sufrió su segundo DHS (conflicto de susto súbito) cuando la madre, a causa de una violenta pelea, “gritó de un modo estridente”. Desde entonces la voz de la madre ha sido para ella una vía, en particular cuando la madre se agitaba y su voz salía en falsete o incluso volvía a ser estridente.

Desde aquel tiempo permaneció en constelación cortical autista-esquizofrénica. A los 18 años tuvo una novia que la idolatraba platónicamente, pero que la abandonó de repente. Poco tiempo después se acostó por primera vez con un hombre, pero no fue bonito. Sin embargo podía seguir experimentando el orgasmo por estimulación clitoriana, ya que el conflicto de identidad a la derecha cerebralmente con depresión permanecía activo. Dicho con más precisión, la paciente ya desde los 13 años estaba en constelación maníaco-depresiva (autismo) con acentuación de la depresión. Así en la “vía hombres” experimentó sólo fracasos. Tampoco con el padre de su hija de 11 años fue distinto. Tras el primer año ya estaban separados.

Esta “vía hombres” tuvo seguidamente una gran importancia porque consiguió encontrar una solución, al menos temporal. Sin embargo hepatitis consecuente coincidió con la TBC hepática y el síndrome de los túbulos colectores renales.

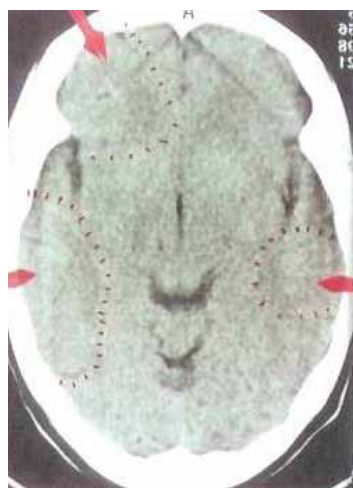
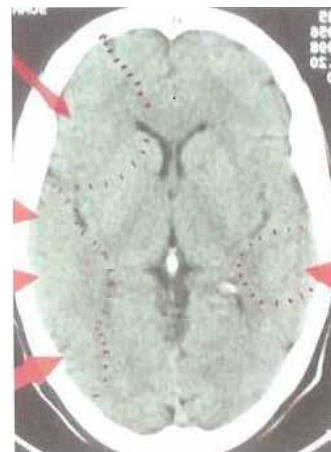
Al principio la paciente no se sentía cuidada en casa, o se sentía “sola y abandonada”. Cuando el psiquiatra que se ocupaba de ello la mandó a una clínica antroposófica, durante los primeros días se sintió bien y bien asistida. Pero tras una semana le hablaban sólo de muerte, le administraban los alimentos por vena y para ayudarla a morir le daban morfina sin que ella lo supiese y contra su expresa voluntad, más tarde casi obligada.

Ya los dos riñones estaban de nuevo en conflicto activo de retención de agua. La eliminación de orina descendió a 200 ccm. Quedaba una única posibilidad: huir de esa brutal clínica inhumana. Esa fue su suerte.

A finales de 1995 la paciente sufrió un conflicto asqueroso indigesto (adenocarcinoma en el colon ascendente) y un conflicto de miedo a morir de hambre (adenocarcinoma hepático) cuando el jefe de estudios la despidió pérfidamente diciéndole: “No tenemos más alumnos para usted”. Eso causo el adenocarcinoma del colon y el adenocarcinoma del hígado, pues se había quedado en paro. La solución del conflicto de miedo a morir de hambre sucedió gracias al hecho de que la adinerada madre le regaló 60.000 marcos.

TAC del 30-11-1998

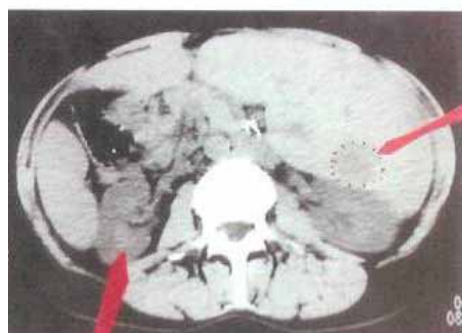Flecha a la izquierda arriba: FH activo de un conflicto de susto súbito. Flecha a la derecha: conflicto activo de identidad de la paciente zurda. Llamamos a esta constelación, con dos conflictos activos a nivel cortical junto con la constelación del tronco, “constelación autística”. Las tres flechas de abajo a la izquierda indican: conflicto sexual, conflicto de identidad y conflicto de no poder marcar el territorio en el interior, todos activos. Llamamos constelación “agresivo-maníaca” a la que deriva de un conflicto de identidad (flecha en el medio de las tres de abajo) junto con el conflicto de identidad en una zurda (flecha a la derecha).



*...sotene Pan
spannt aggr
zeit: explo
cerebral de
Diese Patie
Zeitpunkt d
eine autisti
biomanische
Überwiegen
Konflikts ke
siv-bioman
auch sofort
Konstellatio
und gespan
Sie ist bei
Behandlung*

Tales pacientes están siempre tensos y agresivos, pueden explotar en cualquier momento si el conflicto se acentúa a la izquierda cerebralmente. Esta paciente, en el momento del TAC tenía tanto una constelación autista como una biomaníaca. Con el prevalecimiento del conflicto a la derecha cerebralmente de la constelación “agresivo-biomaníaca” puede también aparecer de improviso una constelación “biodepresiva”, depresiva y autolesionadora.

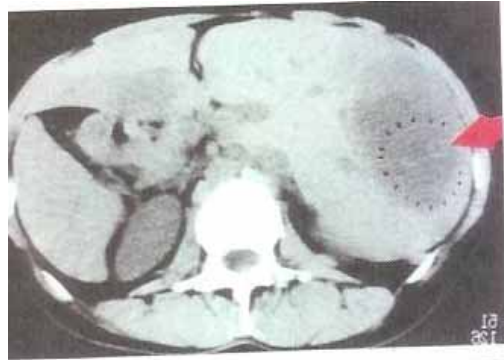
Está al cuidado de un psiquiatra.



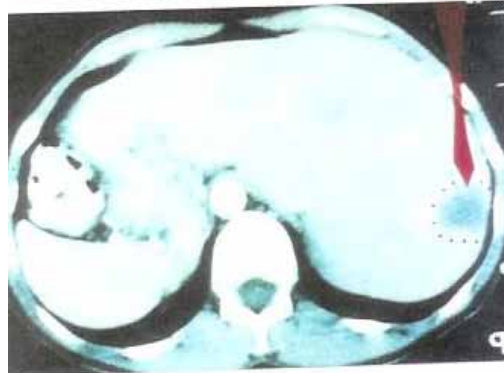14-4-99

Carcinoma de los túbulos colectores del riñón izquierdo (flecha) y carcinoma hepático (flecha derecha).

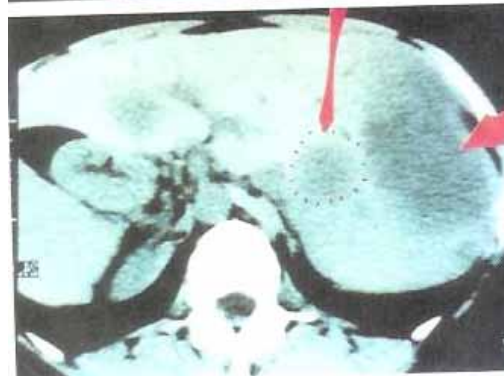Carcinoma hepático en mitad de la fase PCL, además (ver imagen precedente) se ven nuevos anillos concéntricos activos en el hígado; a veces creía que no iba a morir de hambre, otras veces no.



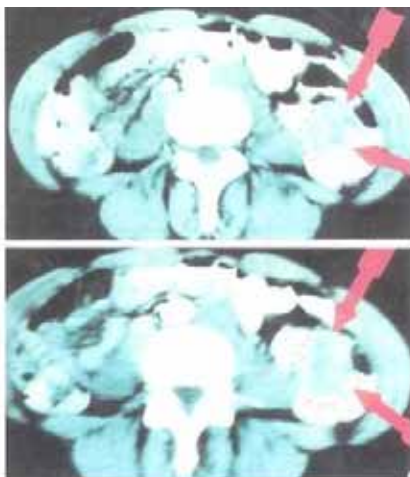
Carcinoma hepático el 7-9-98, en fase CA.



Hígado el 19-4-99 en mitad de la fase PCL (flecha de la derecha), pero al lado vemos (flecha de arriba) una nueva configuración concéntrica activa. Signo de una actividad retomada del conflicto de miedo a morir de hambre. La persona continúa viviendo, pensando y sintiendo.



Mañana el TAC del cerebro y del órgano podría aparecer totalmente diferente. Por eso a menudo encontramos uno junto al otro los síntomas "todavía activos" y "ya resueltos" y viceversa.



Adenocarcinoma del colon el 7-9-98.

Esta y las siguientes imágenes convencen a primera vista a cualquier experto.

Las flechas indican el tumor en el colon ascendente, es decir, a la derecha.

El medio de contraste, blanco, se deja aquí aparte, es decir, pasa junto al tumor.

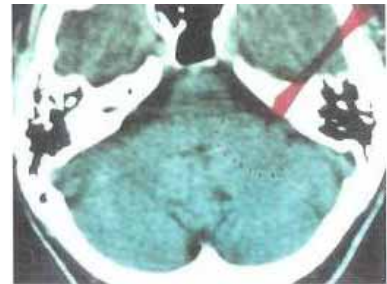
Si se mira atentamente la extirpación quirúrgica del intestino grueso derecho, realizada algunas semanas después en una grave operación, no habría sido necesaria, porque el alimento conseguía pasar bien.

Dado que la paciente era portadora de micobacterias (sudor nocturno y temperaturas subfebriles), el tumor se habría reducido por caseificación espontáneamente en la solución del conflicto.

En riesgo en ese punto es mínimo (hemorragia intestinal). Nada comparable con el riesgo de una semejante operación grave. Además los médicos no le dieron a la paciente ninguna esperanza de vivir a causa de la metástasis del hígado no operable.

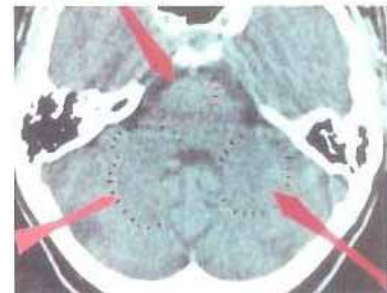
3-11-98

FH en el relé del hígado con anillos de configuración concéntrica todavía nítidos como signo de la actividad presente del conflicto de miedo a morir de hambre. El FH del colon en el lado izquierdo no aparece bien claro en esta imagen.



30-11-98

Flecha izquierda arriba: conflicto activo del prófugo.
 Flecha derecha abajo: conflicto del peritoneo activo (ataque al vientre). Aquí resulta muy interesante que el FH del carcinoma peritoneal del lado izquierdo se encuentre "en la parte equivocada". Eso sucede por el hecho de que el cirujano ha mostrado la radiografía del colon del modo contrario, donde a la izquierda aparece el lado derecho. También a la derecha (en el peritoneo derecho) se ha formado un débil FH que, presumiblemente, ha desaparecido seguidamente cuando la paciente se ha dado cuenta de que el tumor estaba a la derecha. Hecho particular: la paciente estaba y está en este punto todavía en constelación esquizofrénica triple:

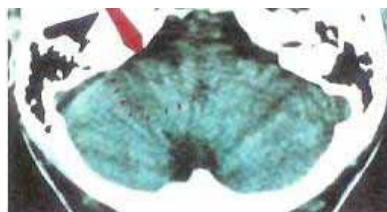


leitet. Auch links (für rechtes Peritoneum) ist ermutlich nachträglich gekommen ist, als die or rechts sei. Das Besondere: Die Patientin ner noch in 3-fach. schizophrener-Konstellati-

- a) del tronco cerebral (de nuevo)
- b) del cerebelo (como consecuencia)
- c) de la corteza cerebral (todavía)

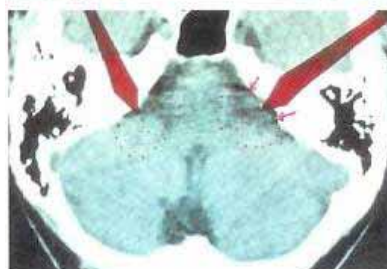
19-4-99

En este punto los FH de los túbulos colectores a la derecha están evidentemente resueltos, a la izquierda están todavía activos. La flecha de abajo a la derecha indica un FH en el relé del alveolo, lo que significa conflicto activo de miedo a la muerte con foco circular pulmonar.



30-11-98

En esta imagen el conflicto de colon aparece resuelto. El director de la escuela ya no era un problema en comparación con los nuevos (cáncer).



19-4-99

Constelación esquizofrénica del tronco cerebral = consternación.

En esta imagen se ve el FH en el relé del hígado todavía o de nuevo activo. Hay también un edema de solución. Análogamente aparece también un FH del duodeno/intestino delgado. De hecho la madre en

febrero del 99 le había regalado los 60.000 marcos (flecha pequeña arriba a la derecha). En el lado izquierdo aparece el FH del colon de nuevo activo parcialmente. Evidentemente el conflicto del colon comenzó de nuevo de forma fantasma tras haberse alejado el grave peligro de morir de hambre.

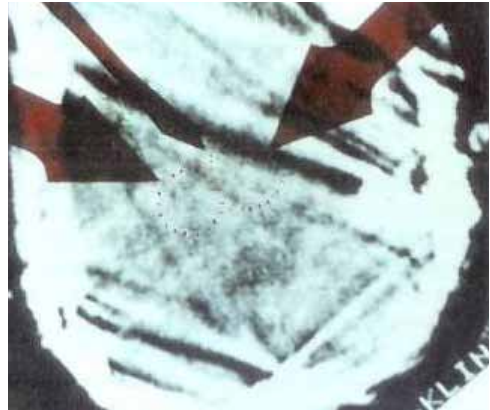
A nivel orgánico, tras la operación de septiembre del 98, este proceso se desarrollo ahora de un modo “fantasmal”.

3.9. Ejemplo: insuficiencia renal aguda en mi hijo Dirk.

Dos conflictos activos con configuración concéntrica nítida de noviembre del 78.

Esta es un TAC cerebral de mi hijo Dirk del 2 de noviembre de 1978, realizada en la clínica universitaria de Heidelberg, en cuya sección de reanimación se encontraba y donde hacía diálisis cada dos días.

Lo que en el pasado hemos llamado “insuficiencia renal aguda” en sustancia era una “constelación esquizofrénica del tronco cerebral de los túbulos colectores de los dos riñones” (= carcinoma de los túbulos colectores), es decir, un conflicto doble o de los dos lados de retención de agua o conflicto del prófugo. El supuesto “bloqueo renal” en realidad era el resultado de dos programas especiales, biológicos y con sentido de retención de agua.



Si hubiese sabido entonces lo que sé hoy, mi hijo Dirk estaría seguro todavía vivo.

En junio de 1978 Dirk había sufrido el primer conflicto del prófugo. Entonces estaba en Roma en la oficina central de correos junto con nuestra perra bóxer, Viola, para retirar el dinero que enviado para él. Dado que los perros no pueden entrar en la oficina de correos, el empleado de la ventanilla le dijo que lo llevara fuera. Dirk le pidió que le dejara retirar el dinero y que se iba enseguida de la oficina con nuestro perro, que es extremadamente pacífico.

El empleado llamó inmediatamente a la policía. Llegaron dos agentillos de policía romanos que le dijeron que se saliera con el perro de la oficina de correos.

Dirk les pidió muy cortésmente que le dejaran retirar su dinero y que después se iría rápidamente con Viola. En aquel momento y sin añadir nada más le pusieron las esposas “por resistencia” (o protestar) contra la fuerza pública y le llevaron al calabozo. Permaneció recluido tres semanas en una celda con 12 prisioneros, ladrones, asesinos, rufianes, traficantes de droga y mafiosos.

Para Dirk fue una cosa verdaderamente horrible. Era una persona extraordinariamente buena. Muchos reclusos tenían cuchillos y el guardián lo sabía. Nadie sabía quién, de los muchos encerrados, era espía. Por la noche Dirk se sentía en peligro de muerte. No estaba permitido a nadie hacerle visitas. Después de tres semanas hubo una audiencia en la que fue condenado a las tres semanas que ya había “cumplido”. Además debía abandonar el país inmediatamente durante dos años, justo cuando estaba preparando la selectividad en un colegio alemán.

Un mes después Dirk, que hasta ese momento había amado Italia realmente, vino a encontrarse con nuestra familia, que estaba de vacaciones en Cerdeña. Allí se produce el segundo conflicto del prófugo cuando Dirk, el 18 de agosto del 78,

mientras estaba durmiendo en una barca, fue alcanzado mortalmente por dos balas disparadas con una carabina de guerra por un príncipe italiano enloquecido, frente a la Isla de Cavallo en el Mediterráneo, donde permaneció sin ayuda durante cuatro horas “sólo y abandonado”, desangrándose por el vientre.

Desde entonces estuvo en constelación esquizofrénica del tronco cerebral con carcinoma de los túbulos colectores de los dos riñones y una oliguria de 150-200 ml de orina eliminada diariamente.

Como ya hemos dicho, eso en el pasado se llamaba “insuficiencia renal aguda”. Dirk, al que su asesino se negó a ayudar, incluso aunque tenía un helicóptero a su disposición, fue ingresado desangrado y clínicamente muerte en el hospital de Porto Vecchio tras cuatro horas. Allí consiguieron reanimarlo. Al día siguiente se le llevó en helicóptero a Marsiglia.

Desde el momento de los disparos Dirk estuvo desorientado. Tanto a Marsiglia, en la sección de reanimación, aunque mi mujer y yo estuvimos día y noche junto a él, como tras la aventurada fuga de Marsiglia a Heidelberg, Dirk creía que estaba en prisión, con una breve excepción a finales de agosto en Heidelberg cuando se produjo una solución temporal de los dos conflictos. Tenía un “delirio del tronco cerebral” con desorientación local. La fase pasajera de solución de los dos conflictos del prófugo a finales de agosto del 78 se interrumpió por nuevas complicaciones. En aquel período producía 1000 ml de orina al día, tenía una TBC con sudor nocturno y temperaturas subfebriles.

Dirk fue operado 19 veces, tuvo infinitas complicaciones que entonces no comprendí, pero hoy sí: tenía un derrame pericárdico, de los derrames pleuricos que fueron aspirados con el resultado, cada vez, de un pneumotórax, tenía una ascitis que fue aspirada y que era “desbordante”. Durante todo eso tenía un valor de la creatinina sólo un poco elevado (aprox. 3,5%).

La terapia, en base a mis actuales conocimientos, fue tan estúpida que no podría haberlo sido más. Dirk fue intubado temporalmente (tras cada una de las 19 operaciones), tenía una sonda gástrica con la que no se le alimentaba, sino que servía sólo para aspirar el jugo gástrico. Era alimentado por vía intravenosa a diario con cerca de dos litros de solución nutriente, lo que hacía necesaria cada vez la diálisis. Por lo tanto se intervenía siempre en contra de las reglas de la naturaleza.

Gran parte de las complicaciones no se habrían producido sin el “síndrome de los túbulos colectores renales”, como por ejemplo el derrame pericárdico, los derrames pleuricos a la derecha y a la izquierda, la ascitis, etc. Me han hecho falta casi veinte años para conseguir comprender estas correlaciones.

Dirk murió el 7 de diciembre del 78 en mis brazos, por un infarto agudo cardíaco izquierdo con arritmia ventricular y parada cardíaca. Tras una duración tan breve del conflicto como en su caso, normalmente no habría tenido que morir. También aquí el síndrome de los túbulos colectores renales había sido responsable del hecho de que el edema del relé del territorio a la derecha no se había reabsorbido como en general sucede en el suceso infarctal cardíaco.

Y a esto se añadió todavía algo más:

En los últimos días antes de la muerte de Dirk, recibí la prohibición de visitarlo más de una hora al día. El motivo era que no se consideraba “justo” que se me consintiese quedarme día y noche junto a la cama de mi hijo y pudiese corregir todos los errores, mientras que los otros pacientes no tenían esa posibilidad. Ya tenían las “manos libres”...

Justo tras la muerte de Dirk el profesor sueco Roehl, uronefrólogo de la clínica quirúrgica universitaria de Heidelberg, me confesó que los abogados de la familia del

príncipe (poco después el abogado terminó en prisión a causa de un grave delito financiero) habían telefonado casi todos los días al médico jefe de la clínica, el profesor Linder, prácticamente al máximo nivel de la lógica masónica. El profesor Linder le había dicho que la familia del príncipe la había pedido que “pusiera fin a los dolores de Dirk”.

Él mantiene que se realizó de hecho en el sentido de la familia del príncipe. Quería decir: con morfina. Sin embargo por su parte él no había colaborado. Y debió prometer que no me diría nada al respecto.

Sin embargo si que notó que, en los días en los que no pude ir con mi hijo (más de una hora al día) había aparecido una fuerte alteración que él atribuía a la morfina.

Eso en pocas palabras significa: Dirk fue asesinado por orden de la cúpula de la logia..., por el deseo de la familia del asesino.

Pero su muerte no fue inútil. Nos ha regalado el testamento de la Nueva Medicina.

También el descubrimiento de las correlaciones del “síndrome de los túbulos colectores renales”, para lo cual me han hecho falta veinte años tras su muerte, ha sido una especie de último regalo que me ha hecho.

Como me ha dicho el señor García, procurador general de Bastia, el caso del homicidio de Dirk ha sido “completamente falsificado desde el primer momento”. El príncipe había firmado ya una confesión escrita (por orden de su padre, que fue el único de la familia que nos pidió perdón a mi mujer y a mí). Seguidamente la maquinaria de la logia masónica se puso a toda máquina. Trece años después tuvo lugar un proceso farsa. Con este propósito el gran maestro de la logia, Mitterand (Gran Oriente), había construido para su amigo íntimo, el príncipe (gran maestro de la logia delictiva P2) una cámara nueva precisamente para él, donde todas las personas oficiales implicadas habían sido seleccionadas con cuidado: es decir, eran hermanos masónicos y correligionarios. Incluso los “jurados” de un distrito muy específico de París estaban de acuerdo.

El juez presidente, que me interrumpía siempre tras la primera frase y me amenazaba con alejarme de la sala, (el señor Colomb), aconsejó al príncipe que revocara su confesión. Después construyeron juntos un “dubium” (lo que significa: “el beneficio de la duda para el acusado”).

El mismo juez confeccionó para el acusado, su querido hermano masónico, esta hipótesis: “Podría ser también que, con un 1:10.000.000 de irracional probabilidad teórica (aunque cerca de 30 personas estuviesen presentes en el momento de los disparos mortales y lo hubiesen visto), y que con un 0,00000001% de probabilidad teórica un guarda, disparase con la misma carabina y con el mismo calibre desde la barca del príncipe y después se fuese sin que nadie lo viera. Con la mala suerte de que nadie lo vio.

La trayectoria del disparo era reconstruible con un margen de error de 10 cm”.

“Por lo tanto, anunció el juez masón, se creaba una duda, aunque mínima. Pero “in dubio pro reo” (ante la duda, a favor del acusado), éste no era culpable por falta de pruebas.

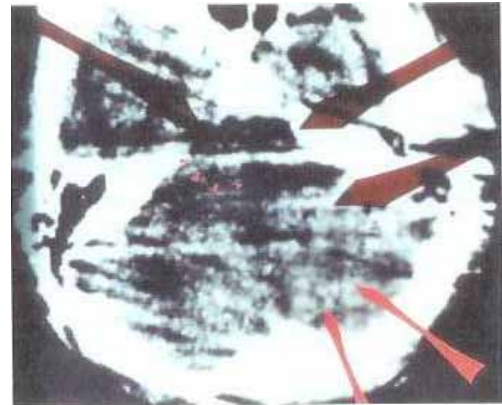
Este proceso ejemplar de la criminalidad estatal entrará en la historia del derecho con el nombre de “proceso de París”, como típico ejemplo de corrupción jurídica estatal al máximo nivel masónico. Estas personas creen que pueden salir siempre airosos de un delito acumulando diez nuevos delitos que provocan la repulsión de toda la humanidad.

Obviamente también toda la represión de los conocimientos de la Nueva Medicina ha tenido inicio allí donde se quería tener como adversario (sin tomarlo en

serio) a un “curandero charlatán” en lugar de a un serio descubridor de la Nueva Medicina.

TAC cerebral (por desgracia no bien realizada técnicamente) del 31-8-78. Entonces los dos FH de los túbulos colectores (conflicto de retención de agua, flecha de arriba a la derecha y a la izquierda) estaban temporalmente en solución. Dirk en aquel período eliminaba un litro de orina al día.

Segunda flecha a la derecha arriba: conflicto activo de miedo a la muerte, probablemente justo en el momento de la solución. Las flechas de abajo a la derecha indican los FH, quizás parcialmente activos, en los relés de la pleura, el peritoneo y el pericardio.



En mi parecer la fuerza expresiva de estos casos es de una claridad absoluta. También ahora, cuando descubrimos nuevos detalles de las correlaciones existentes en la Nueva Medicina, notamos que hemos cometido errores, porque con anterioridad no éramos conscientes de estas correlaciones. Para cada pregunta, a la que conseguimos dar una respuesta, surgen otras tres sin respuesta. Sólo los estúpidos creen que lo saben siempre todo.

¿Qué conlleva ahora el inmenso significado clínico de este nuevo saber?

Mis conocimientos han sido todos correctos desde el principio, pero había (y hay siempre) un elemento importante que todavía no conocía y por cuya ignorancia ha muerto toda una serie de pacientes.

Ahora tenemos que trabajar más conscientemente e intentar impedir el “pánico del prófugo”, es decir, por lo menos el miedo de tener que ir al hospital, tras la cual está la visión horrorosa de la quimio y la maléfica sedación letal con la morfina de los “medicuchos”.

Puedo demostrar lo fundada que está esta visión borrosa y ese miedo con centenares de pacientes que, contra su voluntad explícita y sin saberlo, han sido o están siendo sedados con la morfina, mientras que casi todos podrían seguir viviendo tranquilamente si no hubiesen caído en los despiadados engranajes de los dogmas estúpidos y falsos de la medicina oficial o de Estado.

Podemos eliminar el gran miedo que nuestros pacientes experimentan en las habitaciones sin alma de las clínicas tan sólo ofreciéndoles a cambio buenos sanatorios donde no reine el pánico, con terapeutas y colaboradores preparados y amigables, para un internamiento del que se alegrarían tanto como de unas vacaciones.

Con los 1200-1500 marcos (600-750 euros) que se requieren hoy en día para ocupar una cama en una clínica universitaria en Alemania durante una noche, se podría no sólo ofrecer a los pacientes unas condiciones de diagnóstico y técnicas óptimas, sino darles un verdadero paraíso.

Los dos casos siguientes sucedieron durante la impresión de este libro. He podido y querido meterlos a toda prisa porque me parecen los dos muy inquietantes en cierto sentido. De hecho estos contienen uno de los más frecuentes “fenómenos debidos a los hospitales” que existen: el fenómeno hasta ahora llamado “bloqueo

renal” o uremia o retención hídrica sin un aumento significativo de las sustancias úricas (creatinina y urea).

El primer caso nos muestra además la estrecha relación entre la gota y la retención hídrica en el síndrome de los túbulos colectores renales.

Al mismo tiempo estos dos casos nos enseñan lo estrechamente ligados que están los conflictos, las operaciones denominadas médicas, es decir, en general ignorantes y totalmente superfluas, pero no por ello menos perjudiciales, pues van cargadas de consecuencias de las que derivan otros conflictos o programas EBS que en realidad bajo el aspecto biológico tendrían sentido, pero que en el polipragmatismo no médico y en las condiciones de gangrena de nuestras estructuras sociales disgregadas normalmente sólo tienen un éxito mortal.

3.10.1. Ejemplo: en el círculo vicioso de la ignorancia maligna de la medicina brutal.

Esta paciente diestra tiene 53 años, y está separada desde hace tres, tiene un hijo mayor que casi nunca va a verla.

Hasta los cincuenta años ha vivido “muy normalmente”, como se diría en general. En 1996 su marido la dejó haciéndole sufrir un conflicto de separación del partner con carcinoma ductal (= de los conductos mamarios) del pecho derecho (pecho del partner). Fue curada de un modo para nada médico con la quimio y las irradiaciones.

Desde entonces la mama derecha es visiblemente mucho más pequeña que la izquierda. Cuando la paciente se encontraba en el hospital para el tratamiento con la quimio sufrió el “conflicto del prófugo a causa del hospital”, es decir, se sentía abandonada. Aparte de su madre, no había nadie más que se preocupase por ella. Siendo ahora la mama derecha más pequeña que la izquierda (la paciente siempre estuvo orgullosa de sus bonitos pechos), sufrió un conflicto de desvalorización de sí misma con osteólisis en el esternón y en las costillas parasternales, además de un conflicto de desfiguración, con un melanoma parecido a un herpes a nivel orgánico.

Hizo amistad con un hombre que sin embargo estaba casado, y que sólo podía quedar con ella de vez en cuando algunas horas.

En 1997 su madre murió tras siete años de enfermedad. De hecho la muerte de la madre no la cogió desprevenida, pero no había podido valorar la importancia del sentimiento de estar “sola y abandonada”. Así ahora los dos conflictos se entremezclaron con gran violencia:

- a) el conflicto del prófugo o en otras palabras el “sentirse sola y abandonada”
- b) el conflicto de separación de la madre con úlcera de los conductos mamarios de la mama izquierda.

Desde la muerte de la madre se puso en marcha el carrusel del círculo vicioso. Desde entonces tiene gota con valores del ácido úrico muy elevados en el suero. Dado que las osteólisis óseas pertenecientes a la gota en la fase PCL están presentes en la zona de las costillas parasternales, el líquido transpirado presiona a través del periostio costal a la derecha y sobretodo a la izquierda hacia delante en la musculatura (músculo pectoral menor y mayor) y hacia el interior a través de la pleura a la derecha y a la izquierda y a través del pericardio. Así tiene continuamente en los dos lados derrames pleuricos y un derrame pericárdico (= denominado taponamiento cardíaco = compresión del corazón a causa del líquido presente en el pericardio). Estos derrames transudativos no se habrían manifestado sin el conflicto del prófugo porque la transpiración habría sido reabsorbida por el organismo.

Pero para esta paciente las cosas se pusieron todavía peor: cuando tuvo que ir al hospital para la agoaspiración, sobretodo porque el derrame pleurico ha llenado casi todo el pulmón izquierdo, cayó en la segunda vía del conflicto del prófugo a causa del hospital, que ha sufrido con la intervención de la quimio. En aquel punto elimina sólo 200 ml de orina y los derrames pleuricos se producen todavía más rápidamente. Y cuando el “medicucho” causó de nuevo un neumotórax, es decir un desinflamiento del lóbulo pulmonar (lo cual según las estadísticas sólo sucede cada segunda aspiración de la pleura, pero que a esta paciente ya le ha sucedido repetidamente), entonces el maestro oncólogo, sumo ignorante, que solo era capaz de acercarse a ella con la jeringa de la morfina en mano para “discutir con ella sobre la morfina porque ya, con todas esas metástasis no hay ninguna esperanza”.

Lo único que puede hacer la pobre paciente es refugiarse en su casa. Pero no puede resolver los dos conflictos del prófugo y los derrames pleuricos reaparecen, aunque más lentamente, y con la premisa de que el lóbulo pulmonar puede hincharse de nuevo a causa del derrame.

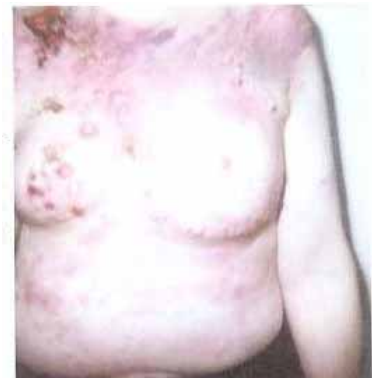Durante todo esto los valores renales son buenos: creatinina 0.63%, urea 22 mg%, ácido úrico 8,3 mg% (¡gota!) y leucocitos 12.000 (leucemia, gota).

Quien tiene que estar todos los días mirando el destino producto de este malentender, y sabe que en realidad tal destino no debería ser en ningún caso sin esperanza, si bien lo es sólo a causa de la ignorante y brutal medicina oficial con sus “pronósticos cero”, ese podría, como yo, explotar por una rabia impotente y por la ira.

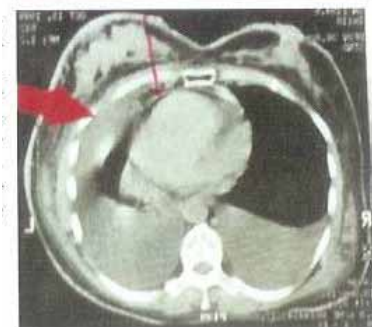
Como ya hemos dicho, ¡es el crimen más horrendo y brutal de la historia de la humanidad!

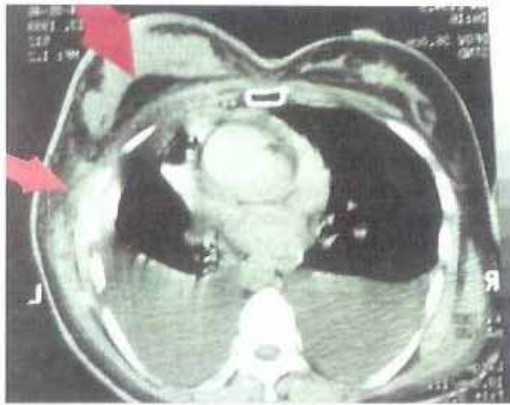
Foto del 1-9-99

Seguido a la cicatrización del carcinoma de los conductos mamarios (irradiado) la mama derecha resulta visiblemente más pequeña que la izquierda, que tiene todavía un carcinoma ductal activo (tras la muerte de la madre). Se ven claramente también los nódulos del melanoma, en especial sobre el lado derecho (conflicto del sentirse desfigurado).

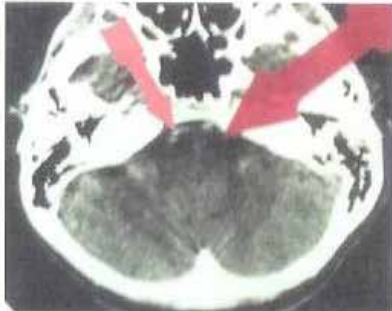


Vemos claramente como el edema transudativo comprime la pleura pasando a través del periostio costal (flecha). Aquí se ha llegado ya a una induración de la trasudación. A la derecha y a la izquierda se ven bien los dos derrames pleuricos, así como, señalado, el derrame pleurico (flecha a la izquierda arriba).





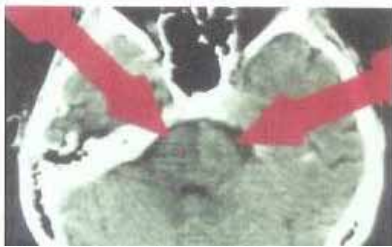
Es claramente visible la edematización de la musculatura bajo la mama izquierda (flecha de arriba a la izquierda) y el callo a la izquierda (flecha de abajo a la izquierda), donde se ha formado un verdadero osteosarcoma (a continuación de la agopunción). De nuevo son bien visibles los dos derrames pleuricos.



22.12.98
Im Dezember
stig beide Sa
in pcl-Phase
vorübergehei
Ergüsse.

22.12.98

En diciembre del 98 durante un breve tiempo los dos carcinomas de los túbulos colectores entraron en fase PCL. Entonces los derrames pleuricos se pararon temporalmente.



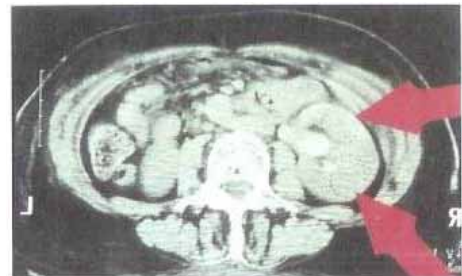13.10.99
Beide HH i
Relais sind
telbar vor de
hauseinweisu

13.10.99

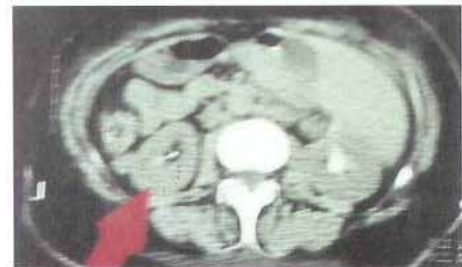
Los dos FH en los relés de los túbulos colectores están de nuevo activos (justo antes del nuevo internamiento en el hospital).

5.8.99

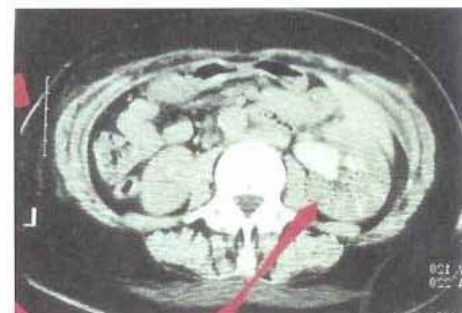FH activo en el órgano, es decir, en los túbulos colectores del riñón derecho agrandado...

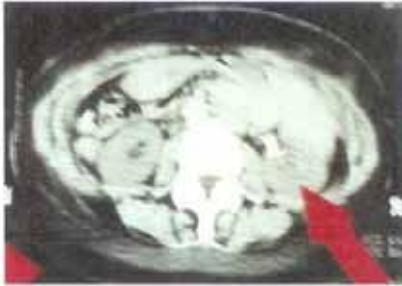

...lo mismo en el riñón izquierdo...

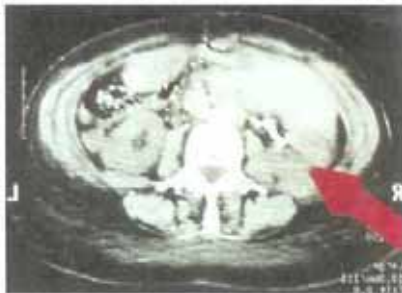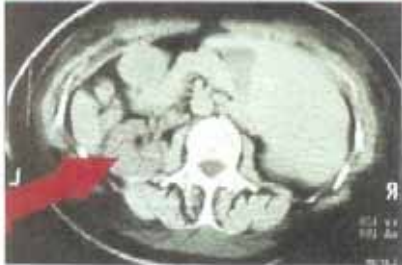


...y de nuevo en el riñón derecho (de la misma serie).





13.10.99

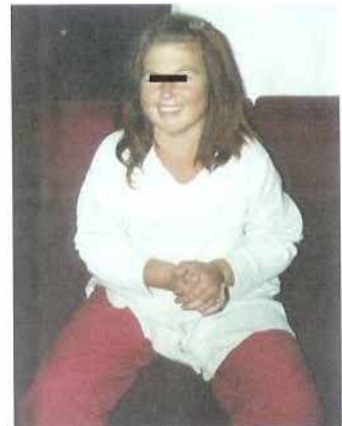

3.10.2. Ejemplo: paciente en diálisis por dos “conflictos del prófugo a causa del hospital” cuando era niña.

9-9-99

Así se ve una paciente con una acumulación de 20 Kg de agua...

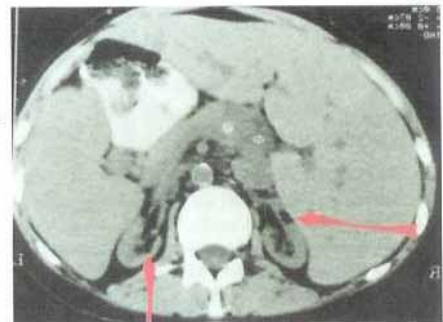
aus mit 20

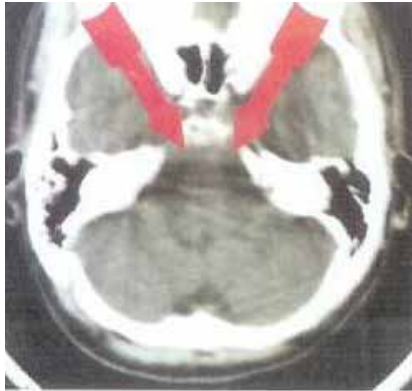

25-2-97

Vemos los relés caseificados lentamente por la TBC (siete años).

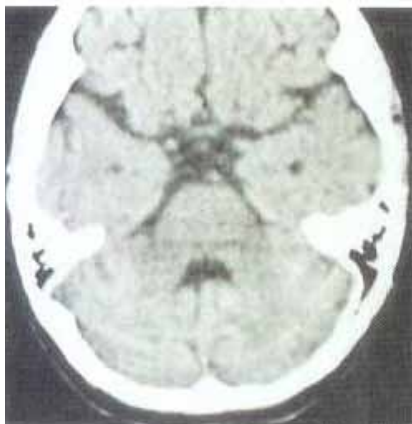
Las flechas a la derecha y a la izquierda indican las cavernas.





25-1-97

El 25-1-97 los dos FH de los túbulos colectores renales estaban de nuevo en fase PCL con TBC.



10-8-99

El 10-8-99 los dos FH están de nuevo visiblemente activos.

Esta paciente no tiene, en si verdadero sentido, un síndrome de carcinoma de los túbulos colectores, sino continuas recaídas de dos conflictos del prófugo, uno por cada riñón.

Todo empezó trágicamente por una vacunación antiviruela cuando tenía un año y medio. Si se conoce tal tipo de vacunación se sabe que la mayor parte de los niños pequeños no se ven perturbados psíquicamente especialmente por ello, sobretodo si el médico es capaz de realizarla hábilmente a nivel psíquico y de un modo técnicamente brillante. Pero es suficiente con que uno de estos niños grite o se defienda con todas sus fuerzas, de tal manera que tenga que sujetarlo a la fuerza o que en la sala haya ya también otros pequeños en brazos de la madre (y que quizás sea la primera vez que el medio vacune y de mala manera...), para desencadenar el infierno entre los niños.

En estos casos sufren un conflicto motor del “no poder huir”, después en la fase de reparación tienen obligatoriamente una crisis epiléptica con fiebre, y entonces son llevados al hospital con la sirena... allí vuelven a ser pinchados “por motivos diagnósticos” volviendo así a la misma vía... y en la solución del conflicto tienen de nuevo un ataque epiléptico...

Aquí se trata de un caso parecido. Solo que esta paciente, que entonces tenía un año y medio, fue internada en el hospital durante tres semanas “a causa de un peligro de infección”. Permaneció allí con otros 115 niños en una gran sala (“para poder controlarlos mejor”) donde siempre había alguno que gritaba, solos y abandonados. Sufrió un conflicto del prófugo. La madre podía visitarla durante una hora en la “sección de infecciones” del hospital pediátrico, pero sólo una vez a la semana... y durante esa hora solo se le permitía verla a través del cristal “a causa del peligro de infecciones”, tanto hacia los miembros de la familia de la pequeña paciente como para que no se pudiesen introducir “nuevas enfermedades infecciosas” en el hospital.

Desde entonces se hicieron continuos “exámenes de control” en los cuales la paciente volvía siempre a las dos vías:

1. Conflicto motor del no poder huir (de las inyecciones y del instrumental de los médicos)

2. Conflicto del prófugo, del sentirse solo y abandonado en el hospital.
En cada control sucesivo, como la paciente se acuerda con precisión, se añadía siempre un nuevo conflicto del prófugo:
3. El miedo de tener que ir al hospital (en la práctica nuevamente un sitio extraño).

Mientras que la paciente aprendió a convivir con las inyecciones o con el conflicto motor, los dos conflictos del prófugo, uno por cada riñón, permanecieron activos con recaídas. Eso significa que se reactivaron cientos de veces y se resolvieron de nuevo otras tantas veces, precisamente con sudor nocturno y fiebre, lo que equivale a una tuberculosis renal.

Sin embargo en lugar de eso, lo que le fue diagnosticado hace siete años fue una denominada “uremia que requería la diálisis” (anteriormente se había sospechado un bloqueo renal). Desde entonces está en diálisis. Durante los cuatro primeros años de diálisis, y dado que no se encontró ningún acceso adecuado a los vasos, se optó por una diálisis peritoneal, que la paciente hizo durante tres años.

Cada una de estas diálisis le desencadenaba nuevamente los dos “conflictos del prófugo a causa del hospital”. Por esto la situación se volvió una “recaída crónica” y los riñones se atrofiaron “desde el interior”. Es decir, lentamente todo el tejido de los túbulos colectores se redujo por caseificación.

En el último medio año, desde que la paciente ha conocido la Nueva Medicina, ha intentado instintivamente hacer lo correcto: hacer la diálisis peritoneal en casa. Pero también esta posibilidad se acabó pronto, porque el peritoneo ha formado una “cavidad” desde la que sale una fístula hacia la vesícula.

La paciente intentó hacer todo para evitar la diálisis. Normalmente esto funciona, porque el organismo continúa produciendo entre 150 y 200 ml de orina al día, y entonces puede eliminar las sustancias úricas, haciendo aumentar el valor de la creatinina en el suero a 12-15 mg%... pero eso requiere mucha disciplina, ya que el líquido absorbido (incluido el líquido de la denominada “alimentación sólida”) no puede ser más que la cantidad de orina eliminada sumada a la del líquido transpirado (entre 200 y 500ml, o más con fiebre y un esfuerzo físico pesado).

Es una cuestión de disciplina y surge la pregunta de si la paciente ahora de verdad no tiene ya miedo “de tener que ir de nuevo al hospital”, dado que esto vuelve a ser uno de los dos conflictos. Pero la mayor parte de los pacientes, y también la nuestra, siente este miedo fijo en la nuca.

De esta manera el cuerpo produce nuevamente líquido edematoso, más lentamente de lo normal, dado que un conflicto estaba resuelto (ya no estaba en el hospital), pero el otro estaba todavía activo (seguía teniendo miedo de tener que ir al hospital), de tal manera que al final acumuló 22 litros además de su “peso seco”, con la creatinina en 15 mg%.

Tuvo que ir al hospital para una diálisis de la sangre, donde con una serie de diálisis le sacaron los 22 litros del cuerpo.

Cuando la dejaron salir le dijeron que era un caso desesperado. De hecho no hacía falta que volviese, a menos que hubiese la posibilidad de un transplante renal...

¡Aquí los nefrólogos estaban equivocados!

De hecho según la Nueva Medicina la “terapia” puede ser realizada del modo siguiente:

Es cierto que los bordes corticales del parénquima renal son estrechos, pero eso tiene que ver (distinto que el caso de la paciente precedente) con el hecho de que en este caso casi todo el tejido de los túbulos colectores ha sido reducido por caseificación a causa de las recaídas crónicas de curación (= TBC). Sin embargo

todavía queda suficiente tejido glomerular que produce orina para eliminar las sustancias úricas y para poder expulsar suficiente líquido (orina), suponiendo que se consiga liberar para siempre de los dos conflictos del prófugo.

Ahora la paciente tiene una gran oportunidad: cuando intenta con mucha disciplina impedir las nuevas acumulaciones de agua, en un cierto punto, nota que es ella misma la jefa del proceso y que puede tener bajo control la propia cantidad de líquido, aunque uno de los conflictos del prófugo permanezca todavía activo (miedo de tener que ir al hospital).

En cuanto siente que ella misma controla el juego ya no tiene miedo. De hecho realmente no hace falta que vuelva al hospital... El conflicto se resolverá... y si no reaparece ninguno de los dos conflictos del prófugo podrá envejecer con sus riñones.

¡Es así de fácil y así de difícil al mismo tiempo!

Gradualmente se nos revela el cuadro del síndrome de los túbulos colectores renales y la denominada “insuficiencia renal”, como la llamábamos en el pasado. Con un fuerte aumento de las sustancias úricas hablamos de “uremia”. Es siempre lo mismo: la forma más leve del programa EBS es la “forma de sólo retener agua” que sin embargo puede convertirse en peligrosa por las complicaciones del síndrome de los túbulos colectores renales.

La forma más grave (que evidentemente tiene que ver también con el conflicto) es aquella con aumento de las sustancias úricas (creatinina y urea).

La tuberculosis elimina de nuevo los adenocarcinomas de los túbulos colectores, si se llega a una solución del conflicto del prófugo o existencial. La tuberculosis con recaídas crónicas (con una recaída del conflicto que reaparece de modo crónico) reduce progresivamente por caseificación todo el tejido de los túbulos (= tejido de los túbulos colectores renales) volviendo así los riñones pequeños y atrofiados y de aspecto falciforme en el TAC con el borde cortical del parénquima afilado.

En el pasado habíamos creído siempre que por esto los riñones no podían eliminar líquido (uremia), pero en realidad el conflicto (conflicto del prófugo por miedo al hospital) o los dos conflictos no se habían resuelto nunca de verdad, de tal manera que la paciente no podía renunciar a la diálisis.

Antes no comprendíamos nada en el modo correcto y por eso hemos hecho todo o casi todo de la manera equivocada.

4.La aparición de crímenes espontáneos o delitos.

¡Eureka! Lo encontré. La aparición de crímenes espontáneos y de delitos se puede explicar según las leyes naturales y las reglas de la Nueva Medicina.

Existen numerosas teorías respecto a la aparición o a la realización de delitos. Hasta ahora eran todas hipótesis. Todas las teorías parecían aceptables en alguno de sus puntos.

Todos tenían ejemplos para mostrar que su teoría era creíble. Pero con un análisis atento había siempre otros tantos argumentos y ejemplos para demostrar lo contrario.

Se ha discutido la criminalidad genética, condicionada a nivel familiar, social, psicológico, por citar algunos ejemplos, todo ello junto a infinitas teorías.

Pero nadie sabía nada al respecto.

Cuanto más hemos desarrollado en exceso las teorías intelectual-pedagógicas y cuanto menos han tenido los científicos puramente intelectuales en cuenta las posibilidades intuitivas e “instintivas”, más alta se ha vuelto la denominada criminalidad y el número de recaídas en los delitos.

La conclusión es que a los denominados “prisioneros” o detenidos sólo se les ha tenido, más o menos, bajo control.

En especial se habla mucho de asistencia psicológica, de resocialización, reinserción en la sociedad y cosas similares, pero los detenidos en la práctica no están asistidos psicológicamente.

Los psicólogos y los psiquiatras deciden juntos sobre personas detenidas que han visto una vez en su vida y que no volverán a ver. No saben jamás en base a qué criterios tienen que decidir, ni sobre que base científica comprobable. Los jueces han simplificado la tarea: han hecho la subdivisión en “bueno” y “malo”. Tienen parámetros diferentes para las diferentes “maldades”. Las decisiones las toman aquellos que saben menos del asunto que nadie: los jueces. En la prisión de Colonia no había desde hace ya 15 años ningún juez o procurador general. ¿Para qué? Para apuntar o hacer una cruz en los parámetros no necesitan, según ellos, ir a la prisión.

Es una gran tragedia. Las personas aprisionadas soportan apáticamente su destino, con ausencia casi total de perspectivas. La reinserción en la familia a menudo falla por el hecho de que ya no existe ninguna familia.

Y si todavía existiese una familia antes de cumplir la condena, está hace ya mucho tiempo que está dispersa, destruida para cuando el detenido sale de la prisión.

La prisión vuelve a ser lo que ha sido desde el principio: un lugar de detención de “sujetos” que perturban a la sociedad. Pero los frentes ya no se pueden definir tan fácilmente hoy en día: una mujer juez instructora cumple su supuesto deber con una cara pétrea. El 82% de los dos mil detenidos recluidos en Colonia lo están a causa de delitos por estupefacientes o crímenes por culpa de drogas. Si un detenido como estos comparece ante el juez (y lleva encima aunque sea un sólo gramo de hachis) estará tres meses en prisión preventiva. ¿Cuál es el motivo de la severidad de esta mujer infeliz y amargada? Su única hija dos años antes, cuando tenía dieciocho, murió de una sobredosis. Ahora la madre, en su infinita rabia, se venga con las personas equivocadas.

La droga es una dimensión muy peligrosa que se ha añadido potenciando todavía más toda la criminalidad.

Ahora es más peligroso tener una pelea con un “ladronzuelo”, porque este hace lo que sea por la droga... y si tiene dinero tiene droga, luego hace lo que sea por tener dinero...

En poco tiempo todo el sistema penal es una catástrofe. Ya se han hecho todas las afirmaciones revelatorias de como poner un remedio, pero no se informa de ello, justo como con las declaraciones religiosas, ideológicas, familiares y sociales.

Sólo queda la acostumbrada frase semiconsentida: “¿Sabe que se podría mejorar?”

“Sí”.

Pero no como ahora: se retoca y se remienda en base a la situación actual; se cambia un poco aquí y un poco allí para al final dejarlo todo como estaba. ¡Así no!

4.1. Si se conoce la causa ya se conoce la mitad de la terapia.

Nadie conocía la verdadera causa de la realización de delitos espontáneos (al contrario de los crímenes premeditados con mucho tiempo, por ejemplo políticos, económicos o médicos, etc.). Las instituciones no quieren ni conocer las causas. La Iglesia sin embargo siempre ha creído saber la causa de todo “mal”, el diablo, y de todo “bien”, Dios.

Respecto a las causas la Nueva Medicina solo tiene que decir una cosa, independientemente de “bien” y “mal”. Comenzamos con las causas que hasta ahora ninguno conocía. Ya al tercer día de permanencia en la prisión de Colonia había encontrado el principio que regula los delitos espontáneos. Intencionadamente no digo “que regula psíquicamente”, porque se trata de un suceso que se verifica biológicamente sobre los tres planos de psique, cerebro y órgano de una forma sincrónica.

A continuación subdividimos los crímenes en tres grandes grupos:

1. Los delitos cometidos no intencionadamente, por ejemplo, los delitos contra el código de tráfico.
2. Los delitos premeditados y preparados en toda regla a sangre fría por los criminales profesionales que planean un delito cuidadosamente a menudo durante semanas y meses.
3. Los denominados delitos espontáneos, que representan aproximadamente el 90% de todos los crímenes, sin contar la criminalidad provocada por los estupefacientes.

El presente capítulo se ocupa de este tercer grupo, es decir, de aquel con número más grande de los denominados criminales.

Los crímenes espontáneos tienen un esquema que sorprenderá a todos aquellos de vosotros que leáis este capítulo:

Estos crímenes espontáneos siempre son recaídas de constelaciones esquizofrénicas, donde a menudo un conflicto permanece “activo” y el otro tiene recaídas, o resolverse durante ese tiempo.

A continuación queremos ocuparnos de las constelaciones esquizofrénicas corticales (ectodérmicas) de los crímenes espontáneos. Tres casos de crimen espontáneo pueden servir para ilustrar de un modo claro la tipología o el esquema típico.

4.2. Ejemplo: detenido zurdo de 34 años.

- Constelación suicida.
- Constelación esquizofrénica postmortal.
- Constelación agresivo-biomaníaca.
- Retardo del desarrollo de la maduración con detención a los 16-17 años y al mismo tiempo inteligencia desarrollada que permitiría concluir los estudios del instituto.
- En detención preventiva a causa de lesiones físicas. El último delito, el robo, es un delito muy inusual.

Primer DHS:

En agosto de 1977 el padre de Jürgen B. Murió mientras que éste último estaba de vacaciones en Italia con un grupo de niños de un colegio. Antes de eso el padre se había puesto enfermo y le había pedido al muchacho que se quedara con él. Cuando tras tres semanas de vacaciones, que se tomó a pesar de la petición del padre, volvió a casa con los otros niños, fue recibido por su madre de luto, quien le informó de la muerte del padre.

Desde entonces tiene un ruido en el oído derecho (zumbido). No podía creer lo que oía.

Desde entonces Jürgen B. se volvió maníaco. Corrió a la casa para controlar que realmente el padre no estaba allí. De hecho no podía creerlo. Se hizo los reproches más duros por haberse ido aunque el padre le pidiera que se quedase con él.

La cosa empeoró todavía más: toda la familia decía que el padre había muerto porque él se había ido.

Según ellos la madre y la hermana le habían dado tantos medicamentos sin saber (morfina, etc.) que por eso se había muerto. Y eso no habría sucedido si Jürgen se hubiese quedado en casa. Además el padre se desmoronó cuando el hijo se fue a pesar de su insistente petición para que se quedara. Desde entonces el sentimiento de culpa de Jürgen B. es enorme. Todavía no ha podido hablar con nadie de este terrible trauma.

El primer doble conflicto (conflicto de territorio y rencor en el territorio) lo atacó cuando tenía 14 años en el lado cerebral izquierdo en el relé del territorio, a la izquierda porque Jürgen B. es zurdo. A nivel orgánico están afectadas también las venas coronarias del corazón, además de la mucosa del recto a causa del conflicto de rencor en el territorio. A la izquierda cerebralmente hay un Foco de Hamer por el conflicto del oído o el relé del oído de la oreja derecha (cruzado). No había creído lo que oía cuando la madre le dijo: "Tu padre se ha muerto". Desde entonces ha tenido también el zumbido en el oído derecho.

Psíquicamente la muerte del padre ha sido para él un conflicto de territorio y un conflicto de rencor en el territorio, obviamente a causa del sobrino de la madre, con el que esta tenía una relación íntima ya antes de la muerte del padre.

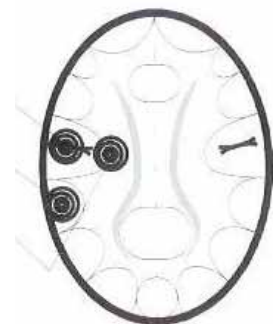El conflicto completo (triple) está activo desde hace 20 años hasta ahora: primero un conflicto de territorio, después rencor en el territorio y el conflicto del oído de la oreja derecha. Dado que Jürgen B. es zurdo los dos focos de este primer conflicto de territorio completo se encuentran en el lado cerebral izquierdo. Por eso se volvió instantáneamente maníaco, como él mismo dice, y lo ha seguido siendo hasta hoy.

Vista general esquemática: primer DHS:

FH del conflicto de territorio (zurdo) a la izquierda periinsular: úlcera de las venas coronarias del corazón.

FH del conflicto de rencor orgánico: úlcera de la mucosa del recto.

FH del conflicto auditivo temporal-occipital-basal izquierdo: tinito del oído derecho.



¡El paciente es maníaco!

Segundo DHS:

En este punto la madre había comenzado ya desde hacía tiempo una relación íntima con su sobrino, que era notablemente más joven, casi 20 años (relación edípica). Jürgen B. sospechaba que los dos deseaban librarse del padre y quizás que se ayudaran un poco con los fármacos. No se le ocultaron a la madre ni los rumores ni lo que Jürgen pensaba de ella. Pocos días después de su retorno de Italia se puso de punta en blanco delante de la puerta con las cosas de su hijo y le dijo: “Vete y no te me vuelvas a poner delante de los ojos”.

Jürgen sufrió un segundo conflicto de territorio y rencor en el territorio, esta vez en el lado cerebral derecho. Ahora sólo podía reaccionar en el lado cerebral derecho, porque en el izquierdo ya había actividad.

Desde entonces está:

1. Maníaco-depresivo, tiene dolores cardíacos (angina de pecho).
2. En constelación postmortal.
3. En constelación agresivo-biomaníaca y tiene repetidamente úlcera gástrica y desde aquel momento se ha vuelto criminal.

El mismo Jürgen lo dice: “Desde aquel momento en adelante soy criminal y violento”.

Jürgen B. es maníaco-depresivo desde el segundo DHS, desde que fue expulsado de casa, sin embargo siempre prevalentemente maníaco, ya que en él continuaba siendo predominante el primer conflicto activo de modo permanente por la pérdida del padre con todas sus implicaciones.

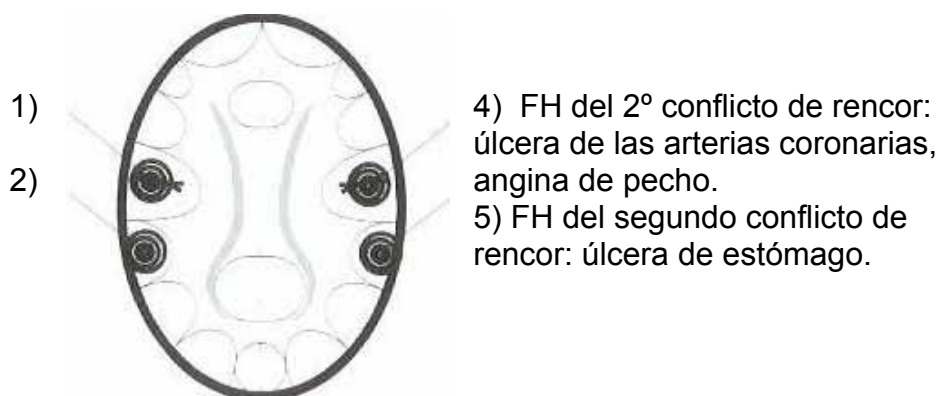De aquel momento en adelante Jürgen B., en denominada constelación postmortal (a causa de la acentuación del lado cerebral izquierdo en la constelación suicida) pensaba continuamente “en el momento después de su muerte” y en la intención de suicidarse.

Además estaba en constelación agresivo-biomaníaca, a la izquierda y a la derecha cerebralmente tenía respectivamente un conflicto de rencor en el territorio con úlcera de la mucosa del recto y de la mucosa gástrica. Sin embargo el conflicto de rencor en el territorio a la derecha cerebralmente no estaba activo continuamente.

En los últimos veinte años Jürgen B. ha intentado muchas veces volver a casa de su madre. Pero las cosas iban bien sólo unos pocos días o algunas semanas. Después siempre se producía una gran pelea y la madre lo volvía a poner de patitas en la calle.

En 1996, gracias al matrimonio, ha resuelto su antiguo conflicto de “ser expulsado”. En septiembre del 96 tuvo un infarto cardíaco, que de hecho fue muy grave porque la mayor parte del tiempo, desde hace veinte años, estaba presente la constelación esquizofrénica y entonces se había formado una escasa masa conflictiva. La úlcera gástrica sangrante manifestada obligatoriamente en la fase PCL no se notó. Solo le decían: “Siempre tiene dolor de estómago”.

Vista general esquemática: segundo DHS:



1) + 4) = maníaco-depresivo, constelación postmortal. Cuando tiene acentuación del primer conflicto a la izquierda cerebralmente: constelación suicida.

2) + 5) = constelación agresivo-biomaníaca.

Tercer DHS:

En 1979 Jürgen se enamoró de una muchacha muy guapa. No consiguió sin embargo construir una relación más estrecha, aunque también la muchacha sentía gran simpatía por él. Poco tiempo después le tocó ver como la muchacha se ponía a hacer la calle (prostitución).

Jürgen se hizo fuertes reproches convencido de que ella lo había hecho por su culpa, mientras que si él hubiese tenido el coraje de acercarse a ella aquello no habría sucedido.

Sufrió un conflicto de pérdida de la cara con parálisis facial parcial y parálisis parcial del trigémino de los tres ramos de lado izquierdo de la cara (lado del partner en los zurdos). La parálisis duró un año.

Vías conflictivas:

Dado que Jürgen era zurdo, se volvió maníaco ya después del primer conflicto de territorio.

Con el segundo conflicto de territorio (expulsado de la casa de la madre) se volvió maníaco-depresivo con constelación postmortal: siempre piensa en el momento después de la muerte.

Además entró en constelación suicida: continuamente piensa como matarse. A eso se une una constelación agresivo-biomaníaca: se volvió violento.

Desde entonces fue un "criminal", como él mismo dice, y violento.

Vía delictiva:

Siempre que, tras una breve "reconciliación", de nuevo se pelea con la madre, Jürgen B. podría pegar brutalmente al primero que se le cruzase y le dijese la más mínima cosa. Eso tiene que ver con la constelación agresivo-biomaníaca añadida. El proceso que conduce al delito es en la práctica siempre el mismo.

Aquí se ofrece la posibilidad de hacer una terapia guiada, que viene dada gracias al hecho de que Jürgen B. tiene un niño y una mujer a la que amar cerca de él.

Este caso justifica muy bien la pregunta: “¿Qué sucede si el paciente está fuera de sus vías o de una de sus dos vías?”.

En 1995 Jürgen salió de prisión, conoció una bella muchacha del centro de Alemania, se casó y tuvo un hijo. El conflicto cerebral a la derecha cerebralmente se había resuelto de un modo temporal, pero por un período prolongado. Entonces en 1996 tuvo el previsible infarto cardíaco (al que sobrevivió gracias a la constelación esquizofrénica en la que había estado) y ya no volvió a estar deprimido. Incluso era feliz. Su mujer lo amaba. Ella es el “jefe”. Salió de su modelo de vía. A pesar de que la manía permaneció como antes, no se produjeron actos violentos, de hecho la joven mujer había resuelto prácticamente el conflicto a derecha cerebralmente: ella, como madre sustituta, no lo había expulsado de casa ni puesto en la calle.

Nuevo delito sin el modelo de la vía:

Dado que Jürgen B. había permanecido “en el ambiente” (veía las mismas personas que antes) por su situación conflictiva no se produjo ningún “delito típico” con acto violento, pero al final cometió un delito completamente atípico que tuvo un final también del todo diletántico.

Con anterioridad había trabajado en una empresa que producía ordenadores. Dado que por fuerza seguía frecuentando “determinados ambientes”, un día le hicieron una “propuesta”. Los que se la hicieron sabían que en el pasado había trabajado en aquella empresa. Por las tardes se quedaba un camión cargado con ordenadores. Tenía que sacarlo fuera y llevárselo al grill que había en la autopista. Estúpidamente aceptó, fue a la empresa, robó la llave de la casa del jefe, que sin embargo lo reconoció sin que él se diese cuenta, y se llevó al camión hasta el grill de la autopista, donde lo esperaban los receptores. Además lo engañaron con el dinero que le iban a dar.

Cuando poco tiempo después fue detenido balbuceó: “Tenía que hacerlo, me estaban esperando”. Toda la cosa fue así de diletantesca, que sin la capacidad de comprender de la Nueva Medicina, sería justo un insulto a su inteligencia.

Se había comportado como un chaval de diecisiete años que no está en constelación esquizofrénica.

Lo fascinante de este caso es el hecho de que ahora podemos comprender qué había sucedido cuando justo en el lado cerebral derecho, por ejemplo, se había resuelto el conflicto (desde hacía 1-2 años): con el nuevo crimen, que no es “de su estilo”, se ha comportado de un modo totalmente “inmaduro”, loco, aunque él es muy inteligente.

En el pasado no estábamos en posición de entender estas evidentes “faltas de inteligencia”.

Recaída con nueva constelación esquizofrénica y depresión junto con una constelación suicida:

A causa de la detención, en la práctica, se siente de nuevo expulsado de casa. Entonces: recaída a derecha cerebralmente. Cada vez que su mujer, que está muy cercana a él, va a verlo, tiene depresiones y crecen sus propósitos de suicidarse. En

todo el período “feliz”, que duró un par de años, no tuvo jamás pensamientos suicidas.

Obviamente nadie comprende este caso. De hecho Jürgen B. no es toxicómano (en el pasado lo fue, sin embargo) y tampoco puede hacer un “programa terapéutico”. En realidad debería salir lo más rápido posible de la prisión.

En esta combinación o constelación esquizofrénica de conflictos biológicos las manifestaciones a nivel orgánico son relativamente limitadas, de tal manera que es fácil que el médico no las note: pequeños dolores cardíacos y en la zona de la ampolla del recto, así como el zumbido del oído derecho. Además, gracias a la constelación esquizofrénica en la que Jürgen B. de hecho permaneció durante la mayor parte del tiempo, se forma notablemente poca masa conflictiva, de tal manera que las molestias orgánicas son limitadas, tanto en la fase CA como en la fase PCL.

No disponemos de ningún TAC cerebral, pero incluso sin TAC podemos probar que las cosas tienen que haber sucedido como hemos descrito:

1. La manía en el zurdo sólo se produce en la fase CA en el relé del territorio (femenino).
2. La constelación postmortal presupone actividad conflictiva en el relé de las venas coronarias como uno de los dos factores.
3. La constelación agresivo-biomaníaca presupone actividad conflictiva en el relé del recto como uno de sus dos componentes.

En la Nueva Medicina trabajamos así. El TAC del cerebro es importante para nosotros sólo como confirmación de hechos que ya hemos descubierto a nivel psíquico y orgánico, una especie de prueba de control.

Al principio nos resulta seguramente difícil a todos tener que ver ahora de un modo casi “matemático” las cosas que nos han enseñado a considerar bajo un perfil “psicológico”. Y todavía más difícil nos resulta imaginar que una constelación agresivo-biomaníaca tenga añadido un sentido biológico.

El sentido biológico sería entonces una “combinación sensata de dos programas especiales, biológicos y sensatos”. Admito que de primeras es una cosa muy difícil de imaginar.

Pero intentemos por una vez liberarnos de todo el lastre ideológico, psicológico y sociológico para poder pensar de modo biológico:

Imaginemos un lobo joven con conflicto de territorio en los dos hemisferios del neocórtex, porque ha sido expulsado de la manada, dado que el viejo lobo jefe ha muerto y el comando ha pasado a un nuevo jefe de manada.

Ahora el lobo joven debe sobrevivir como un lobo solitario hasta que pueda ser jefe de manada o, si está en posición de resolver solo un conflicto de territorio en un lado cerebral, tomar la posición de “lobo de segundo rango” en una manada distinta. Esto es muy difícil. La única posibilidad que la madre naturaleza le ha dado es la “constelación agresiva biomaníaca” y la “constelación postmortal”. Estas personas y animales buscan intrépidamente la muerte si son maníacas, es decir, cuando está acentuada más fuertemente el lado cerebral izquierdo. O temen la muerte con miedo y depresión si prevalece la mitad cerebral derecha o el conflicto que se localiza en ella está acentuado más fuertemente.

El sentido biológico de esta doble combinación de dos programas EBS (constelación postmortal y agresivo-biomaníaca) es la única posibilidad para sobrevivir. El lobo solitario vagabundea solo por todos los territorios que ya posee

otro. Por todas partes es perseguido y por una manada entera. Su única posibilidad está en el poder encontrar un viejo lobo sólo y vencerlo. Para hacerlo necesita una gran agresividad y coraje con el que perder el miedo a la muerte.

Habíamos definido esta combinación de programas especiales como criminales, no cristianos, asociales, etc., y habíamos “castigado” al culpable con la correspondiente severidad. Esto estaba equivocado probablemente. Aun corriendo el riesgo de perder la simpatía de muchos amigos y simpatizantes hay que admitir en cualquier caso que bajo el perfil biológico eso estaba equivocado.

Ahora entenderéis sin dificultad los posteriores desarrollos de este caso.

Juergen B. fue siempre maníaco. Pero siempre se repitieron (en el lado cerebral derecho) breves soluciones conflictivas, si su madre le concedía “hacer las paces”, pero sin embargo duraba sólo pocos días, como máximo dos semanas, nunca tanto como para que pudiese tener una crisis epileptoide, es decir, un infarto cardíaco y un coma gástrico. Y mucho menos para que se pudiese llegar a la “maduración retrasada” de su desarrollo.

Había llegado a estos dos momentos sin darse cuenta cuando durante un año o dos había tenido “sólo” un conflicto activo (en el lado cerebral izquierdo), cuando su mujer había tomado el lugar de la madre y no le había puesto de patitas en la calle, al contrario de lo que seguía haciendo la madre.

La historia con la muchacha entusiasmada de 1979 (entonces él tenía 16 años, con la consiguiente parálisis facial y del trigémino a la izquierda durante un año) había sido sólo un intermedio del que no nos queremos ocupar aquí en nuestra disertación específica.

En los últimos 1 o 2 años el paciente, como lo llamaremos ahora, ha resuelto el conflicto en el lado cerebral derecho. Ha sufrido un infarto cardíaco izquierdo tras el matrimonio y una hemorragia gástrica. No sabemos si ha tenido también hepatitis y un breve coma hepático. Ha sobrevivido al infarto cardíaco porque prácticamente no se ha acumulado ninguna masa conflictiva, de hecho los dos conflictos habían surgido casi al mismo tiempo y hasta 1995 habían estado activos siempre juntos en el lado cerebral derecho con brevísimas interrupciones de pocos días o semanas. Después el “lobo” sí que había encontrado su territorio, era macho-maníaco, como es normal en los zurdos, pero había permanecido “castrado” psíquicamente, es decir, se había convertido en un “lobo macho de segundo rango” porque no podía resolver el primer conflicto del lado cerebral izquierdo (causado por la muerte del padre). Como el mismo dice, en casa se sentía el “jefe de segunda”, tras su mujer.

¿Se podía entonces resolver ahora el primer conflicto?

Respuesta: ¡No!

Sería una especie de suicidio resolver el primer conflicto (actualmente imposible en cualquier caso, ya que Juergen B. tiene de nuevo activado los dos conflictos y está en constelación esquizofrénica). De hecho el primer conflicto casi no había creado masa conflictiva hasta 1995. Entonces se habría podido resolver. Pero durante ese tiempo sólo ha tenido un conflicto activo, entonces ha desarrollado una notable masa conflictiva de tal manera que el paciente, tras 4-6 semanas a partir de la solución, moriría con una gran probabilidad de embolia pulmonar (el denominado infarto cardíaco derecho). La pregunta puramente académica de si el paciente podría intentar de nuevo resolver su primer conflicto a izquierda cerebralmente

(muerte del padre) tras los años de constelación esquizofrénica, resolviendo al mismo tiempo el conflicto a la derecha cerebralmente, es una posibilidad muy hipotética, hasta ahora no comprobada y por eso muy peligrosa y desaconsejable.

Veis, queridos lectores, que coherencia cognoscitiva requiere la relación con la Nueva Medicina. Cuando un terapeuta experto trabaja bien también sabe cuales conflictos se pueden resolver y sobre todo cuales no se deben resolver. En este juego a veces muy peligroso los aprendices de brujo no deben entrometerse.

El nuevo delito y sus consecuencias:

Con la solución del conflicto a la derecha cerebralmente (la madre lo había puesto siempre de patitas en la calle) gracias a la mujer, el paciente entró en una nueva dimensión:

1. Permaneció “sólo” maníaco.
2. Ya no estaba deprimido y no tenía tendencias suicidas.
3. Ahora era un “macho-lobo de segundo rango” zurdo.
4. Ya no estaba más en la combinación de constelaciones, es decir, ya no era violento.
5. Comenzó a recuperar el retraso de su desarrollo que había sido frenado a causa del conflicto activo a la derecha cerebralmente, y en aquellos dos años consiguió recuperar al menos dos o tres “años de madurez”. Naturalmente permaneció psíquicamente “castrado”.

Según las reglas de la Nueva Medicina con la expresión “psíquicamente castrado” se entiende una persona que tiene un conflicto de territorio activo en el hemisferio derecho del neocéfal (si es diestro) o en el hemisferio izquierdo del neocéfal (su es zurdo). Desde aquel momento o tras un cierto tiempo, cuando tras un período inicial de fuerte actividad en el que el individuo quería volver a apropiarse del territorio, se instaura la fase de la resignación todavía activa, pero transformada a un nivel conflictivo reducido, el individuo se vuelve un denominado “lobo de segundo rango” u homosexual. A propósito de esto distinguimos dos tipos de homosexualidad: el homosexual débil, efébrico (diestro), que siempre está más o menos deprimido, y el homosexual masculino (zurdo), que siempre es más o menos maníaco. Los dos tipos de homosexualidad causados por un conflicto de territorio en suspensión vuelven a los afectados “psíquicamente castrados”. Dependen de un jefe o de un jefe de manada, son “jefes de segunda”, son sus escuderos o soldados y no se interesan más por los miembros femeninos de la familia, del grupo o de la manada. Por lo tanto en la naturaleza no están destinados para la reproducción.

Si miramos ahora, según los puntos de vista discutidos, el nuevo delito cometido por Juergen B. notamos que no es profesional y que es el típico crimen de un “lobo de segundo rango”. “Pero he tenido que hacerlo, me estaban esperando”. No tiene nada que ver con la violencia, ninguna relación con los delitos típicos de su estilo. Una acción estúpida de un muchacho inmaduro de 16-17 años que ya no es capaz de cometer los crímenes típicos en él, porque la madre naturaleza le había resuelto la constelación esquizofrénica correspondiente.

De hecho había encontrado refugio en un territorio (su mujer es indudablemente el “jefe”) y entonces faltaron los elementos necesarios para la “combinación de programas especiales, biológicos y sensatos”.

Recaída de las constelaciones esquizofrénicas.

Se produjo una nueva “combinación de programas especiales, biológicos y sensatos” por el hecho de que los policías lo habían arrestado y de nuevo lo habían, ya no echado a la calle, pero cogido en la calle.

En la prisión volvió a estar:

1. En constelación esquizofrénica maníaco-depresiva.
2. en constelación esquizofrénica postmortal, siempre piensa en el momento de su muerte.
3. en constelación suicida, siempre quiere matarse.
4. en constelación agresivo-biomaníaca, es violento.
5. el proceso de maduración retardada se bloquea.

En aquel período siempre tiene el “sueño de la muerte del padre”. En el sueño siempre se ve a sí mismo furioso que tira cualquier objeto para llamar la atención, pero la voz no le sale, nadie lo oye, igual que cuando su padre murió. Su inteligente abogado ha hecho de tal manera que pueda cumplir la pena en libertad condicional. Su mujer, el “jefe”, posee una casa y se hizo garante de que volviese a su casa, rompiese la relación con los antiguos amigos de la cárcel y no “jugase más a hacer el tonto y el estúpido”. Además la mujer aseguró al juez y el procurador de la republica de manera muy creíble que desde que se había casado con él no había sido violento “gracias a su buena influencia”. Por eso era necesario que volviese rápidamente con ella, entonces no habría sido jamás violento.

Vemos como a veces casualmente se ven las cosas del modo correcto, pero nadie sabía cuales eran realmente las correlaciones y las causas.

Aquellos entre vosotros lectores que me han seguido hasta aquí se preguntarán ya tras este primer caso: “Un momento, ¿qué es entonces “bueno” y “malo”, “culpable” e “inocente”? Entonces todas las sentencias que nuestros jueces han pronunciado y ejecutado han sido sólo juicios llenos de supuestos “errores de educación”.

Y entonces la terapia no debería ser sociológica o psicológica y ni siquiera jurídico-legal, sino biológica, según el ejemplo de los modelos biológicos arcaicos.

4.3. Ejemplo: detenido zurdo de 56 años.

- Constelación esquizofrénica maníaco-depresiva, preferentemente depresiva.
- Constelación postmortal, pero a causa de la acentuación del lado derecho cerebral ninguna constelación suicida.
- Parálisis sensorial de las dos mitades del cuerpo, a la derecha más que a la izquierda.
- Gravísima neurodermatitis y soriasis, a la derecha más que a la izquierda. Angina de pecho desde el 1990 (muerte en un accidente de la mujer), tinito (pitido y silbido) del oído izquierdo.

Hasta 1990 Karl-Heinz, todavía de 49 años, casado, había sido un hombre feliz. Tenía un hijo de 25 años que era su “bendición”, tenía una vida matrimonial realmente feliz con su mujer y un quiosco de picoteo, pequeño, pero muy rentable.

Primer DHS.

En 1990 su mujer murió de un modo desafortunado cerca del quiosco mientras aparcaba en la calle helada. Se rompió el hueso del cuello y murió al momento.

Cuando alguien lo llamó en el lugar del accidente: “Creo que su mujer está muerta”, no podía creer a sus oídos. De hecho sabía que de su casa al quiosco la distancia era poquísima.

Sufrió casi al mismo tiempo:

1. un conflicto de territorio, siendo zurdo, a la izquierda cerebralmente,
2. un conflicto de separación en el lado del partner, a causa de ser zurdo, en el lado izquierdo del cuerpo, cerebralmente a la derecha,
3. un conflicto en el oído con tinito en el oído izquierdo,
4. un conflicto de pérdida con necrosis del testículo.

Todos los conflictos están todavía activos. Su mujer era bajo todos los aspectos, humano y territorial, insustituible.

Segundo DHS:

En 1991, con 26 años, murió su hijo amadísimo en un accidente de moto. Fue atropellado por un automóvil. El hijo dio tres vueltas con la moto, dió un salto de 30 metros por el aire. También en este caso el padre sufrió un conflicto en el oído con tinito en el oído derecho cuando le comunicaron por teléfono que su hijo había sufrido un accidente y que se encontraba en la sala de reanimación del hospital. No creía a sus oídos. El hijo luchó contra la muerte en la sección de reanimación durante nueve meses (el padre iba a verlo cada dos días), después murió.

El padre sufrió los mismos conflictos que un año antes, sin embargo en el otro lado cerebral:

1. un conflicto de territorio, esta vez a la derecha cerebralmente, porque el lado izquierdo del territorio ya estaba ocupado, desde aquel momento con grave angina de pecho,
2. un conflicto de separación padre/hijo en el lado derecho del cuerpo con grave neurodermatitis y soriasis de toda la parte derecha del cuerpo,
3. un conflicto del oído padre/hijo con tinito en el oído derecho,
4. un nuevo conflicto de pérdida con necrosis testicular.

Los tres conflictos arriba citados están todavía hoy activos y todos se iniciaron en el instante en el que le fue comunicado el grave accidente del hijo, no a partir de su muerte.

Si habéis puesto atención, queridos lectores, habréis notado que el paciente, en dos ocasiones, ha caído en una constelación esquizofrénica completa, es decir, ya tras la muerte de la mujer estaba en constelación esquizofrénica:

- conflicto de territorio, por ser zurdo, a la izquierda cerebralmente,
- conflicto de separación del partner en la mitad izquierda del cuerpo, cerebralmente a la derecha y además
- FH en el relé derecho del oído para el oído izquierdo del partner con tinito.

Con la muerte del hijo todo sucede del modo contrario:

- Conflicto de territorio, esta vez a la derecha cerebralmente con fuerte angina de pecho,
- Conflicto de separación a la izquierda cerebralmente con neurodermatitis y soriasis del lado derecho del cuerpo (padre/hijo en los zurdos) y

- Conflicto del oído en el relé del oído a la izquierda cerebralmente para el oído derecho (padre/hijo en los zurdos) con tinito.

Las dos “combinaciones de programas especiales, biológicos y sensatos” están activas.

Cada noche el paciente tiene el mismo sueño: la mujer y el hijo muertos hablan entre ellos y también con él, a veces incluso con los ojos abiertos. En 1990 soñaba sólo con su mujer difunta, a partir de 1991 con la mujer y con el hijo. Cuando, tras nueve meses de reanimación, también el hijo, a quien se le atribuía la mayor parte de culpa en el accidente, murió, el paciente estaba al límite, humanamente, moralmente y existencialmente. Se encontraba nuevamente en el punto en el que había comenzado 27 años antes.

Resumen de los hechos:

El detenido de 56 años está desde 1990 en constelación esquizofrénica simple tras la muerte de su amada mujer y desde 1991 en constelación esquizofrénica tras el accidente mortal del hijo, su “bendición”.

Entonces el paciente es maníaco-depresivo. Aparecen constelación esquizofrénica postmortal, angina de pecho, neurodermatitis y soriasis en todo el cuerpo, en especial en las partes flexoras del brazo y en los lados internos del muslo, doble conflicto de pérdida con necrosis de los dos testículos. Cada noche sueña con la mujer y el hijo, que hablan con él, también con los ojos abiertos. Actualmente el paciente de cincuenta y seis años está en prisión preventiva por apropiación indebida.

Modelo biológico arcaico y sentido biológico de las dos combinaciones esquizofrénicas.

También este zurdo, que una vez fue lobo jefe (por hacer una comparación en el lenguaje biológico), al cual los osos en su ausencia le quitaron primero el partner, después también el cachorro amadísimo, está consecuentemente maníaco-depresivo, aunque prevalece la depresión.

A causa de la depresión y con la falta de una manada para él ya no tiene ninguna posibilidad de capturar una presa como lobo solitario. Biológicamente ve su única posibilidad en robar el alimento. Entonces se dedica a sustraer las presas a otros predadores, por ejemplo a un zorro... Es justo lo que ha hecho también nuestro paciente.

Tipo pertinente de crimen.

El paciente –obedeciendo al sentido biológico de las dos combinaciones esquizofrénicas presentes en él- ha hecho lo que también cualquier lobo guía inteligente habría hecho si le hubiese sucedido lo que le ha sucedido a nuestro paciente. Instintivamente se ha comportado del modo correcto.

Durante ese tiempo repartía carne con un camión frigorífico para un carnicero. Repetidamente había sustraído un par de trozos de vaca y los había vendido a los clientes por cuenta propia, a un precio especial, evidentemente.

Jamás hubo violencia, solamente hurto o apropiación indebida, que en este caso es la misma cosa. Como hemos dicho, instintivamente se ha comportado del modo correcto como un sabio ex lobo-guía que no tiene otra posibilidad para sobrevivir.

Bajo el aspecto legal él no tenía la “necesidad” de robar, de hecho su sueldo era realmente superior al mínimo para sobrevivir. Pero no actuaba “normalmente”, sino en constelación esquizofrénica, aquí está la gran diferencia.

Este hecho nos muestra también bien el “sentido biológico” de la constelación esquizofrénica y la combinación de estas constelaciones esquizofrénicas que a su vez están constituidas cada una de dos programas especiales biológicos y sensatos (EBS). ¿Qué es lo que está “bien” y lo que está “mal” aquí? ¿Qué Solón o legislador podía saber que nuestras leyes son casi todas contra la naturaleza?

Posibilidades terapéuticas.

Las denominadas soluciones de los conflictos a nivel psíquico, como las habíamos llamado hasta ahora, resultan aquí muy difícil, en parte también muy peligrosas. ¿Quién puede restituir a un padre tan bueno a su hijo, su “bendición”? En el mejor de los casos el paciente podría encontrar una nueva compañera para su vida, pero eso sería particularmente peligroso: quizás resolvería el primer conflicto a la izquierda cerebralmente (muerte de la mujer).

En base a las leyes de la Nueva Medicina en aquel punto el segundo conflicto de territorio a la derecha cerebralmente (muerte del hijo) saltaría al hemisferio izquierdo del neocéfalo, dado que el relé cerebral pertinente al conflicto de territorio estaría de nuevo “libre” bajo el aspecto conflictivo.

Por el contrario no saltaría el conflicto de separación con la parálisis sensorial y la neurodermatitis y soriasis. Este permanece en la mitad corpórea derecha y cerebralmente a la izquierda, es decir, el relativo relé cerebral está ligado respecto al “tema conflictivo”. En el caso de que se produjese una solución del primer conflicto de territorio, el segundo conflicto de territorio, que en aquel momento saltaría a la izquierda, y el conflicto de separación del hijo, que permanece a la izquierda cerebralmente, se encontrarían en el mismo lado cerebral. El “conflicto de la mujer” se resolvería en todos los aspectos gracias a una nueva partner (conflicto de territorio, de separación de del oído). La constelación esquizofrénica para este posible caso se eliminaría. El paciente tendría “solamente” dos grandes conflictos a la izquierda cerebralmente; gracias a la solución del primer conflicto de territorio sufriría un pequeño (constelación) infarto cardíaco (infarto cardíaco a la izquierda) al final de la fase PCL. Pero entonces se encontraría sentado sobre una bomba de relojería.

Si tras uno o dos años resolviese su conflicto de separación y de territorio padre/hijo, por ejemplo teniendo un niño con la nueva compañera, difícilmente podría sobrevivir al infarto cardíaco (infarto cardíaco derecho con embolia pulmonar) que inevitablemente se produciría en la fase PCL a causa de la larga duración del conflicto (sin constelación esquizofrénica).

Prescindiendo de esto, un médico experto de la Nueva Medicina, lo primero de todo haría una TAC cerebral y, en este caso también del testículo y realizaría un control hormonal de las testosteronas.

Hay que suponer que el paciente tiene necrosis en el testículo de los dos lados porque de hecho los dos conflictos de pérdida están todavía activos (de 1990 o 1991).

Los conflictos de pérdida tendrían sus relés de los dos lados en la médula cerebral. Entonces tendría una constelación esquizofrénica de la médula cerebral con sentimiento de hipervaloración sexual loca, podemos también decir: con megalomanía sexual y al mismo tiempo capacidad procreadora reducida.

También eso puede estar incluido bajo el aspecto arcaico-biológico en el sentido de que el ex lobo-guía que ha sido privado de su manada sueña siempre con tener una nueva manada verdadera como la de antes.

En tal caso hay concordancia con la realidad, de hecho el paciente gastaba el dinero que conseguía con sus hurtos con prostitutas. Pero si el ex lobo guía encontrase una loba sola que le diese un cachorro, entonces en un futuro próximo tendría de nuevo una manada...

Obviamente para los moralistas de nuestra sociedad una actuación similar no es aceptable, es decir, es “pecaminosa” o “mala”, pero biológicamente es así.

Frecuentar un burdel no representa nada más que el instinto de seguir los programas especiales arcaico-biológicos y las combinaciones de los programas de la madre naturaleza para reconstruir la manada perdida. Si realmente sucediese, por seguir en este ejemplo, que el viejo lobo guía encontrase una loba y tuviese cachorros, estando así de repente en posesión de una manada completa, veríamos que los dos testículos se hincharían enormemente (tras la solución de los conflictos de pérdida) y se produciría un notable aumento de la testosterona, de las hormonas sexuales masculinas. Un lobo así sería tan fuerte que podría reconquistar su territorio y también defenderlo. En tal caso el sentido biológico estaría principalmente al final de la fase de curación. Pero también la megalomanía sexual forma parte, evidentemente, del programa especial, biológico y con sentido, o de la combinación de dos programas EBS parecidos, lo que advertimos y diagnosticamos como “locura”.

Por cierto: el paciente no tiene teratomas testiculares del tipo del paleoencéfalo (endodermo) que podrían producirse (exceso de tejido).

Queridos lectores, vosotros mismos veis bien que tenemos que volver a mezclar las cartas de nuestras valoraciones morales. Debemos orientarlas según los programas biológicos arcaicos de la naturaleza, según el código de comportamiento de nuestro cerebro.

Veamos también la pregunta que algunos de vosotros podríais hacer: ¿Por qué hay tantos hombres que van a los burdeles?

Respuesta: porque en nuestra sociedad inestable caracterizada cada vez por una mayor disgregación de las estructuras familiares se sufren muchos conflictos de pérdida. Respecto a esto la constelación agresivo-maníaca de algunos hombres parece a veces ser un factor añadido. Por el resto, ningún “lobo secundario”, y hay muchísimos en nuestra sociedad, frecuentaría un burdel... a menos que fuese para encontrar una “mujer jefe”.

4.4. Ejemplo: el detenido Bernd, de 47 años y diestro.

- Constelación planeante temporal
- constelación postmortal temporal
- constelación suicida temporal
- temporalmente maníaco-depresivo, a veces más maníaco, a veces más depresivo.
- Temporalmente pérdida casi total de la memoria a corto plazo a causa de dos conflictos de separación: en 1976, padre/hija, seguidamente la misma vía padre/hijo y en 1985 conflicto de separación de la partner.

En prisión preventiva por golpear en la cama a una prostituta.

Primer DHS.

En 1976, con 26 años, se separó de su mujer y de la hija de tres años. Había encontrado una nueva compañera, joven y probablemente fascinante con la cual se había mudado. La hijita de tres años se le acercó y le dijo: "Papá, vuelve con nosotros, te quiero".

Eso lo golpeó en el corazón, porque también él quería mucho a su hija. Se trataba por lo tanto no de la madre, sino de la hija, de hecho por lo que se refiere a relación con una mujer era muy feliz con su nueva novia.

Sufrió:

1. un conflicto de territorio y un conflicto de amenaza del territorio a la derecha cerebralmente (diestro) y
2. un conflicto de separación padre/hija, a la derecha cerebralmente, con entorpecimiento del lado izquierdo del cuerpo, del lado flexor del brazo izquierdo y del lado interno de la pierna izquierda, con posible parálisis motora parcial;
3. con toda probabilidad un conflicto de pérdida para el testículo izquierdo, por lo tanto a la derecha cerebralmente en la médula cerebral.

Este conflicto triple estuvo activo largo tiempo con recaídas, pero no de modo continuo. Los "pequeños infartos cardíacos" en las correspondientes fases de solución no fueron diagnosticados como tales. Este triple conflicto no desencadenó inmediatamente, como en el caso precedente, una constelación esquizofrénica, porque en primer lugar había sufrido el conflicto de separación padre/hija con el conflicto de territorio (los dos a la derecha cerebralmente).

En el caso precedente por el contrario el conflicto de separación del partner (a la derecha cerebralmente) había sido el que había golpeado en primer lugar junto con el conflicto de territorio (a la izquierda cerebralmente) (zurdo!!) Entonces el paciente del caso precedente había entrado en constelación esquizofrénica ya con el primer complejo conflictivo, pero este paciente no.

En este caso el triple conflicto no había estado nunca activo continuamente durante un tiempo prolongado. La cosa cambió sin embargo en los últimos años, cuando de una nueva compañera tuvo un hijo en 1990, Nikolas, al cual está muy apegado.

Abandonó también a esta partner repetidamente por cierto tiempo recayendo siempre al instante en la vieja vía triple. Esta vez los infartos cardíacos (infarto cardíaco izquierdo), en 1991 y en 1995, no pasaron desapercibidos.

Segundo DHS:

En 1985 su compañera maravillosa, por la cual había abandonado a su mujer y a su hijita, lo dejó porque él la había traicionado con otra. Se casó con un hombre más viejo y tuvo dos hijos con él.

El paciente sufrió:

1. un conflicto de territorio femenino y susto imprevisto a la izquierda cerebralmente porque en aquel momento estaba todavía activo a la derecha el conflicto de territorio.
2. Un conflicto de separación de la partner, a la izquierda cerebralmente para el lado corporal derecho (lado flexor del brazo y lado interno de la pierna); sensorialmente, pero también a nivel motor.

3. Conflicto de pérdida a causa de la partner correspondiente al testículo derecho.

A partir de entonces se encontraba en fuerte constelación esquizofrénica. Este caso es en realidad muy difícil aunque en teoría parezca fácil. En él encontramos los problemas de relaciones, la “chatarra” de las relaciones sociales de la mayor parte de las personas. Tenemos las denominadas “relaciones”, en gran número, y de algunas nacen niños a los que nos apegamos.

Cuando la relación se rompe normalmente los niños pierden a uno de los padres. Pero no sólo los niños sufren, sino también sus padres. Nuestro organismo no prevé este tipo de “deshecho” de la relación.

Ahora con la Nueva Medicina podemos de hecho entenderlo todo, reconstruir, ¿pero cómo volver a poner juntas las viejas “chatarras”? ¿Si lo hacemos así, no creamos más problemas todavía?

Su hija de veinticuatro años, que cuando tenía tres le había implorado tanto: “Papá, vuelve con nosotros, te quiero”, y que le ha causado el conflicto a la derecha cerebralmente, se ha separado completamente de él.

Todavía hoy piensa en la compañera que tras una relación de siete años lo dejó y se casó con otro. La ve a menudo, la llama. Ella le ha propuesto incluso acostarse juntos de nuevo. Cuando él se acostaba con su última compañera, con la que ha tenido el hijo que ahora tiene siete años y a la que ha dejado en varias ocasiones, pensaba siempre en “Simone”, con la que había sentido mucho más placer. Pero su hijo Nikolas llora siempre que se va y de este modo recae en la vieja vía conflictiva. Una vez que permaneció lejos durante seis meses y después a vuelto con Nikolas ha sufrido un infarto cardíaco. Se podría incluso prever los sucesos. Ahora quiere volver “definitivamente” con Nikolas y con la madre del niño. Sufrirá de nuevo un infarto y, esperamos, sobrevivirá... Actualmente de noche sueña con situaciones en las que se encuentra “en suspensión”, tiene tendencias suicidas.

En una crisis epiléptica o epileptoide precedente (desmayo) o pequeño infarto cardíaco ha tenido ya un accidente de coche. Sin embargo no le ha provocado daños graves, pero cree que sus crisis deriven de ahí.

Buenos días, Gerd,

Deseo comunicarte lo que me ha sucedido de repente ayer, después de que te fueses. Ha comenzado muy lentamente, primero se me agitaron los brazos, después todo el cuerpo y también las piernas y la cabeza. Era tan fuerte que no podía controlarme, sólo conseguía hablar muy mal. Después le di al pulsador y el servicio de emergencia me ha dado una medicina líquida; mañana vendrá el médico. No me había pasado jamás una cosa así antes, tras unos 15 minutos todo se había pasado y no notaba ningún dolor. Mi siento como si fuese nuevamente el de antes, antes de tener el accidente con el coche. No puedo describir lo bien que me siento ahora, podría abrazar al mundo entero, me pregunto como es posible una cosa así.

Me alegro mucho pensando ya en mañana, cuanto te lo podré contar todo.

C. Bernd

Queridos lectores, si habéis leído este caso con inteligente atención, os daréis cuenta de que no se puede continuar así. Toda nuestra denominada sociedad, biológicamente, ha perdido el sentido de la orientación. Nuestros políticos y jefes religiosos habían pensado que podían controlar todo imponiendo dogmas, disposiciones, leyes de tipo arbitrario, sin embargo es evidente que la cosa no ha funcionado.

Ignorantes y privados de instinto nos hemos dejado “teledirigir” como un rebaño de ovejas. Pero conociendo la Nueva Medicina creo que en el futuro reflexionaréis mucho más aquello que hacéis. La nueva Medicina aporta el proyecto biológico para un nuevo tipo de vida en común.

Nuestros compañeros animales no han perdido jamás este proyecto biológico, y nosotros los consideramos estúpidos, creyendo que existen sólo para el provecho de los hombres. Miremos un momento a los delfines, que son mucho más inteligentes que nosotros, y constataremos para nuestra sorpresa que inteligencia e instinto no se excluyen para nada. Habíamos encontrado sólo un tipo mísero de inteligencia, la denominada intelectualidad, y con eso pensábamos que éramos “excepcionales”. Es justamente al contrario. Los delfines, por ejemplo, usan gran parte de su gran inteligencia para comunicar y para mejorar su vida en común.

En este punto se impone la necesidad urgente de que la especie Homo sapiens aprenda de nuevo a respetar y a comprender sus ritmos biológicos arcaicos que no se pueden regular con dogmas y leyes, siendo todos regulados desde hace muchísimo tiempo por la madre naturaleza, Tenemos que aprender de nuevo el lenguaje de la naturaleza alrededor de nosotros y sentirlo dentro de nosotros.

4.5. Ejemplo: detenido de 34 años diestro.

- Constelación con bulimia desde los cinco años.
- Tinito en el oído izquierdo.
- Constelación postmortal y suicida, a los veinte años dos tentativas de suicidio.
- Constelación agresivo-maníaca a los 11 años.
- Maníaco-depresivo.
- Tinito en el oído derecho.

Excepto en un caso, un asalto a mano armada a un joyero, el paciente comete siempre el mismo tipo de crimen: heridas (el paciente es luchador deportivo) y fracturas.

El paciente es el tercero de seis hermanos; dos hermanas mayores, un hermano menor y él son hijos del mismo padre. Cuando tenía siete años su madre se separó del marido, un mesonero.

Otro hermano nació de un novio de la madre tras la separación de su padre. El último hermano es de otro novio de la madre, el “medio gitano”, como el paciente lo llama siempre.

Este hombre ha tenido un rol negativo importante en la vida del paciente. Por su culpa el paciente pidió espontáneamente ir al colegio para poder alejarse de casa.

Desde la muerte del padre la familia siempre ha vivido gracias al ministerio de asuntos sociales.

La madre murió en marzo de 1993 de un infarto cardíaco derecho con embolia pulmonar (zurda) en el hospital. Había resuelto su conflicto de territorio, que había sufrido cuando el hijo había sido injustamente arrestado y seguidamente procesado.

Cuando le sueltan de la cárcel, la mujer, seis semanas después, tuvo un infarto derecho con embolia pulmonar. Anteriormente él se había ocupado durante muchos años de los ingresos “regulares” mediante sus hurtos.

Primer DHS:

A los cinco años más o menos, el padre, al que él había visto siempre borracho, le metió en la boca tomates, pepinos y pescado de lata. Cuando el paciente se

enfadó el padre lo pellizcó, gritó y rugió en el mesón. Tuvo que vomitar. Eso enfadó todavía más al padre que le pegó y gritó más que al principio.

El niño sufrió:

1. Un conflicto de rencor en el territorio y
2. un conflicto del oído con tinito a la izquierda, porque no creía a sus oídos a causa del balbucear del padre borracho. ¡No podía ser cierto!

Segundo DHS:

Esta vez más que nunca el padre le hizo tragar pepinos, tomates y pescado enlatado. El niño se disgustó de un modo indescriptible, pero el padre “por principios” no cesó en su empeño, porque estuviese borracho o porque efectivamente lo estaba. Después de vomitar tenía que tragar de nuevo, por principios, pepinos, tomates, etc...

Pocos minutos después del primer conflicto el niño sufrió un conflicto de miedo con asco. Desde aquel momento tuvo una constelación esquizofrénica con bulimia y efectivamente en más vías:

- a) cuando se ponían en la mesa pepinos y tomates o pescado enlatado, de repente el paciente sentía el estímulo de vomitar, o incluso tenía que devolver, además a causa de la hipoglucemia de la sangre, provocada por el conflicto de miedo con asco, tenía que comerse enseguida cualquier cosa, lo más dulce posible: hambre perruna.
- b) Cuando el padre balbuceaba de nuevo en estado de embriaguez, lo que hacía prácticamente siempre en los sucesivos dos años, eso bastaba ya para la bulimia y el tinito. Tras dos años, dos años y medio hasta la muerte del padre, el oído izquierdo fue afectado por un tinito permanente. La reducción auditiva, que se manifiesta siempre en la fase PCL, le atacó sólo algunos años más tarde.

Recordatorio:

La fórmula de la constelación esquizofrénica con bulimia en el hombre diestro conlleva: conflicto de rencor en el territorio con úlcera gástrica y conflicto de miedo con asco con hipoglucemia. En este caso están presentes los dos componentes para una constelación con bulimia, es decir, el peligro de vomitar a causa de la úlcera gástrica con coincidente necesidad frecuente de comer a causa de la hipoglucemia (“voracidad con vómito”).

Tercer DHS:

En 1970 el padre del paciente murió, cuando él tenía siete años. El siguiente novio de la madre le dió un hermanastro al paciente y tras un año desapareció de nuevo.

En 1972 llegó el “medio gitano”. El paciente lo describe como un hombre malo, pequeño de estatura con la mirada punzante, el pelo negro y un vestido típico. Hablaba sinti, lengua que consecuentemente el paciente entiende bastante bien. Este novio de la madre, con el que se casó tres años más tarde era receptor profesional, era un sádico.

La tenía tomada con el paciente y bastaba que el muchacho dijese una palabra que a él no le gustase para que fuese a por él. Un día le rompió un brazo con la escalera de la litera. El paciente tuvo que ser llevado al hospital y fue ingresado. Este fue el DHS:

Sufrió:

1. un conflicto de territorio femenino
2. un conflicto de identidad
3. otro conflicto del oído: el castigo empezaba siempre con el grito de guerra, que era el nombre del paciente mal pronunciado "Jüpp".
4. un conflicto de marcar el territorio (femenino) de la mucosa de la vesícula, por lo tanto enuresis.

Desde entonces el paciente tuvo:

- Bulimia desde los cinco años.
- Tinito del oído izquierdo
- Una constelación agresivo-biomaníaca con conflicto añadido en el relé del territorio (femenino) y tinito del oído derecho.
- Incontinencia nocturna a causa del conflicto de marcar el territorio cerebralmente a la izquierda.

Él mismo dice: "Desde entonces fui violento, aprendí lucha. Cada noche soñaba que el medio gitano me pegaba. Por la mañana, habiendo mojado la cama, me pegaba realmente por ese motivo".

En este contexto es importante también lo siguiente: a los 17 años Jupp había estado metido en peleas ya diferentes veces, por ejemplo como fan del Fútbol Club de Colonia, pero normalmente no había atacado jamás a nadie. Sin embargo si tenía que defenderse "lo hacía con uñas y dientes".

Todavía a los 17 años volvía una noche de una discoteca. Fuera estaban los policías. Después supo que a dos policías les habían pegado y estaban buscando a los responsables. Un policía dijo: "Este también estaba con ellos". Jupp no sabía que pasaba porque era totalmente inocente y no sabía nada del tema.

Los policías se lo llevaron con maltratos a la comisaría de Colonia (Waidmarkt), le golpearon en la cara mientras él seguía diciendo que no tenía nada que ver. Seguidamente fue condenado por el tribunal porque nadie lo creyó.

Desde entonces Jupp se volvió:

1. heroinómano, se dio por vencido, no creyó más en la justicia de las autoridades, policías y tribunales.
2. Tras cada uniforme veía el "vestido típico del medio gitano" que odiaba como la peste. Pero desde aquel momento odiaba también a los policías y a los funcionarios de prisiones.

Cuarto DHS:

Cuando el paciente tenía 19 años conoció a la "mujer de sus sueños", una muchacha de dieciséis años. Tras seis meses la relación terminó y para él fue un shock terrible, que todavía hoy no ha superado, de hecho sigue pensando en aquella mujer.

En 1991 la volvió a ver. Tenía una hija de tres años que tuvo con otro hombre. Ella quería casarse con él, pero lo encarcelaron.

Por aquel tiempo intentó suicidarse dos veces. El conflicto (otro conflicto de territorio) está activo todavía hoy, quizás reducido.

Desde entonces el paciente, además de la bulimia y de su constelación agresivo-biomaníaca con frecuentes recaídas, está:

- A menudo en constelación esquizofrénica postmortal, piensa siempre al tiempo después de la muerte.
- Temporalmente en constelación suicida.
- Temporalmente en sueño, a veces también despierto, siente que alguien lo llama: “Jüpp” o al medio gitano que lo llama “Jüpp”, aunque no haya nadie; u oye a su padre que balbucea.

Los delitos

En cierto sentido este es el caso más emocionante para mí. Jupp ha sido mi primer compañero de cárcel o hermano de prisión. Enseguida me regaló su confianza y la tarde del segundo día había descubierto el “sistema” según el cual se cometen los delitos espontáneos. No podéis imaginaros la emoción que he sentido. Jupp es muy inteligente, habría podido terminar con éxito cualquier carrera. Además comprendí enseguida los hilos conductores.

Seis días después había investigado otros tres casos y lleno de alegría le pedí a la directora de la prisión su colaboración. Ésta sólo le echó un par de ojeadas a mis cartas añadiendo como última palabra “inoportuno”. Al final del segundo día había encontrado juntos:

Primera vía. Constelación con bulimia:

Si el paciente iba a comer a cualquier sitio y el mesonero ponía en la mesa, o un amigo pedía, pepinos y/o tomates y/o pescado enlatado, inmediatamente el paciente se encontraba en la vía del primer y del segundo DHS. Le venía el vómito, a veces vomitaba realmente, e inmediatamente, tenía un hambre terrible (=constelación con bulimia).

Segunda vía:

Ahora es suficiente que cualquier cosa le haga recordad al “medio gitano”. O si oye que le llaman “Jüpp” o incluso ve pasar por ahí al “medio gitano”, como sucedió en el primer asalto a mano armada, o le tiene que llamar, de hecho el “medio gitano” conocía al que recibía sus botines (durante ese tiempo murió), e inmediatamente comete un “crimen”. Durante sus transgresiones procede con la seguridad de un sonámbulo, en constelación esquizofrénica, sin darse cuenta de nada. Si su cómplice no se hubiera confundido completamente, con la consiguiente alegría del ministerio público, sus numerosos crímenes no habrían sido descubiertos jamás.

Reflexionemos ahora:

En la prisión se comían, al menos dos o tres veces a la semana, pepinos, tomates y pescado en conserva, con la alegría de la mayor parte de los detenidos. Él vuelve siempre a las vías conflictivas.

Yo mismo he sido testigo cuando le han dado un cuenco de plástico con ensalada de pepino. Inmediatamente ha tenido el estímulo del vómito y lo habría hecho si no hubiese tirado todo rápidamente al cubo de la basura...

Además en la prisión ve todo el día figuras “parecidas a medios gitanos”, es decir, guardianes con uniforme. Por eso a menudo no sale al patio, para no verlos.

Ahora, amigos míos, decidme vosotros: ¿qué es lo que está bien y lo que está mal, dado que cada juez decide conforme al código penal?

¿Qué culpa puede tener este hombre si cuando tenía cinco años fue torturado por un padre sádico y si a los nueve por un sádico “medio gitano” le rompió brutalmente un brazo, metiéndole así en la constelación agresivo-biomaníaca?

¿Puede haber algo peor que un niño de once años que le pide a su asistente social que le mande a cualquier colegio para alejarse de casa?

¿Se puede hacer algo, si ahora continúa a recaer en las vías, sin conseguir alejarse de ellas?

A duras penas se puede hacer justicia a una persona así si los jueces, que se tienen por inteligentes y rectos, juzgan en base a los dogmas, normas y párrafos. No ayuda a nadie, ni al interesado mismo ni a la comunidad, que desea estar segura de que en el futuro no se cometerán estos delitos.

Este caso, mi “primer caso”, es el más típico de todos y entonces espero que también el más ilustrativo. La persona permaneció y permanece en doble constelación esquizofrénica.

Él es violento, cuando debe defenderse del padre (en su recuerdo... pepinos, tomates, balbuceos de borracho), o del “medio gitano” con el vestido típico o de los policías en “uniforme” como el gitano; además roba, como en el “segundo caso” desde que la mujer de sus sueños se fue, desde que no tiene una manada y ninguna posibilidad de cazar la presa con su manada.

Entonces está obligado a robar la presa para sobrevivir.

Aquí la Nueva Medicina revela una capacidad de comprensión sorprendentemente nueva, es decir, en clave biológica, de la predisposición al crimen y también del esquema de conflictos que precede a un particular tipo de delito.

Esta nueva comprensión tiene también que ver con la terapia como inmediata consecuencia lógica, al menos en líneas generales.

La terapia:

La terapia, mientras que sea posible, tiene que considerar, lo primero de todo, las causas que han desencadenado la predisposición al crimen y por lo tanto también los delitos e incluso el tipo de delitos.

Nuestra justicia, nuestros códigos penales y sobretodo nuestro sistema judicial no tiene en cuenta estas cosas.

Sin embargo en un futuro debemos pedir a nuestros tribunales que tengan en cuenta estos contextos, no sólo para poder ayudar a los denominados criminales con un correcto conocimiento de las causas, sino también para proteger a la sociedad de los crímenes de un modo más eficaz.

Cada criminal, conociendo los factores causales, tendrá en el futuro una responsabilidad realmente nueva en el éxito de una terapia y también de una nueva recaída en el crimen.

Sin embargo en la terapia tenemos que distinguir muy bien entre

1. lo que habría sido realmente necesario para una solución a partir del sentido arcaico-biológico de los conflictos o de las combinaciones de conflictos;
2. lo que quizás sería posible hacer biológicamente también ahora en condiciones óptimas por una determinada situación social;
3. lo que todavía es posible o realizable en las condiciones de una sociedad en decaimiento con estructuras familiares destruidas, etc. (“civilización hecha añicos”).

A esto se añade también la dificultad de tener que prestar atención a la larga duración de cada conflicto, donde y de que modo (si solo o en constelación), si está permitido buscar una solución y en caso positivo, si tiene que ser una solución total o sólo parcial, y así todo.

La “solución” actualmente es, en términos biológicos, capturar al lobo alfa, que ha sido privado de su manada, se ha vuelto violento y se ha puesto a robar al no tener la posibilidad de cazar con la manada, y encerrarlo en un pequeño recinto en el “zoo” donde se le da el alimento. De verdad que esto no puede ser sensato ni ser la solución del problema.

La otra gran dificultad, como ya se ha dicho, es tener que tratar con una justicia que hasta ahora es completamente ignorante de este modo biológico de pensar. En el futuro habrá que cambiar las cosas fundamentales.

Otro problema es el hecho de que el criminal y el paciente es toxicómano, como lo son en prisión más o menos el 82% de los detenidos. Esta es una horrorosa realidad que no se toma a la ligera. La situación global es tan complicada que no se puede resolver tratando simplemente los síntomas. Hace falta un modo de pensar diferente e innovador que comience todo desde el principio.

Todos se lamentan y acusan al estado de la ineficacia de nuestra justicia y del sistema penal. Los escándalos se siguen uno tras otro. Cada vez es más evidente que ni siquiera la psiquiatría legal tiene ninguna base para expresar juicios o diagnósticos y pronósticos sobre los criminales y obviamente, tampoco puede ofrecer garantías de que estos se conviertan en reincidentes. Ahora podemos meter mano a todas estas cosas con una base notablemente más eficiente (y sobretodo comprobable de un modo objetivo) con el conocimiento y la ayuda de las correlaciones y las leyes biológicas de la Nueva Medicina.

Aquí se ofrece una vía de salida sin tener que seguir recurriendo a expedientes para intentar tapar los problemas en base a los síntomas.

Necesitamos de un cambio radical de nuestra sociedad. Tenemos que aprender a entender de nuevo las reglas de la naturaleza. Cualquier animalillo conoce el funcionamiento del propio ser, ¿solo a nosotros, tontos hombres, no nos hace falta?

En nuestro último caso el paciente sueña una solución: le apasiona conducir motos. En Portugal existe un club para motoristas que viven de “modo autónomo” y a él le gustaría irse allí. Actualmente eso podría ser una solución perfecta, pero no a la larga. También allí hay tomates, pepinos y “medios gitanos”. Inevitablemente en la primera ocasión recaería en sus vías, aunque pudiera alejarse de aquí legalmente.

Antes que nada se deberían elaborar y resolver algunos conflictos.

Conclusiones:

Para mí ha vuelto a ser como cuando descubrí el cáncer y las otras denominadas “enfermedades” de la medicina.

En 1981 creía haber descubierto que la causa del cáncer fuese un “cortocircuito” en el cerebro. Eso era mitad correcto, mitad erróneo. En verdad, incluso habiendo descubierto una cosa correcta, me di cuenta de que no se trataba de un “cortocircuito”: era la activación de un programa especial, biológico y con sentido de la naturaleza lo que yo había encontrado. En 1981 sostenía que la madre naturaleza cometiese continuamente errores, al igual que todos nosotros, con nuestra loca arrogancia, hemos aprendido y enseñado en la universidad.

También en este caso había intentado explorar la causa de los “delitos espontáneos” alejándome de todas las doctrinas corrientes.

Los puntos del debate eran:

- taras hereditarias
- inferioridad ético-moral
- molestias psicológicas

Encontré algo diferente:

1. Las personas que cometen los delitos espontáneos están prácticamente todos en constelación esquizofrénica.
2. Los delitos espontáneos se producen casi obligatoriamente si se verifica una predisposición al crimen de modo específico, es decir, como resulta de dos programas especiales, biológicos y con sentido (EBS) que entonces llamamos combinaciones en las cuales los dos programas EBS están:
 - los dos siempre activos o
 - uno está siempre activo y el otro está activo con recaídas o
 - los dos se vuelven activos al mismo tiempo con recaídas.

En principio, así lo he descubierto, como los programas EBS son respuestas biológicas sensatas a conflictos que nos han cogido “a contrapie”, así las combinaciones de estos programas especiales, que en parte llamamos constelaciones esquizofrénicas, son a su vez biológicamente sensatas. Pero este hecho no se había notado o no se nota hasta ahora en el ambiente que rodea al criminal ni en el criminal mismo que en el momento del crimen, como ya hemos dicho, se encontraba en constelación esquizofrénica.

Consecuentemente se duda si es correcto castigar con la prisión estas realidades biológicas sensatas. Las personas sólo son “custodiadas” y los períodos de detención se calculan según los parágrafos. Aquí en la prisión de Colonia se encuentran muchas personas de alto nivel y de gran valor. La detención punitiva de los denominados “criminales” es un mero “apresamiento de aniquilación” como dicen correctamente los reclusos. De hecho representa el alejamiento de la sociedad. Mientras el prisionero está en la celda se destruye todo lo que había constituido su denominada vida burguesa. Sus vecinos apenas le preguntan porqué ha estado en la cárcel, el hecho de haber estado en prisión ya es suficiente para la mayoría para despreciarlo. Incluso si sale de la cárcel a los pocos meses se encuentra ante el vacío humano, existencial... dicho con pocas palabras, el vacío social.

El motivo de la “pena” entonces supuestamente había sido la conjetura de que el delincuente o el criminal, por su propia voluntad y libre decisión hubiese hecho una cosa moralmente “mala”. El castigo debe reparar el daño y “redimirlo”.

Sin embargo, si es correcto lo que he descubierto, la base moral del delito y la pena relativa inflingida no puede subsistir, al menos bajo el aspecto biológico.

No podemos castigar a una persona por algo que es sensato biológicamente. Consecuentemente nos tenemos que preguntar si hay todavía algo de razonable en nuestros dogmas y en las normas que hemos creado.

La concepción del mundo con orientación natural o biológica o, lo decimos tranquilamente, la religión cósmica natural, contiene para la clase dominante de nuestro sistema la fatal “desventaja” de que esta no se puede combinar con las prescripciones, los parágrafos y los otros beneficios de nuestra civilización.

Por lo tanto, como temo, ahora tendrá lugar al principio una lucha todavía peor sobre las ideologías y sobre la valoración moral del “crimen en general”, en lugar de tomar nota y de comunicar simplemente los resultados de este análisis. Pero una cosa es cierta: al Nueva Medicina sabe que tiene de su parte a millones de

criminales de todo el mundo que, por primera vez, han visto la posibilidad de recibir un tratamiento realmente correcto. Y se ganará también el interés de todas las personas juiciosas de nuestra sociedad que, cada vez más numerosas, se lamentan de las consecuencias de los crímenes y de una justicia impotente.

Nosotros, amigos míos, estamos llamados a reflexionar según estos nuevos conceptos de la Nueva Medicina; como se pueda echar una mano en este campo, que desde hace tiempo se ha vuelto insostenible e ingobernable como todos han admitido, y dar una base completamente nueva como la madre naturaleza ha previsto para nosotros ya hace millones de años.

5. El lenguaje biológico interanimal del hombre y los animales.

La necesidad de los hombres de comprender el lenguaje de los animales es tremendamente antigua. De nuestro perro, caballo o vaca esperamos que puedan aprender nuestra lengua, sobretodo nuestras órdenes, es decir, que se dejen amaestrar.

Los antiguos hititas, indios, griegos y germanos, como sabemos por el estudio de sus religiones, tenían generalmente una relación muy profunda con los animales, por ejemplo consideraban a los caballos como sus amigos. Los dioses no sólo podían transformarse en animales, sino que muchos de ellos se representaban con semblante animal. Era obvio que los animales tenían un alma y un lenguaje. Naturalmente las divinidades eran capaces de conversar con los animales. Ocasionalmente también a los hombres se les concedía esta capacidad. Sobretodo el cosmos entero no se dividía: había dificultades de comunicación, pero no eran insuperables. Cuando más arcaicas e íntegras eran las religiones, más normal resultaba para los hombres este diálogo con los animales.

Esta situación cambió radicalmente con la afirmación del cristianismo y del islamismo. Su desprecio por los animales truncó todo diálogo con ellos y degradó a todos los animales (y a las plantas) a objetos puramente comerciales que se podían disfrutar y vender. El diálogo con nuestros animales se ha interrumpido y nada ha podido cambiar ni siquiera la pequeña luz de esperanza de San Francisco de Asís. Al contrario, a los animales se les niega no sólo el alma, sino también su lengua.

Los indiferentes dicen: "Ah, los animales no pueden sufrir dolor porque no tienen alma, lo más un alma colectiva, gritan solo por instinto, solo por reflejo. Se puede incluso lograr que no griten más". Pero nuestros compañeros animales gritan también bajo una tortura que los ha privado de voz.

En los tiempos recientes la denominada "etología" está cogiendo cada vez más importancia. Aprendemos cada vez más a entender nuevamente eso que antes se había vuelto de hecho incomprendible. Por eso tenemos por necesidad que comunicar con nuestros compañeros, los animales. Pero este trabajo permanece fragmentado mientras que sólo hablemos de instintos y de modos de comportamiento y no reconozcamos que los animales tienen un alma parecida a la nuestra.

Solo entonces podremos comunicarnos con ellos de verdad. El gran obstáculo en los intentos de comunicación hechos hasta ahora ha sido siempre el hecho de no poder entender el lenguaje de los animales. Quizás un día se conseguirá de verdad descifrar la frecuencia de los sonidos emitidos por los delfines, y quizás, lentamente, se conseguirá comprender el lenguaje sonoro de los animales. Sin embargo

cualquiera que ame a los perros, por ejemplo, sabe que un perro habla con todo el cuerpo y que los otros perros lo comprenden. Habla con la cola, que puede subir o bajar, habla con la piel, que eriza, habla con los gestos de los ojos, mostrando los dientes o moviendo las orejas, además habla con los actos rituales, por ejemplo sometiéndose al enemigo victorioso y ofreciéndole el cuello para que lo muerda. Obviamente no podemos oír esta parte de su “lengua”, pero el perro se sirve de ella para expresarse. Así hacen todos los animales entre ellos, según su especie particular. Hablan una lengua distinta de la nuestra, pero no por ello son más estúpidos que nosotros, sino solo diferentes.

Existe sin embargo una lengua que tenemos en común con nuestros animales: se trata de la lengua biológica interanimal de nuestro cerebro. Siendo yo solamente un modesto colega de San Francisco de Asís, resulta esta lengua común muy clara y fácilmente reconocible. Y siendo actualmente todavía un poco complicada, podemos sin embargo y en líneas generales “conversar” con cualquier caballo o ratón mediante el TAC cerebral.

De hecho la lengua del cerebro, justamente la lengua biológica interanimal, es análoga a aquella de los humanos tanto respecto a la localización de los miedos y de los conflictos en el cerebro, como a las modificaciones que suceden en el cerebro: un conflicto madre/niño, un conflicto de desvalorización de sí mismo, un conflicto de miedo en la nuca, se encuentran todos en puntos análogos en el cerebro del hombre y de los animales (mamíferos) y dejan impreso su decurso conflictivo, como Focos de Hamer, de igual modo que los conflictos en el cerebro del hombre.

5.1.1. Caso de un paciente animal: la perra teckel “Xinda”.

La perra teckel Xinda sufrió, además de un adenocarcinoma mamario, una denominada “epilepsia gástrica”. Su dueña, muy anciana, había muerto. La hija de la dueña cogió a la perra para tenerla en su apartamento de la ciudad y en su estanco.

La perra teckel sufrió al mismo tiempo dos conflictos:

1. Un conflicto de rencor en el nido con correspondiente adenocarcinoma mamario a la derecha (en lugar de a la izquierda siendo zurda).
2. Un conflicto de identidad (“No sé cual es mi lugar”) con correspondiente úlcera gástrica (en lugar de una úlcera de la mucosa del recto a causa de ser zurda).

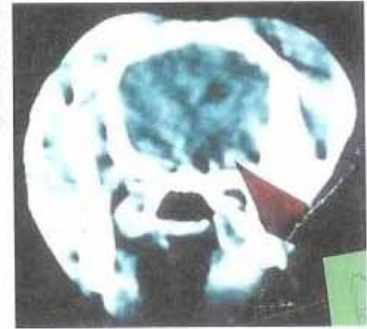
La perra teckel que aparece en la foto, que pide la salchicha siempre con la pata izquierda, es claramente “zurda”.

Si la perra fuese diestra el FH habría estado situado a la derecha en el cerebelo (con adenocarcinoma mamario izquierdo) y en el neocórtex izquierdo (con úlcera del epitelio pavimentoso de la mucosa rectal). Sin embargo a causa de ser zurda encontramos el FH en el cerebelo izquierdo y el correspondiente adenocarcinoma en la fila derecha de mamillas, así como también el otro FH en el



hemisferio derecho del neocórtex en el relé del estómago (por supuesto con conflictos idénticos como en el caso de un animal “diestro”).

FH para la úlcera gástrica, véase la flecha a la derecha, aquí por el conflicto de identidad a causa de ser zurda. El FH tiene recaídas crónicas, presenta ya al mismo tiempo una acumulación de glía con un edema de reciente formación.



Descubrí que la perra tenía la crisis epiléptica (en el punto culminante de una fase de solución) cada vez que el hermano de la nueva dueña había estado de visita. Entonces la perra, que tenía un conflicto biológico de identidad, creía que él la llevaría de nuevo con él a su casa de antes, donde el hermano de la nueva jefa seguía viviendo. Allí había tenido un buen jardín grande y mucha libertad de movimiento, en comparación al pequeño estanco en el centro de la ciudad. Cuando de nuevo veía que él no se la llevaba, entonces tenía la crisis epileptoide. Mediante el TAC cerebral comprendimos la lengua de la perrilla, a la que ya habían operado dos veces y que tenía que ser “adormecida”, justo eso.

La terapia, una vez que comprendimos el lenguaje del animalillo, fue relativamente simple: teníamos que preocuparnos por encontrar una solución duradera del conflicto biológico de identidad “No sé cual es mi lugar”. Resolvimos el problema pidiendo al hermano de la jefa que no fuese de visita durante algunos meses. Además cada mañana le llevaba una buena salchicha a la perra al estanco, lo cual obviamente le gustaba mucho. Pronto el animal entendió cual era su sitio. El carcinoma de las mamas se detuvo y ya no fue necesario la intervención quirúrgica. La epilepsia gástrica, que antes se había manifestado dos veces a la semana tras la visita del hermano de la dueña, desapareció de improviso. Nada habló ya de ponerle la inyección. Desde hace cuatro años la teckel es de nuevo vivaz y se siente perfectamente. “Sólo” se trataba de entender la lengua de la compañera teckel “Xinda”, después la terapia fue fácil, es decir, coherente y obvia.

5.1.2. Caso de un paciente animal: la perra bóxer Kimba.

Para comparar exponemos aquí brevemente un caso de conflicto de identidad en una perra diestra, que se describe de un modo más exhausto en el capítulo de las psicosis.

Nuestra pareja de bóxer, a la derecha el macho, “Basso” y a la izquierda la hembra, “Kimba”.

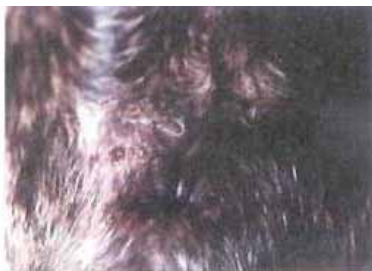
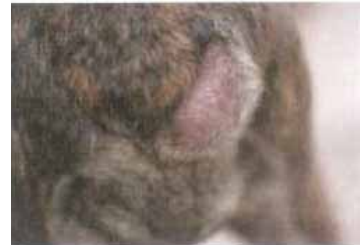
Kimba, cuando había alcanzado casi la edad de 8 años, fue trasladada de Roma a Colonia. Debido a esto sufrió un conflicto de identidad: “¿Cuál es mi lugar?”, y siendo diestra tuvo una úlcera de la mucosa rectal. Cuando, tras las peleas con el macho, más joven, hizo amistad con él, manifestó las correspondientes hemorroides en la fase de curación.

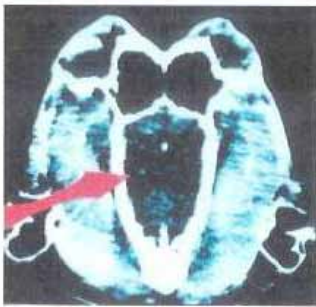
Kimba con hemorroides.



Kimba con hemorroides dos días después.



Dos semanas después: Kimba con las hemorroides cicatrizadas.



CCT
In
ralla
als
wied
Zeit
unze

TAC cerebral de la caja craneal del perro:
En el relé del recto del lóbulo temporal izquierdo se ve un gran edema como signo de la fase PCL (“sé de nuevo cual es mi sitio”). En este período los dos bóxer eran ya inseparables.

5.1.3. Imágenes para sonreír.

El gato “Jefe” con el colaborador...



5.2. El conflicto biológico en el período embrional, el lenguaje del cerebro.

El hombre (igual que los animales) es desde el principio de la procreación un organismo autónomo. Como tal revive la filogénesis completa en la ontogénesis intrauterina.

Durante todo nuestro desarrollo filogenético hemos podido sufrir conflictos biológicos, donde los más arcaicos son los conflictos de los órganos directos del paleoencéfalo. ¿Por qué no deberíamos poder sufrir conflictos biológicos durante la recapitulación filogenética de la ontogénesis en el vientre materno? Obviamente podemos sufrirlos y precisamente como organismos autónomos. Esto es la primera manera de sufrir un conflicto biológico de un modo casi del todo independiente de la madre.

Un segundo modo de sufrir un conflicto biológico es aquel por el que la madre siente pánico y cierra los vasos que alimentan la placenta, entonces el niño pasa hambre. La madre sí que sufre un conflicto, pero eso queda limitada al final del embarazo (eso sucede a partir del final del tercer mes de embarazo), porque el embarazo tiene la prioridad absoluta. La situación cambia al instante si el niño en el vientre materno está él mismo en fase CA y desencadena un aborto, prácticamente se suicida. Entonces se manifiestan las contracciones y desde su inicio el embarazo está completado bajo el aspecto biológico.

5.2.1. Ejemplo: conflicto de líquido en fase intrauterina con conflicto de rencor en el territorio y miedo en la nuca.

Una joven comadrona en el quinto mes de embarazo limpiaba los instrumentos en el fregadero de la sala de parto. Allí cerca estaba la cama de una parturienta extranjera que, dado que entendía mal el alemán, cayó en el pánico por las contracciones. De improviso soltó un grito fortísimo, como una “histérica” haciendo temblar toda la sala de parto, según cuenta la joven comadrona. En aquel instante el embrión en el vientre de la comadrona debe haber sufrido un conflicto del agua y al mismo tiempo un DHS con conflicto de amenaza en el territorio: el asoció el agua a un grandísimo peligro, a causa del grito de la parturienta - la comadrona estaba justo lavando los instrumentos bajo el agua corriente y el agua salpicaba con mucho ruido.

Por la tarde la comadrona tuvo contracciones y pequeñas hemorragias con riesgo de aborto. Se quedó en casa un par de días y creyó que la situación se había calmado. Volvió a trabajar en la sala de parto, lavó de nuevo los instrumentos y, al igual que su niño, oyó de nuevo como otra parturienta gritaba, realmente no de la misma manera que en el caso precedente, pero eso bastó para mantener activo el conflicto que evidentemente había sufrido el niño en el vientre materno.

La comadrona tuvo repetidamente contracciones y otras hemorragias, de nuevo surgió la amenaza de un aborto. Al final, a mediados del sexto mes cogió la baja por maternidad. Desde entonces el embrión no sufrió más recaídas, lo cual permitió que el conflicto se solucionara.

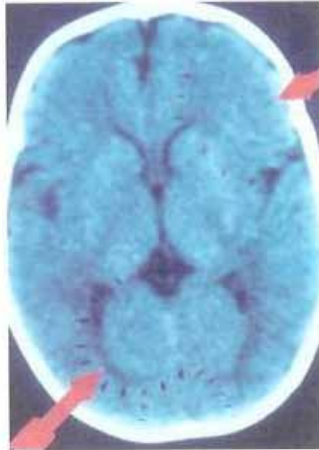
Cuando finalmente nació el niño, se vio que tenía un quiste en el riñón izquierdo, la madre además notó que el niño tuvo durante mucho tiempo una fuerte tos y que veía mal. Por desgracia la madre se dejó convencer para que le operaran el riñón e incluso para suministrarle quimio, aunque estuviese bien.

Relais rechts frontal: HH für Bronchial-Ca in der pcl-Phase. Organisch-klinisch: Starker Husten.

Relais Mittelhirn/Übergang zum occipitalen Marklager links: HH für Nierenparenchym-Nekrose in pcl-Phase. Auf organischer Ebene: Nierenzyste links.



Mutter mit Kind.



Relé a la derecha frontalmente: FH por el carcinoma bronquial en la fase PCL. A nivel orgánico-clínico: fuerte tos.

Relé del mesoencéfalo en la zona de transición de la médula cerebral occipital a la izquierda: FH de la necrosis del parénquima renal en fase PCL. A nivel orgánico: quiste del riñón izquierdo.

La madre con el niño.

5.2.2. El conflicto intrauterino más frecuente, el “síndrome de la sierra circular”.

El conflicto embrional más frecuente, con diferencia, es el de la sierra circular.

El mecanismo es el siguiente: el hombre tiene códigos innatos igual que los animales. Con esto quiero decir:

Desde hace millones de años vivimos en la misma zona terrestre que los leones u otros predadores. El rugido del león es para nosotros una señal de alarma. Es una cosa innata en nosotros e incluso el embrión reconoce el rugido del león y se asusta muchísimo.

Nuestra sierra circular imita de alguna manera los rugidos o ruidos de un animal depredador.

En nuestra civilización la madre embarazada durante este tiempo ha perdido ampliamente sus instintos. Puede estar cerca de una sierra circular funcionando o incluso serrar ella misma, sin pensar que el niño, en su vientre, cae en un pánico tremendo, porque puede por lo tanto pensar que de un momento a otro la madre será devorada por un león, incluido el embrión.

Según cuando el conflicto biológico ataque por primera vez, de la duración y de la frecuencia del conflicto, y obviamente según como el embrión ha vivido el conflicto biológico en el primer DHS, observamos, tras el nacimiento, parálisis motoras y sensoriales o una combinación de las dos, a menudo también de constelaciones esquizofrénicas.

Basta con que el niño sea expuesto a un ruido que asuste de una manera parecida, como por ejemplo el ruido de una taladradora mecánica, para hacerle sufrir un nuevo conflicto biológico en el otro lado de la corteza del neocéfalos.

En ese punto aparece el peligro de que el niño permanezca en constelación esquizofrénica con estos dos conflictos biológicos durante muchos años, porque los padres seguidamente, ignorando todo, continúan pasando con el carrito, por ejemplo, junto a una sierra circular. Sobre todo en el campo la sierra circular es ya casi un utensilio doméstico.

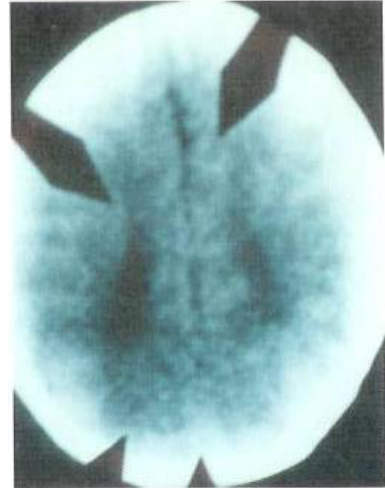El programa de nuestro cerebro simplemente todavía no prevé este tipo de ruidos de nuestra civilización, si bien los asocia a peligros que a causa de nuestras adaptaciones filogenéticas son memorizadas por nuestro programa cerebral.

5.2.3. Ejemplo: Un neonato con pie equino y diabetes.

La flecha a la derecha arriba indica el centro del FH de la diabetes. Justo dorsalmente se encuentra el centro del conflicto motor (para la pierna izquierda).

La flecha de la izquierda indica el segundo conflicto motor (para el brazo y la pierna derechos).

Flecha de abajo: conflicto de miedo en al nuca como diagnóstico secundario.



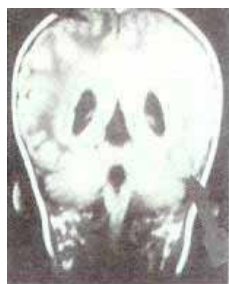El TAC cerebral de al lado es de un niño de pocos días, nacido con el pie izquierdo equino. Esto tiene que ver con un espasmo de la pierna izquierda, por lo tanto con una solución en suspensión de un conflicto motor. El niño sin embargo había sufrido también otro conflicto motor para el brazo y la pierna derecha y tenía diabetes.

Había puesto resistencia, sufriendo el conflicto de no poder huir, ya que los padres durante el último período del embarazo peleaban continuamente. El niño sintió pánico y entro en constelación esquizofrénica.

Es decir, que en el vientre materno había sufrido al menos tres conflictos. Tras el nacimiento se produjeron recaídas conflictivas por el hecho de que los padres continuaban peleándose frecuentemente.

5.2.4. Ejemplo: Muerte de un bebé por daños causados en el hospital.

Un lactante diestro de tres meses y medio, a causa de una vacuna contra el tétanos y la difteria, sufrió un conflicto motor con parálisis parcial del brazo derecho (conflicto de no poder evitar algo) así como un conflicto de rencor en el territorio con úlcera gástrica. Para ponerle la inyección el niño estaba envuelto en una toalla.



Flecha a la izquierda arriba: FH para el conflicto motor con parálisis parcial del brazo derecho, aquí en el momento de la solución.

Flecha a la derecha abajo: FH para el conflicto del rencor en el territorio con úlcera gástrica en fase PCL, es decir, con hematemesis.

El lenguaje interanimal de la imagen cerebral es claro y convincente: dejadme libre, dejadme ir con mi madre y dejad de atormentarme.

Cuando el conflicto se resolvió siguió la crisis epiléptica motora en la fase de curación. El niño fue ingresado en el hospital, donde obviamente cayó en un círculo vicioso de otras recaídas a causa de las operaciones médicas como inyecciones, goteo, etc. Durante ese tiempo se produjeron pequeñas soluciones con crisis epilépticas motoras y epilepsia gástrica en el punto culminante de la fase PCL de la úlcera gástrica. Al final el niño desarrolló regularmente una “alergia a los médicos” que desembocó en un grave daño por la hospitalización. Al final se descubrieron los

correspondientes Focos de Hamer en el cerebro, erróneamente interpretados por la medicina oficial como “tumor” cerebral y se realizó una estúpida operación cerebral contra la voluntad explícita de la madre, que había conservado una sano “sentido común”, pero a la que se le había quitado el derecho de tutela por decreto judicial. Con eso se esperaba eliminar la continua hematemesis que sin embargo tras la operación empeoró todavía más, y de hecho sólo podía empeorar.

Al final el niño murió de caquexia cuando tenía un año y medio.

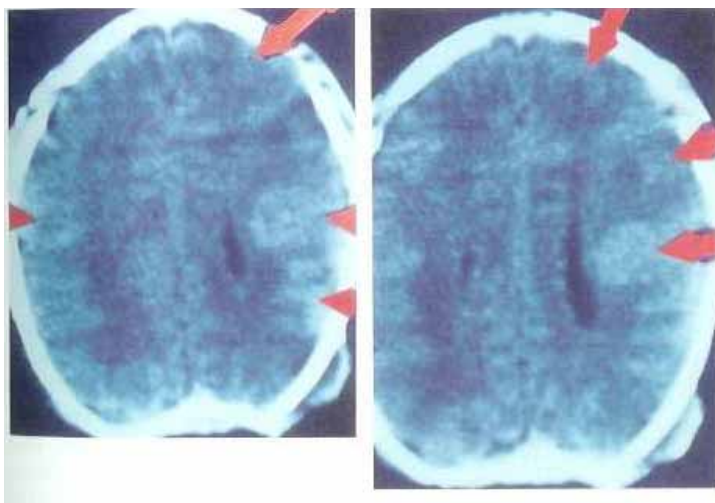
5.2.5. Ejemplo: consecuencias de un parto difícil.

Este caso se refiere a un neonato de seis días, holandés, en el que se puede comprender muy bien a posteriori el lenguaje interanimal de nuestro cerebro. Había precedido un parto muy difícil por el cual el niño había permanecido bloqueado en el cuello del útero durante diez horas causando así una grave hipoxia.

El neonato, claramente diestro, sufrió por ello un conflicto de miedo frontal, de territorio, de rencor en el territorio (hemisferio derecho del neoencéfalo), un conflicto de miedo en la nuca, otro conflicto de territorio a la izquierda periinsularmente, además un conflicto del tálamo, es decir, un gravísimo conflicto de la personalidad con alteración de los parámetros químicos, así como un grave conflicto de pérdida en el relé del testículo a la derecha para el testículo izquierdo. La medicina oficial consideró todos estos focos tumores cerebrales.

Durante el nacimiento el neonato estaba en constelación esquizofrénica, como se puede ver. Seis días después sin embargo, todos los conflictos se han resuelto ya y todos los focos presentan edema.

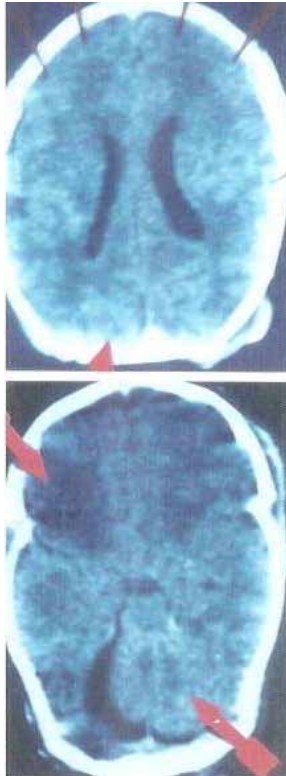
Podemos entender el lenguaje y los miedos del neonato sólo si reconstruimos el parto con la mayor precisión posible. De hecho sólo así estaremos en posición de visualizar en qué sucesión se han producido los conflictos. Muchas tomografías computerizadas de niños justo tras un parto difícil se muestran de un modo parecido a este ejemplo. Afortunadamente el cerebro es joven, la caja craneal muy elástica, de tal manera que todos los edemas se pueden soportar bien.



Serie de TAC cerebrales de K. R., nacido el 10-5-1990, TAC del 16-5-1990.

Flecha a la derecha: conflicto de miedo frontal, de amenaza en el territorio, de territorio y de rencor en el territorio.

Flecha a la izquierda: conflicto de territorio (femenino).



El lenguaje biológico interanimal del cerebro es clarísimo sin embargo: recuperación de los miedos del parto.

Flecha a la izquierda: FH para el conflicto de miedo en la nuca.

Flecha a la izquierda arriba: FH para el conflicto de amenaza en el territorio (femenino).

Flecha a la derecha abajo: FH para el conflicto de pérdida, testículo izquierdo.

6. El cáncer en las plantas o programas especiales, biológicos y con sentido en las plantas.

El “fenómeno Gergelyfi”: hoja de un limonero con una configuración de anillos concéntricos como signo de un Foco de Hamer. Evidentemente en la planta el cerebro se encuentra prácticamente en todos los sitios. Por lo tanto el FH es al mismo tiempo FH del cerebro y del órgano.



La estudiante de biología Helga Gergelyfi junto con el autor del libro en el primer congreso internacional de la Nueva Medicina en Viena, en mayo del 99.

Una joven estudiante de biología de Viena, Helga Gergelyfi, hizo un gran descubrimiento en su pequeño limonero, que tenía en su propia habitación, en una residencia de estudiantes: una hoja de su limonero presentaba un Foco de Hamer.

Probablemente ya muchas personas han visto algo parecido sin haber reflexionado sobre ello.

La estudiante sin embargo conocía la Nueva Medicina y pensó inmediatamente que estaba viendo una imagen que le era muy familiar, es decir, un Foco de Hamer, que había aprendido a



reconocer tanto en las imágenes del TAC cerebrales como en las del órgano. Arrancó la hoja y se la mostró a sus profesores de botánica de Viena.

Estos se quedaron perplejos, pero uno de ellos se las dio de controlar la literatura botánica correspondiente a una imagen así de rara pero al tiempo tan clara. Tras algunos días Helga le preguntó cuales eran los resultados de sus búsquedas. Éste pensaba que se trataba de un caso de virus. Probablemente había descubierto la punta de la verdad. Si se observa atentamente la parte inferior de la hoja de limón se ve una gran zona marrón en la que se había encontrado este Foco de Hamer en forma de anillos concéntricos verdes. Un anillo verde indica la presencia de clorofila, de metabolismo, en este caso dentro de una gran zona con metabolismo reducido, es decir, de color marrón. Se tiene que tratar de una fase de solución con anillos concéntricos que tienen que haber estados activos hasta poco tiempo antes, es decir, con los márgenes bien nítidos.

Con la conflictolisis subvendra también la actividad de los microbios, en este caso suponemos que de los virus, que reconstruyen la hoja. En este caso parece justo que sea así. En estos anillos se reactiva de nuevo el metabolismo.

¿El conflicto? El árbol había permanecido durante una noche expuesto a la corriente de aire de una ventana entreabierta. Después de esta exposición (CL) se había presentado esta configuración concéntrica, visible gracias a los anillos verdes, es decir, al principio no se veían, o se veían sólo un poco, estaban faltos de color, pero ahora al retomar el metabolismo eran verdes.

Tras la conflictolisis los anillos, antes con márgenes nítidos y faltos de color del Foco de Hamer, pueden volverse de nuevo verdes. Por lo tanto absorben nuevamente agua, cumplen el metabolismo, forman clorofila y así los anillos antes descoloridos vuelven a ser verdes. Aquí ha habido sólo una pequeña actividad conflictiva, por eso el proceso del metabolismo impedido era todavía reversible. Los anillos concéntricos del FH consiguieron coger la coloración verde en la fase de curación.

Si la actividad conflictiva hubiese durado más tiempo, las alteraciones en la zona del FH habrían sido supuestamente irreparables. Se habría formado un agujero correspondiente al FH, es decir, en toda la zona de los anillos concéntricos.

Eso significaría entonces que los microbios o parásitos no devorarían (sin sentido) las hojas, sino que solamente cumplirían la tarea que la madre naturaleza les ha encomendado desde hace millones de años.

De golpe este descubrimiento aparentemente insignificante, hecho por una joven estudiante en septiembre de 1995, se encuentra en el centro o incluso al inicio de una enorme búsqueda para la cual hasta ahora no estábamos en condiciones ni siquiera de hacer una investigación, por no hablar de tener alguna idea sobre las correlaciones existentes.

Por la investigación bacteriológica realizada hasta aquí sabemos que también en las plantas están todos los microbios, hongos, bacterias y virus. Por la Nueva Medicina, en particular por la cuarta ley biológica, sabemos que los microbios son correlativos a una hoja germinal concreta, es decir, trabajan de un modo específico, con superposiciones reducidas.

Sin embargo si

- los hongos pertenecen a la hoja embrional interna (endodermo)
- las bacterias a la hoja embrional media (mesodermo) y
- los virus a la hoja embrional externa (ectodermo)

entonces deberíamos poder encontrar estas tres hojas embrionales también en las plantas. En botánica sin embargo no se conocen hojas embrionales, aunque también ahí existe una especie de desarrollo embrional, por ejemplo en una nuez, una avellana, en una castaña, etc.

Ahora estamos incluso en posición de hacer una investigación con un objetivo claro.

- Las partes de las plantas que son objeto de la acción de los hongos deben pertenecer a la hoja interna.
- Las partes de las plantas que son objeto de la acción de las bacterias deben pertenecer a la hoja embrional media.
- Las partes que son objeto de la acción de los virus deben pertenecer a la hoja embrional externa.

Probablemente también a nuestra hoja se le debería poder aplicar este esquema.

Con toda probabilidad las cinco leyes biológicas descubiertas para los programas especiales del hombre y de los animales son leyes naturales que valen para todos los seres vivos.

La pregunta que surge inmediatamente es como se tienen que entender las cinco leyes biológicas en el caso de las plantas. Si nos estamos engañados por completo la quinta ley biológica es justo, *mutatis mutandis*, una quinta ley natural botánica. Deberíamos esforzarnos por entender que programas especiales, biológicos y con sentido tienen lugar en las plantas. Su metabolismo se estimula o reduce, en cada caso reelaborado de un modo sensato a partir de la conflictolisis, por los microbios que desde hace millones de años colaboran con el organismo huésped durante la correspondiente fase de curación.

La conclusión sucesiva en base a las leyes naturales de la Nueva Medicina, si son justo tales, sería aquella por la que también las plantas tienen conflictos con DHS, conflictos biológicos con fase de conflicto activo (fase CA) y fase de curación (fase PCL).

La siguiente consecuencia lógica sería que las plantas tienen todas un alma con la que reaccionan psíquicamente, cerebralmente y orgánicamente, de un modo análogo a nosotros. Una diferencia respecto a nosotros sería el hecho de que la planta no tiene un cerebro central, del que evidentemente no tiene ninguna necesidad. De hecho todas sus células están unidas entre ellas y también los "minicerebros" (digamos los núcleos celulares) de la planta que juntos constituyen el cerebro del órgano. Según la dimensión de la planta, tal cerebro del órgano puede tener una capacidad inmensa, que hasta ahora probablemente no habíamos ni siquiera soñado nunca, casi un enorme disco duro de ordenador con una prestación colosal.

Pero también es posible sin más que las raíces de las plantas contengan una porción particular de cerebro, una especie de cerebro secundario, que podría corresponderse con nuestro cerebro de la cabeza. Esto tendría un significado sobretodo ahí donde las partes de la planta que están fuera de la tierra mueren completamente en invierno y quedan vivas sólo las raíces. Ahí en cada caso tiene que estar el cerebro de la planta, en todo caso en invierno.

6.1. El decurso de los anillos concéntricos, el ritmo de la naturaleza.

Toda nuestra curiosidad se despertó después de que la estudiante de biología de Viena, Helga Gergelyfi, descubriera en su pequeño limonero la configuración concéntrica mostrada al inicio de este capítulo, suponiendo que se trataba de un Foco de Hamer. Algunos días después, durante un paseo conjunto, mi amiga encontró una hoja de arce con un anillo verde. Me puse muy contento y sorprendido cuando nos encontramos con hojas provenientes de tantísimos árboles distintos que tenían anillos concéntricos, anillos verdes y todas sus combinaciones.

Era el 25 de octubre de 1995. Desde hacía más o menos diez días estábamos en el “veranillo de San Miguel”, es decir, con temperaturas estivales en el otoño tardío. Evidentemente el mecanismo había sido el siguiente: a primeros de octubre habíamos tenido días fríos ya, incluso con pequeñas heladas, y las hojas habían sufrido un “DHS natural”, según de la posición más o menos protegida, como sucede cada otoño de modo que el árbol pierda sus partes aéreas y no sea destruido por el hielo.

En aquel punto sin embargo estábamos en este “veranillo” que conllevó que se produjese nuevamente una solución parcial del conflicto. En esta fase PCL los anillos concéntricos de las hojas se edemizaron nuevamente, retomando el metabolismo y por lo tanto la producción de clorofila. Las señales de este metabolismo “extraordinario” eran los largos anillos verdes, en algunos casos incluso zonas enteras verdes. Los anillos verdes son en parte reconocibles en los anillos concéntricos más externos. Creo, por mucho que pueda parecer muy simple a posteriori, que con la “quintaesencia”, con la quinta ley biológica natural, nos hemos topado con las huellas de las relaciones del gran ritmo anual.

En otoño: Nuestras plantas sufren una “DHS natural”, que es lo mismo que decir un programa especial, biológico y sensato de la naturaleza. Con la simpaticotonía sensata “pierden líquido”, es decir, el árbol elimina agua con la evaporación y con la interrupción del transporte de agua desde las raíces. Se no lo hiciese así, en invierno se congelaría, muriendo por tanto. Por el contrario con poca agua puede sobrevivir al período de hielo.

En primavera: Se verifica la CL (= conflictolisis), podríamos también decir la solución conflictiva natural del programa especial, biológico y sensato de la naturaleza: en la fase vagotónica edematosa las plantas y los árboles absorben agua, porque sin está no puede haber metabolismo.

Tenemos que investigar todavía si las plantas tienen también crisis epileptoide. Podría ser que tras un invierno muy duro los árboles muriesen por esta crisis epileptoide, o al menos una parte de ellos. Ahora se necesitaría realmente hacer las correspondientes observaciones botánicas.

Recientemente hemos hecho un descubrimiento que creo que es muy importante: hemos podido observar que los microbios trabajan justo en el interior de estos anillos concéntricos o Foco de Hamer, formando un agujero en la hoja o intentando reconstruirla. Sería entonces evidente que también en las plantas y en los árboles los microbios no tienen una “función letal”, sino sólo la función de reducir, limpiar (en las partes vegetales directas del paleoencéfalo) y de reconstruir (en las partes vegetales directas del neoencéfalo).

En realidad debemos dar un paso hacia atrás respecto a la presunta “nocividad de los microbios”: las plantas no son destruidas por los supuestos “parásitos”, sino

que estos cumplen una labor de reducción y de reconstrucción sólo donde hay que hacerlo.

Parece que los microbios (y presumiblemente incluso los denominados “parásitos”) trabajan normalmente sólo en el ámbito de un denominado programa especial, biológico y sensato.

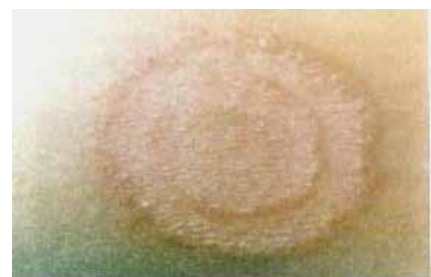Eso a su vez no significa que nosotros, en nuestra ignorancia, no podamos impedir, por ejemplo matando los microbios, que una parte de la planta sea eliminada, al igual que con la destrucción ignorante e irracional de las micobacterias tuberculosas hemos impedido que se puedan reducir según la regla los tumores del tracto gastro-intestinal; originariamente con sentido en el ámbito del programa especial, estos tumores son hoy totalmente superfluos. Lo que nosotros queremos como resultado de cultivo o beneficio no es necesariamente bueno para la planta.

Por primera vez tenemos que incluir el alma de la planta ya en todas las consideraciones biológicas y también relativas a la jardinería y al cultivo. Estas plantas que disfrutamos no son objetos. Igual que los animales no son objetos, como la iglesia y la “ciencia” los han considerado hasta ahora. No sólo necesitamos de protectores de los animales y de gente que se oponga a los experimentos con los animales, sino también de protectores y gente que se oponga a los experimentos con plantas. Esta exigencia actualmente resulta todavía utópica y del todo irrealizable. Pero sólo pensando o sabiendo que los animales y las plantas tienen alma, nos oponemos a los experimentos con animales o plantas, y por un motivo muy distinto del de los actuales defensores de los animales, que, laudablemente, estaban contra los experimentos con animales, pero tenían demasiados pocos argumentos. A menudo sostenían que si que se puede matar a los animales, pero sin hacerlos sufrir demasiado.

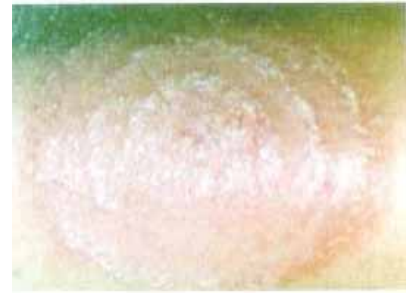Los animales nos dan la leche que no necesitan para sus cachorros, las plantas, como por ejemplo la hierba, nos dan sus hojas sin tener que morir por ello. Los árboles nos dan los frutos que no les sirven para reproducirse, etc.

Hasta ahora nuestra religión judeo-cristiana no ha tenido en consideración la presencia del alma, no sólo en el hombre, sino también en los animales y en las plantas. La brutal relación con la naturaleza, derivada de las grandes religiones del antiguo testamento, ha causado la máxima catástrofe natural del planeta. Un número infinito de especies animales y vegetales han sido destruidas, únicamente porque se nos ha enseñado a tratar a los seres vivos como objetos de los que es lícito disfrutar y atormentar a placer. Estas concepciones primitivas que no tiene ninguna compasión por el alma de los animales y las plantas ha inflingido un infinito sufrimiento sobre toda la tierra durante dos mil años, y por lo tanto deberían ser superadas.

Esta no es la imagen de una hoja, sino de un punto en la piel humana. Muestra el inicio de la fase PCL de un foco de neurodermatitis.



Aquí al lado una imagen del inicio de una fase de curación en una piel humana (agrandada). Más tarde no se pueden reconocer los anillos a causa del exantema muy enrojecido.



Así aparece una hoja cuando los microbios elaboran un FH así. En este caso no sabemos todavía con precisión que tipo de microbios es, vemos que aparecen como una cubierta blanquecina. Es interesante que estén activos exclusivamente en la zona del FH. Dado que por el momento todavía no reconocemos ni la especie de los microbios ni el tipo de hoja embrional en la que están activos, tampoco sabemos si están reduciendo, destruyendo o “reconstruyendo”. Lo último es lo más probable.



Cara inferior de una hoja de arce.

Parece ser, con muchas reservas, que la hoja, durante la fase activa, fuera perforada y cayese.



Ausschnittvergrößerung



Sin embargo si la fase CA sólo ha durado poco tiempo, es decir, que rápidamente se llega a la fase de curación, la reducción se puede todavía parar, el tejido puede ser reconstruido todavía por los microbios (virus?). Entonces vemos los típicos anillos verdes como señal del retomar el metabolismo.

Agrandamiento de un detalle.

Nótese que el anillo verde se encuentra en la cara amarilla de la hoja. La parte superior amarilla se debía al frío o a una mala protección. En cualquier caso ha sufrido más el conflicto en el lado verde, sobre el que encontramos sin embargo un par de FH más pequeños que son elaborados al mismo tiempo por los microbios.

Hoja de arce que muestra todas las fases.

En esta hoja de arce vemos por un lado los pequeños agujeros en los puntos de FH activo anterior.

Se ven los puntos que eran proclives a convertirse en agujeros. Sin embargo también vemos los FH con anillos concéntricos activos al margen que todavía se podían “salvar” y que han formado nuevamente un anillo externo verde. Al final vemos el gran anillo verde como señal de un gran FH que evidentemente no estaba tan dañado y que ha podido retomar el metabolismo como señal de un proceso de curación.

En la imagen de al lado se ven muy bien los anillos concéntricos y la nueva coloración en los márgenes



externos como señal de la fase PCL. En la gran estructura del anillo verde a la izquierda se reconoce en el interior una pequeña estructura en anillos.

Hoja de arce en la que nuevamente se pueden reconocer todos los estadios del Foco de Hamer.

Agrandamiento de un detalle de la misma hoja. La estructura concéntrica se reconoce bien. La zona exterior del FH todavía es salvable, es decir, el metabolismo puede ser reactivado.

De nuevo un agrandamiento del detalle anterior: se reconoce como la hoja se agujerea dependiendo de los FH mientras no se vuelva repentinamente a una fase PCL y si no se retoma de nuevo la actividad del metabolismo. A la izquierda arriba, en la esquina, hay un claro inicio de metabolismo retomado. Vemos que las “manchas verdes”

de una zona con metabolismo activo se componen de varios FH, pero también pueden componerse de un solo FH grande.

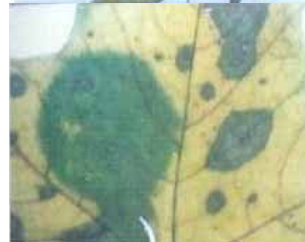Es extraño que estos anillos concéntricos hayan pasado desapercibidos, o en cualquier caso, que no se hayan tomado jamás en consideración, aunque se les pueda ver tan bien. Para los botánicos es mucho más importante estudiar las hojas a nivel microscópico. Actuando así “el bosque ha tapado los árboles”.



Hoja de arce con un FH particularmente bello en fase PCL. Ya están presentes los agujeros, allí donde el proceso de la fase CA ya estaba muy avanzada.

Lo interesante de esta hoja es que el lado izquierdo, evidentemente, estaba de cara al sol, o mejor protegido del frío. En el lado izquierdo las reactivaciones del metabolismo se dieron, probablemente, en forma de FH. En el lado derecho eso no ha sido suficiente. El lado derecho aparece claramente más coloreado, más marrón, los anillos concéntricos del FH a la derecha todavía no han provocado la formación de agujeros, pero ni mucho menos están en condiciones de reactivar el metabolismo.

Hoja de arce que muestra todos los diferentes estadios o las zonas de las diferentes fases: los agujeros de la fase



Ahornblatt mit verschiedenen Stadien



Ausschnittvergrößerung des vorangehenden Bildes



CA, los “casi agujeros” todavía en fase CA, los FH con metabolismo reactivado en la fase PCL.

Reconocemos que también con los agujeros ya presentes en la zona de los FH, cuando el sol calienta lo bastante y las noches son cálidas, las partes individuales de la hoja a lo largo del borde pueden todavía entrar en fase PCL, es decir, están en condiciones de reactivar su metabolismo (en el centro, arriba a la izquierda).

Agrandamiento de un detalle de la imagen precedente.

La cara izquierda de la hoja estaba en conflicto activo porque estaba más fuertemente expuesta al frío o al viento frío. A pesar de eso, dado que apenas dos días después se produjo el verano de San Martín (finales de octubre del 95), la parte izquierda de la hoja todavía ha podido ser salvada, se ha retomado el metabolismo. También en la parte derecha de la hoja había FH activos más pequeños que ya en la fase PCL aparecen como manchas muy oscuras o anillos. Me parece importante el hecho de que aquí se trata de un “fenómeno otoñal” desencadenado por diez días y noches cálidas a finales de octubre.

Igualmente este “fenómeno” podría ser lo normal en los ambientes situados mucho más al sur.



Esta hoja de arce no podría ser más clara: en una noche de octubre fría y ventosa se volvió amarilla, sufrió un conflicto biológico activo cuyo programa especial parece consistir en el hecho de que el líquido es retirado de las hojas y las ramas de modo que el hielo no destruya la planta. El volverse amarillo es la señal evidente de la presencia de un conflicto activo.

Sin embargo tras dos días de frío volvieron las temperaturas estivales citadas anteriormente. Eso estimuló al árbol para que hiciera correr de nuevo el agua por la hoja y a retomar el metabolismo en los anillos concéntricos, invisibles en la fase CA, a producir clorofila, que es la que forma estos anillos verdes. En nuestras latitudes lo normal sería que la fase CA durase hasta la primavera. Por lo tanto es obvio que estos anillos no tomarían la coloración verde. Con la primavera el agua vuelve a subir hacia arriba y las hojas germinan. ¿Nos hemos parado a pensar que, en principio, se trata de un proceso semejante a las manifestaciones de la fase PCL en nuestros órganos o nuestro cerebro?

Parece que los FH más pequeños de esta hoja vayan a “agujerearse”, retomándose sin embargo la fase de curación nuevamente.

El árbol ciertamente no podía saber que al final la fase de curación duraría sólo un intervalo de diez días.

Ha visto la posibilidad biológica de reactivar el metabolismo de nuevo.

FH de una hoja de arce con fuerte agrandamiento.

Hoja de arce con FH central en fase PCL (mancha verde).



Hoja de palma con un FH activo. En este punto la palmerilla había sufrido el hielo a causa de una corriente de aire. Se ven muy bien los anillos concéntricos. Sin embargo el resto de la hoja ha permanecido intacto. Podría ser que el efecto del frío haya durado mucho tiempo, tanto como para que se pudiese curar el punto dañado. Sin embargo la alteración no ha durado suficiente tiempo como para que se forme un agujero en la hoja. Vemos que no solamente existe un extremo u otro, sino que son posibles todas las situaciones intermedias dentro de las leyes naturales.

Hoja de palma.



Están presentes tres o cuatro FH más grandes. Un FH ya está agujereado, sin embargo el FH de la izquierda está ya prácticamente en el estadio justo precedente a la formación del agujero. Se ven muy bien los anillos concéntricos. El resto de la hoja todavía no está notablemente alterado.

A la luz de los casos descritos, nuestra convicción pasada de que estos agujeros fuesen causados por los microbios es errónea.



Hoja de hiedra con dos típicos Focos de Hamer en los que podemos ver claramente los anillos concéntricos. Los dos parecen estar en reducción. Abajo vemos un foco ya agujereado, ya “consumado”. No sabemos si tales FH pueden retomarse todavía o si la fase CA está ya demasiado avanzada.

Hoja de hiedra.



Hoja de haya en la que los FH eran todavía reactivables. En este caso el ambiente micróbico era claramente más favorable. Se ponemos atención en las diferencias, veremos nuestras plantas y árboles con unos ojos totalmente diferentes. Son nuestros compañeros de vida.

Hoja de haya.



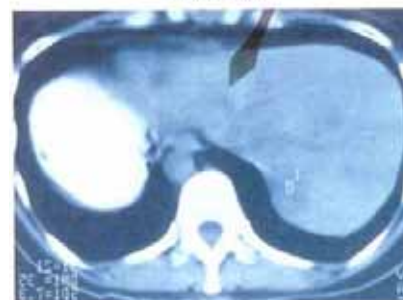Hoja de haya en la que es posible estudiar bien la formación de los agujeros. El FH a la derecha de la imagen se encontraba ya en proceso de agujerarse, pero evidentemente su metabolismo ha sido activado de nuevo en el margen (flecha de arriba) por la fase PCL. Claramente el ambiente micróbico tiene una importancia decisiva aquí.

Hoja de haya agujereada.

Hoja de sauco con un FH que muestra magníficos anillos concéntricos. Parece evidente en el centro el FH ya no se podía recuperar, pero en el exterior ha sido revitalizado por la fase PCL.

Hoja de sauco.

Comparación: vemos un FH activo en el hígado, por lo tanto en un órgano. Estos anillos concéntricos se ven especialmente bien al inicio de la actividad conflictiva, es decir, tras el DHS. Seguidamente a lo largo de estos anillos crecen nuevas células que no deben tener una larga duración, sino sólo conservarse durante la fase de conflicto activo. Tras la solución del conflicto, como ya sabemos, se reducen mediante tuberculosis.



En el futuro debemos considerar a nuestras amigas, las plantas, de un modo totalmente diferente, considerándolas criaturas como nosotros.

Por mucha crueldad que exista en la naturaleza, seguramente ni las plantas, ni los animales, ni el hombre han estado tan ciegos como lo hemos estado en los últimos 2000 años. Hemos llegado incluso a considerar a nuestros compañeros animales como objetos, y mucho más a las plantas. Hemos alcanzado el punto máximo de la estupidez con nuestra denominada civilización, cuya culminación puede conducir a un gobierno "global" que controle totalmente el modo de pensar. Con este paisaje lunar espiritual la Nueva medicina hará que se reencuentre el camino que conduce a nuestras capacidades intuitivas individuales, a la armonía natural-biológica perdida entre todos los seres vivientes.

Sin embargo todavía no hemos terminado nuestro juego biológico-botánico de pregunta y respuesta.

Con la premisa de que, en principio, las cinco leyes biológicas afectan de un modo análogo también a las plantas, lo que todavía tenemos que demostrar, los botánicos tendrán por primera vez una explicación del porqué existe el cáncer o la necrosis en las plantas. En ese caso el cáncer en las plantas (obviamente como un programa especial, biológico y con sentido de la naturaleza) debería desencadenarse a partir del "paleoencéfalo". Sin embargo en las plantas vemos sólo un "cerebro compacto" en el que no conseguimos distinguir las relativas correspondencias como en el paleoencéfalo y en el neoencéfalo. Esta ojeada por nuestra "oficina biológico-botánica" podrá provocar vértigo en alguno de nuestros lectores, pero se tiene que trabajar así en la "criminal" biología de la Nueva Medicina si se tienen las cinco leyes biológicas.

Basta ver las concordancias fascinantes que encontramos en toda la multiplicidad que la madre naturaleza ha programado. En la tercera ley biológica, relativa al sistema ontogenético del cáncer y de las enfermedades oncoequivalentes, vemos que la madre naturaleza, en la fase de conflicto activo (fase CA), puede producir tanto multiplicación celular con la mitosis, como reducción celular, según que parte cerebral dirija estos programas especiales. El sistema superior es el denominado sentido biológico, que en los órganos directos del paleoencéfalo se

encuentra justo en la multiplicación celular, mientras que en los órganos directos del neocéfalos va individualizado en la misma fase CA, pero con reducción celular. Los dos procesos biológicos, no importa que estén contrapuestos diametralmente a nivel orgánico, resultan sensatos al mismo tiempo en base a la quinta ley biológica natural. Aunque los órganos directos de la médula cerebral tengan su sentido biológico al terminar la fase de curación (fase PCL) con multiplicación celular, eso no constituye una contradicción, sino una variante que la madre naturaleza se concede, pero que siempre está regulada a nivel global por la quinta ley biológica.

Queremos ahora intentar encontrar una unión bajo el perfil evolutivo entre el mundo vegetal y el mundo humano/animal, intentando en primer lugar aplicar nuestras cinco leyes biológicas a la realidad de las plantas, como ya hemos indicado arriba. Un modo parecido de proceder no es otra cosa que una hipótesis de trabajo.

La planta podría ser –por el momento hacemos una suposición porque obviamente no tenemos la seguridad total- un “organismo con cerebro único”, por el contrario los animales y el hombre son organismos con “dos cerebros”, el central de la cabeza y el del órgano.

La necesidad biológica del segundo cerebro (cerebro de la cabeza) ha podido derivar, por ejemplo, por la mayor movilidad requerida al individuo. La gran pregunta de la que ya se había ocupado Darwin, es la siguiente: ¿en qué momento se han separado el mundo de las plantas y el de los animales? Es probable que las plantas existieran ya algunos o muchos millones de años antes de la aparición de los animales, aunque todavía de forma muy primitiva en condiciones de nutrirse de estas plantas. Por otra parte, si durante un cierto período hubiésemos vivido “en el tren de las plantas”, deberíamos encontrar en nosotros estructuras vegetales, de un modo análogo a nuestros arcos branquiales, que muestran que, durante un determinado tiempo, hemos “nadado” junto a los animales del agua.

Hasta ahora no hemos encontrado una estructura común así, o eran de tipo muy general: elementos fundamentales comunes, denominados orgánicos constituidos de carbono, oxígeno e hidrógeno, azufre y fosfato, etc., metabolismo, reproducción de tipo unisexual o bisexual, los fenómenos que consideramos signos de vida.

Pero, ¿dónde se separaron nuestros caminos?

En principio nuestros caminos se deben haber alejado ya en el estadio unicelular. De hecho el individuo monocelular tiene “sólo” un cerebro del órgano, como creemos, en cualquier caso, hoy en día.

La Nueva Medicina con sus leyes naturales puede ser quizás aquí todavía de ayuda. Con este propósito tenemos que hacer de nuevo una pequeña incursión en la historia evolutiva.

Sabemos que un gran número de mamíferos en Australia ha experimentado un propio “desarrollo continental” en un período relativamente precoz para los mamíferos, del cual han derivado los marsupiales. Sin embargo lo particular es el hecho de que se han originado las mismas especies presentes en los otros continentes (zarigüeya, etc.), y todas con una bolsa donde se lleva al cachorro. Según una hipótesis operativa podría ser que haya habido una especie de “programa de creación” en el que también entran las cinco leyes biológicas. De igual manera en las plantas y en los animales/hombre podrían encontrarse programas especiales análogos, tal y como esos programas especiales, biológicos y sensatos de la naturaleza han sido reconocidos en los animales y en el hombre.

Todo este ramo de la investigación ha sido posible desde que la medicina, con las leyes biológicas, se ha convertido en una ciencia natural. Ahora podemos no sólo hacer florecer los conocimientos naturales en la medicina, sino también por primera vez aplicar a la biología las leyes biológico-médicas.

Una ley natural es una ley natural independientemente de que sea biológica o médica, ya que los dos campos son científicos.

Quizás muy pronto tendremos que intentar comprender el alma de un árbol no sólo de un modo sentimental, sino totalmente real y también la de una florecilla o la de cualquier planta, aunque hasta ahora haya sido considerada una “mala hierba” o una “planta nociva”. Tendremos que iniciar una nueva cronología y reelaborar a fondo los últimos 2000 años de ceguera.

Pienso modestamente que con las cinco leyes biológicas se ha hecho un gran descubrimiento, porque hemos encontrado cinco de las constantes (quizás haya más) que han permanecido presentes en el curso de toda la evolución, mientras el mundo vegetal y animal se diferenciaba en una rica multiplicidad.

Por lo tanto la Nueva Medicina es la medicina primordial, un sistema científico que abraza de verdad a todos los seres vivientes y que al mismo tiempo es muy lógico y coherente; se podría casi decir que representa la religión natural válida para todos los organismos vivientes del mismo modo.

Mientras que casi todos los fundadores de religiones siempre han enseñado que su Dios “violará” las leyes naturales haciendo milagros, el prodigio en la Nueva Medicina con sus cinco leyes biológicas consiste justo en el hecho de que las leyes naturales no son transgredidas. La máxima perfección, como para los griegos antiguos del clasicismo, reside justo en la maravillosa normalidad, en la armonía privada de banalidad. Eso no tiene nada que ver con la idealización por ejemplo de la crueldad de la naturaleza, sino que el nacimiento y la muerte están comprendidas en estas leyes naturales de un modo totalmente natural.

7. El milagro de la creación.

Los estudiosos de las ciencias naturales se consideran más o menos ateos convencidos, porque no creen en Moisés, en Jesús o en Mahoma. Por lo tanto tienen miedo, con toda razón, del gran rebaño de devotos que creen de un modo acrítico. Estos creyentes pueden probar todo con cualquier pasaje de la Biblia, sin rendir cuentas de las oscuras circunstancias que de hecho han causado esos textos bíblicos.

Sin embargo ningún naturalista honesto puede negar un verdadero milagro, el de la creación, se podría también decir: el milagro de la vida. Si llamásemos al creador del aliento vital, padre del universo, Odín, nadie tendría necesidad de “creer” en nada. Un dios así, universal, es lógico en sí mismo.

Respecto al milagro de la creación:

Nosotros, los seres humanos, hemos podido sonsacarle a la madre naturaleza el secreto de las cinco leyes biológicas. En otras palabras: el dios o diosa creador/a del “aliento vital” (=Odín) nos ha permitido conocer estas cinco leyes biológicas.

¿Desde cuándo existen estas cinco leyes biológicas? El feto, como se llama tras la octava semana de nacimiento al ser humano que todavía no ha nacido, puede sufrir conflictos biológicos, es decir, desarrollar programas especiales que en el pasado llamábamos enfermedades.

También el embrión (el feto en el vientre materno hasta la octava semana de embarazo) puede sufrir conflictos parecidos y precisamente con los mismos

contenidos conflictivos como sucede, por ejemplo, en el hombre adulto: primero los conflictos biológicos arcaicos, directos del paleoencéfalo, seguidamente con el progreso del embarazo también los conflictos biológicos mesodérmicos, directos de la médula cerebral, y al final los ectodérmicos, directos de la corteza cerebral. A propósito de esto disponemos de muchos ejemplos sacados realizando TAC cerebrales a los neonatos.

Tras la primera y la segunda división celular (en el estadio embrional de cuatro células) las células son todavía “omnipotentes”, es decir, si las cuatro células se separan una de la otra pueden originar cuatro embriones monocigóticos, gemelos cuádrigéminos. Después la funcionalidad de las células comienza a dedicarse al crecimiento sucesivo.

Retornamos al óvulo fecundado en el que tienen que estar contenidas en principio todas las informaciones relativa a todos los programas especiales, por lo tanto todos los modos de comportamiento también en el caso de un programa especial (presumiblemente en la configuración de ADN y del ARN (ácido desoxiribonucleico y ácido ribonucleico) como así también en la de los aminoácidos de las proteínas.

Si todos los hombres y los animales desarrollan sus programas especiales según estas cinco leyes biológicas, entonces es evidente que este primer óvulo fecundado tiene que contener prácticamente todo el enorme hard disk de nuestro ordenador, de nuestro organismo. Por lo demás hay también muchas pruebas de que incluso cada célula individual de nuestras células orgánicas diferenciadas contiene todavía la masa completa de información de todos los programas especiales (clones).

Las células originarias no son sustancialmente distintas en las plantas y en los animales: tienen todas las propiedades vitales como metabolismo, metabolismo energético, reproducción, capacidad de desarrollo y herencia, reacción a los estímulos externos, capacidad de adaptación al entorno y funcionalidad. Todas poseen proteínas y ácidos nucleicos.

Siendo las cosas así, el acto creativo de “madre naturaleza” ha consistido en la creación de esta primera célula originaria que debe haber durado durante muchos millones de años. Entre otras cosas, presumiblemente el milagro está en la disposición del ADN y en el hecho de que los seres vivos, muy diversificados, desde hace cientos de millones de años estamos regulados todavía por el código de las cinco leyes biológicas, que ya actuaron y están conservadas en la célula primigenia, si bien todavía no en el modo diferenciado de todas las coloraciones de los conflictos biológicos, pero en principio están ya presentes.

No es necesario creer este milagro, que es comprobable, evidente y no es negado por ninguna persona inteligente. Este milagro es maravillosamente claro.

Sostengo que el prodigio efectivo de la creación es el hecho de que madre naturaleza, con la célula primigenia, había preparado ya todo su programa para los sucesivos cientos de millones de años. Todavía queda un gran secreto: cuantos millones de años tienen que haber pasado para completar este acto creativo de la célula originaria. Sin embargo es probable que toda la evolución, descrita en los tratados, sólo se haya podido iniciar cuando el programa de la célula primigenia fuera perfeccionado. También las variaciones del “programa originario”, como llamo a esta creación, tenían que estar previstas ya entonces.

De hecho la separación de las plantas o la bifurcación evolutiva entre hombre/animal por una parte y las plantas por otra, comienza ya en la célula primigenia, por lo menos en el denominado “estadio de gastrula” en el que se forman

las tres hojas embrionales. Eso sucede al término de la primera semana de embarazo, es decir, una semana antes de que la mujer esté segura, por la falta de la menstruación, de que está embarazada, es decir, una semana después de la concepción.

En efecto, la primera célula de una planta o la de un ser humano o un animal no tienen una composición bioquímica distinta.

Ya sabemos que la célula originaria contiene el código para el desarrollo del ser viviente, y ya sólo esto es un milagro enorme. Eso significaría que, en la práctica, está codificado el proyecto arquitectónico de una casa. Pero el hecho de que en esa única célula estén contenidos también desde entonces las leyes naturales para los programas especiales, biológicos y con sentido, es casi imposible de creer. Y es un milagro de la creación que estos programas especiales, que de hecho tienen que haber sido concebidos por el organismo unicelular, sean válidos todavía hoy para organismos vivientes tan complejos como el hombre y el inteligente delfín. Justamente las variaciones de los programas especiales, al menos en principio, están ya incluidas en la programación, donde por variación entiendo, por ejemplo, la diversidad de la multiplicación celular y de la reducción celular en la fase de conflicto activo según su pertenencia a una determinada hoja embrional.

Los biólogos y otros estudiosos de ciencias naturales tienen que aceptar a menudo el reproche de ser “escépticos”, porque les resulta difícil o incluso imposible creer en los cientos de dogmas de las tres grandes religiones, que derivan todas del judaísmo, típicamente dogmático. Un biólogo con sabe por donde empezar con el concepto de “pecado original” que en el cristianismo es un concepto fundamental y una “conditio sine qua non”, que sin embargo no es comprobable científicamente. Los cristianos no pueden renunciar a ello, porque esto es lo que impone la “necesidad de la redención”. Este concepto de pecado original es indispensable para entrar a formar parte del “ambiente religioso”.

Sin embargo el verdadero científico es a menudo mucho más creyente, en el sentido de respetuoso, frente al milagro de la creación. De hecho lo que le sorprende no es, como para los cristianos, la violación de las leyes naturales, sino justamente el prodigio que en la primera célula originaria esté contenido un proyecto creativo tan grande que hasta ahora los hombres no habíamos podido ni siquiera imaginar. Que absurdo creer que el creador hubiese hecho al principio su obra mala, malvada y pecaminosa para incluir después la necesidad de una mejora por parte de su hijo en forma de redención de las criaturas pecaminosas. Estos eran los falsos caminos religiosos.

El dios padre Zeus, la diosa madre Era o la madre de la tierra Gaia para los griegos, o el dios padre del universo Odín, la diosa madre Friga y muchos otros, no molestan para nada a los científicos en su admiración y su respeto frente a lo creado, pues estas concepciones no exigen ningún dogma.

Se comprenden, o la entendemos como principio divino de esta maravillosa creación.

A un estudioso de las ciencias naturales, por ejemplo, no le importa imaginar el principio divino primigenio como *femenino*, mucho más porque en la naturaleza el principio femenino es seguramente más antiguo que el masculino. Brevemente: en la concepción griega o germánica de Dios y de las divinidades y también en otras muchas religiones primitivas se podría hablar de una concepción divina *natural*. Por el contrario las grandes religiones nacidas sobre la base del Antiguo Testamento son en gran medida no naturales. Mientras que la concepción indogermánica de las

divinidades era todavía totalmente natural, no conociendo todavía ninguna fractura entre la ampliación cognoscitiva de la naturaleza y la fe en Dios, con la religión zoroastriana de la antigua Persia, que distingue entre “bien” y “mal”, se llegó a la ruptura total con la representación indogermánica de la divinidad de la cual sufren todavía hoy nuestras religiones y ciencias espirituales y también la medicina. A causa de esta concepción derivada del Antiguo Testamento, que los Judíos han tomado de la religión zoroastriana persa, la medicina, por ejemplo, ya no ha podido seguir desarrollándose, ya que los investigadores han hecho la errónea distinción de “benigno” y “maligno”, lo que en la naturaleza simplemente no existe. Esta maldad o bondad, ¿qué tiene que ver con el milagro de la creación por el cual en la célula primigenia está contenido, no sólo el programa evolutivo entero, sino incluso las cinco leyes naturales de la Nueva Medicina? La Nueva Medicina nos libera también de estos errores y nos devuelve a la religión natural, a la comprensión natural de Dios, o digamos también a la comprensión natural de la madre naturaleza.

8. Desde el laboratorio artesanal de la Nueva Medicina: Trisomía 21, el denominado síndrome de Down o mongolismo.

En este capítulo quiero echar un vistazo a mi “laboratorio”, es decir, examinar los problemas importantes y casos médicos todavía no resueltos que se me han planteado. Con este propósito he elegido lo que sigue: el caso de la hijita de una médico que me ha dado el consentimiento amigable para publicar el caso con las respectivas imágenes.

Con ocasión de un seminario realizado a finales de septiembre de 1998, esta colega vino a mí con su marido, que es fabricante de órganos, y con su hija de cuatro años y medio, para preguntarme si sabía algo del “síndrome de Down” o “mongolismo” en el contexto de la Nueva Medicina, y su estaba en condiciones de ofrecerle ayuda. Le respondí que todavía no sabía nada preciso de este caso particular, pero que en el pasado había trabajado durante mucho tiempo en neurología infantil y psiquiatría infantil, y que por ello estaba al corriente de la problemática fundamental. En el ámbito de la Nueva Medicina había visto muchísimos niños discapacitados que, en cuanto se descubría el problema, o sea, la clave de lectura, habían podido volver a ser totalmente sanos.

Le propuse estudiar juntos el caso de su hija. Así hicimos y estamos todavía haciendo. En este caso el problema se convierte en objeto de estudio de nuestro “laboratorio”.

El ser humano tiene en cada célula 23 pares de cromosomas (2 x 23), excepto en las células germinales del ovario y del esperma, en las que sólo hay una secuencia simple de 23. En el hombre un par de cromosomas consta de un cromosoma X y una Y. Sin embargo en la mujer se juntan dos cromosomas X.

El “síndrome de Down”, según exponen los tratados médicos, tiene la particularidad de que en el cromosoma humano número 21 hay no dos, sino también un tercer cromosoma o en cualquier caso un fragmento de este. El síndrome (lo que significa que son varios los síntomas que aparecen al mismo tiempo) se recoge en la literatura específica sólo para los que pertenecen a la raza blanca. Según los textos médicos hasta ahora no es posible hacer una terapia de las causas.

Los síntomas son: retraso del desarrollo con retraso mental, cara mongoloide, eje de la hendidura palpebral mongoloide, branquecefalia, dedos muy tensos, en particular el meñique, el denominado epicanto, boca abierta, línea simiesca, surco de

sandalia (gran distancia entre el dedo gordo y el segundo dedo del pie), nariz chata, displasia de la oreja, lengua grande, tono muscular reducido, dedos cortos y estrabismo.

Todas estas características se presentan en este síndrome según la sucesión indicada del 99 al 23% de los casos. Pero la trisomía, como se llama a este síndrome, no es unitaria, si bien existen una serie de variaciones o subformas, por ejemplo la denominada trisomía en mosaico, supuestamente presente en nuestra paciente, según pensaba la madre. En este caso una parte de las células del cuerpo en el cromosoma 21, como sucede normalmente, tiene sólo dos cromosomas, mientras que en otra parte de las células del cuerpo hay tres o fragmentos de un tercer cromosoma.

Yo no soy genético y no pretendo hacer ningún juicio, como tampoco la madre de la niña que, como médico, se ocupó sin embargo muy intensamente con las cuestiones básicas de este síndrome, como fácilmente se puede imaginar.

Lo interesante del caso es el hecho de que el padre de la muchacha conoce la Nueva Medicina desde hace ya muchos años. La madre no la conoció hasta que estuvo en el séptimo mes de embarazo, cuando se fue a vivir con el padre de la niña. Entonces tenía 42 años.

La madre de Anna trabajó hasta el séptimo mes en un gran edificio de 10 plantas que no aislaba los ruidos y que estaba en reforma. No se acuerda con precisión si las reformas empezaron ya en el primer mes de embarazo o en el segundo. En cualquier caso se trabajaba todo el día con los martillos neumáticos, cuyo ruido “traspasaba la médula y los huesos”, según cuenta la madre. Había sido una verdadera tortura y todos tenían el mismo deseo: largarse de ahí.

Después se había trasladado a casa de su novio, el padre de la niña. Este había heredado una vieja fábrica y había acondicionado un laboratorio para construir órganos. En los meses sucesivos al nacimiento y después también, fue necesario talar cientos de árboles con la sierra circular, lo que la madre de Anna hizo junto a su novio para tener más luz en las zonas oscuras de la fábrica.

Obviamente no pensó que eso pudiese dañar a la niña en su vientre, de hecho para ella la motosierra era un alivio después de los martillos neumáticos ensordecedores del anterior puesto de trabajo, Como hemos dicho, estuvieron serrando durante meses, también tras el nacimiento de la niña. Por ejemplo. Se tenían que cortar los árboles para transformarlos en leña para quemar, además en la fábrica de construcción de los órganos del padre se serraba continuamente.

Cuando Anna nació en casa en el momento que le tocaba, tenía el aspecto de un “chinito”. Para la madre, médico, el diagnóstico era, sin dudas, “mongolismo/síndrome de Down”. Pero el padre consoló a su deprimida compañera: “Todavía no se ha dicho la última palabra, veamos si la Nueva Medicina tiene algo que decir que sea de ayuda”.

Desde entonces los padres han buscado cualquier oportunidad para ver si la Nueva Medicina pudiese ser de ayuda, aunque en los libros de Nueva Medicina no hubiese ninguna ley respecto al síndrome de Down. El padre la conocía desde hacía años. La madre se ocupó con ella seguidamente, y el mismo tiempo constató que su hija era un “desarrollo típico” y que estaban presentes todos los síntomas como boca abierta, lengua grande, retraso del desarrollo, clinodactilia. Con un año de edad Anna todavía no era capaz de gatear o sentarse. No había sido necesario hacer un tratamiento médico intensivo ya que Anna podía estar atendida por su madre.

Entre el octavo y el decimoséptimo mes, por la noche, Anna tenía a menudo pavor nocturnus, incluso humedecía la cama. A posteriori la madre sostiene que podría haberse tratado de ataques epilépticos. Anna consiguió andar sólo cuando tenía dos años y tres meses, aunque de un modo muy rudo e irregular. La madre dice: "Parece peor de lo que es". También ahora la niña camina de un modo torpe porque persisten la parálisis de la musculatura de las piernas.

La ocasión de consultar la Nueva Medicina se produjo en septiembre del 98 en un seminario. En este diagnóstico tan claro de síndrome de sierra circular es extraño que a la madre no le viniesen a la cabeza en primer lugar los martillos neumáticos al oír aquella afirmación, y por error no se disponía ni siquiera de TAC cerebral. A pesar de eso creímos que habíamos encontrado juntos la clave que se adaptaba a este caso.

Desde entonces los padres pusieron cuidado para que cesaran los ruidos más fuertes, en particular los de las máquinas. Un día la madre llamó por teléfono muy excitada porque se le vino a la cabeza la historia de los martillos neumáticos.

Realmente habíamos encontrado la llave: desde hacía 12 semanas Anna, para gran alegría de sus padres, tuvo una rápida recuperación del desarrollo hacia la normalidad que nadie hubiese creído posible antes. Los vecinos, amigos y terapeutas les dijeron a los padres que no reconocían a la niña. Mientras que antes sólo era capaz de decir juntas una o dos palabras, ahora dice frases de tres o cuatro palabras y entiende todo mucho mejor. Incluso cuando se dejaba de ver a Anna por dos días se daba uno cuenta del rápido progreso en la recuperación de la madurez, según cuenta la madre.

Hasta aquí se podría formular el "informe de laboratorio" como sigue: claramente la niña tenía que haber sufrido al menos un "conflicto de la sierra circular" ya en el vientre materno. Seguidamente a la madre le viene a la mente el "conflicto del martillo neumático" que había durado durante seis o siete meses. La madre cuenta también que con los ruidos fuertes, incluso cuando el gato maúlla, Anna se tapa las orejas y evidentemente siente malestar o incluso dolor. A menudo grita. Sin embargo hasta ahora no se sabía a que fuese debido.

En la Nueva Medicina sabemos que un individuo oye voces si tiene en el cerebro un conflicto del oído cortical respectivamente a la derecha y a la izquierda. Eso se manifiesta si el contenido conflictivo era algo pronunciado, por ejemplo una frase dicha que no se quería oír o que no permite creer lo que se oye. Las "voces" normalmente dicen cosas que tienen que ver con estas frases.

Pero si se trata de ruidos como el de la motosierra, los afectados son enormemente sensibles al ruido y sufren "dolores en el oído" que resultan infernales, y no sólo con los ruidos fuertes, sino también a menudo con los normales con las frecuencias relativas. Los ruidos hacen realmente daño de tal manera que los pacientes gritan por el dolor. Tiene que haber sido así con Anna. Al final del seminario habíamos llegado a este punto. Realmente fue bueno eliminar esta constelación del conflicto del oído, en el que al menos uno tenía que haber sido un denominado conflicto de la sierra circular. Fue muy costoso para los padres, porque el padre de Anna como fabricante de órganos, sierra por motivos profesionales continuamente en su taller. Parecía también que la constelación no hubiese podido durar de un modo continuado, de hecho Anna no estaba en el estadio de desarrollo de un neonato, aunque era capaz de hablar y entender poquísimos.

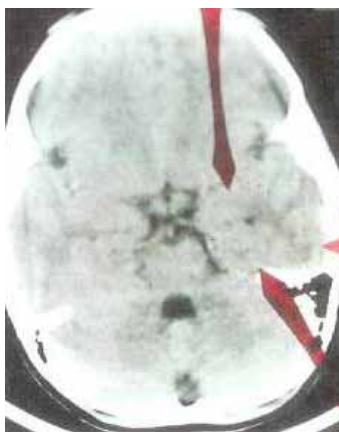Si el síndrome de Down dependía de conflictos biológicos, entonces tenían que haber sido temporales, en cualquier caso sólo breves períodos de solución

conflictiva que habían permitido un retraso del desarrollo, haciendo que se quedase como un niño de un año o un año y medio.

¿Qué podíamos esperar entonces del TAC cerebral? ¿También la clinodactilia y la parálisis parcial de las piernas habrían sido al final la consecuencia de los conflictos biológicos? Los padres, un día antes del seminario, la habían hecho un TAC cerebral, que sin embargo todavía no estaba lista. Entonces me la mandaron hacia finales de noviembre junto con la buena noticia de que Anna se desarrollaba “muy agradablemente, sobre todo al expresarse”. Por teléfono la madre me dijo que por la calle algunas personas la paraban para preguntarle cual era el motivo del extraordinario cambio positivo de Anna.

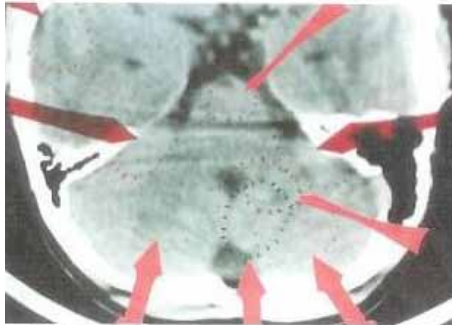
Fotografía del 26-9-98

Anna es zurda. Típico aspecto de una niña de cuatro años y medio con síndrome de Down. Detención del desarrollo en los 3-3,5 años, boca abierta, lengua grande, ligero estrabismo divergente (estrabismo hacia el exterior) con primacía del ojo derecho. Obviamente no se pueden ver los dedos extremadamente tensos, a la derecha un poco más acentuado que a la izquierda. El andar es irregular y torpe, a menudo la niña se cae, parálisis parcial de las piernas. La medicina oficial en práctica no prevé ninguna terapia para el síndrome de Down, a excepción de cierta gimnasia puramente sintomática. Eso es del todo erróneo. Claramente el síndrome de Down es “sólo” parecido a la sintomatología de constelaciones iguales o parecidas del paleoencéfalo y del neoencéfalo que surgen y tienen también un desarrollo según las cinco leyes naturales de la Nueva Medicina, lo cual no lo sabíamos hasta ahora. Estas constelaciones son en todo o en parte responsables en su combinación también de una alteración, en teoría pasajera, del cromosoma 21.



TAC cerebral del 25-9-98: en esta imagen vemos en la fosa craneal mediana derecha (flecha dorsal abajo y frontal arriba) dos conflictos del oído activos, junto a otro que con cierta seguridad no está activo, en el relé del trigémino para el lado izquierdo de la cara. De seguro podemos atribuir uno de los dos conflictos del oído a la sierra circular, sin embargo no sabemos cual. El otro FH podría depender, con cierto fundamento, del padre, así como el conflicto de la cara para el lado izquierdo (como zurda = lado del partner), de hecho la niña, que está muy apegada a su padre, lo llama cientos de veces al día, según cuenta la madre, cuando está lejos durante algunas semanas para reparar un órgano. Los dos FH se presentan juntos probablemente no por casualidad, de hecho superponiéndose en parte, porque para la niña, en el vientre materno, el serrar siempre tenía que ver con la voz del padre: uno era el ruido que ella oía gustosamente, pero que a menudo no podía oír durante mucho tiempo (separación del padre = partner); el otro sin embargo le desagradaba mucho, este es el ruido de la motosierra. Queridos lectores, seguidamente veréis que el penoso “estar refugiados” de los conflictos, focos en el cerebro y resultados orgánicos no son ni mucho menos un capricho mío,

de hecho un viejo dicho médico dice: “antes de la terapia los dioses han establecido el diagnóstico”, que deriva del griego “antes de la alegría los dioses han previsto el trabajo”.



En esta imagen del TAC cerebral de un estrato un poco más profundo respecto al precedente, vemos diferentes FH. En primer lugar reconocemos en la fosa craneal mediana izquierda (flecha en la esquina de arriba a la izquierda) un conflicto del oído activo débilmente.

Podría tratarse del ruido ensordecedor de los martillos neumáticos que tenía que ver sólo con la madre y que la había afectado también a ella hasta la médula.

Probablemente podemos hacer salir de nuevo los conflictos o los FH en el tronco cerebral todavía en la fase intrauterina: vemos un foco en el relé de la acústica a la derecha que se puede llamar también neurinoma acústico, correspondiente al conflicto de no recibir la información que se espera. A nivel orgánico eso corresponde a la mucosa del oído medio derecho. Podría ser la espera de la voz del padre (segunda flecha de arriba a la derecha), mientras que sin dudar tenemos que atribuir el neurinoma acústico a la izquierda (segunda flecha de arriba a la izquierda) correspondiente a la mucosa del oído medio izquierdo, al ruido de la sierra circular de la que la niña todavía en el vientre materno y también luego quería siempre “liberarse”. El neurinoma acústico derecho (=FH para la mucosa del oído medio a la derecha) está ahora visiblemente en solución o de nuevo en solución, el neurinoma acústico izquierdo está nuevamente activo.

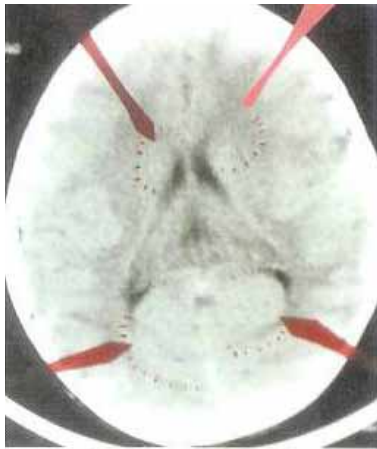La flecha de arriba a la derecha indica el FH para los túbulos colectores del riñón derecho. Este foco corresponde a un conflicto del prófugo con el sentimiento de estar solo y abandonado con adenocarcinoma de los túbulos colectores. El FH en el tronco cerebral ventral (tercera flecha de arriba a la derecha) indica un conflicto de miedo a la muerte que se encuentra en solución. Dado que la niña de noche ha sudado a menudo, en una TAC torácica muy precisa se podría encontrar eventualmente pequeñas cavernas como residuos de una tuberculosis pulmonar concluida o con recaídas crónicas. En la fase PCL en este foco, que comprime un poco por la derecha el cuarto ventrículo, podría superponerse un viejo FH, seguramente ya bien cicatrizado para la pleura izquierda y el peritoneo (cuarta flecha de arriba a la derecha) y un FH a rayas oscuras para el pericardio izquierdo que está de nuevo en solución y comprime el cuarto ventrículo dorsalmente. Al final encontramos todavía un gran FH débilmente activo para el peritoneo derecho y la pleura derecha.

Entonces la niña seguramente, además de la constelación de la corteza del neocórtex (conflicto del oído) para la cual hay informes clínicos, tiene también una constelación del tronco cerebral más o menos duradera (neurinomas de la acústica, etc.) al igual que una constelación del cerebelo. Si seguidamente se encuentra la “llave”, a menudo se puede entender por el éxito obtenido que las propias suposiciones eran acertadas.

Eso no nos excusa de enumerar seguidamente cada elemento como los “buenos artesanos”. De hecho todavía surgen grandes preguntas:

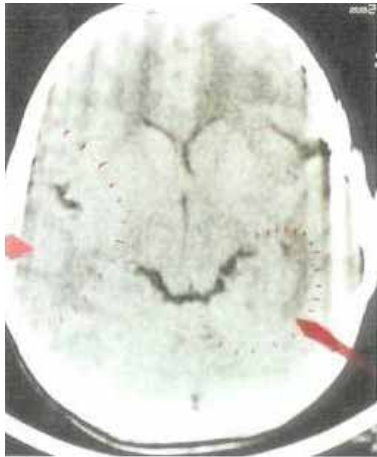1. ¿Qué conflicto ha sufrido la niña todavía en el vientre materno que le han dado el aspecto de un “chinito”?

2. ¿Qué conflictos debemos considerar como consecuencia cuyo contenido biológico conocemos, pero que sin embargo no son reales?
3. ¿Qué conflictos biológicos podrían explicar los síntomas del síndrome de Down, en particular también la sintomática cromosómica?



Aquí vemos las dos flechas superiores que indican los relés musculares o los FH (no relés motores de la corteza cerebral sino el relé de la médula cerebral de la musculatura de la mano y de los dedos. El FH a la izquierda para la mano derecha (partner = mano del padre) está seguramente activo todavía. El FH a la derecha para la mano izquierda (de la madre) parece estar todavía o de nuevo activo. La rigidez de los dedos, ¿dependería del hecho de que los músculos flexores de los dedos están parcialmente paralizados?

Las dos flechas de abajo indican los FH del relé del ovario, que estaban los dos en solución, a la derecha sin embargo parece que haya de nuevo actividad (conflicto de pérdida en relación al padre). En efecto el padre, que permaneció durante algunos meses sin encargos, se había marchado nuevamente por algunas semanas para reparar un órgano una semana antes de esta tomografía, y Anna, como ya hemos dicho, preguntaba todo el día por él.



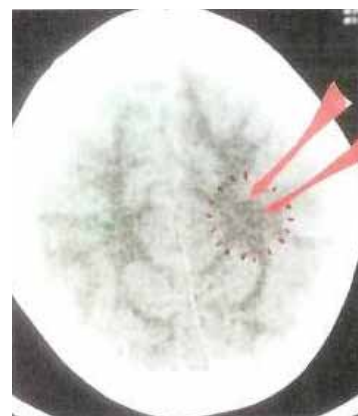
La flecha derecha indica un FH en fase PCL con fuerte edema que corresponde a un conflicto de herida y de hemorragia resuelto y a nivel orgánico a una esplenomegalia (agradamiento del bazo). Vemos el claro desplazamiento hacia el centro del ramo derecho de la cisterna ambiens. De hecho Anna, cuando a menudo se caía, se golpeaba la nariz, teniendo fuertes

hemorragias que cada vez duraban más porque Anna gritaba terriblemente.

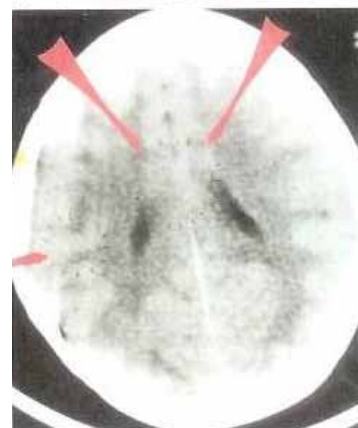
La flecha a la izquierda indica un FH en la zona del recto correspondiente a un conflicto de identidad que una muchacha zurda puede sufrir en este lado cerebral sólo como un segundo conflicto que justo es el que causa la constelación.

En las imágenes siguientes volvemos a ver el mismo foco, que se alarga todavía más hacia arriba. Hacia abajo este foco llega hasta la fosa craneal mediana (conflicto del oído). De esto normalmente se deduce que el conflicto de identidad no se produce sólo por el contexto del conflicto del oído, sino que haya aparecido junto a este. La niña, probablemente ya cuando estaba en el vientre materno, ha perdido el sentimiento de la propia identidad a causa del ruido insoportable de los martillos neumáticos. Entonces estaba a medias o por completo en constelación biomaníaca o en la biodepresiva, con posible alternación.

En la imagen de al lado vemos dos FH cercanos que afectan a la octava o novena costilla izquierda, lo cual a su vez corresponde a una desvalorización de sí mismo: “Ahí no valgo mucho”. Al menos el dispuesto ventralmente está todavía activo, el otro probablemente en solución.



En esta imagen podemos ver claramente (dos flechas de arriba) un gran conflicto motor central que afecta a una parálisis de las dos piernas que sin embargo está visiblemente (¿de nuevo?) en solución. Anna no consiguió gatear y estar sentada hasta que tenía un año, estaba claramente paralizada. La motricidad sin embargo seguía mejorando. Anna se tropezaba todavía mucho, tenía unos andares cojos, atásicos y torpes pero ahora puede, a veces bien a veces mal, andar fatigosamente.



La flecha de abajo a la izquierda indica un conflicto de identidad que está claramente activo.

Parece extenderse hasta casi el centro cortical sensorial cranealmente, lo que cargaría toda la circunvolución cortical con el contenido conflictivo de la separación madre/niño. En nuestro lenguaje biológico del cerebro le daríamos la lectura siguiente: oyendo el ruido insoportable, que penetraba en los huesos, de los martillos neumáticos, ha tenido miedo de estar separada de la madre y ha sufrido un conflicto de identidad que está activo todavía hoy. A nivel orgánico a este conflicto le corresponderían en líneas generales úlceras de los conductos lactíferos en la mama derecha de la niña.

8.1. Consideraciones teóricas.

El síndrome de Down presenta muchas variantes, como justamente habíamos esperado observando atentamente los TAC cerebrales, suponiendo que tal síndrome tiene algo que ver con los conflictos biológicos, tratándose eventualmente sólo de un “síndrome de conflictos y constelaciones”. El momento del surgimiento ontogenético, intrauterino de estos programas especiales vendría aclarado por separado.

Para la Nueva Medicina existen leyes, reglas simples y correlaciones simples entre psique, cerebro y órganos, es decir, la correspondencia directa y la sincronía. El conocimiento de estas correspondencias y sincronías constituye nuestro instrumento de trabajo.

A cada FH en el cerebro, no importa si en la fase CA o PCL, le corresponde un determinado suceso orgánico así como un suceso psíquico. En los focos podemos a menudo observar también qué desarrollo han tenido hasta ese punto, en cada caso de un modo aproximado.

Por lo tanto si comparamos estos sucesos del TAC con todo “el conjunto” de los sucesos orgánicos (normalmente considerados típicos del síndrome de Down) y lo pasamos todos a través del filtro de anamnesis escrupulosa, entonces podemos

explicar bien (prescindiendo del suceso cromosómico) todos los sucesos y los síntomas del síndrome de Down de nuestra pequeña paciente. Naturalmente con la ayuda de la historia evolutiva, pero eso en la Nueva Medicina es tan obvio que no hace falta una mención particular. Esto significa que también tenemos que poner los síntomas en relación con el momento de los conflictos durante el embarazo.

¿Hemos explicado así el síndrome de Down? Todavía no. Pero si se consigue explicar, por ejemplo 10 casos de mongolismo de este modo coherente y completo, ya no existirá un “síndrome de Down”, sino que encontraremos una cierta semejanza externa de la sintomatología cada 100 o 500 casos en el ámbito de la incidencia normal de diferentes conflictos y constelaciones conflictivas, de hecho también el denominado “síndrome de Down” no afirma nada diferente.

Entonces, ¿sería sólo una cuestión académica la que presentamos aquí, una disputa sobre nomenclatura y definición? No, esta nueva visión tendría realmente consecuencias enormes. De hecho sabemos como tenemos que tratar los conflictos biológicos.

Yo no soy ni un presuntuoso ni un soñador de la medicina. En mis cuarenta años de actividad médica he visto cientos de estos pobres niños con síndrome de Down y trisomía de todos los tipos como para sostener ahora que es fácil curar a un niño mongoloide de tal manera que vuelva a ser prácticamente normal. Para esto es necesaria también la familia, en particular la madre. Obviamente no sabemos todavía lo que es reversible y lo que ya no lo es. Sin embargo ahora sabemos al menos donde tenemos que intervenir, aunque conlleve siempre un trabajo muy duro poder llevar a una persona así, junto con la familia y los terapeutas implicados, en la dirección correcta. Por una parte esto no parece posible en muchos conflictos, por otra está la esperanza fundada de que ahora existe una verdadera ayuda causal, con fuerzas insospechadas, disponibles en los parientes que antes no se habría considerado posible por cuando el pronóstico de “incurable” era devastador. Una vez que los padres están bien informados, posiblemente bien aconsejados por un “maestro” de la Nueva Medicina, entonces probablemente será difícil parar su iniciativa positiva. Después es labor de los terapeutas dirigir todas estas buenas iniciativas por las vías correctas. En todos los casos se destierra por primera vez la desesperación.

8.1.1. Consideraciones teóricas sobre las alteraciones cromosómicas.

Si en nuestra psique se produce un conflicto biológico e irrumpe un programa especial, biológico y sensato, también en el cerebro y en el órgano sucede en sincronía algo correspondiente. Estas cosas las sabemos ya con precisión. ¿Pero qué es lo que sucede realmente en el órgano? Un cáncer o una enfermedad oncoequivalente o una necrosis. Sabemos que existe un denominado cerebro del órgano en el que evidentemente oscilan las ondas circulares con la misma frecuencia que en el cerebro, de hecho vemos los Focos de Hamer también en el órgano si eso ha sucedido. Sería justo pensar que son los pequeños cerebros celulares con sus cromosomas y genes lo que hacen oscilar el cerebro del órgano con la misma frecuencia que en los Focos de Hamer en el cerebro. De hecho los núcleos celulares constituyen el cerebro del órgano.

Ahora sabemos desde hace tiempo que, por ejemplo, las células cancerosas adenoideas de las glándulas mamarias, que están destinadas a ser utilizadas una sola vez, genéticamente son diferentes respecto a las denominadas células autóctonas de las glándulas mamarias que subsisten tras la TBC de la fase PCL,

mientras que las células cancerosas son caseificadas y eliminadas. Esta es claramente la característica en base a la que nuestros ayudantes, los microbios, en este caso las micobacterias, reconocen que células tienen que reducir y cuales no deben destruir en ningún caso.

Por lo tanto los cromosomas son modificados. Precisamente son alterados en cualquier cáncer. Sin embargo sería posible (hipótesis de trabajo) que fuesen modificados bajo dos aspectos. De uno acabamos de hablar. El otro sería aquel por el que todos los núcleos de las células del organismo, que están todos unidos entre ellos, “saben”, según la modificación cromosómica, que sucede en el resto del organismo. Esta suposición no está de hecho muy desviada, si hoy en día de hecho se sostiene que los cromosomas no son sólo un paquete “hereditario” rígido, sino que participan también constantemente en el metabolismo del organismo y por lo tanto en cierta medida se modifican ellos mismos continuamente.

Con esta idea bien fundada bastaría sólo un pequeño paso para llegar al síndrome de Down, en el que no se verifica nada más que una alteración cromosómica (en el cromosoma 21). La prueba decisiva sería verificar si la trisomía (o la trisomía fragmentaria) desaparece de nuevo cuando se resuelven los conflictos biológicos. Tengo muchas esperanzas para creer que sea así. En la medicina convencional se hablaría todavía de anteriores diagnósticos errados. Los niños volverían fácilmente a ser sanos, probablemente también a nivel cromosómico.

Hasta ahora los genetistas habían partido del hecho de que la “avería” tenía que haber sucedido en la primerísima división celular porque la madre era muy vieja. Obviamente en teoría también el óvulo haploide (o el esperma) podría ya haber tenido un conflicto, por ejemplo a causa de los ruidos del martillo neumático antes o durante la producción de la unión del óvulo con el espermatozoide. Esta era una suposición puramente hipotética, pero no hay motivos que obliguen a ella.

En realidad habría podido ser así teóricamente también en nuestro caso, pero evidentemente no lo ha sido, como demuestra el desarrollo. Queda el hecho de que las madres estadísticamente son “demasiado viejas”. Sin embargo eso podría significar también que una madre joven habría eliminado inmediatamente con un aborto espontáneo un niño con tantos conflictos, mientras que una madre “demasiado vieja”, según la estadística, a menudo “no lo hace”.

8.2. La terapia del síndrome de Down.

Al científico le pega la modestia. Nos cuidaremos de decir que podríamos curar el síndrome de Down, mucho más de decir que podrían hacerlo sólo los pacientes mismos y como mucho sus padres y parientes. Sin embargo podemos decir que reconocemos, en general, en los síntomas que se encuentran en el síndrome de Down los normales programas especiales, biológicos y sensatos y que sabemos también como tratarlos coherentemente, es decir, como llevar estos programas especiales a la fase PCL. Entonces se podría llegar de verdad a la normalización o a la curación del síndrome de Down. Como hemos dicho, con mucha motivación, mucha fatiga y un poco de inspiración. Para nuestra grandísima sorpresa la verdadera terapia es a menudo mucho más simple de lo que los largos debates teóricos habrían dejado suponer, en cualquier caso una vez que hemos encontrado la llave y estamos en condiciones de “abrir las puertas”.

En nuestro caso, incluso antes de que dispusiésemos de una TAC cerebral, habíamos tenido un “punto fijo” clínicamente irrefutable: el síndrome de la sierra circular. Una niña tan sensible a los ruidos que se tapa las orejas y grita con cualquier ruido, dejando aparte los fuertes de una sierra circular o una motosierra,

con la que los padres habían cortado juntos una buena cantidad de árboles durante los últimos tres meses, con grandísima probabilidad tiene que tener no sólo un conflicto del oído, sino un FH en actividad sobre cada lado cerebral. En este contexto la causa más verosímil ha sido justo el denominado síndrome de la sierra circular, seguidamente integrado por el conocimiento del ruido anterior todavía peor del martillo neumático que había entrado “en los huesos” no sólo de la madre, sino también de la niña en el vientre materno.

Cierto que por algún lado hay que comenzar siempre. Dado que en medicina normalmente no hay tiempo que perder, en nuestro caso nada impedía empezar a interrumpir estos ruidos desagradables, una medida que dio de inmediato un resultado efectivo. Normalmente en casos similares no es un error moverse en un principio por el terreno conocido, es decir, seguro en cierta medida.

El segundo paso que teníamos que dar tenía que ver con las informaciones obtenidas del TAC cerebral (siempre sin medio de contraste). El segundo conocimiento, en cierta medida seguro, era el hecho de que el segundo conflicto del oído tenía mucho que ver con el padre.

Anna pregunta cientos de veces al día: “¿Cuándo llega papá?” Por desgracia, a causa de diferentes impedimentos, sólo pude tener el TAC cerebral a mediados de noviembre y sólo entonces hemos podido decidir la segunda fase terapéutica, de nuevo basándonos únicamente en el sentido común. Después de que la familia había dado el primer paso aconsejado de eliminar los ruidos de la sierra circular, estaba seguro que también el segundo conflicto se habría resuelto: acordamos que los fines de semana, por turnos, la madre fuese con Anna a ver al padre cuando este estuviese fuera por trabajo, y que él a su vez volviese a casa para el fin de semana. Así para Anna el conflicto se había “mitigado”, es decir, se podrían reducir las recaídas. Obviamente cuesta un poco de dinero, pero no por esto se tiene que renunciar.

Así se procede lentamente. Un problema que se planteó, en principio de un modo puramente académico-teórico, fue la cuestión de si los quistes del ovario probablemente ya presentes no hubiesen producido demasiado estrógeno, tanto como para poder causar una madurez sexual precoz, y además si a esa edad los ovarios serían capaces de producir más estrógeno. Entonces bajo el control del “doctor mamá” medimos el desarrollo de la tasa de estrógeno en la sangre e intervenimos enseguida si la cosa amenazaba con salirse fuera de control. La madre, entre otras cosas, cuenta que Anna tiene un olor vaginal como una mujer vieja... Es magnífico cuando se puede trabajar, como en este caso, a partes iguales con el sentido común y armados de conocimientos médicos. En este caso, probablemente, se habría realizado una extirpación quirúrgica lo más rápidamente posible del quiste ovárico si los estrógenos aumentasen excesivamente. En casos similares nadie debe tener miedo de disfrutar los más recientes conocimientos biológicos de la endocrinología. Usamos gustosamente y con reconocimiento todo lo que en la medicina tradicional pueda resultar útil a nuestros pacientes.

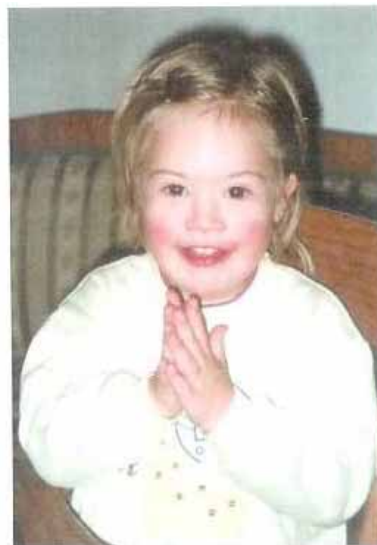Sin embargo el caso todavía no ha concluido, siendo todavía objeto de estudio “de laboratorio”, pero todo deja pensar que pueda resultar bien. Esto les debería dar también a otros padres de “niños discapacitados” el coraje justo para intentar, por su propio hijo, lo que hasta ahora parecía imposible.

Según mi opinión un niño recuperado así seguidamente podrá también tener hijos totalmente normales. Durante este tiempo en nuestro “laboratorio artesanal” se trabaja intensamente para presentar a los investigadores genéticos la prueba de la renormalización obtenida en los primeros diez casos de síndrome de Down con la firme esperanza de que entonces también los cromosomas vuelvan a la normalidad.

Me resulta difícil imaginar ser médico sin ser al mismo tiempo investigador.

La investigación es la madre de la ciencia. En ningún caso la niña ha sido un conejo de laboratorio; no teníamos nada que perder.

Al lado una nueva fotografía de Anna a finales de diciembre del 98. En esta nueva imagen sólo tres meses después está casi irreconocible. Anna recupera su retraso del desarrollo a una velocidad grandísima.



9. Las tres reglas biogenéticas fundamentales de la Nueva Medicina.

La Nueva Medicina se basa en gran parte en los hechos ligados al desarrollo evolutivo, tanto de la filogénesis como de la ontogénesis o embriología.

Entonces resulta pertinente ocuparse intensamente también de estos argumentos en la Nueva Medicina.

Mientras me ha sido posible descubrir las cinco leyes biológicas que constituyen la Nueva Medicina, en este capítulo no se trata de encontrar o formular los dogmas, sino de ocuparse con ellos para llegar a su comprensión; entonces mucho mejor se comprenderán también las correlaciones de la Nueva Medicina. Por eso aquí voy a meter mis ideas en el banco de pruebas biológico. Podría ser que algunas de estas fuesen correctas y que seguidamente superadas por nuevos conocimientos.. Pero también es bien posible que algunas deban ser nuevamente correctas.

Hay que intentar mostrar que la madre naturaleza desde la primera presencia de seres vivientes en la tierra ha hecho experimentos con los mismos elementos de base que reencontramos en nuestros programas especiales, biológicos y sensatos. Sobretudo encontramos los “elementos biológicos fundamentales” de la simpaticotonía y de la vagotonía en las tipologías para el paleoencéfalo y para el neoencéfalo como son los ataques epilépticos, obviamente siempre con la correspondiente proliferación celular o reducción celular. Ciertamente que tenemos que encontrar de cualquier modo los elementos biológicos fundamentales en toda la historia evolutiva, dado que las cinco leyes biológicas son válidas tanto para cada organismo unicelular como para el hombre, los animales o las plantas.

Como ya hemos dicho, aquí no se deben establecer dogmas, pero se darán estímulos intelectuales para profundizar en la comprensión de estos argumentos.

Ernst Haeckel ha reunido de un modo preciso y justo en la denominada “regla biogenética fundamental” todos los conocimientos embriológico-ontogenéticos y filogenéticos entonces conocidos (respecto a estirpe, raza, especie):

La ontogénesis (= desarrollo embrional) es una recapitulación de la filogénesis (=desarrollo de la estirpe).

Esta regla biogenética fundamental tiene ahora tres hermanas. Por eso me permito hablar de “reglas biogenéticas fundamentales 1, 2 y 3” de la Nueva Medicina. Durante este tiempo la regla biogenética fundamental de Ernst Haeckel ha sido reconocida casi unánimemente, por lo menos en general, aunque sea válida sólo a partir de la primera célula diploide.

Las otras tres leyes biogenéticas fundamentales descubiertas por mí son entonces una novedad añadida a la precedente:

Ley biogenética fundamental (E. Haeckel):

La ontogénesis es una recapitulación de la filogénesis.

Las tres leyes biogenéticas fundamentales de la Nueva Medicina:

Primera ley biogenética fundamental:

La ontogénesis (desarrollo embrional) es también una recapitulación de la filogénesis (=desarrollo de las hojas embrionales).

Las tres hojas embrionales

Endodermo = hoja embrional interna

Mesodermo = hoja embrional media

Ectodermo = hoja embrional externa

en la nueva medicina forman la subdivisión natural de todos los programas especiales, biológicos y sensitivos (EBS), casi el “sistema periódico de la Nueva Medicina”.

Segunda ley biogenética fundamental:

Los programas especiales, biológicos y sensitivos (EBS) con sus dos fases

simpaticotonía – vagotonía

están constituidos por elementos que encontramos ya en el esquema de desarrollo de la filogénesis (= desarrollo de especie, raza, estirpe) y de la ontogénesis (=desarrollo embrional).

En los cefalóforos estos corresponden también al esquema de desarrollo cerebral

paleoencéfalo – neoencéfalo.

Tercera ley biogenética fundamental:

El embarazo consiste de

a) un equivalente del programa especial, biológico y sensitivo del organismo materno
y

- b) un equivalente de programa especial, biológico y sensato del organismo infantil, que llamamos desarrollo embrional.

Los dos equivalentes de programas especiales, biológicos y sensatos tienen un desarrollo sincronizado.

- Primera fase (hasta finales del tercer mes de embarazo, exactamente hasta la mitad de la semana once tras la concepción): en la madre y en el niño proliferación celular del tipo del paleoencéfalo.
- Segunda fase (hasta el final del embarazo, es decir, al final del décimo mes (lunar)): vagotonía en la madre y en el niño, con proliferación celular del tipo del neoencéfalo.
- Nacimiento = crisis epileptoide, tanto en la madre como en el niño:
-en la madre bajo la forma de contracciones
-en el niño bajo la forma de contracciones musculares tónicas (=el niño se encoge, es decir, contrae los músculos tónicamente de modo que el útero puede expulsar al niño).

Parte post-epiléptica de la segunda fase, de tipo del neoencéfalo.

Sin embargo aquí al mismo tiempo primera parte de la fase PCL de tipo del neoencéfalo (loquios) y exudación = producción de leche por las glándulas mamarias, lactancia del niño.

Es importante saber que aquí no tienen importancia ni los tiempos absolutos de la duración del embarazo o de la incubación ni los tiempos relativos, que cambian de un animal a otro, adaptándose cada vez al ambiente relativo y a las exigencias específicas, sino que aquí se trata sólo de los elementos fundamentales que la madre naturaleza utiliza o encierra en una especie de programa especial, biológico y sensato. Además es muy importante que el organismo materno y el infantil estén sincronizados en sentido biológico.

Extrañamente en el pasado nadie había pensado jamás que la mujer embarazada estuviese en simpaticotonía hasta el final del tercer mes de embarazo, es decir, tiene las manos y los pies, o los órganos periféricos fríos. En esta primera fase simpaticotónica de tipo del paleoencéfalo el organismo materno realiza una proliferación celular de tipo del paleoencéfalo:

- a) en la mucosa del útero con el fin de obtener una innidación óptima de la placenta del niño así como una nutrición óptima (=alimentación) del embrión.
- b) En las glándulas mamarias que en este período crecen gracias a la proliferación celular.
- c) En la musculatura lisa del útero.

De un modo correspondientemente sincronizado también el organismo del niño está en simpaticotonía con proliferación celular de tipo del paleoencéfalo, por ejemplo la placenta, el tracto intestinal, etc.

Ahora, sabiendo que el organismo materno y el del niño superan también los dolores del nacimiento de un modo sincronizado como crisis epiléptica, la madre con las contracciones y el niño con la inervación tónica de la musculatura corporal de modo que, gracias a la perístasis uterina pueda ser expulsado a través del orificio del útero, debemos pararnos a pensar si la inducción al parto, hoy en día costumbre en

algunos lugares, no sea un error. De hecho partíamos de la premisa de que el niño normalmente se encoge durante las contracciones de la madre, pero no sabíamos que probablemente el niño en el nacimiento atraviesa una regular (natural) crisis epiléptica. Es dudoso que esté bien causar artificialmente una crisis epiléptica así en un momento no (todavía) deseado por la naturaleza. Queda pues aclarar si estamos en condiciones, con nuestros fármacos, de provocar artificialmente una crisis epiléptica parecida en el niño en el nacimiento justo al mismo tiempo que la de la madre.

9.1. Los “elementos constitutivos de la naturaleza” en la concepción y durante el desarrollo del organismo infantil.

1. El período hasta la primera célula diploide:

La regla biogenética fundamental de Ernst Haeckel tiene en general una validez no completa: la ontogénesis es una recapitulación de la filogénesis, sin embargo no dice nada vinculante respecto a los ámbitos temporales de los distintos estadios evolutivos.

La denominada “célula primigenia” no es de hecho la célula diploide, como erróneamente suponen todos, sino que es la célula haploide, pero ni el óvulo ni el espermatozoide (tampoco) haploide, que, como veremos seguidamente, ya son regresiones de las células germinales diploideas.

Esto se reconoce por el hecho de que el hombre en vez de dos cromosomas X emparejados, hay un cromosoma X y un cromosoma Y, por el contrario en la mujer dos X o en el óvulo femenino sólo una 23 parte de cromosoma X y en el espermatozoide masculino sólo una 23 parte Y.

Sin embargo hay que excluir que la célula originaria estuviese compuesta por dos series de cromosomas diferentes.

El 98% de la duración que comprende la historia evolutiva del hombre tiene que haber estado empleada para construir una célula parecida primigenia haploide con equipamiento cromosómico haploide. El restante 2% comprende probablemente cientos de millones de años, por eso la primera ley biogenética de E. Haeckel está equivocada en un 98 o 99%. Es válida sólo a partir de la primera célula diploide o de la primera división en dos células diploides.

Si consideramos la simpaticotonía (generada por el denominado tronco del simpático) no sólo como fase de estrés ergotrópica (es decir, encaminada al trabajo), sino en general también como inervación de las sucesivas fases de desarrollo, encontramos que la primera simpaticotonía está ya presente también en la primerísima célula haploide: en un cierto momento debe haber “aprendido” a doblar su equipamiento cromosómico y a dividirse en dos células gemelas idénticas, las dos haploidías. Retrospectivamente podríamos considerar este proceso como la primera fase simpaticotónica según el modelo del paleoencéfalo. La segunda fase, la vagotónica según el modelo del paleoencéfalo, sería la innervación trofotrópica que habría tenido la finalidad de nutrir de nuevo las células idénticas derivadas de la división (“medios trozos”) con la toma de alimento.

El segundo y enorme paso biológico, que a su vez podría haber durado muchos millones de años, tiene que haber sido aquel por el que la célula, ya con cromosomas dobles, justo antes de la división para volverse haploide, se haya “olvidado” de dividirse y se haya quedado con un equipamiento cromosómico doble. Estas “células” dobles deben haber sido más funcionales que las células

haploide de las que derivaban. De este modo se ha formado la primera célula diploide fundamental.

2. Desde la primera división celular de la primera célula diploide:
La parte cerebral más antigua es el tronco cerebral. Pero nuestras partes cerebrales (tronco cerebral, cerebelo y neocéfalo) no se han formado una tras otra, sino en parte al mismo tiempo. Así bajo el aspecto evolutivo a partir de un cierto estadio la transformación del tronco cerebral en el denominado “paleocéfalo” ha tenido lugar con la involucración del cerebelo.
3. Pero este momento evolutivo es de grandísima importancia para nosotros en la Nueva Medicina. De hecho el uso predominante de una mano o de la otra, dependiente del cerebelo, tiene un rol importante y la inervación resulta cruzada del cerebelo al órgano. Es todo lo que sucede también para el neocéfalo. Como podemos demostrar con el ejemplo de los gemelos monocigóticos, el desarrollo del cerebelo debe haber estado ya en curso en la primera división celular de la primera célula diploide (=célula con equipamiento cromosómico diploide), de hecho de los gemelos monocigóticos uno siempre es zurdo y el otro diestro, salvo que no se trate por casualidad de una formación gemelar homocigótica doble con muerte de los dos gemelos, los dos diestros o zurdos, un caso extremadamente raro.
El embrión, como se llama hasta el final de la novena semana de embarazo (calculando desde el día de la fecundación) cumple con gran preponderancia una división celular de “tipo paleocéfalo” o según el “modelo del paleocéfalo”, es decir, con simpaticotonía y proliferación preferentemente “teratomoide”.
4. Desde la primera división celular: desarrollo del tronco cerebral y del cerebelo, es decir, desarrollo del paleocéfalo y precisamente hasta el final del tercer mes de embarazo o hasta la mitad de la semana once de embarazo (la mitad de la semana trece calculando desde la última menstruación). Hasta ese momento el tipo de división celular de esta fase es preferentemente simpaticotónica.
5. Desde el final del tercer mes de embarazo el tipo de división celular es vagotónico, entonces de tipo del neocéfalo, o dicho con más precisión, del tipo de la médula cerebral, y justamente desde el cuarto hasta el séptimo mes de embarazo.
6. Desde el octavo al décimo mes de embarazo subsiste el tipo de división celular vagotónica del neocéfalo, pero ahora prevalece el tipo de la corteza cerebral.
7. La crisis epiléptica en el tipo de fase PCL del neocéfalo es el nacimiento. En conexión con esto está la denominada “fase diurética”, es decir, la eliminación de algunos litros de líquido de todo el cuerpo de la madre.
8. Tras el nacimiento en el organismo materno se realiza la primera mitad de la fase PCL de tipo del paleocéfalo, la denominada fase exudativa: durante los primeros tres meses de embarazo el seno “crece”, es decir, tiene lugar la proliferación celular de las glándulas mamarias (mitosis) y tiene lugar: la producción de leche (exudación) y los procesos de curación con TBC.
Obviamente los períodos se superponen, no están limitados claramente, pero cualquier mujer embarazada nota siempre un cambio cuando “a la fase

simpaticotónica de embarazo” se le superpone la “fase vagotónica” al final del tercer mes de embarazo. Una cesura biológicamente bien clara en cuya causa o inervación, por extraño que parezca, nadie había pensado jamás.

	Filogénesis	Ontogénesis	Embarazo, organismo materno
1.	Período hasta la primera célula primigenia haploide	-	-
2.	Período de la célula haploide a la célula diploide fundamental.	-	-
Desde este punto es válida la ley biológica fundamental de Haeckel			
3.	Período hasta la primera división celular de la célula fundamental diploide (una célula para el lado izquierdo del cuerpo y una para el lado derecho).	Estadio de célula única (óvulo fecundado) consistente en dos células secundariamente haploide: óvulo y espermatozoide, desarrollo del tronco cerebral.	Fecundación del óvulo materno (secundariamente haploide) por el espermatozoide secundariamente haploide.
4.	Desde la primera división celular: estadio de dos células (proliferación teratomatoide). Desarrollo del tronco cerebral y del cerebelo (paleoencéfalo). Simpaticotonía de tipo del paleoencéfalo.	Desde la primera división celular: estadio de dos células hasta el tercer mes de embarazo (mitad de la semana 11 de embarazo desde el día de la concepción). Desarrollo del tronco cerebral y del cerebelo (paleoencéfalo) con órganos correspondientes, simpaticotonía de tipo del paleoencéfalo. Se define el ser zurdo o diestro.	Desde la concepción hasta el final del tercer mes simpaticotonía de tipo del paleoencéfalo. La mujer embarazada tiene frío. Crecimiento del pecho.
5.	Proliferación celular de tipo PCL vagotónico de la médula cerebral.	Desde la mitad de la semana 11 de embarazo hasta el cuarto-séptimo mes predominante proliferación celular de tipo de la médula cerebral.	Desde la semana 11 de embarazo vagotonía de tipo de la médula cerebral. La mujer embarazada tiene calor.
6.	Proliferación celular de	Octavo-décimo mes de	Desde el octavo al

	tipo PCL vagotónico de la corteza cerebral.	embarazo, proliferación celular predominantemente de tipo de la corteza cerebral.	décimo mes de embarazo vagotonía de tipo de la corteza cerebral. La mujer embarazada tiene calor.
7.	Crisis epiléptica de tipo PCL de la corteza cerebral.	Final del décimo mes de embarazo para el ser munado: nacimiento = crisis epiléptica en la fase vagotónica de proliferación celular de tipo de la corteza cerebral. Contracción tónica de la musculatura en el nacimiento.	Crisis epiléptica = nacimiento de tipo de la corteza cerebral y del paleoencéfalo (musculatura del útero).
8.	Proseguimiento de la segunda parte de la fase PCL de tipo de la corteza cerebral con proliferación celular.	Proseguimiento de la segunda parte de la fase PCL de tipo del neoencéfalo con proliferación celular.	Primera parte de la fase PCL (exudativa) de tipo del paleoencéfalo. Secreción loquial, lactancia y segunda parte de la fase PCL de tipo del neoencéfalo.

9.2. La ley biogenética fundamental del Ernst Haeckel.

Como ya hemos dicho, no hay casi nada más que discutir respecto a esta ley, aunque esta sea válida sólo a partir de la primera célula diploide, por lo tanto como máximo en el último 2% de la historia evolutiva. De la ley biogenética fundamental de E. Haeckel, que por lo tanto ahora se llamará primera ley biogenética fundamental, podemos deducir los pasajes evolutivos individuales no sólo para nuestra especie, sino también de todas las especies animales y vegetales; en algunos casos fácilmente y en otros con más dificultad, pero en principio está claro.

Se ve especialmente bien en los delfines, por ejemplo, que en un tiempo muy antiguo salieron con nosotros del agua a la tierra, se convirtieron como nosotros en mamíferos que respiraban aire. Después volvieron al agua, donde sin embargo siguieron teniendo la necesidad de respirar aire cada cierto tiempo, igual que nosotros cuando nos sumergimos.

Cuanto más atenta y precisamente observamos la historia evolutiva, mejor podemos seguir los diferentes estadios, también las evoluciones que son "regresiones", como por ejemplo en el caso del periostio, el epitelio pavimentoso envolvente, que durante este tiempo ha sido reabsorbido, porque no tiene ningún sentido biológico. Sin embargo han permanecido los nervios que contenía, que son indispensables en el caso de la fractura ósea.

9.3. La primera ley biogenética fundamental de la Nueva Medicina.

Hasta ahora no nos había interesado el hecho, real o enunciado, de que la ontogénesis del embrión fuera también una recapitulación de la filogénesis (=desarrollo de las hojas embrionales), ya que estaba admitido más o menos implícitamente, aunque esta misma hipótesis careciese de interés antes de que existiera la Nueva Medicina con sus programas especiales, biológicos y sensatos. Sólo entonces la cuestión se ha vuelto interesante, es más tremendamente interesante: vemos que justamente todos los programas EBS funcionan básicamente siguiendo el esquema de nuestra historia evolutiva.

9.4. La segunda ley biogenética fundamental de la Nueva Medicina.

Período evolutivo antiguo	Período evolutivo reciente
Paleoencéfalo	Neoencéfalo
Simpaticotonía con proliferación celular	Vagotonía con proliferación celular
	Simpaticotonía con necrosis
Fase PCL en parte con poca vagotonía, "abscesos fríos" (con TBC)	Fase PCL con vagotonía "caliente", reducción celular

En la programación de los programas del neoencéfalo la madre naturaleza ha elegido en el esquema disponible lo que le podía ocurrir: ha conservado la simpaticotonía y la vagotonía. Pero ha usado la reducción celular de la fase vagotónica de los programas del paleoencéfalo para la fase simpaticotónica de los programas del neoencéfalo, y al contrario la proliferación celular ha sido desplazada a la fase vagotónica, llevando a cabo uno de los milagros más sorprendentes de toda la biología o de la historia evolutiva. Evidentemente las finalidades de los nuevos programas tan diferenciados ya no era realizable con los viejos esquemas de los programas arcaicos. Frente a esto uno sólo puede mirar maravillado.

A posteriori resulta incluso lógico y comprensible que la madre naturaleza haya probado con los programas disponibles. En líneas generales eran válidos. Por lo menos se conservó el esquema de la simpaticotonía para la actividad conflictiva y de la vagotonía para la fase PCL en los programas especiales, biológicos y sensatos.

El hecho de que en el "modelo del paleoencéfalo" el tumor se siguiera reduciendo en la fase PCL, evidentemente no era tan prometedor para un desarrollo posterior.

El "modelo de la médula cerebral" tiene el sentido biológico al final de la fase PCL, por lo tanto está orientado "teleológicamente" (hacia el final). Este final (por ejemplo una mayor producción de estrógenos con quistes ováricos induridos o análogamente con quiste testicular indurido o producción aumentada de orina con quiste renal indurido, el denominado nefroblastoma) ofrece perspectivas al final del programa EBS que los modelos arcaicos de los programas del paleoencéfalo no podían dar todavía. Este programa de la médula cerebral representa también sin embargo una especie de lujo que los modelos del paleoencéfalo todavía no estaban en condiciones de permitirse.

En el modelo corteza-neoencéfalo (modelo de la corteza cerebral) cambia todo de nuevo: permanece la simpaticotonía para la fase de conflicto activo y la vagotonía para la fase PCL según el programa del modelo del paleoencéfalo. La reducción celular en la fase CA y la proliferación celular en la fase PCL derivan del modelo de la médula cerebral.

Por el contrario el sentido biológico se encuentra de nuevo desplazado de la fase CA, la fase de conflicto activo, como en el programa del modelo del paleoencéfalo.

No sabemos si se trata de una gran genialidad soberana o de una genial soberanía que la madre naturaleza nos presenta a los pequeños aprendices de brujo.

Esta nueva estructura de los programas especiales, biológicos y sensatos (EBS) que deriva de los antiguos elementos de la filogénesis y de la filogénesis constituye el núcleo de la segunda ley biogenética fundamental de la Nueva Medicina.

9.5. La tercera ley biogenética fundamental de la Nueva Medicina.

Los médicos modernos, entre los que me incluyo a mí mismo, han hecho descubrimientos y encontrado “terapias” para cualquier cosa posible, pero al final siempre “viendo los árboles sin ver el bosque”, andando entre la niebla.

Si no, ¿cómo habría sido posible que hubiésemos estado tan ciegos frente a uno de los procesos más importantes, como es el embarazo de una futura madre?

De verdad sabíamos pragmáticamente que el final del tercer mes “todo se modifica”, pero ni el ginecólogo ni el embriólogo o el estudioso del cerebro habían notado lo que realmente sucedía.

Era muy fácil: los tres primeros meses de embarazo se desarrollan según el modelo arcaico directo del paleoencéfalo con simpaticotonía y proliferación celular en el niño y en la madre.

El resto del embarazo se produce según el modelo directo del neoencéfalo con vagotonía y proliferación celular en el niño. Así de fácil.

La Madre naturaleza simplemente ha puesto en sucesión estos dos “modelos de proliferación celular” y nosotros, aprendices de brujo, no nos habíamos dado cuenta de nada.

Sostengo que ha habido una razón especial que nos ha mantenido ciegos impidiéndonos llegar al verdadero fondo de la cuestión. Para poder explicarlo mejor debo precisar algunas cosas: el ovario y el testículo son órganos paragonables entre ellos, semejantes pero no del todo. En un mamífero hembra todos los óvulos que en adelante alcanzarán la madurez sexual están ya presentes, y justo con equipamiento haploide de cromosomas, o sea, equipamiento a medias.

Por el contrario en el testículo hay células de los espermatozoides que producen continuamente espermatozoides haploides. Estos espermatozoides tienen un equipamiento cromosómico doble, como los oogonos u ovogonos en la mujer, o mejor dicho, en el embrión hembra, que en un origen han producido los óvulos.

De hecho en el momento del nacimiento, según dicen los embriólogos, ya están presentes y disponibles todos los óvulos hasta el final de la madurez sexual.

Sin embargo parece que permanecen algunos oogonos o células originarias de los óvulos a partir de las cuales se puede generar, al igual que en los testículos, los teratomas en el programa EBS del conflicto de pérdida. Estos teratomas se forman según el “modelo del paleoencéfalo” con división celular simpaticotónica de las células diploides o de células con equipamiento cromosómico diploide. Su Foco de Hamer se encuentra en el mesoencéfalo, que pertenece al tronco cerebral. Por lo que sé, no se conocen tumores de óvulos haploides o de espermatozoides haploides.

¿Dónde estaba entonces la dificultad de comprensión?

En el “pasado” evolutivo nuestros “antepasados” se han multiplicado según el modelo del paleoencéfalo. Podríamos hablar también de partenogénesis biológica. El denominado teratoma (del griego: monstruo, por un tumor extenso) es en cierto modo todavía el programa “antiguo” que, en el caso de un DHS con conflicto de pérdida muy fuerte, crece rápidamente como nuevo “producto” de tipo arcaico, prácticamente de tipo adenocarcinomatoso. Sin embargo no tiene ninguna posibilidad de crecer bien formados hasta el final, motivándose así el origen del vocablo griego “monstruo”. Pero en realidad este tumor inocuo no se considera “maligno”. En el testículo se trata de pequeños nódulos que se notan cuando se encuentran en la zona periférica del testículo.

Ahora llegamos a la mayor dificultad para nuestro desfasado modo de comprender: todavía existen muchos organismos unicelulares, los denominados animales o plantas primitivas, en particular los hongos, que se multiplican según el “modelo del paleoencéfalo”. Simplemente se dividen y de cada mitad celular o espora se forman nuevos seres vivientes de la misma especie que prácticamente no mueren nunca. Sustancialmente es el principio según el cual los gemelos monocigóticos se forman todavía en el “período antiguo” de la evolución, justo antes del “período moderno”. Los gemelos homocigóticos representan el mismo progreso biológico conocido en la historia evolutiva. De hecho un gemelo siempre es diestro y el otro zurdo, por lo que también primerísima célula: existe una “célula hija originaria diestra” y una “célula hija originaria zurda”.

Entonces la madre naturaleza ha creado algo nuevo: la bisexualidad. Desde ese momento en las plantas y en los animales superiores, y en el hombre, los nuevos organismos vivientes, los hijos, se han originado por un equipamiento cromosómico haploide formado por cada uno de los “padres”. De hecho en la proliferación directa del paleoencéfalo en general todos los ejemplares son iguales, es decir idénticos, implicando un avance mínimo del desarrollo con millones de ejemplares idénticos.

Como ya hemos dicho, en el inicio del período evolutivo antiguo debe haber sido así, de hecho el óvulo fecundado, que ahora posee un equipamiento cromosómico diploide, en los tres primeros meses de embarazo se multiplica preferentemente todavía según el “esquema del paleoencéfalo”. Sin embargo dos cosas son las que han hecho tan difícil nuestra posibilidad de comprenderlo:

1. La madre naturaleza ha llevado la reproducción sexual “hacia atrás” en la primera división celular.
2. Después, con el inicio del nuevo período evolutivo o período del neoencéfalo los programas particulares se dejaron todavía, por lo menos en gran parte, en el ovario y en el testículo en consideración a la necesaria producción hormonal (una invención fantástica de la madre naturaleza), pero ya instalados según los programas del modelo del neoencéfalo, más exactamente según el modelo de la médula cerebral.

Hoy en día todavía se encuentra la producción hormonal originaria según el modelo del paleoencéfalo en la hipófisis anterior o en el lóbulo anterior de la hipófisis, que todavía dirige la producción de hormonas sexuales. Los relés (en el caso de un DHS los Focos de Hamer) para los teratomas y los denominados programas EBS intersticiales (es decir, para la necrosis del ovario (=fase CA) y para los quistes ováricos (= fase PCL) que después se endurecen y producen hormonas, análogamente en el testículo las necrosis y los quistes del testículo) se encuentra de hecho en el cerebro, muy cerca unos de otros: mesoencéfalo (= parte del tronco cerebral) y médula del neoencéfalo, pero entre ellos está el límite que separa el

paleoencéfalo del neoencéfalo. Por lo tanto podemos decir que “pertenecen a mundos diferentes”.

Después de haber conocido a fondo el “tipo” del paleoencéfalo y del neoencéfalo gracias a nuestros programas especiales biológicos y sensatos no nos resulta para nada difícil reconocer también en el embarazo un tipo de programa EBS: de otra manera, ¿cómo podría darse una proliferación celular de las glándulas mamarias en los primeros tres meses del embarazo? ¿Cómo podría darse una proliferación celular en la mucosa del útero durante los primeros tres meses de embarazo? ($2 \times 29.5 \text{ días} + 14,7 \text{ días} = 73,7 \text{ días}$ tras la concepción o 88,5 días tras la última menstruación). Ya hemos hablado del hecho de que los últimos siete ciclos lunares (=203 días) indican una fase PCL del tipo del neoencéfalo. Sin embargo a pesar de eso sólo son los “elementos de base”, o modelos de los programas EBS, para ser usados aquí por la madre naturaleza, de hecho las células del seno no son células destinadas a un “único uso” como las cancerosas. Al contrario, las células crecidas en añadidura en la mucosa uterina se destruyen análogamente o casi del mismo modo que las células cancerígenas en el modelo del paleoencéfalo. De este modo la madre naturaleza saca de sus utensilios o modelos todo lo que puede necesitar.

No es por diversión académica que la Nueva Medicina se ocupe de estas cuestiones, sino porque de estas surgen evidentes aplicaciones prácticas. Sabemos por qué las gestantes tiene como primer signo molestias en el estómago, simplemente a causa de la simpaticotonía. Por el mismo motivo tiene los ojos brillantes, porque la tiroides trabaja de más. También son fácilmente alterables y están más sujetas a sufrir conflictos.

Probablemente las mujeres embarazadas pueden tener conflictos (y abortos) con especial facilidad justo antes del final del tercer mes, porque quizás aquí se produzcan al mismo tiempo dos bases CA de conflicto activo, una todavía del tipo del paleoencéfalo y otra ya del tipo del neoencéfalo (médula cerebral o equipamiento cromosómico haploide).

Parece que todas las fases transcurran de un modo sincrónico en la madre y en el niño, y que estén ligadas entre ellos en los dos cerebros desde el primer día de la concepción.

Queridos lectores, no os descorazonéis si no conseguís abarcar del todo estas correlaciones tras la primera lectura. A mi me han hecho falta meses de lenta comprensión y hasta ahora nadie había entendido nada. Buscad una buena ocasión para poder leer este capítulo dos o incluso tres veces, con toda la calma. Estoy seguro que todo será muy lógico. Con los conocimientos preliminares de la Nueva Medicina llegaréis realmente a entenderlo todo muy rápidamente.

La dificultad de comprensión, como ya hemos dicho, estaba en el anacronismo que la madre naturaleza se podía conceder libremente, aunque nuestros “antepasados” se hubiesen desarrollado ya desde hace millones de años según el “modelo del paleoencéfalo” hasta cuando al final fue introducido el “modelo del neoencéfalo” y el lugar del desarrollo embrional simpaticotónico lo ocupó el desarrollo embrional vagotónico. No importa si ahora llamamos al dios de la creación o a la madre naturaleza Krishna, Govinda (= la que regala el placer de los sentidos a las vacas), Yahvé u Odín (de “Odem” = respiración, el padre del universo que da el aliento a Zeus), esta creación animada por el alma es mucho más maravillosa que lo que cualquier narración del génesis podría expresar. No se para de sentir un estupor respetuoso.

Normalmente este capítulo debería formar parte de un libro de biología, y en uno, dentro de poco, será incluido de hecho. Pero al mismo tiempo es también un capítulo de la Nueva Medicina, de la “medicina sagrada”. Basta pensar en todo lo que hemos modificado y completado nuestro modo de comprender el embarazo.

Esta nueva comprensión tiene ya muchas consecuencias: en la mayor parte los abortos se producen en los primeros tres meses (simpaticotónicos) de embarazo, por cierta voluntad de la madre naturaleza, cuando el embrión o su madre han sufrido un conflicto biológico. Pero estos abortos no son inevitables si consideramos la causa. Cuando sucede no tenemos que obstaculizarlo, porque también tiene su motivación biológica. Pero sobretodo cada madre debería proteger tanto a su propio niño como a sí misma todo lo posible de los conflictos biológicos que pueden producirse con especial facilidad durante estos primeros tres meses (a causa de la simpaticotonía). Entre estos entran también aquellos conflictos biológicos que afectan al niño, por ejemplo el ruido de la sierra circular, las sirenas de los bomberos, voces y gritos, un hablar amenazante o los frenos estridentes de un automóvil (¿cómo puede distinguir un embrión entre peligroso y no peligroso?), así como todos los conflictos biológicos que atacan a la madre haciéndola palidecer, haciendo que la transmisión de sangre a la placenta del niño se reduzca fuertemente.

Con esta comprensión y conocimiento podemos comportarnos de un modo biológicamente más inteligente, en particular la futura madre.

De hecho el embarazo resulta un poco menos amenazado tras el inicio del “modelo del neoencéfalo” vagotónico (como ya sabemos en general), pero obviamente siguen permaneciendo momentos biológicamente peligrosos. Por eso en el futuro también cada una de las personas involucradas tendrá que conocer bien estas correlaciones.

(476)

9.5.1. El nacimiento.

Si observamos la fase CA del paleoencéfalo que prevé la proliferación celular y la correspondiente fase PCL del neoencéfalo que conlleva proliferación celular estamos obligados a preguntarnos si la madre naturaleza ha adoptado también el elemento fundamental de la “crisis epiléptica” también en el embarazo.

De hecho: la crisis epiléptica y epileptoide al final de la primera mitad de la fase PCL, que también llamamos fase expansiva, es decir, primera fase PCL con acumulación de líquido, es el nacimiento. Justo tras el nacimiento sigue la segunda fase diurética en la que se eliminan grandes cantidades de agua a través de los riñones.

El embarazo dura en la mujer exactamente 9 meses (de 30,5 días), es decir, 276 días desde la concepción hasta el nacimiento.

La primera fase simpaticotónica del embarazo (tipo del paleoencéfalo) dura exactamente 75 días o 90 días desde el inicio de la última menstruación. El resto del embarazo de tipo del neoencéfalo dura 6 meses lunares, es decir, 168 días.

La naturaleza se ha tomado la total libertad de hacer experimentos en las diferentes razas animales respecto a la duración del embarazo. Un potro, por ejemplo, justo tras el nacimiento tiene que poder correr junto a la manada, por lo tanto debe nacer ya “completo”. Un ratoncillo por el contrario viene al mundo totalmente desnudo y ciego. Correspondientemente la respectiva duración del

embarazo en las diferentes razas animales es “relativamente diferente”. El hombre se sitúa en una posición intermedia.

En algunos animales, por ejemplo en los canguros, el embarazo puede ser prolongado hasta que hay alimento suficiente de nuevo, tras la caída de las primeras hojas.

También aquí las contracciones, es decir, el suceso que precede al nacimiento, son mínimas, el cachorro es minúsculo y al principio vive en el marsupio de la madre. También en el caso de nuestros corzos, tras la concepción el embrión se mantiene en el denominado “estadio de morula” (100 células) para pararse de junio a noviembre.

Desde aquel momento en adelante el pequeño embrión o el feto de corzo crece durante 140 días hasta el nacimiento. Además las hembras de corzo pueden ser “montadas” o fecundadas ya en noviembre y el embarazo transcurre sin el “reposo embrional” hasta el nacimiento en mayo.

Existe por lo tanto una gran variedad de posibilidades. No sabemos todavía si también el embrión humano puede ser frenado en su desarrollo y precisamente por la unión con el cerebro de su madre.

9.5.2. La lactancia.

Lo único que nos queda por hacer frente al milagro de la creación que la naturaleza continúa cumpliendo es admirarlo, como también en el proceso de amamantamiento de los mamíferos, del que también nosotros los humanos formamos parte.

Cualquier madre que haya parido sabe que los pechos crecen sobretodo en los primeros tres meses del embarazo, en la fase simpaticotónica del tipo del paleoencéfalo, al igual que la mucosa del útero (hoja embrional interna) de modo que la placenta, que contiene al niño, pueda anidarse bien y tener suficientes elementos nutritivos y oxígeno, y que los excrementos, como por ejemplo CO₂ y urea, puedan ser eliminados.

Ahora tras la crisis epileptoide, es decir, tras la primera parte de la fase PCL del programa del neoencéfalo, la madre naturaleza se permite retomar “el hilo”, es decir, retomarlo por el punto donde se había interrumpido tras la fase CA de tres meses del programa del paleoencéfalo, tras el parto (crisis epileptoide) con exudación y TBC, prácticamente la segunda parte de la fase PCL según el programa del paleoencéfalo (para la madre):

- a) Para el pecho eso significa: amamantamiento y eventualmente reducción de los nódulos tumorales que se han formado antes del embarazo y cuyo conflicto se ha resuelto, sin embargo sin eliminación de las células “normales” de las glándulas mamarias aparece durante los primeros tres meses de embarazo. A menudo esta leche materna tiene un pequeño mal olor, lo que sin embargo no molesta al lactante como frecuentemente he podido observar.
- b) Para la mucosa uterina esta fase significa reducción tuberculosa de la restante mucosa todavía presente e inútil, y por lo tanto eliminación de los eventuales residuos de placenta superpuestos a ella (hoja embrional interna) con secreción tuberculosa maloliente. De este modo el útero siempre se limpia a fondo.

Para nosotros, personas civilizadas, es terrible imaginar que una madre tiene una “tuberculosis mamaria manifiesta” e incluso que el lactante esté “infectado” por la tuberculosis de la propia madre, según la expresión de la medicina tradicional. Sin embargo esta cosa es normalísima. Desde niños no hemos bebido más que leche de

vaca tuberculosa que no le ha hecho mal a nadie. También el pensamiento, terrible para las personas civilizadas, que una parturienta, con su loquiorragia, pueda tener o tenga una “TBC abierta”, para la Nueva Medicina es del todo “normal” e incluso considerado una especial suerte. De hecho sólo así se puede estar seguro de que todos los eventuales residuos de placenta todavía presentes se eliminen.

Todavía hay una cuestión que tienen que esclarecer los embriólogos: en teoría podría ser que, al igual que los tres meses de simpaticotonía, según el modelo del paleoencéfalo equivalentes a la fase CA, tras el nacimiento tienen todavía una fase PCL según el modelo del paleoencéfalo, de un modo análogo a la fase PCL consistente en otros siete meses, que prolonga la proliferación celular, también ha tenido una fase CA precedente, con mucha probabilidad de forma paralela al final de la fase CA del tipo del paleoencéfalo. Sin embargo aquí no encontramos, como de costumbre, necrosis y úlcera, sino la reducción del equipamiento cromosómico diploide de las células del cuerpo (y de los oogonios) y de las células embrionales haploide, es decir, los óvulos del ovario en la mujer y seguidamente (como recaída?) los espermatozoides en el hombre.

Este interrogante se toma expresamente como hipótesis de trabajo que vale la pena esclarecer a fondo científicamente.

La haploidía, es decir, el hecho de que “de improviso” haya un óvulo haploide, reaparece en el tercer mes de embarazo del embrión. En este punto se debería subrayar una cosa o tomar nota de lo que sigue: aquí no se trata de fijar dogmas, entre las muchas excepciones (por ejemplo reposo embrional en el corzo) y variantes que la madre naturaleza se ha permitido. Sólo se trata, por el contrario, de tener presente que la madre naturaleza usa siempre los mismos elementos de base y modelos probados, y de hecho normalmente con gran éxito.

De repente puede dar la vuelta a los esquemas del paleoencéfalo, como por ejemplo la proliferación y la reducción celular, pero siempre conservando la simpaticotonía y la vagotonía. Pensábamos que sabíamos ya muchísimo y ahora parece que tenemos que comenzar de nuevo, como principiantes, con la madre naturaleza. Lo único que nos queda por hacer es quedarnos estupefactos.

9.6. Los gemelos monocigóticos complementarios

Los gemelos monocigóticos siempre han sido objeto de amplias investigaciones en biología y en medicina. Eran considerados iguales, tenían el mismo patrimonio hereditario, el mismo grupo sanguíneo, etc., obviamente tenían el mismo sexo y así todo.

Gracias a la Nueva Medicina ahora sabemos que éstos son iguales sólo hasta un cierto punto, y que por el resto presentan también diferencias que los vuelven complementarios.

¿Qué significa eso?

Muy simple: siempre aplauden de un modo diferente, es decir, un gemelo es diestro y el otro es zurdo.

Entonces son idénticos sólo en apariencia, pero con conflictos iguales presentan su FH respectivamente en lados opuestos del cerebelo o del neoencéfalo y los órganos afectados son totalmente diferentes. Los correspondientes órganos complementarios dependen directamente del lado cerebral opuesto.

Ejemplo:

Dos hermanas gemelas monocigóticas sufren un conflicto sexual (=conflicto biológico del no ser poseídas) en el mismo momento. En una gemela vemos el FH en el lado cerebral izquierdo (diestra), en la otra en el lado derecho (zurda).

La diestra (cerebralmente: FH a la izquierda temporalmente, por encima del oído izquierdo) tiene un programa especial biológico con úlcera de la mucosa del cuello o del orificio del útero y úlcera de la íntima de las venas coronarias y, de repente, pierde la ovulación.

En la fase de curación (fase PCL): en la culminación de la vagotonía, en la crisis epileptoide: infarto cardíaco derecho con embolia pulmonar (a causa de las costras de cicatrización que se separan de la úlcera de las venas coronarias).

La zurda (cerebralmente: FH a la derecha temporalmente, por encima del oído derecho) tiene un programa especial biológico con úlcera de la íntima de las arterias coronarias, angina de pecho y, de repente, depresión, la denominada psicosis.

En la fase de curación (fase PCL): en la culminación de la vagotonía, en la crisis epileptoide: infarto cardíaco izquierdo.

A partir de la conflictividad (CL) la depresión desaparece.

Las pacientes zurdas no pierden la ovulación en la fase CA, y por lo tanto tienen menstruaciones “normales”, es decir, siguen teniendo su flujo, sin embargo son sexualmente frías, por lo tanto están temporalmente castradas, pero sólo en la fase de conflicto activo (fase CA). Con la conflictividad la frigidez desaparece al instante.

Claudia, zurda.



Gabriela, diestra.



Dos jóvenes mujeres gemelas monocigóticas, arriba de niñas. Se ponen siempre así espontáneamente, de modo que la diestra abrace a la hermana con el brazo derecho del partner y la zurda con el izquierdo. Si las dos tuviesen en brazos a un niño, lo tendrían “hacia el exterior”, justo en el respectivo brazo madre/niño.

Una de las gemelas estudia filología clásica (diestra) y la otra es médico (zurda).

Vemos como estas dos hermanas gemelas, que en apariencia son iguales, en realidad son muy diferentes, incluso complementarias.

Dos gemelos monocigóticos se distinguen siempre espontáneamente de manera que el diestro se encuentra a la izquierda, abrazando con el “brazo del partner” derecho y el gemelo zurdo a su derecha, que, a su vez, agarra al gemelo diestro con el “brazo del partner” izquierdo. El brazo derecho del gemelo diestro es el brazo izquierdo del gemelo zurdo, se interaccionan de “modo complementario”.

Sabemos que los gemelos monocigóticos están, por decirlo así, tremendamente “apegados” uno al otro. Eso depende justo del hecho de que son altamente complementarios. Si fuesen “iguales” entonces probablemente se rechazarían.

Hasta ahora he examinado una veintena de parejas de gemelos monocigóticos en los que sucedía así, sin excepción. Supuestamente también esta es una ley de la naturaleza, pero todavía no quiero adelantar demasiado, de momento basta con saber que es una regla muy probable.

Pero bien, no habría incluido este breve capítulo en el presente libro si este tema se considerase sólo un tema de conversación. Este descubrimiento conlleva consecuencias enormes desde el punto de vista científico, teórico y de investigación.

Reducido a un mínimo denominador común esto significa: con el comienzo de la primerísima división celular se inicia ya el desarrollo de la “parte de ordenador” cerebelo, y entonces la diferenciación de la primacía de la parte derecha o de la izquierda. De hecho vemos la “lateralidad” sólo a partir de los órganos directos del cerebelo, entre los cuales, sin embargo, probablemente entra también en parte el pedúnculo cerebral que conecta el tronco cerebral al cerebelo.

Ahora deberíamos estar en condiciones de sacar toda una serie de conclusiones de este pequeño descubrimiento de la primacía de la mano derecha o de la izquierda en los gemelos monocigóticos y de su función complementaria:

1. todo el mundo tiene que ser zurdo o diestro.
2. Todo animal tiene que tener primacía de la pata derecha o de la izquierda.
3. Toda planta tiene que ser hojidiestra u hojizurda.
4. Todo organismo celular tiene que tener una primacía izquierda o derecha. En la división de un organismo unicelular, para un individuo prima el lado derecho y para otro el izquierdo.
5. Dado que en el hombre, en los animales y en las plantas la división de la primera célula se basa en la función de un cerebelo o de un grupo de células unidas con la correspondiente función de cerebelo, también cada planta tiene que tener un epitelio cilíndrico adenoideo de tipo del mesotelioma o del corion, igual que el hombre y los animales.
6. De hecho todos habíamos comprendido desde hace tiempo que la ontogénesis del embrión es una recapitulación de la filogénesis evolutiva. Pero no se había podido probar, según Blechschmied, Friburgo. Ahora creo que, por primera vez, disponemos de una prueba irrefutable.

Se podrían hacer reflexiones posteriores: si los gemelos monocigóticos se ponen espontáneamente siempre de tal forma que el zurdo se encuentre en el lado derecho y viceversa, hay que concluir que esta es la “disposición ideal”.

Esto significaría que normalmente el hombre diestro se mete “espontáneamente” siempre en relación con una mujer zurda (o varias mujeres

zurdas) y viceversa. Efectivamente, sólo estando uno frente a otro o uno detrás del otro, dos zurdos o dos diestros pueden sentirse en estrecha relación entre ellos. Mi compañera, que es zurda, se pone enseguida a mi lado derecho del partner cuando, sin darse cuenta, se pone a mi izquierda, donde se siente “a disgusto”.

9.6.1. El significado evolutivo del comportamiento complementario zurdo/diestro en los gemelos monocigóticos.

Enseguida veréis que un “descubrimiento tan pequeño” en apariencia, que cualquiera de vosotros podría haber hecho fácilmente conociendo la Nueva Medicina, tiene enormes consecuencias científicas y teóricas. De hecho sólo con el conocimiento de las cinco leyes biológicas de la Nueva Medicina estos descubrimientos aparentemente pequeños toman a menudo una importancia grandísima.

“Normalmente” en el ser humano, los animales y las plantas observamos que el óvulo fecundado se divide en dos células que a su vez se subdividen de modo que salgan 4, después 8, 16 y así en adelante. Es lo que llamamos un desarrollo embrional normal.

En los gemelos monocigóticos, como todos sabemos, las cosas suceden de otra manera; tras la primera división celular las dos células se separan y comienzan nuevamente desde el principio como una “célula única”, cada una como individuo separado. De esta manera, así creíamos, se forman dos individuos idénticos originados por la misma célula.

Es posible incluso producir artificialmente in vitro 4 o también 8 gemelos monocigóticos mediante la separación de las células obtenidas en el estadio de 4 células u 8 células.

Por lo tanto hasta ahora habíamos considerado a los gemelos monocigóticos simplemente una curiosa “disfunción del desarrollo embrional”. Enseguida veremos que esta afirmación no era del todo correcta.

Lo primero queremos señalar cuatro cosas muy importantes:

1. Los organismos unicelulares siempre se han multiplicado por división y también hoy en día se reproducen mediante división, donde no necesariamente tienen que producirse dos partes iguales, sino que también se pueden formar más de dos y esas partes no tienen que tener por fuerza el mismo tamaño, por ejemplo en la gemación en la que la célula hija es más pequeña que la célula madre. Pero en principio la denominada célula madre siempre se divide, o casi siempre, en dos partes. Esta es la proliferación de tipo originario, que entre otros, se encuentra inicialmente también en el denominado teratoma.
2. El mecanismo que origina los gemelos monocigóticos en el primer estadio sigue el “mecanismo originario” de la división celular simple.
3. En el mecanismo originario de división del organismo unicelular, como en el caso de los gemelos monocigóticos, se debe generar siempre un individuo diestro y uno zurdo.
4. La primera división celular de la historia evolutiva, con la que el organismo unicelular se divide en dos individuos unicelulares complementarios, señala el inicio del desarrollo de nuestro cerebelo, de hecho la primacía de la mano derecha o de la izquierda todavía no juega ningún papel a nivel de tronco cerebral, sino sólo a partir del cerebelo.

El comportamiento complementario de los gemelos monocitóticos es prácticamente el inicio de la “relación con el partner”. Si se prescinde de la relación madre/niño, es el inicio absoluto del comportamiento social entre partner, por lo tanto el inicio de la denominada “sociedad”.

Aunque se enseñe a los hombres civilizados que se puede manipular a placer la sociedad con leyes y normas arbitrarias, lo que siempre ha sido el objetivo de las grandes religiones (judaísmo, islamismo, cristianismo), pronto llegará el momento en el que todos reconoceremos que hemos estado metidos en los callejones sin salida de una civilización dogmática que elude a la naturaleza y a las condiciones biológicas llevándonos a la estupidez total instintivo-biológica.

Y mucho más las logias masónicas, con la B'nai B'rith a la cabeza, que nos manipulan sistemáticamente para poder dominar nuestro mundo, y producen una nivelación espiritual mediante la dosis diaria televisiva, pero sin llevarlo a cabo con su propia familia, no podrán escapar de su estupidez dogmático-religiosa.

La Nueva Medicina, la “Canción de la Libertad”, intenta enseñar a comprender nuestros orígenes ancestrales. Sólo así, comprendiendo las correlaciones biológicas en las que también nosotros estamos metidos, nos liberamos de los pastores espirituales dogmáticos impuestos por los fundadores de nuestras religiones.

Evidentemente nuestro comportamiento social ha empezado así de fácil en la biología...

10. “El hacha de Trnava”.

El tercer último caso presentado el 9 de septiembre de 1998, el segundo día de la verificación de la Nueva Medicina en la Universidad de Trnava, es de un dramatismo difícilmente superable. Seguidamente se escribirán muchas películas y obras teatrales inspiradas en este caso. Lugar de la acción: la clínica oncológica de la universidad de Trnava. El prorector de matemáticas, el Doctor Jozef Miklosko se lo contaba a sus colegas el mismo día del modo que sigue:

“Hoy he vivido algo que me ha afectado profundamente, que ha afectado a todos los que estaban presentes, incluso al profesor Jurga, el oncólogo. El doctor Hamer es terco, es frisón. Sin perder la calma solamente ha dicho: “El paciente debe haber sufrido un violento ataque al corazón”.

Durante una hora entera le hizo al paciente preguntas respecto al corazón, muy tranquilamente y cortésmente: se había sufrido un infarto cardíaco o una angina de pecho, si el padre, la abuela, el abuelo o el perro Teckel habían sufrido un infarto cardíaco por el que el paciente se hubiese preocupado mucho. El paciente, que tenía ya 75 años, decía siempre que no había tenido ningún conflicto de ese tipo. Mientras nos poníamos todos nerviosos e intranquilos y tras una hora, el profesor Jurga se removía en su silla a punto de decir: “No, señor Hamer, no es así, aquí no se han producido conflictos, no se trata de leyes naturales, como sostiene usted”; el doctor Hamer era el único que conservaba la calma, evidentemente porque estaba absolutamente seguro de las cosas, y lo está.

Todavía durante una hora interrogó al paciente respecto al perro. Al oír la palabra clave “perro” el paciente se acordó de repente: “Sí, fue hace unos 23 años, una cosa terrible...”.

De repente nos quedamos todos como electrizados cuando el paciente contó el peor conflicto de ataque al corazón que pueda existir...

Al final el profesor Jurga sólo dijo suspirando: “Señor Hamer, esto me ha convencido al 300%. Usted no podía ni saber ni adivinar una cosa así, de hecho no se describe en nuestro historial clínico. Realmente es convincente la calma y la seguridad con la que ha conseguido saberlo. La Nueva Medicina tiene que ser verdad.”

Extrapolamos el desarrollo del protocolo oficial de la universidad, como se prepara para cada paciente y lo presentamos para la firma de la verificación de la Nueva Medicina por parte de tres firmantes de la universidad.

DHS en tres ámbitos diferentes:

23 años antes sucede el siguiente hecho terrible: con ocasión de la feria, cuando todos habían criado muchas ocas para sacrificarlas en la fiesta popular, una noche, de repente, oyó ladrar al perro. Todavía sin vestir el paciente corrió al jardín para tranquilizarlo. En la oscuridad vio la sombra de alguien que quería robarle las ocas. En el último momento reconoció a su vecino. Al mismo tiempo oyó el silbido de un golpe de hacha encima de él. A pocos cm de distancia le dieron un hachazo que penetró en la cavidad torácica a través de las costillas. En este caso se trató de un clásico y real “conflicto de ataque al corazón” con mesotelioma pericárdico. El médico sospechó que también hubiera sido afectado el corazón y le practicó un masaje cardíaco. Cuando el médico se dio cuenta de que el corazón seguía latiendo ordenó su traslado a Trnava, a veinte Km, tras vendarle el tórax. Entonces eso conllevó un viaje largo y difícil: con un coche de caballos por la carretera en malas condiciones hasta la cercana estación ferroviaria, y después con el tren hasta Trnava. Allí el paciente permaneció en el hospital durante largo tiempo. Otro ámbito del DHS fue un conflicto semisexual repugnante ya que el paciente había reconocido que el ladrón de ocas era su vecino. El tercer ámbito fue el del conflicto motor con una parálisis motora, un típico conflicto de no poder huir.

El paciente se cayó tras el ataque como si le hubiera fulminado un rayo.

Transcurso del conflicto:

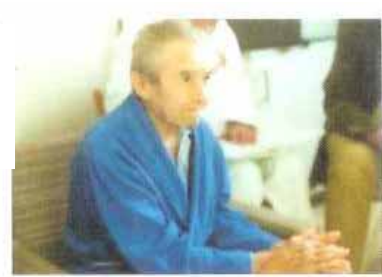En primer lugar el conflicto biológico se resolvió en los tres ámbitos después de que se hubo restablecido y había salido del hospital, gracias al hecho de que el vecino estaba en prisión. Pero cuando el vecino salió de la prisión el paciente volvió a recaer en su conflicto. Se producían recaídas conflictivas más pequeñas y también breves fases de solución, si durante un tiempo no veía a su vecino.

Desde hacía dos años el carcinoma de próstata había progresado tanto que tenía dificultades para orinar. Consecuentemente se operó la próstata con orquiectomía.

Al final, cuando el paciente tuvo que dejar su casa porque al volverse anciano ya no podía vivir sólo, y se trasladó con su yerno, se llegó a una gran solución conflictiva en todos, los tres, ámbitos. La próstata, parcialmente reseca, se hinchó de nuevo dándole problemas al orinar. El mesotelioma del pericardio causó un taponamiento pericárdico que sin embargo durante ese tiempo parecía que remitía. Los dolores del taponamiento pericárdico se interpretaron como molestias cerebrales de la circulación (mareos).

La solución de la parálisis parcial de las dos piernas se reforzó en la fase de solución, como sucede normalmente con el edema de reparación en el centro cortical motor.

Con la cortés autorización del interesado: el paciente de setenta y cinco años que 23 años antes recibió un hachazo en la caja torácica, directamente en el pericardio.

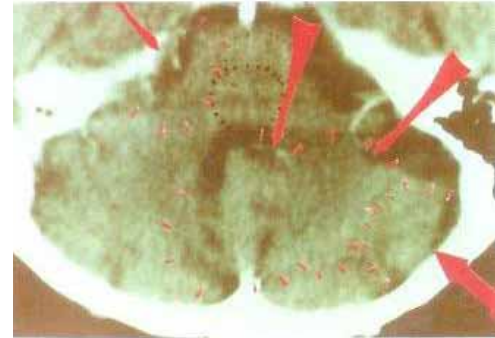


Flecha de arriba en el centro: enorme edema del FH para el pericardio, fase PCL.

Flecha de arriba a la izquierda: relé del sigma del colón, FH en fase PCL.

Flecha de arriba a la derecha: FH en el relé de la pleura en fase PCL correspondiente al lado izquierdo del cuerpo.

Flecha más grande de abajo a la derecha: fase pcl FH por el pecho izquierdo o melanoma en el área de la cicatriz de la herida causada por el hacha lateralmente en el pezón izquierdo.



Ninguno de los FH ni sus suspensiones fueron notados, ni psicológicamente, ni cerebral ni orgánicamente. Tampoco el fuerte derrame pericardico con insuficiencia cardiaca fue diagnosticado. El paciente estuvo tremendamente debilitado durante casi un año y apenas podía subir una escalera.

11. Tabla de registros.

abdomen	tripa
abortivo	que no está listo (por ej. el feto cuando el embarazo no ha terminado)
acueducto	tipo de conducción de agua
adenoide	epitelio cilíndrico con forma de coliflor, similar a una glándula
adenoide, vegetación	ej. faringe, amígdalas
adhesión	aglutinación de un segundo órgano
afección sangrante periférica	afección sangrante de la piel y de las extremidades, "pies fríos", normalmente relacionada con más o menos afecciones que afectan la sensibilidad, provocadas por un DHS conflictivo del "sentirse abandonado" y un FH en el centro sensorial del cerebro parietal.
afectividad emocional	sentimiento especial de la excitación
aferente, conducto	conducto nervioso de estimulación del órgano periférico al cerebro
agravación	empeoramiento de una enfermedad
agujero de Sömmering	fosa central
albúmina	proteína
albuminuria	disminución de la albúmina en la orina
alo-	prefijo que significa "diferente"
alopecia	caída del pelo
alteración	cambio no usual
alternable	alternativo, por intervalos

alveolo	“vesiculilla pulmonar”
alveolos pulmonares	alveolos de los pulmones
amenorrea	fase sin ciclo menstrual, sin ovulación
amenorrea premenárgica	fase antes de la primera ovulación de la mujer; amenorrea del embarazo, amenorrea postclimáctica: fase vital tras la fase de desarrollo sexual de la mujer, amenorrea por conflicto sexual; amenorrea por bloqueo de la función ovárica (pastilla antibaby), por citostática, radiación, anabolizantes, etc...
amígdalas	anginas
an-	prefijo de significado negativo
anadema	edema completo; aquí, un edema de todo el cerebro
anemia	pobreza de la sangre
anamnesis	historial de enfermedades, modo, comienzo y transcurso de los trastornos actuales que en el lenguaje médico se designan con la palabra enfermedad
androgénico	al mismo tiempo masculino y femenino
aneurisma	aumento
angio-	prefijo que significa “recipiente”
angiografía	radiografía de los “recipientes” (vasos) tras la inyección de un medio de contraste
anictérico	que se produce sin icterus
anovulatorio	sin ovulación
antagónico	opuesto
anti	prefijo que significa “contra”
antropogénico	producido o influenciado por el hombre
aorta	el mayor vaso sanguíneo
apatógeno	supuestamente que no determina ninguna enfermedad
arritmia	latido irregular del corazón
artefacto	aquí: producto artificial de los tomógrafos computerizados
aspirar	coger aire
ascitis	acumulación de líquido en la zona de la tripa en la fase de curación postconflictiva en los tumores del abdomen; ver también edema peritumoral
atáctico	irregular
atelectasia	obstrucción de las bronquios de una determinada zona del pulmón
ataque de apoplejía	ataque cerebral
atrofia	desaparición de tejido
aumento	acción de aumentar
ausencia	pérdida de la consciencia durante segundos
autopsia	examen del cadáver para determinar la causa de la muerte
basal	que está en la base
beato	santurrón
bioestadística	biometría; ciencia de la teoría y aplicación de métodos matemáticos en biología y medicina
biopsia	toma de una muestra de tejido
bóveda craneal	parte superior del cráneo
bulbo del	sección del duodeno que sigue al estómago

duodeno	
bulbus	bulbo
bulimia	dependencia comer/vomitarse
calambre tónico clónico	rigidez y calambre en los movimientos. Un calambre tónico es un calambre sin movimiento.
callus	callo
cáncer activo	cáncer que crece en un conflicto activo, antes de la conflictolisis y de la carcinostasis
capa esponjosa	tejido óseo
caquexia	adelgazamiento
carcinosis	estabilización del crecimiento del cáncer
cardial gástrico	boca del estómago
cardiología	parte de la medicina interna que se ocupa con enfermedades y cambios del corazón, así como de su tratamiento
carisma	irradiación positiva y motivadora
carótida	vaso sanguíneo principal
caseificar	reducción tuberculosa
catatonía	enfermedad de Kahlbaum; rigidez del entendimiento, sin reacción
caudal	posterior
caverna	cámara, cavidad; resto tras una TBC en los órganos del paleoencéfalo
cefalóporo	que tiene cabeza
cerebro-cortical	de la corteza cerebral
cervix uteri	cuello del útero
ciclotínico	concepto de Ernst Kretschmer, significa persona con ánimo vacilante periódico
cifosis	hacia la excurvación dorsal de la columna vertebral
circunvolución	círculo, giro
cirrosis	fuerte hinchazón
citóstasis	estado de calma del crecimiento celular, bloqueo del proceso de mitosis, incluso de células sanguíneas produciendo anemia; tb las células del cuero cabelludo provocando alopecia. La citostática según los oncólogos no son medicamentos, sino veneno que puede parar el crecimiento de un carcinoma, provocando incluso la muerte del paciente por anemia.
citostático	referido a la citóstasis
cl	conflictolisis, solución del conflicto
climacterium	clímax, edad crítica; cambio de la mujer de la edad sexual a la anciana
clinodactilia	hiperelasticidad de los dedos
clónico	con movimientos rápidos, agitados
coagulum	coagulo
coecum	intestino grueso
coherens	coherente
colédoco	conducto colédoco
cólico	calambre doloroso del vientre con contracción espásmica de un órgano abdominal
collum uteri	cuello del útero

colon	parte principal del intestino grueso
condilus	eminencia articular
conducto del arco branquial	tejido en la zona de la garganta que en la fase primera embrionaria consta de dos bolsas branquiales
configuración en anillos concéntricos	en el TAC un FH se muestra con una típica forma de círculos concéntricos
conflicto central	conflicto especialmente grave con Foco de Hamer central, que transcurre por un estrato del cerebro y produce la “configuración de anillos concéntricos”. El CC se produce en el cerebro, cerebelo o tronco cerebral.
conflicto del prófugo	Conflicto originario del tiempo en el que „vivíamos” en el agua y una ola nos sacaba. Con los programas especiales de retención de agua podemos sobrevivir por días, hasta que una nueva ola nos recoja
conflicto en suspenso	Se entiende un conflicto que no continua activo, pero tampoco solucionado. Es un conflicto todavía activo que tiene mucha importancia en la constelación esquizofrénica. Puede permanecer durante años. “Conflicto dormido”.
conflicto paracentral	el más fuerte DHS de conflicto, en el que sin embargo el FH no está localizado centralmente, sino paramedialmente en una parte del cerebro o cerebelo. En el tronco cerebral la importancia de que el conflicto sea central o paracentral no es tan grande. Todavía no sabemos lo suficiente sobre las consecuencias psíquicas en la constelación de varios conflictos del tronco cerebral o uno del tronco y uno en el cerebro al mismo tiempo. Posiblemente toda nuestra denominada “psicología” se ve afectada por una constelación de tales conflictos. “Creemos que pensamos, pero sólo ayudamos a pensar”.
conflicto transformado	conflicto debilitado pero todavía no solucionado
conflictolisis	solución del conflicto, actúa en tres aspectos: descarga psicológica; se edematiza el FH como signo de la curación cerebral; a nivel orgánico se detiene el crecimiento del tumor, del cáncer, edema del órgano como signo de curación, al igual que el FH en el cerebro
confluyente	que confluye
consecutio	consecución
consecutivo	que sigue en la serie
consternatio	consternación
contraindicatio	contraindicación
contusión	golpe, daño en el órgano con consecuencias visibles
convulsio	convulsión
corion	dermis, piel (cutis verdadero)
corpus uteri	cuerpo del útero
correlatio	correlación
cortisona	corticoide mineral sintético; 17á-hidroxi-11-dehidrocorticosterona, como la hormona natural que se llama cortisol.
costal	relativo a las costillas
craneal	relativo al cráneo

CS- carcinostasis	parada del crecimiento del cáncer
cuerpo lúteo	cuerpo que en lugar de la ovulación en el ovario cuida de la producción de progesterona necesaria, junto con la placenta
cutáneo	relativo a la piel
decubitus	decúbito
delirio	intoxicación del cerebro, especialmente por alcohol, también síndrome delirante. El paciente cae en pánico, tiene alucinaciones (por ej. ratones blancos), oye voces. En un delirio el paciente puede caer en la constelación esquizofrénica, siempre que esté presente un conflicto central o paracentral. El paciente puede delirar de un momento a otro y hacer cosas que normalmente no haría.
depresión	a) presión, hundimiento enfermizo; b) molestia anímica
depresión inquieta	depresión verdadera con conflicto de territorio en el empate hormonal
depresión solucionada	depresión que ha finalizado con una solución. Los pacientes no tienen fuerza, están cansados y en fase vagotónica. La depresión solucionada sigue a la depresión relajada si se llega a la conflictolisis.
derrame de pleura	concentración de líquido en la zona pectoral: en la fase de curación postconflictiva, también llamada fase reparativa, con el fin de llegar a la curación por medio del carcinoma de pleura
destrucción	aniquilación; aquí, de tejido
determinar	fijar
dexametasona	9á-fluor-16á-mentilprednisolón
diploide	dos secuencias cromosómicas que se acoplan en el núcleo de la célula de organismos con reproducción sexual
dis-	prefijo que significa "malo"
disociación	separación
disosmia	capacidad olfativa dañada
displasia	formación o desarrollo erróneo de un tejido u órgano
distonía	estado erróneo de relajación (tono) muscular, vasos o sistema nervioso vegetativo
distopia	alargamiento
dorsal	que pertenece al dorso
ductus	canal, conducto
duodenum	duodeno
duolocular	en dos sitios a la vez
ectodermo cerebral	comprende todos los órganos de la hoja embrional externa, que dependen del cerebro
ectomía	amputación
edema	acumulación de líquido
eferente	centrífugo
embriología	ciencia del desarrollo de los embriones
empate hormonal	igualdad en la cantidad de hormonas masculinas y femeninas con una ligera primacía de una parte
empírico	ganado a través de la experiencia
emprortocistosis	hacia la excurvación ventral de la columna vertebral
encefalología	ciencia del cerebro

endemia	suceso de una enfermedad en una zona acotada
endocrino	referido a las glándulas
endofítico	que crece hacia dentro
endógeno	del cuerpo, no exterior
enuresis	incontinencia de orina
enfermedad de Westberg	albinismo adquirido
enteroparálisis	parálisis intestinal
epicanto	pliegue palpebronal
epidermis	capa superior de la piel
epidural	que se pone en la piel dura del cerebro
epilepsia mayor	episodio generalizado en la epilepsia
epileptoide	parecido a la epilepsia
epistropheus	segunda vértebra cervical
epitelio pavimentoso	por ej. formaciones de células en nuestras mucosas, que forman necrosis en la fase CA. En la fase de curación se vacían porque tras la solución del conflicto ya no son necesarias
equivalente canceroso	todas las enfermedades cuya primera fase conflictiva se rige siempre por un shock conflictivo biológico. Se pueden constatar las 5 leyes biológicas de la naturaleza.
eritrocito	glóbulo rojo
eritrocitopoyesis	cuadro de los glóbulos rojos
ERK	Nueva Medicina
erupción	variación irritante de la piel exterior
escisión	separación de partes de tejido sin contemplar los límites del órgano o de la estructura del tejido
escoliosis	torsión de la columna vertebral con presión de las vértebras
escotoma	contusión ciega
esculapio	en la mitología griega y romana dios de la medicina
esófago	parte del aparato digestivo
espacio mediastinal	mediastinum
espasmo	calambre, sacudida
espasticidad	disminución del tono muscular
esplenectomía	extirpación del bazo
esplenomegalia	agrandamiento del bazo
espongiocito	célula conectora de tejido
estenosis	estrechamiento de órganos o vasos
eutanasia	ayuda a morir
eutonia	eu... prefijo con significado "bueno, normal"
exacerbación	aumento, crecimiento
exofítico	que crece hacia fuera
exógeno	del exterior del organismo
exploración	investigación
exspirium	expiración, exhalación
exstirpation	extirpación
exsudation	transudación
exsudativo	exudativo
facial	relativo a la cara
facies	cara

falange	parte de los dedos
falsificar	del latín „falsus“, no verdadero
farmacología	ciencia de los efectos entre medicinas y el organismo
fase reparativa	se refiere a la fase de la conflictolisis, en vagotonía. Diferenciamos entre: Fase reparativa del cerebro Fase reparativa del tumor Fase reparativa de todo el organismo
fémur	hueso de la pierna
fenómeno de Richet	reacción de hipersensibilidad por anticuerpos, que se produce por un nuevo contacto con los agentes de la alergia específica tras una fase de sensibilización
fibrina	proteína
ficticio	no real
filogénesis	desarrollo de la raíz
filogenético	con relación a la raíz
fisura silvii	fisura de la corteza cerebral que separa una de las otras la corteza frontal, parietal y temporal
florido	fuertemente desarrollado
frigidez	frialdad sexual
foco de Hamer	Foco en el cerebro descubierto por el Dr. Hamer correspondiente a una enfermedad orgánica o un conflicto. Se ven fuertes configuraciones de anillos concéntricos en el TAC en la fase de conflicto activo.
folículo linfático	responsable de la filtración de los linfos de una zona del cuerpo
frontal	relativo a la parte frontal del cerebro
fulgente	rápido
fundus	fondo
gamma-GT	glutamyltransferasa
-gen	sufijo que significa “origen, causa”
genética	ciencia de los genes
glucosa	sinónimo de azúcar
haploide	una secuencia cromosomática en la que cada cromosoma sólo está una vez
hematología	especialidad de la medicina interna, que abarca el diagnóstico, terapia e investigación de enfermedades de la sangre
hemicolectomía	extirpación de la parte derecha del intestino grueso
hemoptoe	expulsión de grandes cantidades de sangre al toser
hemorragia gástrica	vómito de sangre
hepato, gastro, cardíaco	que afecta al hígado, al estómago y al corazón
hepatomegalia	agrandamiento del hígado
hernia	ruptura; por ej. De disco, de hiato
herpes Zoster	gangleonitis posterior aguda
hiper-	prefijo que significa “sobre, arriba”
hiperacidez	acidez alta
hiperdenso	muy denso
hipernefroma	tumor del riñón

hipertensión	tensión alta
hipertireosis	hipertiroidosis, hiperfunción de la tiroides
hipodenso	poco denso
hipoxia	necesidad de oxígeno
hister-	prefijo que significa "útero"
histología	estudio de los tejidos biológicos, especialmente de las estructuras microscópicas de los tejidos
histológico	que afecta a las células
histopatología	estudio de cambios "enfermizos" respecto a la célula
homófilo	homosexual
hoz	tejido conector que separa los dos hemisferios cerebrales
huella mnémica	memoria
iatroi	médicos, cuerpo médico
iatrose	médico, sanador
ictericia	bilemia, colemia
idiopático	agnogénico, que no tiene causa conocida
idiosincrasia	hipersensibilidad a ciertas sustancias
ileum	íleo
ileus	molestia intestinal que va desde la parálisis intestinal a la oclusión intestinal
Iliada	epopeya de Homero sobre la lucha de los griegos contra Troya
in vitro	"en la probeta", quiere decir fuera del organismo vivo
incisión	corte
increción	secreción interna
incubadora	aparato para los nacidos prematuramente
indurado	endurecido
inervación	conexión de un tejido u órgano a través de los nervios con el cerebro central del cerebro. Lleva la información del órgano al cerebro y las órdenes de la central al órgano.
inervación central-motora	posibilitación del movimiento desde el cerebro
inmanente	latente
inspirium	inspiración
insuficiencia	prestación que no basta de un órgano o sistema de órganos
ínsula	isla
intercalado	interpuesto
intestinal	referido al intestino
intima	endangio; túnica intima de los vasos
intrafocal	entre los Focos de Hamer
intrahepático	que se encuentra en el hígado
intralumbar	endolumbar, en el canal lumbar
intrauterino	en el útero
intubación	poner tubos para la respiración del paciente
intubar	colocar tubos para la respiración del paciente
invasivo	penetrativo
habitual	acostumbrado
hoja germinal	conjunto de células, en los embriones se desarrollan tres en los tres primeros días, a partir de las cuales se desarrollarán los órganos
inestable	que no tiene estabilidad

laparotomía	operación para inspeccionar la sección abdominal, hoy realizada en general con tomografías computerizadas
laríngeo	relativo a la laringe
lateral	relativo a un lado
lateralización	determinación de la primacía de un hemisferio cerebral
leptosomático	delgado
leucocito-génesis	formación de los glóbulos blancos
leucocitos	glóbulos blancos
libido	fuerza sexual
líquido cerebro-espinal	líquido del cerebro y la médula espinal
lisis	solución
longitudinal	a lo largo
lumbago	afección lumbar dolorosa
lupus eritematodes	dermatitis glandular eritematosa
manía	alteración de la afectividad
marcador tumoral	son normalmente reacciones serosas de la sangre que indican que se está formando un tumor en fase CA. Los cientos de marcadores tumorales que hay se pueden diagnosticar fácilmente si se conoce bien la Nueva Medicina. De lo contrario se diagnosticarán como “mal signo”.
medial	relativo al medio, centro
mediastinal	relativo al espacio cardíaco posterior, en el que están la tráquea, el esófago, la aorta, los folículos linfáticos paraaortales y perifilares, el nervio frénico y el recurrens.
mediastinum	zona intermedia del espacio pectoral, entre las dos pleuras
medulla oblongata	médula oblonga
megalomanía	delirio de grandeza
melanóforos	células que contienen pigmentación de la piel
menarca	momento de la aparición de la menstruación
meningioma	de la meníngea, fibroblastoma
mesodermo cerebral	comprende todos los órganos de la hoja embrional media, que dependen del cerebro
mesodermo del cerebelo	afecta a todos los órganos de la hoja embrional media, que dependen del cerebelo
mesotelioma	tumor de los órganos que proceden de la hoja germinal media
metabolismus	metabolismo
metamorfosis	cambio
metástasis	propagación de células cancerosas parasitarias
miocardio	músculo cardíaco
mitomanía	dependencia mentirosa
mitosis	división celular
mitótico	que afecta a la división celular
mon-	prefijo que significa “uno, solo”
morfológico	relativo al aspecto exterior
mortalidad	tasa de muerte
multifocular	que se produce en varios sitios a la vez

musculatura estriada transversal	musculatura voluntaria, es decir, obedece a impulsos del cerebro
musculatura lisa	involuntaria por medio del sistema nervioso vegetativo. Musculatura del tracto gastrointestinal, de los vasos sanguíneos. El corazón tiene de los dos tipos de musculatura: lisa y estriada.
naevus	espilo
natal	perteneciente al nacimiento
necrosis	muerte de tejido
nefro-	prefijo que significa "riñón"
nefrología	parte de la medicina que se encarga del riñón
nefrosis	enfermedad degenerativa del riñón
neufomía	disminución de la médula ósea con reposo de la formación sanguínea
neumonía	irritación de los pulmones
nosología	estudio de las enfermedades
nosológico	relativo al estudio de las enfermedades
occipital	de la parte de atrás
oclusión	obstrucción
oliguria	hipouresis
oncólogo	médico del cáncer
ontogénesis	desarrollo embrional
operación de naevus	operación de la piel o del espiloma
operación esterotáctica	intervención en el cerebro, que se consigue por medio de la punción con una sonda por un agujero taladrado
órbita	huevo ocular
orc-	prefijo que significa testículo
os-	prefijo que significa hueso
osteólisis	disolución de la sustancia ósea
osteomielitis	inflamación de la médula ósea
ovario	parte del aparato reproductor de la mujer
ovocito	célula madre del huevo
ovulación	creación del óvulo
paliativo	contra los síntomas, pero no contra la causa
panmielopatía	enfermedad de los huesos
para-	prefijo con el significado de "junto a, al lado de"
parabiológico	que no se corresponde con las normas biológicas
parálisis	paralización
parálisis facial	parálisis de la cara
parámetros serosos	valores sanguíneos
parasimpatico-tónico	vagotónico
parasternal	paraesternal
parénquima	tejido orgánico específico
parenquimal	que afecta a todo el tejido específico de un órgano
parese	parálisis incompleta
parietal	lateral

partenogénesis	reproducción unisexual con desarrollo de un óvulo no fecundado
pasajero	transitorio
pato-	prefijo que significa “dolor, enfermedad”
patología celular	la comprensión de la enfermedad como el disturbio fisiológico del proceso vital de la célula (Virchow)
pequeña curvatura	pequeña curvatura del estómago entre el cardia gástrico y el píloro
peri-	prefijo que significa “en torno a”
pericardio	cápsula del corazón
perifocal	alrededor del Foco de Hamer; el edema perifocal es el que está alrededor del Foco de Hamer
periferia	la zona exterior del cuerpo
periestio	epidermis
peristáltica	enterocinesis, movimiento por contracción muscular; motricidad intestinal involuntaria para mover el alimento.
peritoneum	peritoneo
peroral	por vía oral
phyllogenesis	desarrollo de la hoja germinal
pícnico	persona con cuerpo redondo y demasiada grasa
pílorus	píloro
placenta	bolsa que protege al feto
pleura	recubre al pulmón
plexus choroidei	plexo vascular
pliegue	arruga
-poesis	sufijo que significa “configuración, creación”
polifacético	que tiene muchas caras
pons	puente, tronco cerebral
portio	parte intravaginal del cuello del útero
post-	prefijo que significa “después”
post o propter	pregunta si un suceso se produce tras otro suceso o a causa de él
postmortal	después de la muerte
pre-	prefijo que significa “antes de”
prednisona	1,2 dehidrocortisona
prodromal	anunciador, premonitorio
profilaxis	prevención
progresivo	que va en progresión
prospectivo	anticipado
protracción	temporalmente: en la lejanía
protrusio bulbi	protrusión del globo ocular
pruritus	prurito
psicosomático	estudio de las enfermedades por las influencias psíquicas en los procesos somáticos
queloide	queloma
reabsorber	absorber
reabsorción	absorción
rectum	recto
relé	lugar en el cerebro en el que está almacenado el comportamiento, el programa de un órgano y su zona de conflicto
remisión	desaparición
restitución	acción de restituir

restitutivo	que restituye
retardado	retrasado
retardo	retraso (en el desarrollo físico o psíquico)
retention	retención (de líquidos corporales)
retro-	prefijo que significa "volver, detrás de"
ruptura	desgarramiento
secreción	sustancia secretada
sedantes	calmantes
seminoma	espermocitoma
semipermeable	que permite el paso parcialmente
senium	anciano
sensorial	que afecta a los sentidos
sigma	colon sigmoideo
simbionte	formas vivientes que viven con nosotros para nuestro provecho
simpaticotonía	ritmo de día permanente (estrés)
simpaticotonía duradera	estrés duradero/ fase de día. Se refiere a nuestro biorritmo, es decir, fase diurna simpaticotónica (fase despierta, de estrés) y la fase nocturna vagotónica (fase de calma).
sympathicotonus	simpaticotonía
sinapsis	unión sinóptica
sinopsis	resumen
síntesis	resumen
sistema del vaso cavo	sistema de la gran vena que llega al corazón
sístole	contracción cardiaca
stupor	estupor
sub-	prefijo que significa "bajo"
subagudo	menos agudo
subdural	bajo la dura
subfebril	ligera fiebre
substituire	sustituir
suicidio	efecto de quitarse la vida
supra-	prefijo que significa "sobre"
suprapúbico	por encima del pubis
supresión	eliminación
TAC	tomografía computerizada
táctil	relativo al tacto
taponamiento cardíaco	compresión del corazón por el derrame pericárdico
taquicardia	latido rápido
temporal	relativo a las sienas
tetra-	prefijo que significa "cuatro"
tetraplejía	parálisis completa
tibia	tibia (hueso)
tinnitus	tinito, zumbido de oídos
tomografía computerizada	toma de rayos X
tonus	tono (de un órgano o parte de órgano)
topografía	descripción del lugar
tracto intestinal	tracto del estómago-intestino

transaminasas del hígado	encimas del hígado
transudado	líquido seroso que expulsa el cuerpo
transversal	diagonalmente
tráquea	parte del aparato respiratorio
trepanación	apertura del cráneo
trigeminus	nervio trigémino
trisomía	mutación del genoma
trochanter	trocánter
trofotrópico	que afecta a la nutrición
trombocito	plaqueta sanguínea
trombopenia	plaquetopenia
tubuli	conductos
tubulus	conducto
ubicuo	pandémico
úlceras	herida, "menos tejido"
uremia	insuficiencia renal
uréter	conducto urinario
urticaria	enfermedad eruptiva
uterus	útero
vacante	libre
vagocitosis	desaparición de las bacterias
vagotonía	inervación de calma, de regeneración
vagotonus	vagotonía
vagus	de vagare; nervio vago
vegetativo-motor	que afecta al movimiento intestinal peristáltico por medio del sistema nervioso vegetativo
ventral	relativo al vientre
virilización	masculinización
virulento	contagioso, venenoso
víscera	órgano interno
visus	agudeza visual
zona de la vesícula, vagina y ano	espacio de la vesícula, vagina y el ano
zoroastrismo	religión monoteísta fundada por Zaratustra

12. Tabla científica de la Nueva Medicina.

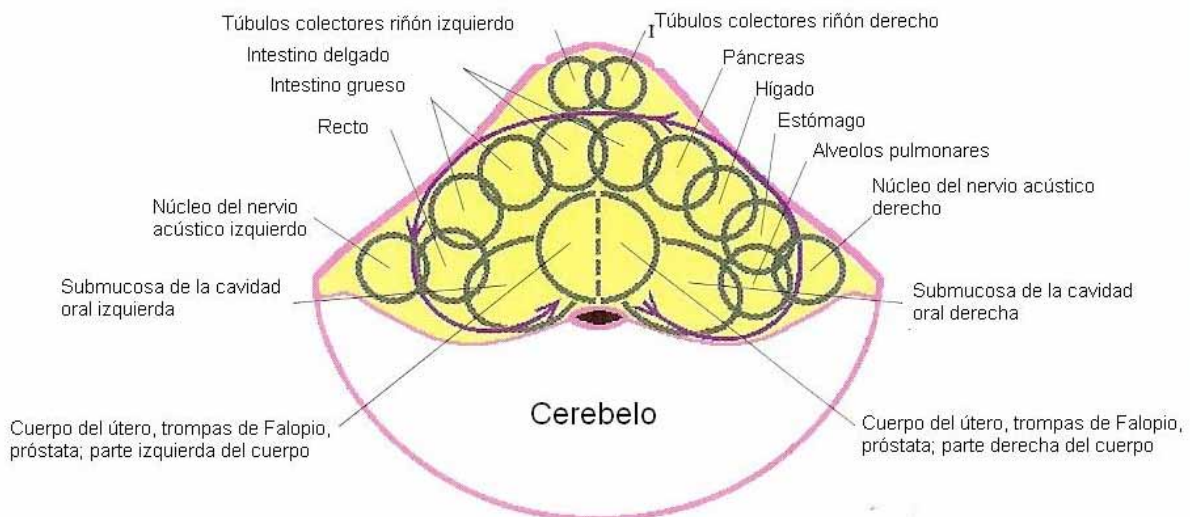
PSIQUE CEREBRO ÓRGANO

Las correlaciones entre los tres niveles de la Nueva Medicina según el Dr. Méd. Ryke Geerd Hamer

12.1. Hoja embrional interna – endodermo (amarillo)

Formación histológica	Focos de Hamer	Microbios
Adenocarcinoma	A nivel del puente del tronco cerebral (inervación homolateral). El tracto gastrointestinal (boca-ano) corresponde a un semicírculo de relé, abierto posteriormente, que se inicia a la derecha dorsalmente y prosigue ventralmente hacia la izquierda dorsal.	Los hongos y micobacterias (por ej. TBC) se multiplican a partir del DHS en la fase de conflicto activo, en relación a la hoja embrional pertinente. Los tumores compactos de la hoja embrional interna (endodermo) pueden ser eliminados por medio de necrosis caseosa por los hongos o micobacterias durante la fase de solución del conflicto, vagotónica (fase PCL). Lo que no se consigue al final de la fase de solución, permanece.

Corte esquemático del tronco cerebral.



Los denominados nervios cerebrales o craneales del tronco cerebral.

De los 12 nervios craneales o cerebrales, que todos los médicos han tenido que estudiar, sobran los dos primeros: 1º nervio olfativo (de los filamentos olfativos) y 2º nervio óptico (retina), dado que aparecen esencialmente como extroflexiones de la corteza cerebral, aun teniendo un relé originario en el tronco cerebral.

La situación se vuelve todavía más compleja cuando, aparentemente, los “nervios del tronco cerebral” deberían inervar órganos tanto motores como

sensoriales (por ejemplo el estrado de epitelio pavimentoso de la piel y la musculatura estriada voluntaria), que entran evidentemente en las funciones del neocéfal.

Esto no puede cuadrar, y de hecho no cuadra. He aquí porqué ninguno de entre los estudiantes y los médicos ha podido jamás entender correctamente estos denominados nervios craneales. En realidad los “nervios del tronco cerebral” del III al XII llevan consigo fibras nerviosas, entrecruzadas seguidamente, provenientes del correspondiente lado opuesto de la corteza cerebral y que tienen que ver sólo indirectamente con los nervios originarios del tronco cerebral. Por ejemplo los músculos originarios peristálticos lisos de la faringe (cavidad oral) inervados desde el tronco cerebral, seguidamente han sido emparejados preferentemente con partes de musculatura estriada voluntaria, inervada desde la corteza cerebral (músculos masticadores, músculos de la lengua, etc.). Cuando después una parte de los nervios del tronco cerebral ha recibido de un “modo erróneamente correcto” la denominación de “nervios del arco branquial”, según desde que segmento de arco branquial directo de la corteza cerebral derivase, nadie estaba en condiciones de entender nada.

Así de un “modo erróneamente correcto” al Vº nervio del tronco cerebral (nervio trigémino) se le llama también “Ier nervio del arco branquial”; el VIIº nervio del tronco cerebral (nervio facial), “IIº nervio del arco branquial”; el IXº nervio del tronco cerebral (nervio glosofaríngeo), “IIIer nervio del arco branquial”; así como al Xº nervio del tronco cerebral (nervio vago) se le llama al mismo tiempo IVº, Vº (abstruso) y VIº nervio del tronco branquial. Las partes de arco branquial que se emparejan con estos nervios del tronco cerebral se tratarán en la tabla correspondiente de los nervios craneales del grupo rojo de las enfermedades oncoequivalentes (así como en el grupo naranja si se trata de la musculatura estriada).

La razón determinante por la cual los nervios del tronco cerebral están dispuestos bilateralmente está en el hecho de que el lado derecho de la cavidad oral (faringea) y el lado derecho del tronco cerebral estaban y están todavía predispuestos a la toma del alimento, mientras que el lado izquierdo de la cavidad oral y el lado izquierdo del tronco cerebral están predispuestos a la expulsión del excremento.

Las dos funciones confluyen donde la perístasis se propaga al interior del anillo, de hecho, en la misma dirección. Bajo el perfil funcional, en relación a la parte predispuesta a la toma del alimento y a la de expulsarlo, son opuestas. He aquí porqué, en base a la necesidad de esta cavidad oral originariamente común, en la que las funciones eran todavía opuestas, los nervios del tronco cerebral se han desarrollado desde los dos lados con cualidades opuestas. Además se especifica que, por lo que respecta al actodermo inervado desde la corteza cerebral, la función del epitelio pavimentoso oral aparece sobre la función originaria endodérmica de expulsión del lado izquierdo de la cavidad oral. Para la función ectodérmica se trata entonces de no poder o no querer expulsar, tosiendo o escupiendo, algo que no debería haber entrado en la boca, en los bronquios, etc.

Por el contrario los adenocarcinomas directos del tronco cerebral con el fin de englobar mejor el alimento están presentes sólo en el lado derecho. Para los órganos inervados desde el tronco cerebral del tracto gastrointestinal encontramos al menos 4 cualidades que pueden provocar autónomamente un DHS y activar un FH en el cerebro (tronco cerebral):

1. Cualidad sensorial.

Relativa al examen de la composición química de los “bocados” individuales de alimento (lípidos, proteínas, celulosa, etc.).

No sabemos hasta ahora todavía nada sobre los conflictos relativos al “no poder analizar un bocado”. Un DHS en el ámbito de esta cualidad comporta la inversión de la peristalsis en la parte superior del tracto gastrointestinal (el reflejo del vómito) y la aceleración de la peristalsis en el tracto inferior (diarrea).

2. Cualidad motora-peristáltica.

Significa la peristalsis que hace avanzar el alimento. Un DHS en el ámbito de esta cualidad significa una activación de la peristalsis del recto en la zona afectada y un reposo parcial en la zona restante, denominado por la medicina oficial enteroparálisis y operada como íleo.

3. Cualidad secretora.

Relativa a la secreción de los jugos digestivos, con el fin de desmenuzar, descomponer y digerir el bocado. Con un DHS en el ámbito de esta cualidad encontramos los adenocarcinomas de la función secretora, con forma de coliflor, que están predispuestos a aumentar la secreción en el área próxima al bocado demasiado grande.

4. Cualidad absorbente.

Relativa a la absorción de las sustancias nutritivas, desde el intestino hasta el círculo sanguíneo y linfático. De esta también forma parte la absorción de agua y de aire. El agua se absorbe en el ámbito del colon, pero todavía nos queda investigar con detalle las cualidades conflictivas de los relativos programas EBS. Con un DHS en el ámbito de esta cualidad encontramos los adenocarcinomas de la función absorbente, de crecimiento plano.

(Véase también la Tabla de nervios sobre los denominados nervios craneales o del tronco cerebral).

A la izquierda: Lado expulsor del tracto gastrointestinal con la mitad izquierda de la cavidad oral.

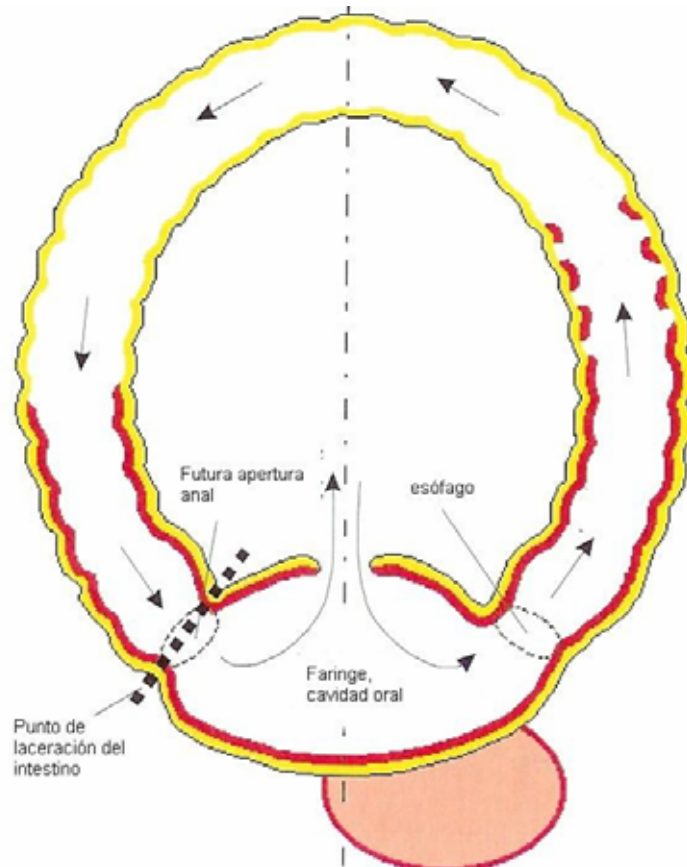
A la derecha: Lado introductor del tracto gastrointestinal con la mitad derecha de la cavidad oral.

Primer paso: forma arcaica originaria de anillo.

Lo primero de todo es importante que entendamos los mecanismos conflictivos arcaicos que durante nuestra historia evolutiva provienen de la época “faringe”. Durante ese tiempo la forma de anillo de nuestros antiguos predecesores saltado debajo de la faringe y toda la faringea se ha convertido en las actuales boca y cavidad oral. Eso ha sucedido en el momento en el que el epitelio pavimentoso, que está innervado desde la corteza cerebral, ha emigrado desde la faringe a la parte del tracto gastrointestinal predispuesto a la expulsión del bocado. De ahí viene que hoy en día todavía desde el ano hacia arriba se encuentren hasta 12 cm de mucosa de epitelio pavimentoso. En el cerebro, los relés de esta mucosa de epitelio pavimentoso que recubre el recto se encuentra precisamente al lado de los relés de las derivaciones de los arcos branquiales de la antigua faringe, que entonces estaban cercanos (véase la sección roja de la tabla de los nervios craneales). La

boca actual contiene por lo tanto los pares bilaterales de nervios del tronco cerebral, de los que los nervios de la derecha inervaban la entrada del alimento y los nervios de la izquierda la expulsión del excremento. Ya entonces debe haberse tratado de una cuestión muy compleja. El resultado de esta inervación, de expulsión del excremento, lo podemos ver todavía hoy en el reflejo del vómito.

Representación esquemática del desarrollo embrional.

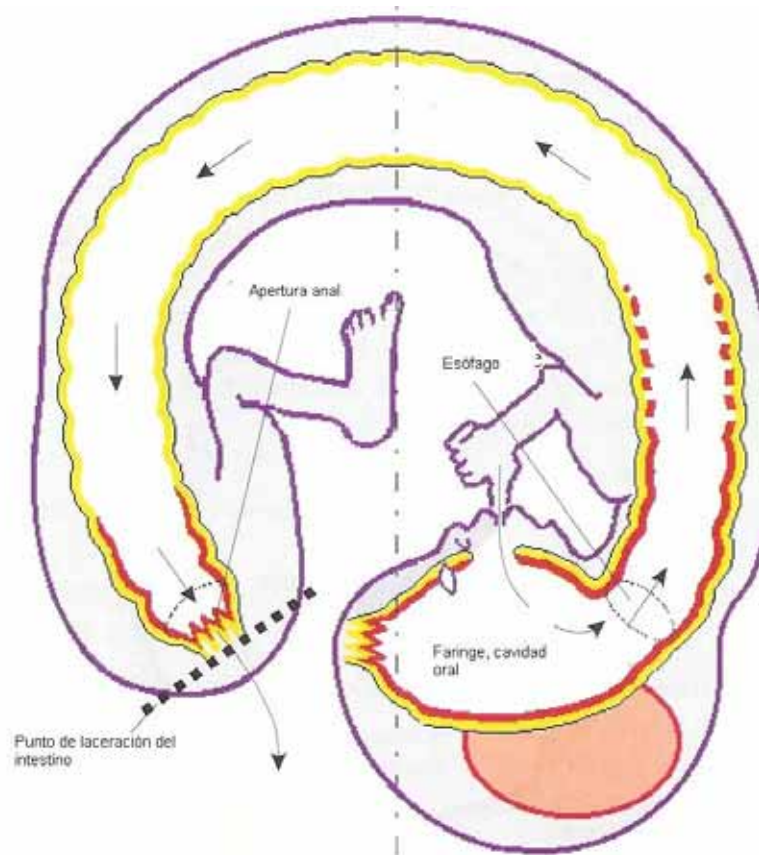


Segundo paso: forma embrional más tardía.

Seguidamente debemos reflexionar en qué forma podemos reencontrar estos antiguos conflictos arcaicos en nuestra vida cotidiana. (Un bocado hoy en día no es únicamente un bocado de alimento, sino por ejemplo una casa, un puesto de trabajo, una herencia, un buen caballo de carreras o cosas parecidas).

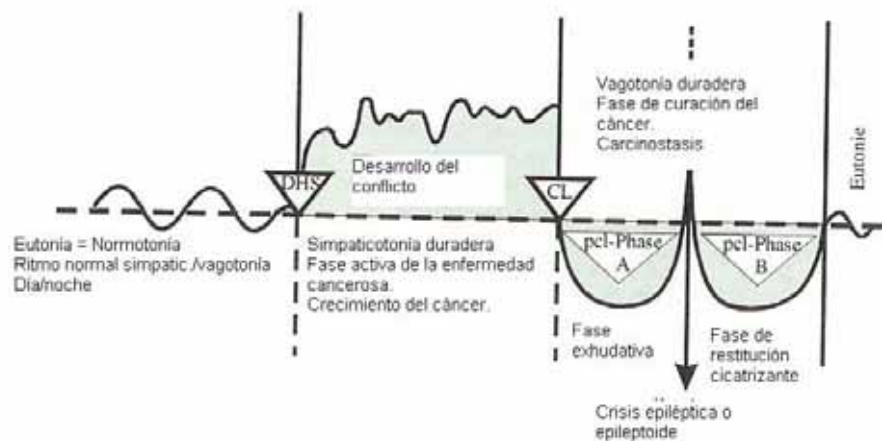
Toda la cavidad faringea originaria se encuentra ahora desde la parte inicial del tracto gastrointestinal. La inervación arcaica de la mitad faringea izquierda sigue derivando de la mitad izquierda del tronco cerebral. Cuando en el curso de la evolución sucede la laceración del intestino directamente próximo de la faringe, el epitelio pavimentoso ya había migrado desde el exterior a través de la boca hasta la faringe y las partes intestinales predispuestas a la toma y expulsión del bocado, en la parte expulsora 12 cm. Este epitelio pavimentoso, que hoy en día denominamos mucosa epitelio-pavimentosa, pertenece por eso al arco branquial descendiente.

Representación esquemática del desarrollo embrional.



12.1.1.1. Parte izquierda del tronco cerebral.

Manifestación del cáncer en el órgano	Contenido del conflicto biológico	Foco de Hamer en el cerebro	Fase del conflicto activo = fase CA = simpaticotonía	Fase del conflicto resuelto = fase PCL = vagotonía = fase de curación



27	Teratoma del ovario y del testículo = teratoma de las células germinales (excepción!)	Grave conflicto de pérdida. Por ej. un hijo, el mejor amigo o una persona muy querida o un animal.	FH en la parte craneal del mesoencéfalo (excepción!)	Teratoma de las células germinales (excepción!)	La parada del crecimiento del teratora es muy lento, dado que cada tejido embrional posee la propia "fuerza de crecimiento embrional" (excepción!)
28	Túbulos colectores del riñón izquierdo	Conflicto existencial, conflicto del prófugo, "haber perdido todo, como bombardeado, miedo del brutal hospital". Conflicto de sentirse solo, abandonado a sí mismo. Conflicto de no sentirse bien cuidado y no lo suficiente, conflicto de sentirse en el desierto (sin agua).	FH en el tronco cerebral (puente) a la izquierda ventral, cruzado.	Adenocarcinoma compacto de la cualidad secretora con crecimiento en coliflor o adenocarcinoma de la cualidad absorbente con crecimiento plano entre los cálices renales y el parenquima glomerular. Al contrario que las úlceras del parenquima renal (conflicto de líquido, con quistes renales en la fase de solución del conflicto) aquí tenemos proliferación celular en la fase CA.	Hace un tiempo se diagnosticaba radiológicamente una TBC renal en base a un fuerte debilitamiento de los cálices renales. En efecto, en este caso los tumores adenomatosos habían sido en este caso caseificados por las micobacterias (TBC) y las cavernas daban un aspecto hipertrófico a los cálices renales.
29	Carcinoma de la mucosa del cuerpo del útero, mitad izquierda.	1. Conflicto feo semisexual, repugnante, "no normal", generalmente en relación con un hombre. 2. Conflicto de pérdida, sobretodo en las relaciones abuela/nietos.	FH en el centro del tronco cerebral (puente) a la izquierda.	En la cavidad uterina crece un adenocarcinoma compacto proliferante en forma de coliflor con cualidad secretora o un adenocarcinoma de crecimiento plano con cualidad absorbente, pues el endometrio del útero deriva de la mucosa intestinal.	Durante la curación existen dos posibilidades: 1. Después de la menopausia: necrosis caseosa del tumor, flujo vaginal con pequeñas hemorragias. 2. Antes de la menopausia o en la menstruación normal: el tumor se reduce junto con la mucosa por medio de hemorragias muy fuertes.
30.	Próstata, adenocarcinoma de la parte izquierda	Repugnante conflicto genital. Ej. Un hombre anciano que ya no reacciona con un conflicto de territorio, es abandonado por una novia joven que se va con otro más joven	FH en el centro del tronco cerebral (puente) a la izquierda.	Adenocarcinoma compacto en forma de coliflor proliferante con cualidad secretora. En parte con compresión de la uretra.	Necrosis caseosa por TBC o enquistamiento del tumor compacto.
31.	Trompa de Falopio izquierda, (carcinoma de la trompa uterina)	Repugnante conflicto semisexual con un hombre. Por ej. una directora de una fábrica se entera que uno de sus	FH en el tronco cerebral (puente) ventral, a la izquierda medial.	Adenocarcinoma de las trompas, que prolifera con forma de coliflor con cualidad secretora, que normalmente provoca la obstrucción	Necrosis caseosa del adenocarcinoma por acción de hongos o micobacterias que puede causar leves

		empleados fue descubierto con menores. Para despedirlo le tiene que pagar un finiquito muy alto.		temporal de la trompa.	pérdidas de flujo vaginal. Ocasionalmente el pus puede fluir hacia la cavidad visceral.
32.	Carcinoma de la submucosa de la vesícula; pólipo de la vesícula.	Conflicto repugnante; "una porquería". Por ej. una mujer embarazada es pegada por su marido.	FH en el tronco cerebral (puente) lateral-ventral a la izquierda	Adenocarcinoma compacto que crece en forma de coliflor con cualidad secretora o adenocarcinoma de crecimiento plano con cualidad absorbente (pólipos de la vesícula) en especial en el trígono vesical, el triángulo entre la entrada de los uréteres y la salida de la uretra.	Necrosis caseosa o enquistamiento del tumor compacto.
33.	Intestino delgado inferior (últimos 30-40 cm), adenocarcinoma del íleo. (Denominado también "morbo de Crohn" en la fase de reparación con recaídas).	Conflicto de no poder digerir el alimento, "contrariedad indigesta", generalmente asociado, en sentido amplio, al miedo de "morir de hambre". Por ej. una peluquera sufre grandes pérdidas financieras y se ve obligada a cerrar su segundo negocio porque sus mejores colaboradoras la dejan, una tras otra, para irse a trabajar a la competencia, a pesar de los constantes aumentos de sueldo.	FH en el centro del tronco cerebral (puente) a la izquierda.	Todo el intestino delgado (yeyuno e íleo), de unos 7 m. de largo, depende directamente de un área cerebral prevista para más o menos 1 metro. Filogenéticamente el intestino delgado ha crecido rápidamente, alargándose en poco tiempo. Se consigue que el adenocarcinoma del intestino delgado con cualidad absorbente y crecimiento plano se componga sólo de pocos estratos de adenocarcinoma de epitelio cilíndrico intestinal. Por eso viene también en este caso un íleo mecánico por medio de Ca.	Reducción sangrante caseosa (en caso de que existan micobacterias de la Tbc), denominadas "placas", placas muy delgadas de adeno-ca, con mucosidad.
34.	Apéndice. Carcinoma del apéndice cecal.	Conflicto por contrariedad repugnante indigesta. Por ej. un niño asiste a una terrible pelea entre sus padres con feos maltratos.	FH en el tronco cerebral (puente), lateral.	El adenocarcinoma compacto proliferante en forma de coliflor con cualidad secretora, provoca fácilmente la oclusión del apéndice, que durante la fase de solución del conflicto puede lacerarse (perforación).	Denominada apendicitis aguda o subaguda (inflamación del apéndice). Efectuando un examen histológico cuidadoso del apéndice encontraremos siempre un adenocarcinoma necrotizante del apéndice (reducción por necrosis caseosa). No hay apendicitis sin un adenocarcinoma precedente.

35.	Intestino grueso, adenocarcinoma del colon descendente, transverso y descendente.	Conflicto por un enfado repugnante indigesto. Por ej. alguien es acusado injustamente de engañar a una aseguradora.	FH en el tronco cerebral (puente), lateral.	Adenocarcinoma de la próstata con crecimiento en forma de coliflor y cualidad secretora, en parte con compresión de la uretra.	Necrosis por caseificación o enquistamiento del tumor compacto.
36.	Adenocarcinoma del interior del ombligo.	Conflicto de no poder evacuar algo. Ej. Una mujer en cura de balneario lejos de casa nota que cada mañana a su marido se le traba la lengua, todavía no ha expulsado el alcohol o pasado la borrachera.	FH en el tronco cerebral (puente), ventral, medial.	Adenocarcinoma compacto con crecimiento en forma de coliflor y cualidad secretora o adenocarcinoma con crecimiento plano y cualidad absorbente, perteneciente ontogenéticamente a la "cloaca".	Necrosis caseosa por acción de hongos o micobacterias, o por enquistamiento.
37.	Carcinoma del epiplón mayor	Conflicto repugnante e indigesto.	FH en el tronco cerebral (puente) lateral a la izquierda.	Adenocarcinoma compacto con crecimiento en forma de coliflor y cualidad secretora o de crecimiento plano y cualidad absorbente en la zona del epiplón.	Necrosis caseosa a menudo con adhesiones.
38.	Adenocarcinoma del sigma (colon sigmoide).	Conflicto repugnante, vil, abyecto, "conflicto de mierda".	FH en el tronco cerebral (puente) lateral izquierdo.	Adenocarcinoma compacto con crecimiento en forma de coliflor y cualidad secretora o de crecimiento plano y cualidad absorbente. En caso de grandes tumores: riesgo de oclusión intestinal.	Reducción del tumor por necrosis caseosa, eventualmente con pequeñas pérdidas de sangre.
39.	Carcinoma de la submucosa de la parte superior del recto, perteneciente en realidad al sigma.	Conflicto repugnante, abyecto, "de mierda".	FH en el tronco cerebral (puente) lateral izquierdo.	En este caso particular el carcinoma compacto de crecimiento plano se desarrolla bajo la mucosa del epitelio pavimentoso (ectodermo) que recubre el recto. Se siente (palpa) pero no se ve.	Cuando el tumor que está debajo de la mucosa se reduce por necrosis caseosa, se forma un absceso submucoso. Estos abscesos se confunden normalmente con "hemorroides internas".
40.	Carcinoma de las glándulas de Bartolin. Según la filogenesis: antiguas glándulas intestinales.	Conflicto de no producir suficiente mucosa.	FH en el tronco cerebral (puente) lateral dorsal izquierdo.	Formación de un adenocarcinoma de crecimiento en forma de coliflor y cualidad secretora, con mayor producción de mucosa vaginal.	Si existen bacterias tuberculosas: reducción por necrosis caseosa del tumor, mal olor.
41.	Submucosa oral, carcinoma del lado izquierdo (estrato de antigua mucosa intestinal).	Conflicto de no poder expulsar la mucosa, etc.	FH en el tronco cerebral (puente) a la izquierda dorsal.	Adenocarcinoma que se desarrolla con crecimiento plano y casi invisible bajo el epitelio pavimentoso de la mucosa oral. Ontogenéticamente pertenece a la antigua mucosa intestinal, ahora	Halitosis, úlcera aftosa, estomatomicosis = fase de curación de la mucosa intestinal arcaica que está bajo el epitelio pavimentoso.

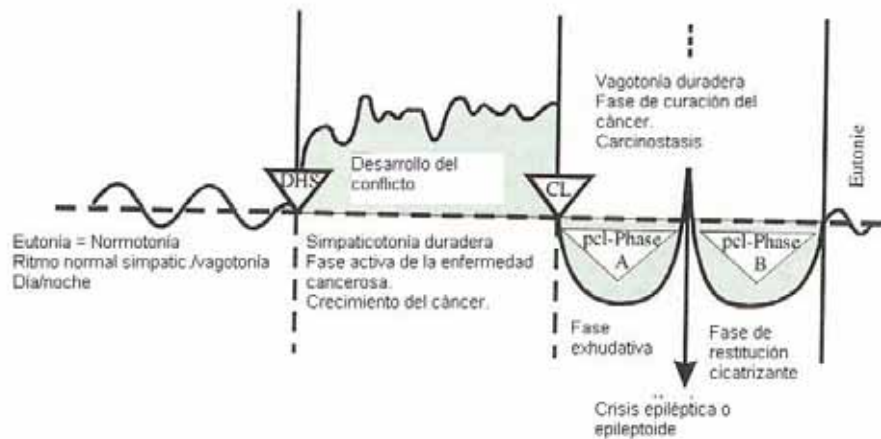
				ampliamente recubierta de epitelio pavimentoso.	
42.	Glándulas lacrimales (parte acinosa), parte izquierda.	Conflicto de no poder liberarse de algo que se ve venir. Por ej. un pintor no encuentra una galería para exponer sus cuadros: no se verán y no se venderán.	FH en el tronco cerebral (puente) dorsal.	Adenocarcinoma con crecida en forma de coliflor y cualidad secretora de la glándula lacrimal izquierda.	Reducción (en caso de que exista TBC) por caseificación (lágrimas purulentas). Cuando hay caseificación total de las células glandulares hay mucoviscidosis de las glándulas lacrimales, con secamiento del conducto lacrimal.
43.	Carcinoma del oído medio izquierdo.	Conflicto de no poder liberarse de una información.	Fh en el tronco cerebral (puente) a la izquierda dorsal (Núcleo del denominado nervio acústico)	El adenocarcinoma de crecimiento plano con cualidad absorbente prolifera muy lentamente en el oído medio y en el área mastoidea. Estas células son probablemente las células auditivas arcaicas. Raramente después de que el tumor ha llenado la cavidad del oído medio "irrumpiendo" en la zona lo rodea, puede parecer que sigue creciendo. Durante la proliferación celular el oído primitivo se mejoró permitiendo al órgano acústico arcaico recoger más información auditiva.	Otitis media con supuración. Reducción del tumor mediante hongos o micobacterias, a menudo con perforación del tímpano. El proceso de curación tiene el fin de reducir la información acústica al nivel normal porque se ha liberado de la información auditiva y el conflicto se pudo resolver. Se supone que la percepción del sonido del diapason apoyado en el mastoideo es esencialmente una función de estas células intestinales auditivas arcaicas y del mastoideo.
44.	Carcinoma de las Trompas de Eustaquio, parte izquierda (entre el área del oído medio y la cavidad bucal).	Conflicto de no poder liberarse de una información.	FH en el tronco cerebral (puente) a la izquierda, dorsal.	El adenocarcinoma provoca la obstrucción de las Trompas de Eustaquio. Por falta de ventilación la presión externa, que es más fuerte, oprime el tímpano provocando la disminución de la audición.	Caseificación fétida, que va hasta la cavidad bucal, en el oído medio, donde puede presentar síntomas parecidos a los de una otitis media, sin que la mucosa del oído medio esté afectada.
45.	Carcinoma de las glándulas paratiroides (parte acinosa), parte izquierda.	Conflicto de no poder escupir (vomitar) una cosa.	FH en el tronco cerebral (puente) a la izquierda dorsal.	Adenocarcinoma compacto de crecimiento plano y cualidad secretora. El denominado estruma compacto con hiperparatiroidismo. Los ácinos son restos de la antigua	En la mayoría de los casos los tumores paratiroides nodulares, compactos, son encapsulados. A veces, durante la fase vagotónica de

				mucosa intestinal.	solución del conflicto, los hongos o micobacterias encuentran un acceso y los nódulos se encapsulan, este sería en definitiva el decurso biológico normal. El equilibrio hormonal se restablece.
46.	Glándulas tiroides (parte acinosa), parte izquierda.	Conflicto de no poder liberarse de una cosa con la suficiente rapidez.	FH en el tronco cerebral (puente) a la izquierda, dorsal.	Carcinoma compacto de crecimiento en forma de coliflor con cualidad secretora y absorbente, el denominado estruma con hipertiroidismo (morbo de Basedow). El hipertiroidismo aumenta el metabolismo celular y el individuo se vuelva más rápido.	En la mayoría de los casos los tumores paratiroides nodulares, compactos, son encapsulados. A veces, durante la fase vagotónica de solución del conflicto, los hongos o micobacterias encuentran un acceso y los nódulos se encapsulan, este sería en definitiva el decurso biológico normal. El equilibrio hormonal se restablece.
47.	Carcinoma de las amígdalas, parte izquierda.	Conflicto de no poder escupir (expulsar) algo.	FH del tronco cerebral (puente) parte izquierda.	Hiperplasia de las amígdalas = hipertrofia de las amígdalas = adenocarcinoma de crecimiento en forma de coliflor y cualidad secretora: amígdalas agrandadas y a menudo "tijereteadas".	Reducción caseosa purulenta de la hiperplasia de las amígdalas; amigdalitis purulenta, abscesos amigdalares por hongos o micobacterias (TBC de las amígdalas).
48.	Carcinoma del paladar, parte izquierda.	Conflicto de no poder escupir (expulsar) algo.	FH del tronco cerebral (puente) parte izquierda.	Adenocarcinoma compacto de crecimiento en forma de coliflor y cualidad secretora o adenocarcinoma de crecimiento plano y cualidad absorbente de la antigua mucosa intestinal (bajo el epitelio bucal).	Caseificación fétida y reducción por hongos (micosis) o micobacterias (por ej. TBC).
49.	Carcinoma de las glándulas sublinguales (parte acinosa), parte izquierda.	Conflicto de no poder salivar una cosa lo suficiente para poderla escupir más fácilmente.	FH en el tronco cerebral (puente), a la izquierda, dorsal.	Adenocarcinoma compacto de las glándulas salivares con crecimiento en forma de coliflor y cualidad secretora de los ácidos que forman la saliva.	Caseificación fétida y reducción del tumor por medio de hongos (micosis) o micobacterias (p. ej. TBC).
50.	Carcinoma de la glándula parótida, parte	Conflicto de no poder salivar una cosa lo suficiente	FH en el tronco cerebral (puente), a la	Adenocarcinoma de la parótida con crecimiento en forma	Caseificación fétida y reducción del tumor por medio de

	acinosa, parte izquierda.	para poderla escupir más fácilmente.	izquierda, dorsal.	de coliflor y cualidad secretora de los ácidos que forman la saliva.	hongos (micosis) o micobacterias (TBC). Cuando se produce una caseificación total de las células glandulares (repetidas recaídas y relativas soluciones) tenemos una mucoviscidosis, es decir, un secamiento de las secreciones líquidas de las glándulas parótidas y sublinguales (saliva).
51.	Adenocarcinoma de la hipófisis, del lóbulo anterior, parte izquierda.	1) Conflicto de no poder alejar el bocado de alimento porque el individuo es muy pequeño. 2) Conflicto de no poder nutrir lo suficiente al hijo o a la familia.	FH en el tronco cerebral (puente), a la izquierda, dorsal.	1) Adenocarcinoma compacto de la hipófisis con crecimiento en forma de coliflor y cualidad secretora con incremento de la producción de las hormonas del crecimiento con el consiguiente crecimiento real de los niños y adolescentes o acromegalia en el adulto (crecimiento anormal de los huesos y de las extremidades). 2) Aumento de la producción de prolactina, con el consiguiente aumento de la producción de leche.	1) En presencia de hongos o micobacterias: reducción por necrosis caseosa del adenoma del lóbulo anterior de la hipófisis (adenohipófisis). El conflicto se resuelve porque el individuo ahora es lo suficientemente grande para librarse del bocado no deseado. 2) Resolución del conflicto porque el niño o la familia tienen ya suficientes nutrientes.
52.	Vegetaciones adenoides de la cavidad retrobucal (faringe), parte izquierda.	Conflicto de no poder alejar un bocado.	FH en el tronco cerebral (puente), a la izquierda, dorsal.	Adenocarcinoma con crecimiento en forma de coliflor con cualidad secretora, denominado pólipo de la cavidad nasal derivado de los vestigios embrionales de la antigua mucosa intestinal.	Caseificación fétida de los pólipos por medio de hongos (micosis) o de micobacterias (TBC de los pólipos).

12.1.1.2 Parte derecha del tronco cerebral.

Manifestación del cáncer en el órgano	Contenido del conflicto biológico	Foco de Hamer en el cerebro	Fase del conflicto activo = fase CA = simpaticotonía	Fase del conflicto resuelto = fase PCL = vagotonía = fase de curación



26.	Ovario y testículo, teratoma de las células germinales derechas (excepción).	Grave conflicto de pérdida. Por ej. un hijo, el mejor amigo o una persona amada o un animal.	FH en la parte craneal del mesoencéfalo (excepción).	Teratoma de las células germinales (excepción).	La detención del crecimiento del teratoma es muy lenta, dado que todo tejido embrional posee su propio "ritmo de crecimiento embrional" (excepción).
25.	Carcinoma de los túbulos colectores del riñón derecho.	Conflicto de existencia, conflicto del prófugo, haber perdido todo (los propios puntos de referencia): un pez fuera del agua. Por ej. tras un bombardeo, miedo de una convalecencia repentina en un hospital, conflicto de no sentirse atendido o no lo suficiente, conflicto de sentirse en el desierto (sin agua).	FH en el tronco cerebral (puente), a la derecha ventral, homolateral	Adenocarcinoma de crecimiento plano con cualidad absorbente entre los cálices renales y los túbulos. Al contrario que con la necrosis del parénquima renal (por conflicto de líquidos con quistes renales en la fase de curación) aquí: proliferación celular en fase de conflicto activo.	Hace tiempo se diagnosticaba radiológicamente una TBC renal en base a un fuerte crecimiento del cáliz renal. En efecto, en este caso los tumores adenomatosos se caseificaban por micobacterias (Tbc) y las cavernas daban un aspecto hipertrófico a los cálices renales.
24.	Carcinoma de la mucosa del cuerpo del útero, mitad derecha.	1. conflicto de fondo semi-sexual, repugnante, en general con un hombre. 2. Conflicto de pérdida, sobre todo en las relaciones abuela/nietos.	FH en el centro del tronco cerebral.	En la cavidad uterina crece un adenocarcinoma compacto en forma de coliflor con cualidad secretora o un adenocarcinoma de crecimiento plano con cualidad absorbente (espesamiento de las paredes uterinas), pues el endometrio del útero deriva de la mucosa intestinal.	En el proceso de curación hay dos posibilidades: 1. Después de la menopausia: necrosis caseosa del tumor, pérdidas purulentas con eventuales hemorragias leves. 2. Antes de la menopausia (normalmente menstruada): el tumor se expulsa junto a la mucosa por medio de fuertes hemorragias.
23.	Carcinoma de la próstata, mitad	Conflicto genital repugnante.	FH en el centro del	Adenocarcinoma de la próstata con	Necrosis caseosa o enquistamiento

	derecha.	Por ej. un hombre anciano no reacciona ya con un conflicto de territorio, pero percibirá con repugnancia que su novia más joven le deje por un hombre más joven que él.	tronco cerebral (puente) a la derecha.	crecimiento en forma de coliflor y cualidad secretora. En algunos casos con compresión de la uretra.	del tumor compacto.
22.	Carcinoma de la Trompa de Falopio, mitad derecha.	Conflicto con fondo semisexual, repugnante, normalmente en relación con un hombre. Por ej. La anciana dueña de una fábrica descubre que uno de sus encargados fue descubierto manteniendo relaciones con una menor. Para despedirlo le tendrá que pagar una gran indemnización.	FH en el tronco cerebral (puente) ventral a la derecha, medial.	Adenocarcinoma compacto de la mucosa de túbulo uterinos con crecimiento en forma de coliflor, cualidad secretora, que provoca normalmente una obstrucción total temporal de los túbulo.	Necrosis caseosa del tumor por medio de hongos o micobacterias, flujo vaginal. Ocasionalmente el pus puede fluir hacia la cavidad visceral (vientre).
21.	Carcinoma de la submucosa de la vejiga, pólipo de la vejiga, mitad derecha.	Conflicto repugnante: "cerdada". Por ej. a una mujer embarazada le pega su marido.	FH en el tronco cerebral (puente) lateral, ventral a la derecha.	Adenocarcinoma compacto con crecimiento en forma de coliflor y cualidad secretora o adenocarcinoma con crecimiento plano y cualidad absorbente (pólipos de la vejiga) sobretodo en el "trígono de la vejiga", el triángulo entre la apertura de los dos uréteres y la desembocadura de la uretra.	Necrosis caseosa o enquistamiento del tumor compacto.
20.	Carcinoma del intestino delgado superior = carcinoma del yeyuno (denominado también "morbo de Crahn" en la fase de reparación con recaídas).	Conflicto de no poder digerir el bocado, "contrariedad indigesta", generalmente asociado, en sentido general, al miedo de "morir de hambre".	FH en el tronco cerebral (puente) ventro-lateral a la derecha.	Todo el intestino delgado (yeyuno e íleo), de unos 7 m. de largo, depende directamente de un área cerebral prevista para más o menos 1 metro. Filogenéticamente el intestino delgado ha crecido rápidamente, alargándose en poco tiempo. Se consigue que el adenocarcinoma del intestino delgado con cualidad absorbente y crecimiento plano se componga sólo de pocos estratos de adenocarcinoma de epitelio cilíndrico intestinal. Por eso viene	La reducción por necrosis caseosa del adenocarcinoma compacto del colon puede provocar, pero no siempre, pérdidas de sangre. Por el contrario el carcinoma del yeyuno y del íleo sangra casi siempre. Estas fases de solución del conflicto se llaman morbo de Crohn y hasta ahora se han considerado enfermedades independientes. La evacuación de mucosa

				también en este caso un íleo mecánico por medio de Ca.	sanguinolenta sólo es la fase de reparación.
19.	Carcinoma del páncreas (glándulas secretoras del vientre)	Conflicto de rencor con familiares, "lucha por el bocado", conflictos de herencia. Por ej. una mujer con vacaciones planeadas hace mucho y muy deseadas, que ya había "digerido" tiene que interrumpirlas porque la madre se ha caído y se ha roto la cadera.	FH en el tronco cerebral (puente) lateral a la derecha.	La mayoría de los adenocarcinomas del páncreas con cualidad secretora no son tan peligrosos como parecen. Según el sentido biológico el aumento de secreción del páncreas debe contribuir a la digestión del bocado.	Hay dos posibilidades de curación: 1. Por enquistamiento. 2. Reducción de las cavernas del páncreas por necrosis caseosa. La mayoría de los carcinomas de páncreas no necesitan operación, porque se pueden sustituir en caso de necesidad los fermentos digestivos.
18.	Carcinoma solitario del hígado.	Conflicto de morir de hambre, conflicto de existencia, pero por ej. también conflicto de morir de hambre por un cáncer de intestino.	FH en el tronco cerebral (puente) lateral a la derecha.	Adenocarcinoma hepático con crecimiento en forma de coliflor y cualidad secretora o sobretodo adenocarcinoma con crecimiento esférico y cualidad absorbente, los denominados "Focos solitarios redondos" que aparecen en el TAC con la forma de típicas manchas redondas oscuras. Sucede a menudo que un conflicto percibido en distintos niveles provoca simultáneamente un adenocarcinoma del intestino, del hígado y del páncreas.	La curación puede producirse de varias maneras: 1. enquistándose (el hígado puede sustituir el parénquima perdido desarrollando tejido nuevo). 2. por reducción por medio de necrosis caseosa. Una de las formas de cirrosis hepática está constituida por los restos cicatrízales (tejido conector) de las cavernas hepáticas comprimidas. Otra forma de cirrosis hepática: véase úlcera de los conductos biliares intrahepáticos o hepatitis.
17.	Carcinoma del duodeno (excepto el bulbo).	Conflicto de no poder digerir el bocado. Contrariedad con los miembros de la familia, compañeros de trabajo, amigos.	FH en el tronco cerebral (puente) lateral a la derecha.	Adenocarcinoma compacto del duodeno con crecimiento plano y cualidad absorbente que raramente produce oclusión intestinal.	Reducción del tumor por necrosis caseosa por medio de hongos y de micobacterias acidorresistentes.
16.	Carcinoma del estómago (excepto la pequeña curvatura).	Conflicto de no poder digerir un bocado: "se me ha quedado en el estómago", enfado con la familia. Por ej. en una herencia o en una sociedad de	FH en el tronco cerebral (puente) lateral a la derecha.	Tumor compacto con cualidad secretora y crecimiento en forma de coliflor que puede alcanzar las dimensiones de la cabeza de un niño, así como adenocarcinoma	Reducción por necrosis caseosa del tumor. Los hongos y las micobacterias son acidorresistentes y pueden reducir por necrosis caseosa un

		acciones alguien no obtiene su parte y entonces no puede digerirlo definitivamente. En ocasiones también por pensiones o dineros que se deben y no se han recibido o en el caso de procesos judiciales.		compacto con crecimiento plano y cualidad absorbente.	adenocarcinoma en el estómago. También es posible un simple enquistamiento del tumor, sin causar ningún problema al paciente. El caso observado que más ha durado: 40 años!
15.	Carcinoma del esófago (tercio inferior).	Conflicto de no poder tragar el bocado. Se trata a menudo de una casa, un coche o algo por el estilo que se ha querido "incorporar" (tragar), pero que inesperadamente no se puede hacer. El carcinoma del esófago significa que se quiere tragar el bocado, pero que no se consigue hacerlo. Por el contrario en el carcinoma del epitelio pavimentoso del esófago se tiene o tendría que tragar algo que no se quiere tragar. Esta diferencia vale para todo el área nariz-boca-garganta.	FH en el tronco cerebral (puente) lateral.	En el origen la totalidad del esófago estaba recubierta por mucosa intestinal. En el curso de la evolución los 2/3 superiores se recubrieron y en parte se sustituyeron por epitelio pavimentoso. El tercio inferior desarrolla adenocarcinomas compactos con crecimiento en forma de coliflor con cualidad secretora o adenocarcinomas planos con cualidad absorbente (espesamiento de las paredes del esófago). Pero también en los 2/3 superiores, donde se encuentran residuos de la antigua mucosa intestinal, pueden producirse adenocarcinomas de la "submucosa".	Reducción por necrosis caseosa. La mayor parte de los adenocarcinomas del tercio inferior del esófago se curan espontáneamente por caseificación fétida (mal aliento, que apesta a "queso"), sin ni siquiera haber sido diagnosticados. Los residuos a menudo se confunden erróneamente con "varices del esófago".
14.	Carcinoma alveolar, carcinoma de focos redondos en el pulmón.	Conflicto de miedo y pánico a morir o que alguien muera, a menudo provocado por el shock de un diagnóstico o un pronóstico nefasto. Por ej. "Usted tiene cáncer y no llegará a Navidad". Conflicto arcaico de no poder "digerir" el bocado de aire.	FH en el tronco cerebral (puente) a la derecha dorsal.		
13.	Carcinoma de las células cilíndricas de la mucosa intrabronquial, arcaica mucosa de origen intestinal: adenocarcinoma muy raro, que según la filogenesis de los	Conflicto de miedo, de no poder inspirar, absorber el "bocado de aire".	FH en el tronco cerebral (puente) a la derecha dorsal.	Crecimiento del adenocarcinoma plano de las células de la antigua mucosa bronquial-intestinal con cualidad secretora y probablemente también absorbente: aumenta la producción de líquido para un mejor	En presencia de micobacterias: caseificación de los pequeños adenocarcinomas de las antiguas células cilíndricas bronquiales. A veces hay muchas recaídas o afecciones en la edad lactante, se

	vestigios de la antigua mucosa intestinal, se desarrollaron los alvéolos pulmonares, por geminación del intestino.			deslizamiento del "bocado" de aire.	puede producir la destrucción total de las células mucosas, con la consiguiente mucoviscidosis bronquial.
12.	Carcinoma de la submucosa oral (estrato de antiguo epitelio pavimentoso) parte derecha.	Conflicto de no poder aferrar el bocado. Conflicto muy frecuente en los enfermos graves cuando, por ejemplo, a causa del dolor ya no pueden ingerir el alimento normalmente.	FH en el tronco cerebral (puente) dorsal.	El adenocarcinoma que crece en un sutil estrato bajo el epitelio pavimentoso de la mucosa oral permanece prácticamente invisible. Ontogénicamente pertenece a la antigua mucosa intestinal, ahora ampliamente recubierta por el epitelio pavimentoso.	Halitosis, úlcera aftosa, estomatocosis = fase de solución, reducción de la mucosa intestinal arcaica que está bajo el epitelio pavimentoso.
11.	Carcinoma de las glándulas lacrimales (parte acinosa) a la derecha	Conflicto de no poder obtener un bocado visual porque no se ha "abierto los ojos" a tiempo y por eso no se ha visto el bocado y no se ha obtenido. Por ej. un pintor no encuentra una galería para exponer sus cuadros: no se verán y no se venderán.	FH en el tronco cerebral (puente) dorsal.	Adenocarcinoma compacto con crecimiento en forma de coliflor y cualidad secretora de las glándulas lacrimales derechas.	Reducción por necrosis caseosa (en caso de Tbc). Cuando hay caseificación total de las células glandulares (repetidas recaídas) encontramos mucoviscidosis de las glándulas lacrimales, con eventual secamiento de las lágrimas.
10.	Carcinoma del oído medio derecho.	Conflicto de no poder aferrar un bocado auditivo particular, con más precisión no recibir una información particular. (Este conflicto viene de la embriología arcaica, cuando el oído medio y la boca eran una única cavidad oral). Por ej. un niño no recibe el juguete que desea con todas sus fuerzas o un lactante ve que se le niega el pecho.	FH en el tronco cerebral (puente), dorsal (núcleo del denominado nervio acústico coclear).	El denominado tumor que crece muy lentamente prolifera en el oído medio y en el área mastoidea. Estas células son probablemente las células auditivas arcaicas. En raros casos el tumor, tras haber llenado la cavidad del oído medio "irrumpiendo" en la zona que lo rodea puede parecer que el tumor siga creciendo. Durante la multiplicación celular de tipo absorbente el oído arcaico se ve mejorado en cuanto a que se pueden recibir más informaciones acústicas con el órgano auditivo arcaico.	Otitis media supurante. Reducción del tumor mediante hongos o micobacterias, a menudo con perforación del tímpano y supuración fétida del oído (otopiorrea). El proceso de curación tiene el fin de reducir la información acústica al nivel normal, ya que el "bocado" acústico ha sido incorporado y el conflicto se ha resuelto. Se supone que la percepción del sonido del diapasón apoyado en el mastoideo es esencialmente

					una función de estas células auditivas arcaicas y del mastoideo.
9.	Carcinoma de las Trompas de Eustaquio, parte derecha (entre el área del oído medio y la cavidad bucal).	Conflicto de no poder aferrar bocado.	FH en el tronco cerebral (puente) dorsal.	El adenocarcinoma provoca la obstrucción de las Trompas de Eustaquio. Por falta de ventilación la presión externa, que es más fuerte, oprime el tímpano provocando la disminución de la audición.	Caseificación fétida, que va hasta la cavidad bucal, en el oído medio, donde puede presentar síntomas parecidos a los de una otitis media, sin que la mucosa del oído medio esté afectada.
8.	Carcinoma de las glándulas paratiroides (parte acinosa), parte derecha.	Conflicto de no poder tragar un bocado.	FH en el tronco cerebral (puente) dorsal.	Adenocarcinoma compacto de crecimiento en forma de coliflor y cualidad secretora, denominado estruma compacto con hiperparatiroidismo. Los ácinos son restos de la antigua mucosa intestinal.	En la mayoría de los casos los tumores paratiroides nodulares compactos no se modifican y se encapsulan. A veces, durante la fase de solución del conflicto los hongos o las micobacterias encuentran acceso y estos nódulos serían caseificados: esto constituye el transcurso biológico normal. Así se restablece el equilibrio hormonal.
7.	Glándulas tiroides (parte acinosa), parte derecha.	Conflicto de no poder coger un bocado con la suficiente rapidez. Por ej. una vendedora le roba clientes a su compañera porque corre más rápido hacia la puerta. La otra casi no vende nada y el jefe la castigará con una penalización de dinero.	FH en el tronco cerebral (puente) dorsal a la derecha.	Carcinoma compacto de crecimiento en forma de coliflor con cualidad secretora y absorbente, el denominado estruma con hipertiroidismo (morbo de Basedow). El hipertiroidismo aumenta el metabolismo celular y el individuo se vuelve más rápido.	En la mayoría de los casos los tumores paratiroides nodulares, compactos, son encapsulados. A veces, durante la fase vagotónica de solución del conflicto, los hongos o micobacterias encuentran un acceso y los nódulos se encapsulan, este sería en definitiva el decurso biológico normal. El equilibrio hormonal se restablece.
6.	Carcinoma de las amígdalas.	Conflicto de no poder tragar un bocado. Por ej. un piso ya está prometido, pero en el último	FH en el tronco cerebral (puente) a la derecha dorsal.	Hiperplasia de las amígdalas = hipertrofia de las amígdalas = adenocarcinoma de crecimiento en forma	Reducción caseosa purulenta de la hiperplasia de las amígdalas; amigdalitis purulenta,

		momento el contrato de alquiler se disuelve, es decir, otro se llevado el "bocado" (casa, puesto de trabajo, etc.).		de coliflor y cualidad secretora: amígdalas agrandadas y a menudo "tjereateadas".	abscesos amigdalares por hongos o micobacterias (TBC de las amígdalas).
5.	Carcinoma del paladar.	Conflicto de haber conseguido un bocado pero no poder tragarlo. Por ej. Alguien cree que ha ganado en la lotería, pero su impreso no fue sellado correctamente en la administración de loterías.	FH en el tronco cerebral (puente) a la derecha dorsal.	Adenocarcinoma compacto de crecimiento en forma de coliflor y cualidad secretora o adenocarcinoma de crecimiento plano y cualidad absorbente de la antigua mucosa intestinal (bajo el epitelio bucal).	Caseificación fétida y reducción por hongos (micosis) o micobacterias (por ej. TBC).
4.	Carcinoma de las glándulas sublinguales (parte acinosa), parte derecha	Conflicto de no poder obtener el bocado.	FH en el tronco cerebral (puente) a la derecha dorsal.	Adenocarcinoma compacto de las glándulas salivares con crecimiento en forma de coliflor y cualidad secretora de los ácidos que forman la saliva.	Caseificación fétida y reducción del tumor por medio de hongos (micosis) o micobacterias (p. ej. TBC).
3.	Carcinoma de la glándula parótida, parte acinosa, parte derecha.	Conflicto de no obtener el bocado.	FH en el tronco cerebral (puente) a la derecha dorsal.	Adenocarcinoma de la parótida con crecimiento en forma de coliflor y cualidad secretora de los ácidos que forman la saliva.	Caseificación fétida y reducción del tumor por medio de hongos (micosis) o micobacterias (TBC). Cuando se produce una caseificación total de las células glandulares (repetidas recaídas y relativas soluciones) tenemos una mucoviscidosis, es decir, un secamiento de las secreciones líquidas de las glándulas parótidas y sublinguales (saliva).
2.	Adenocarcinoma de la hipófisis, del lóbulo anterior, parte derecha.	1) Conflicto de no poder obtener el bocado de alimento porque el individuo es muy pequeño. 2) Conflicto de no poder nutrir al hijo o a la familia.	FH en el tronco cerebral (puente) a la derecha dorsal.	1) Adenocarcinoma compacto de la hipófisis con crecimiento en forma de coliflor y cualidad secretora con incremento de la producción de las hormonas del crecimiento con el consiguiente crecimiento real de los niños y adolescentes o acromegalia en el adulto (crecimiento	1) En presencia de hongos o micobacterias: reducción por necrosis caseosa del adenoma del lóbulo anterior de la hipófisis (adenohipófisis). El conflicto se resuelve porque el individuo ahora es lo suficientemente grande para librarse del bocado no

				anormal de los huesos y de las extremidades). 2) Aumento de la producción de prolactina, con el consiguiente aumento de la producción de leche.	deseado. 2) Resolución del conflicto porque el niño o la familia tienen ya suficientes nutrientes.
1.	Vegetaciones adenoides de la cavidad retrobucal (faringe), parte derecha.	Conflicto de no poder obtener un bocado.	FH en el tronco cerebral (puente) a la derecha dorsal.	Adenocarcinoma con crecimiento en forma de coliflor con cualidad secretora, denominado pólipo de la cavidad nasal derivado de los vestigios embrionales de la antigua mucosa intestinal.	Caseificación fétida de los pólipos por medio de hongos (micosis) o de micobacterias (TBC de los pólipos).

12.2. Hoja embrional media = mesodermo (naranja).

Formación histológica

a) Mesodermo del cerebelo: Tumores adenoides.

b) Mesodermo del cerebro: fase CA:
Necrosis
Fase de curación:
Sarcoma
Linfoma
Lipoma
Fibroma
Quistes de curación con posterior endurecimiento.

Focos de Hamer

Mesodermo del cerebelo:
Cerebelo
Mesodermo del cerebro:
Médula cerebral.

A) Los órganos dependientes del mesodermo del cerebelo, en la fase de curación, sufrirán reducción por micobacterias (p. ej. TBC), necrosis, caseificación (por medio de bacterias).

B) Los órganos dependientes del mesodermo del cerebro, que en la fase de conflicto activo tienen necrosis (Fase CA), se restituyen por bacterias y al final por cicatrización granulada (por ej. osteosarcoma calloso).

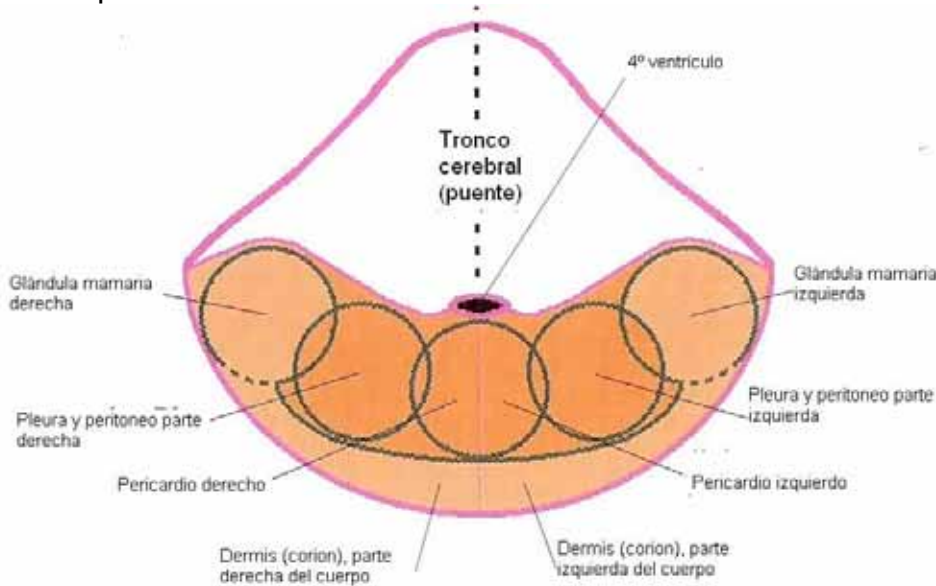
Microbios

Bacterias o micobacterias

Las micobacterias se multiplican en forma de hoja embrional en la fase CA, las bacterias en la fase PCL.

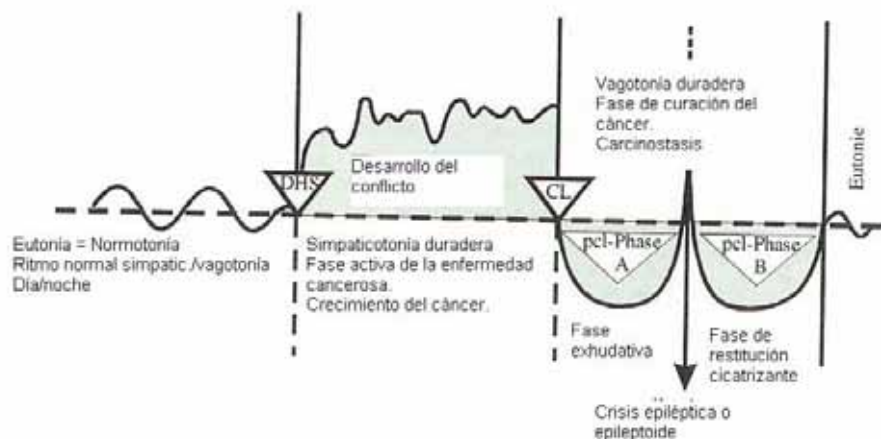
12.2.1. Mesodermo del cerebelo (naranja/amarillo)

Corte esquemático del cerebelo



12.2.1.1 Parte izquierda del cerebelo

Manifestación del cáncer en el órgano	Contenido del conflicto biológico	Foco de Hamer en el cerebro	Fase del conflicto activo = fase CA = simpaticotonía	Fase del conflicto resuelto = fase PCL = vagotonía = fase de curación
---------------------------------------	-----------------------------------	-----------------------------	--	---



1.	Carcinoma de la dermis, melanoma y melanoma amelanótico (corion), mitad derecha del cuerpo.	Conflicto de suciedad, de ataque a la propia integridad, de estar desfigurado. Por ej. tras una amputación del pecho. Suciedad en sentido propio o figurado, por ej. verbalmente: "asqueroso, cerdo".	FH en el cerebelo dorsal y lateral, a la izquierda.	Crecimiento de un melanoma compacto o de un melanoma amelanótico. El melanoma en la práctica constituye una protección contra el ataque a la propia integridad.	Reducción fétida por necrosis caseosa por medio de hongos o micobacterias, siempre que el epitelio pavimentoso de la zona afectada esté abierto. No hay mitosis posterior.
2.	Melanoma en forma de	Conflicto de ensuciamiento o de	FH en el cerebelo	Zona con pequeños tumores amelanóticos	La fase de reparación es muy

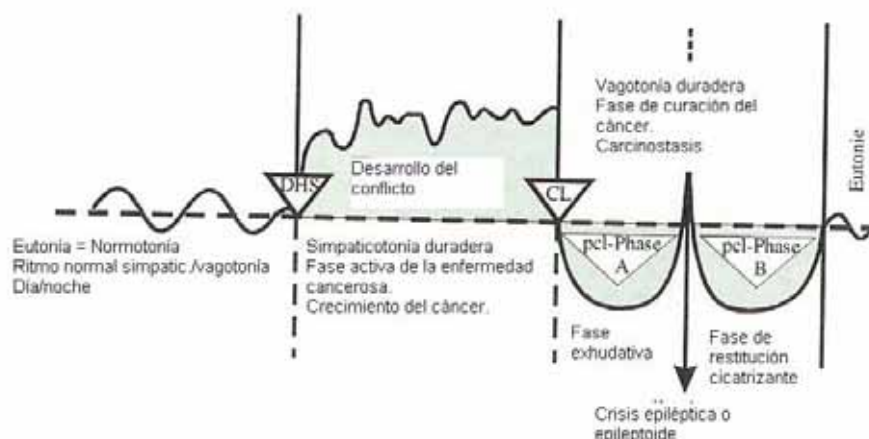
	cinturón. Zona unilateral o bilateral, parte derecha del cuerpo.	desfiguración de una zona o semizona, por ej. la madre se entera que la hija es lesbiana y se siente sucia cuando la hija la abraza.	dorsal y lateral, a la izquierda.	bajo la epidermis, se desarrolla a lo largo de uno o más segmentos.	dolorosa. Tras la ulceración del epitelio pavimentoso que está arriba (zona abierta) el proceso puede oler mal.
3.	Acne vulgar de la dermis, a la derecha.	Pequeños conflictos de ensuciamiento de la cara, sobretodo durante la fase de la pubertad.	FH en el cerebelo dorsal y lateral, a la izquierda.	Durante la fase de conflicto activo los nódulos de acné crecen como pequeños melanomas amelanóticos compactos.	Bajo la acción bacteriana los nódulos de acné se reducen por medio de necrosis caseosa (pequeños abscesos) en entonces se pueden explotar.
4.	Carcinoma de la glándula mamaria derecha.	Diestra: conflicto de preocupación o disputa con el partner (conflicto no sexual). Zurda: conflicto madre/hijo(a) así como hija/madre. Por ej. un niño se suelta de la mano de la madre y un coche lo atropella. Se encuentra entre la vida y la muerte en el hospital. La madre tiene sentimientos de culpa. O: a una madre le cancelan de repente el contrato de alquiler: le ponen en la calle todo lo que tiene.	FH en el cerebelo, lateral a la izquierda.	Nódulo compacto cuyas dimensiones son proporcionales a la duración del conflicto. Tras unos dos meses mide unos 7mm. El seno está constituido en realidad por derma invaginado y el tumor es lo mismo que un melanoma amelanótico.	El nódulo no crece más, se enquistada o caseifica por necrosis caseosa. Debajo la piel cerrada permanece intacta por la acción mocibacteriana, se edematia un poco y es doloroso sólo en la fase final de solución del conflicto. Los dolores corresponden al profundo dolor de la dermis inervada desde el cerebelo. Tumor abierto: la reducción del tumor por necrosis caseosa sigue un camino diferente cuando sale al exterior, por ejemplo, por una punción del tumor. El hecho de que el proceso de necrosis caseosa se abra al exterior provoca una gran molestia a la mujer a causa de la gran secreción fétida que persiste durante un período.
5.	Carcinoma del pericardio derecho.	Conflicto de ataque al corazón. Por ej. un golpe, una puñalada. También asociación psíquica: "Es usted enfermo de corazón".	FH en el área media del cerebelo, a la izquierda.	Mesotelioma pericárdico cuyo crecimiento a veces es plano y a veces toma la forma de grandes tumores compactos (raramente). El mesotelioma pericárdico, si se	Así como se desconocían las causas del mesotelioma pericárdico, también la causa del derrame pericárdico era desconocido y se diagnosticaba

				<p>descubre, se considera una denominada "metástasis". Muchos infartos son al mismo tiempo el DHS en el origen de un mesotelioma pericárdico.</p>	<p>siempre como una "insuficiencia cardiaca". Este diagnóstico generalmente es la causa de una recaída conflictiva que induce un nuevo mesotelioma del pericardio. A menudo el pericardio se divide a la mitad: en este caso tendremos un derrame sólo de un lado. Sin embargo cuando el pericardio no se divide entonces tendremos un derrame circular o taponamiento cardíaco. Este último constituye una de las causas más frecuentes de muerte iatrógena.</p>
6.	Carcinoma de la pleura derecha.	<p>Ataque contra la cavidad torácica. Por ej. "Usted tiene un tumor en el pulmón, hay que operarlo". El cirujano: "Para poder intervenir tenemos que abrir la caja torácica con bisturí". Puede ser un ataque real (un golpe, una cuchillada, una punción), tanto una amenaza de ataque como que se viva como tal (por ej. una intervención quirúrgica).</p>	<p>FH en el cerebelo lateral, medial, a la izquierda. La pleura y el peritoneo tienen sus relés en la misma parte del cerebelo y son difícilmente distinguibles.</p>	<p>Los mesoteliomas compactos de la pleura pueden presentar un crecimiento plano o formar grandes tumores compactos solitarios, según la manera en la que se perciba el ataque.</p>	<p>El derrame pleurico es el signo de la fase de solución del conflicto. La dificultad respiratoria se manifiesta solamente cuando se produce derrame de pleura, y se debe en parte al mismo derrame y en parte al edema cerebral.</p>
7.	Carcinoma del peritoneo a la derecha.	<p>Ataque contra la cavidad abdominal. Por ej. "Usted tiene un cáncer de hígado o de intestino, hay que operarlo". Este "corte de la tripa" se percibe como un ataque a la integridad de la cavidad abdominal. También un insulto, una palabra mala se pueden percibir en sentido figurado como un golpe o</p>	<p>FH en el cerebelo lateral, medial, a la izquierda. El peritoneo y la pleura tienen sus relés en la misma parte del cerebelo, ya que en un origen formaban un mismo órgano antes de que el diafragma crease una</p>	<p>Tras el DHS se desarrollan tanto los pequeños mesoteliomas como los grandes nódulos compactos, según el paciente se sienta atacado de un modo global o en un punto en particular. La lateralidad del mesotelioma no tiene nada que ver con la localización del tumor, sino que depende únicamente del punto en el que el</p>	<p>Ascitis. Los mesoteliomas se reducen tanto por necrosis caseosa como por enquistamiento o por los dos procesos. El sentido de la ascitis es evitar que durante este proceso de cicatrización se formen adhesiones con el intestino y por lo tanto una oclusión</p>

		una cuchillada en el estómago o el vientre.	división intermedia.	paciente se sienta atacado. Si por ej. durante el DHS ve una radiografía del pulmón en la que a la izquierda se ve un "tumor", sufrirá un mesotelioma y el posterior derrame de pleura a la izquierda, aunque el tumor realmente esté a la derecha.	intestinal. El intestino prácticamente "nada" en ascitis. Evitar todo lo posible la punción.
--	--	---	----------------------	---	--

12.2.1.2 Parte derecha del cerebelo

Manifestación del cáncer en el órgano	Contenido del conflicto biológico	Foco de Hamer en el cerebro	Fase del conflicto activo = fase CA = simpaticotonía	Fase del conflicto resuelto = fase PCL = vagotonía = fase de curación
---------------------------------------	-----------------------------------	-----------------------------	--	---



1.	Carcinoma de la dermis, melanoma y melanoma amelanótico (corion), mitad izquierda del cuerpo.	Conflicto de suciedad, de ataque a la propia integridad, de estar desfigurado. Por ej. tras una amputación del pecho. Suciedad en sentido propio o figurado, por ej. verbalmente: "asqueroso, cerdo".	FH en el cerebelo dorsal y lateral, a la derecha.	Crecimiento de un melanoma compacto o de un melanoma amelanótico. El melanoma en la práctica constituye una protección contra el ataque a la propia integridad.	Reducción fétida por necrosis caseosa por medio de hongos o micobacterias, siempre que el epitelio pavimentoso de la zona afectada esté abierto. No hay mitosis posterior.
2.	Melanoma en forma de cinturón. Zona unilateral o bilateral, parte izquierda del cuerpo.	Conflicto de ensuciamiento o de desfiguración de una zona o semizona, por ej. la madre se entera que la hija es lesbiana y se siente sucia cuando la hija la abraza.	FH en el cerebelo dorsal y lateral, a la derecha.	Zona con pequeños tumores amelanóticos bajo la epidermis, se desarrolla a lo largo de uno o más segmentos.	La fase de reparación es muy dolorosa. Tras la ulceración del epitelio pavimentoso que está arriba (zona abierta) el proceso puede oler mal.
3.	Acne vulgar de la dermis, a la	Pequeños conflictos de	FH en el cerebelo	Durante la fase de conflicto activo los	Bajo la acción bacteriana los

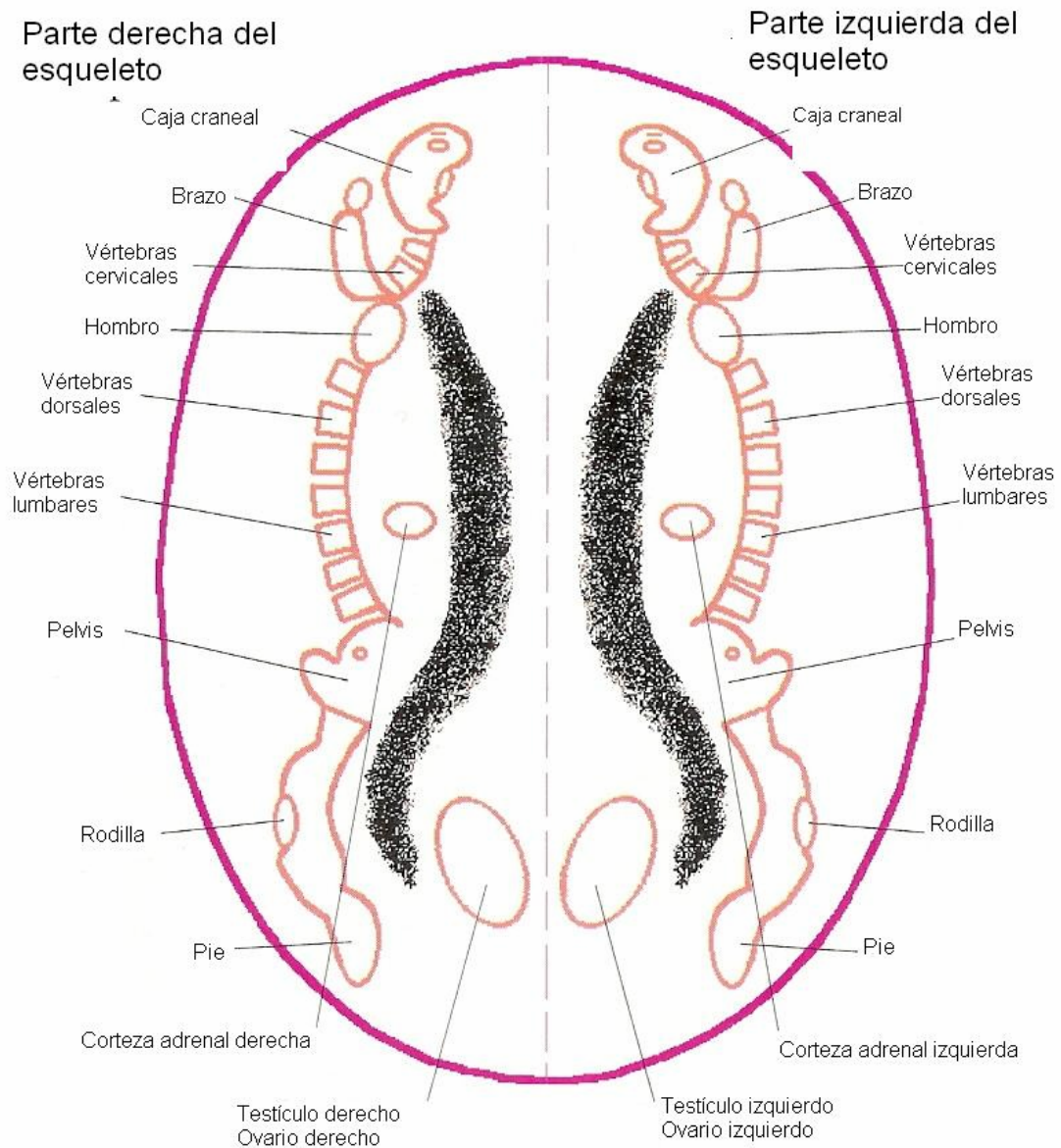
	izquierda.	ensuciamiento de la cara, sobretodo durante la fase de la pubertad.	dorsal y lateral, a la derecha.	nódulos de acné crecen como pequeños melanomas amelanóticos compactos.	nódulos de acné se reducen por medio de necrosis caseosa (pequeños abscesos) en entonces se pueden explotar.
4.	Carcinoma de la glándula mamaria izquierda.	Diestra: conflicto de preocupación o disputa con el partner (conflicto no sexual). Zurda: conflicto madre/hijo(a) así como hija/madre. Por ej. un niño se suelta de la mano de la madre y un coche lo atropella. Se encuentra entre la vida y la muerte en el hospital. La madre tiene sentimientos de culpa. O: a una madre le cancelan de repente el contrato de alquiler: le ponen en la calle todo lo que tiene.	FH en el cerebelo, lateral a la derecha.	Nódulo compacto cuyas dimensiones son proporcionales a la duración del conflicto. Tras unos dos meses mide unos 7mm. El seno está constituido en realidad por derma invaginado y el tumor es lo mismo que un melanoma amelanótico.	El nódulo no crece más, se enquistado o caseifica por necrosis caseosa. Debajo la piel cerrada permanece intacta por la acción mocibacteriana, se edematia un poco y es doloroso sólo en la fase final de solución del conflicto. Los dolores corresponden al profundo dolor de la dermis invadida desde el cerebelo. Tumor abierto: la reducción del tumor por necrosis caseosa sigue un camino diferente cuando sale al exterior, por ejemplo, por una punción del tumor. El hecho de que el proceso de necrosis caseosa se abra al exterior provoca una gran molestia a la mujer a causa de la gran secreción fétida que persiste durante un período.
5.	Carcinoma del pericardio izquierdo.	Conflicto de ataque al corazón. Por ej. un golpe, una puñalada. También asociación psíquica: "Es usted enfermo de corazón".	FH en el área media del cerebelo, a la derecha.	Mesotelioma pericárdico cuyo crecimiento a veces es plano y a veces toma la forma de grandes tumores compactos (raramente). El mesotelioma pericárdico, si se descubre, se considera una denominada "metástasis". Muchos infartos son al mismo tiempo el DHS en el origen de un mesotelioma pericárdico.	Así como se desconocían las causas del mesotelioma pericárdico, también la causa del derrame pericárdico era desconocido y se diagnosticaba siempre como una "insuficiencia cardiaca". Este diagnóstico generalmente es la causa de una recaída conflictiva que induce un nuevo mesotelioma del

					pericardio. A menudo el pericardio se divide a la mitad: en este caso tendremos un derrame sólo de un lado. Sin embargo cuando el pericardio no se divide entonces tendremos un derrame circular o taponamiento cardíaco. Este último constituye una de las causas más frecuentes de muerte iatrógena.
6.	Carcinoma de la pleura izquierda.	Ataque contra la cavidad torácica. Por ej. "Usted tiene un tumor en el pulmón, hay que operarlo". El cirujano: "Para poder intervenir tenemos que abrir la caja torácica con bisturí". Puede ser un ataque real (un golpe, una cuchillada, una punción), tanto una amenaza de ataque como que se viva como tal (por ej. una intervención quirúrgica).	FH en el cerebelo lateral, medial, a la derecha. La pleura y el peritoneo tienen sus relés en la misma parte del cerebelo y son difícilmente distinguibles.	Los mesoteliomas compactos de la pleura pueden presentar un crecimiento plano o formar grandes tumores compactos solitarios, según la manera en la que se perciba el ataque.	El derrame pleurico es el signo de la fase de solución del conflicto. La dificultad respiratoria se manifiesta solamente cuando se produce derrame de pleura, y se debe en parte al mismo derrame y en parte al edema cerebral.
7.	Carcinoma del peritoneo a la izquierda.	Ataque contra la cavidad abdominal. Por ej. "Usted tiene un cáncer de hígado o de intestino, hay que operarlo". Este "corte de la tripa" se percibe como un ataque a la integridad de la cavidad abdominal. También un insulto, una palabra mala se pueden percibir en sentido figurado como un golpe o una cuchillada en el estómago o el vientre.	FH en el cerebelo lateral, medial, a la derecha. El peritoneo y la pleura tienen sus relés en la misma parte del cerebelo, ya que en un origen formaban un mismo órgano antes de que el diafragma crease una división intermedia.	Tras el DHS se desarrollan tanto los pequeños mesoteliomas como los grandes nódulos compactos, según el paciente se sienta atacado de un modo global o en un punto en particular. La lateralidad del mesotelioma no tiene nada que ver con la localización del tumor, sino que depende únicamente del punto en el que el paciente se sienta atacado. Si por ej. durante el DHS ve una radiografía del pulmón en la que a la izquierda se ve un "tumor", sufrirá un mesotelioma y el posterior derrame de	Ascitis. Los mesoteliomas se reducen tanto por necrosis caseosa como por enquistamiento o por los dos procesos. El sentido de la ascitis es evitar que durante este proceso de cicatrización se formen adhesiones con el intestino y por lo tanto una oclusión intestinal. El intestino prácticamente "nada" en ascitis. Evitar todo lo posible la punción.

				pleura a la izquierda, aunque el tumor realmente esté a la derecha.	
--	--	--	--	---	--

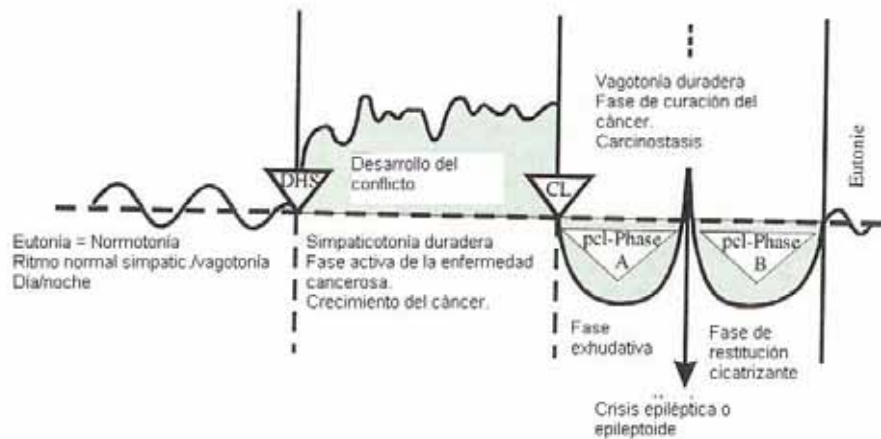
12.2.2. Mesodermo del cerebro (médula cerebral).

Corte esquemático de la médula cerebral.



12.2.2.1. Médula cerebral – Hemisferio cerebral izquierdo.

Manifestación del cáncer en el órgano	Contenido del conflicto biológico	Foco de Hamer en el cerebro	Fase del conflicto activo = fase CA = simpaticotonía	Fase del conflicto resuelto = fase PCL = vagotonía = fase de curación
---------------------------------------	-----------------------------------	-----------------------------	--	---



1.	Necrosis del tejido conectivo, a la derecha.	Leve conflicto de desvalorización de sí relativo a la localización del tejido conectivo interesado.	FH en la médula cerebral, a la izquierda.	Necrosis del tejido conectivo, agujeros en el tejido conectivo, "como en un queso Suizo".	Furunculosis con bacterias en su mayoría estafilococos, queloide cicatrizal, neoplasia del tejido conectivo.
2.	Necrosis del tejido adiposo (lipoma) de la parte derecha del cuerpo.	Leve conflicto de desvalorización de sí relativo a una parte del cuerpo considerada no estética.	FH en la médula cerebral, a la izquierda.	Necrosis del tejido adiposo.	Lipoma, queloide cicatrizal, neoplasia del tejido adiposo.
3.	Atrofia del tejido cartilaginoso, discondrosis, condroporosis, a la derecha.	Leve conflicto de desvalorización de sí, relativo a la localización de la articulación correspondiente.	FH en la médula cerebral, a la izquierda.	Necrosis del tejido cartilaginoso, agujeros en el tejido cartilaginoso, "como en un queso suizo".	Hiperplasia del tejido cartilaginoso, hipercondrosis, condrosarcoma.
4.	Necrosis de los tendones, a la derecha.	Leve conflicto de desvalorización de sí relativo a la localización de los tendones.	FH en la médula cerebral, según el contenido del conflicto a la izquierda.	Necrosis de los tendones. Por ej. motivo de la rotura del tendón de Aquiles.	Proceso de curación con hinchazón y regeneración del tejido necrotizado.
5.	Osteólisis, atrofia de los huesos, descalcificación ósea, osteoporosis, parte derecha del cuerpo.	Desvalorización de sí: a cada parte del cerebro le corresponde un conflicto específico de desvalorización. Por ej. mujer diestra: Conflicto de desvalorización de sí del partner: osteólisis de la cabeza del húmero derecho ("soy una mala compañera").	FH en la médula cerebral, en relación al conflicto y, localmente en relación a las afecciones orgánicas específicas.	Osteólisis localizada según el tipo particular de conflicto de desvalorización de sí. Ejemplos: -Osteólisis de la caja craneal y de las vértebras cervicales: desvalorización de tipo intelectual (injusticia, privación de la libertad, etc.) -Osteólisis de la parte derecha de la espalda: desvalorización relativa al partner (en la/el diestro), desvalorización relativa a la relación madre/niño (en la zurda) y padre/niño (en el zurdo). -Osteólisis de la columna vertebral:	1. Edema del hueso con tumefacción del periostio: riesgo de fracturas espontáneas (patológicas). 2. Fuerte dolor causado por el estiramiento del periostio (sensibilidad de la corteza cerebral). 3. Recalcificación de las osteólisis definidas falsamente como osteosarcomas. 4. Leucemia: aumento efectivo del aumento de las células hemáticas.

				<p>desvaloración central relativa a la personalidad.</p> <p>-Osteólisis del cuello del fémur: desvaloración relativa a la sensación de no conseguir algo o de estar obligado a ceder.</p> <p>-Osteólisis del hueso púbico: desvaloración sexual.</p> <p>-Osteólisis de la rodilla: desvaloración deportiva.</p> <p>-Osteólisis del tobillo: desvaloración “de no poder correr, bailar, mantener el equilibrio”.</p> <p>-Osteólisis en las manos: desvaloración en relación a la no habilidad manual.</p> <p>Durante esta fase no hay dolores y raramente hay fracturas espontáneas, dado que el periostio sirve de sostén.</p>	<p>5. Reumatismo articular en el caso de osteólisis periarticular.</p> <p>6. A partir de la conflictolisis: vagotonía con dilatación de los vasos sanguíneos y absorción de suero de la periferia hacia el sistema vascular. Como consecuencia: pseudo-anemia (mecánica) con, en apariencia, anemia y disminución del hematocrito. Leucemia.</p>
6.	Osteólisis del hueso del diente, osteólisis de la dentina, de los dientes de la derecha.	Desvaloración de sí por no poder morder. Ej. a un perro deckel le muerde siempre el pastor alemán de la casa de al lado. A un muchacho más débil siempre le pegan y le humillan los más fuertes en el colegio.	FH en la médula cerebral, frontal a la izquierda.	<p>Agujeros de la dentina, en el interior del diente. Generalmente evidenciables solamente por medio de una radiografía del diente.</p>	<p>Recalcificación con formación de callo que vuelve la dentina más compacta que antes. Por desgracia el diente comienza a doler sólo cuando se regulariza el proceso de curación. El destinta usando el torno termina en la cavidad, desvitaliza el diente o lo extrae. Por el contrario no realizando curas en el diente éste se curaría espontáneamente, aunque provocando dolores durante un cierto período.</p>
7.	Necrosis de los nódulos linfáticos, agujeros en los nódulos, a la derecha.	Leve desvaloración de sí. Se ven afectados los nódulos linfáticos de la parte del esqueleto correspondiente al conflicto: cada nódulo está	FH en la médula cerebral, en la misma área cerebral de la parte del esqueleto relativo al conflicto, a la	<p>Los nódulos linfáticos, como en el caso de los huesos, se necrotizan. Al microscopio tales nódulos, no agrandados, se parecen a un queso suizo.</p>	<p>Como signo positivo de reparación en la fase PCL: tumefacción de los nódulos linfáticos y llenado de las cavidades necróticas.</p>

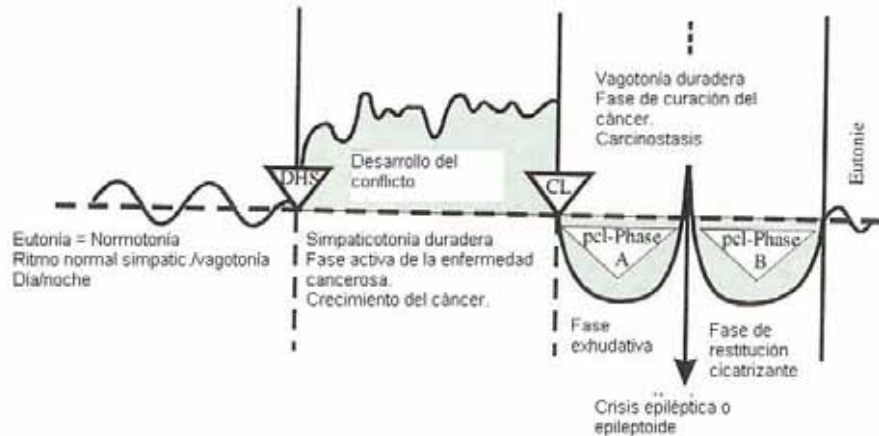
		relacionado con una parte específica del esqueleto. La entidad del conflicto, incluso siendo el mismo, es más leve respecto al conflicto que afectaría al hueso correspondiente.	izquierda.		Un nódulo linfático así presenta mitosis, a diferencia de un nódulo situado en el área de supuración de un absceso, que se hincha sólo a causa de la “sobrecarga”, sin mitosis, y por lo tanto se considera “benigno”. Mayor tumefacción con conflicto del prófugo coincidente. Denominado morbo de Hodgking: hinchamiento en fase de solución y reparación por mitosis celular de nódulo linfático.
8.	Necrosis e la corteza subrenal derecha (los subrenales son en realidad nódulos linfáticos).	Conflicto de haber sido puesto “fuera de juego”, de haber cogido la calle equivocada o de haberse “montado en el caballo equivocado”.	FH en el área de transición del mesoencéfalo a la médula cerebral occipital, a la izquierda.	Necrosis de la corteza subrenal. Reducción de la secreción de cortisol, de la que se deriva “cansancio en fase de estrés” (excepción). El organismo del individuo que se encuentra en la “calle equivocada” se ve frenado a la fuerza (se frena el metabolismo de los carbohidratos): síndrome de Waterhouse-Friderichsen, morbo de Addison.	Llenado de las cavidades necróticas, quistes de las subrenales: pueden alcanzar las dimensiones de un puño, endurecerse y producir demasiado cortisol (y aldosterona). A pesar de ello la vagotonía, la producción de cortisol con la acción conjunta de la hipófisis aumenta para “meter al organismo en la calle correcta”, hirsutismo, síndrome de Cushing.
9.	Necrosis de las paredes de las arterias, parte derecha.	Desvaloración de sí correspondiente a la localización de una discapacidad determinada.	FH en la médula cerebral correspondiente al conflicto de desvaloración específico, a la izquierda.	Necrosis de las paredes arteriosas, en particular del íntima y de la muscular.	Formación de las placas ateromatosas, como reparación, mediante un compuesto lipocalcáreo, de la necrosis de las paredes arteriales. Esto proceso se llama aterosclerosis o arterioesclerosis. La idea, por el contrario, que se ha tenido hasta ahora tiene que ver con su

					evolución (etiología), y se ha demostrado errónea.
10.	Necrosis de las venas, a la derecha.	Desvaloración específica: por ej. para las venas de las piernas, conflicto de tener "trabas" (embarazo no deseado, percibido como una "traba", porque el niño reducirá el margen de libertad de la mujer).	FH en la médula cerebral, en el mismo área cerebral de la parte del esqueleto relativo al conflicto, a la izquierda.	Necrosis de las paredes venosas. Por ej. en fase activa las venas de las piernas se pueden contraer (calambres), en el caso de recaídas múltiples: las denominadas venas varicosas, que pueden producir también dolores agudos. Un primer conflicto de este tipo permanece asintomático. Sólo en presencia de recaídas conflictivas las varices se contraen de nuevo (probablemente bajo la influencia de la musculatura venosa).	Las venas ulceradas se transforman y se vuelven grandes: las denominadas varices. La hinchazón a menudo se considera falsamente una tromboflebitis. En realidad la tromboflebitis es la reparación de la pared venosa ulcerada. Con esto se consigue una dilatación venosa como resto de cicatriz.
11.	Necrosis de los vasos linfáticos, parte derecha.	Leve desvaloración de sí. Se ven afectados los vasos linfáticos de la parte del esqueleto correspondiente al conflicto.	FH en la médula cerebral correspondiente al conflicto de desvaloración específico, a la izquierda.	Necrosis de las paredes de los vasos linfáticos.	Reparación de los vasos linfáticos y dilatación de los mismos con mal flujo linfático.
12.	Necrosis de la musculatura estriada, a la derecha.	Conflicto de no ser capaz de huir (piernas), de alejarse o retener algo (brazos).	FH en la médula cerebral y del centro motor de la corteza cerebral.	Atrofia muscular.	Regeneración de los músculos con atrofia muscular.
13.	Necrosis de la musculatura del cuello del útero (parte de musculatura estriada), parte derecha.	Desvaloración de sí por no poder llevar a buen fin el embarazo. La musculatura estriada del cuello del útero se considera normalmente uno de los obstáculos mayores en el momento del parto, dado que a menudo se contrae durante la crisis epileptoide por un calambre tónico, en vez de adecuarse clónicamente al proceso del parto.	FH en el centro motor del cerebro y la médula cerebral.	Necrosis del cuello del útero.	Reconstrucción de la musculatura del cuello del útero.

14.	Necrosis ovárica (tejido intersticial), ovario derecho.	<p>1. Conflicto de pérdida (con desvaloración de sí) de un niño, marido, pariente, amigo, animal seguido a la muerte o un abandono.</p> <p>2. Conflicto repugnante semigenital a causa de un hombre (o de una mujer muy masculina).</p>	FH en la médula cerebral, basal, occipital, en el área de transición al mesoencéfalo.	Necrosis de las células intersticiales que producen hormonas. Normalmente estas necrosis no se notan, salvo que por casualidad se examine al microscopio un ovario "empequeñecido". Las necrosis son en sentido propio el cáncer de ovario.	<p>En la fase de solución del conflicto, al igual que para los otros órganos mesodérmicos regulados por el neoencéfalo, las cavidades necróticas se llenan y, no existiendo una cápsula ovárica real y propia, forman quistes más o menos grandes. Estos quistes inicialmente líquidos se endurecen y seguidamente se llenan de tejido conectivo.</p> <p>Estos quistes ováricos se denominaron erróneamente "cáncer de ovario" o incluso "cáncer de ovario de crecimiento rápido". Al comienzo de la fase de curación el quiste ovárico produce pedúnculos que se adhieren a los órganos de alrededor, por cuanto necesita sangre para nutrirse. Este proceso se interpreta como un "crecimiento invasivo". Cuando el quiste ha asegurado su sistema sanguíneo propio (arteria y vena ovárica), las adherencias se desprenden solas. El quiste forma una sólida cápsula fácil de retirar quirúrgicamente en el caso de que provoque molestias o compresión mecánica. El quiste endurecido produce hormonas sexuales.</p>
15.	Necrosis del testículo (tejido intersticial) derecho.	<p>1. Conflicto de pérdida, con desvaloración de sí, por una persona (también animal) que muere o parte.</p> <p>2. Conflicto repugnante semigenital, a causa de una mujer (raramente observado).</p>	FH en la médula cerebral basal, occipital, en el área de transición próxima al mesoencéfalo.	Necrosis del tejido testicular intersticial y consiguiente reducción de la producción de testosterona. A menudo pasa inadvertida.	Tumefacción del testículo, como en el ovario femenino. Quistes testiculares que se endurecen seguidamente. Por el contrario aquí encontramos la "hidrocele", casi siempre derivada del peritoneo: tanto del peritoneo abdominal (en caso de ascitis con canal inguinal abierto) como del peritoneo testicular (precedido por el conflicto de ataque contra el testículo).
16.	Necrosis del parénquima renal del riñón izquierdo.	Conflicto relativo al agua o a un líquido. Por ej. alguien casi se ahoga; rotura de las tuberías: toda la casa está inundada.	FH en el mesoencéfalo pero perteneciente al tronco cerebral.	Formación de una o más necrosis parenquimales, hipertonia compensatoria.	Quistes renales: primero líquidos, luego endurecidos, eventualmente incluso con reanudación parcial de la secreción de orina.

12.2.2.2. Médula cerebral – Hemisferio cerebral derecho.

Manifestación del cáncer en el órgano	Contenido del conflicto biológico	Foco de Hamer en el cerebro	Fase del conflicto activo = fase CA = simpaticotonía	Fase del conflicto resuelto = fase PCL = vagotonía = fase de curación
---------------------------------------	-----------------------------------	-----------------------------	--	---



1.	Necrosis del tejido conectivo, a la izquierda.	Leve conflicto de desvalorización de sí relativo a la localización del tejido conectivo interesado.	FH en la médula cerebral, a la derecha.	Necrosis del tejido conectivo, agujeros en el tejido conectivo, "como en un queso Suizo".	Furunculosis con bacterias en su mayoría estafilococos, queloide cicatrizal, neoplasia del tejido conectivo.
2.	Necrosis del tejido adiposo (lipoma) de la parte derecha del cuerpo.	Leve conflicto de desvalorización de sí relativo a una parte del cuerpo considerada no estética.	FH en la médula cerebral, a la izquierda.	Necrosis del tejido adiposo.	Lipoma, queloide cicatrizal, neoplasia del tejido adiposo.
3.	Atrofia del tejido cartilaginoso, discondrosis, condroporosis, a la izquierda.	Leve conflicto de desvalorización de sí, relativo a la localización de la articulación correspondiente.	FH en la médula cerebral, a la derecha.	Necrosis del tejido cartilaginoso, agujeros en el tejido cartilaginoso, "como en un queso suizo".	Hiperplasia del tejido cartilaginoso, hipercondrosis, condrosarcoma.
4.	Necrosis de los tendones, a la izquierda.	Leve conflicto de desvalorización de sí relativo a la localización de los tendones.	FH en la médula cerebral, según el contenido del conflicto a la derecha.	Necrosis de los tendones. Por ej. motivo de la rotura del tendón de Aquiles.	Proceso de curación con hinchazón y regeneración del tejido necrotizado.
5.	Osteólisis, atrofia de los huesos, descalcificación ósea, osteoporosis, parte izquierda del cuerpo.	Desvalorización de sí: a cada parte del cerebro le corresponde un conflicto específico de desvalorización. Por ej. mujer diestra: conflicto de desvalorización madre/hijo osteólisis de la cabeza del húmero izquierdo ("soy una mala madre").	FH en la médula cerebral, en relación al conflicto y, localmente en relación a las afecciones orgánicas específicas.	Osteólisis localizada según el tipo particular de conflicto de desvalorización de sí. Ejemplos: -Osteólisis de la caja craneal y de las vértebras cervicales: desvalorización de tipo intelectual (injusticia, privación de la libertad, etc.) -Osteólisis de la parte derecha de la espalda:	1. Edema del hueso con tumefacción del periostio: riesgo de fracturas espontáneas (patológicas). 2. Fuerte dolor causado por el estiramiento del periostio (sensibilidad de la corteza cerebral). 3. Recalcificación de las osteólisis

				<p>desvaloración relativa al partner (en la/el diestro), desvaloración relativa a la relación madre/niño (en la zurda) y padre/niño (en el zurdo). -Osteólisis de la columna vertebral: desvaloración central relativa a la personalidad. -Osteólisis del cuello del fémur: desvaloración relativa a la sensación de no conseguir algo o de estar obligado a ceder. -Osteólisis del hueso púbico: desvaloración sexual. -Osteólisis de la rodilla: desvaloración deportiva. -Osteólisis del tobillo: desvaloración "de no poder correr, bailar, mantener el equilibrio". -Osteólisis en las manos: desvaloración en relación a la no habilidad manual.</p> <p>Durante esta fase no hay dolores y raramente hay fracturas espontáneas, dado que el periostio sirve de sostén.</p>	<p>definidas falsamente como osteosarcomas.</p> <p>4. Leucemia: aumento efectivo del aumento de las células hemáticas.</p> <p>5. Reumatismo articular en el caso de osteólisis periarticular.</p> <p>6. A partir de la conflictolisis: vagotonía con dilatación de los vasos sanguíneos y absorción de suero de la periferia hacia el sistema vascular. Como consecuencia: pseudo-anemia (mecánica) con, en apariencia, anemia y disminución del hematocrito. Leucemia.</p>
6.	Osteólisis del hueso del diente, osteólisis de la dentina, de los dientes de la izquierda.	Desvaloración de sí por no poder morder. Ej. a un perro deckel le muerde siempre el pastor alemán de la casa de al lado. A un muchacho más débil siempre le pegan y le humillan los más fuertes en el colegio.	FH en la médula cerebral, frontal a la derecha.	<p>Agujeros de la dentina, en el interior del diente. Generalmente evidenciables solamente por medio de una radiografía del diente.</p>	<p>Recalcificación con formación de callo que vuelve la dentina más compacta que antes. Por desgracia el diente comienza a doler sólo cuando se regulariza el proceso de curación. El destinta usando el torno termina en la cavidad, desvitaliza el diente o lo extrae. Por el contrario no realizando curas en el diente éste se curaría espontáneamente, aunque provocando dolores durante un</p>

					cierto período.
7.	Necrosis de los nódulos linfáticos, agujeros en los nódulos, a la izquierda.	Leve desvaloración de sí. Se ven afectados los nódulos linfáticos de la parte del esqueleto correspondiente al conflicto: cada nódulo está relacionado con una parte específica del esqueleto. La entidad del conflicto, incluso siendo el mismo, es más leve respecto al conflicto que afectaría al hueso correspondiente.	FH en la médula cerebral, en la misma área cerebral de la parte del esqueleto relativo al conflicto, a la derecha.	Los nódulos linfáticos, como en el caso de los huesos, se necrotizan. Al microscopio tales nódulos, no agrandados, se parecen a un queso suizo.	Como signo positivo de reparación en la fase PCL: tumefacción de los nódulos linfáticos y llenado de las cavidades necróticas. Un nódulo linfático así presenta mitosis, a diferencia de un nódulo situado en el área de supuración de un absceso, que se hincha sólo a causa de la "sobrecarga", sin mitosis, y por lo tanto se considera "benigno". Mayor tumefacción con conflicto del prófugo coincidente. Denominado morbo de Hodgking: hinchamiento en fase de solución y reparación por mitosis celular de nódulo linfático.
8.	Necrosis del bazo. Agujeros en el bazo (cáncer del bazo, esplenomegalia) Bazo = grandes nódulos linfáticos de la parte izquierda del cuerpo.	Conflicto de desvaloración de sí asociado con "sangre": Por ej. Incapacidad para la lucha por una gran herida que sangra y un conflicto de lesiones, también conflicto de transfusión de sangre, conflicto de cáncer de sangre. (En nuestro cerebro no podemos distinguir entre desangramientos y transfusión de sangre).	FH en la médula cerebral a la derecha parieto-basal, en el lugar donde el bazo tiene su lugar normal como nódulos linfáticos.	El bazo es un nódulo linfático, pero uno especial. En la fase CA: necrosis del bazo y trombocitopenia. El sentido biológico es evitar los tromboembolias en los vasos sanguíneos.	Tan pronto como la herida ha sanado, aparecen de nuevo los trombocitos espontáneamente. Las transfusiones no tienen sentido en la fase PCL. Además: en los humanos una transfusión o un diagnóstico de cáncer de sangre puede provocar un DHS, porque una transfusión de sangre se asocia con desangrarse. El bazo rellena la necrosis y se hincha fuertemente: esplenomegalia = buen síntoma. Sólo en casos de un conflicto sanguíneo de larga duración se contempla la posibilidad de una operación.

9.	Necrosis e la corteza subrenal izquierda (los subrenales son en realidad nódulos linfáticos).	Conflicto de haber sido puesto "fuera de juego", de haber cogido la calle equivocada o de haberse "montado en el caballo equivocado".	FH en el área de transición del mesoencéfalo a la médula cerebral occipital, a la izquierda.	Necrosis de la corteza subrenal. Reducción de la secreción de cortisol, de la que se deriva "cansancio en fase de estrés" (excepción). El organismo del individuo que se encuentra en la "calle equivocada" se ve frenado a la fuerza (se frena el metabolismo de los carbohidratos): síndrome de Waterhouse-Friderichsen, morbo de Addison.	Llenado de las cavidades necróticas, quistes de las subrenales: pueden alcanzar las dimensiones de un puño, endurecerse y producir demasiado cortisol (y aldosterona). A pesar de ello la vagotonía, la producción de cortisol con la acción conjunta de la hipófisis aumenta para "meter al organismo en la calle correcta", hirsutismo, síndrome de Cushing.
10.	Necrosis de las paredes de las arterias, parte izquierda.	Desvaloración de sí correspondiente a la localización de una discapacidad determinada.	FH en la médula cerebral correspondiente al conflicto de desvaloración específico, a la derecha.	Necrosis de las paredes arteriosas, en particular del íntima y de la muscular.	Formación de las placas ateromatosas, como reparación, mediante un compuesto lipocalcáreo, de la necrosis de las paredes arteriales. Este proceso se llama aterosclerosis o arterioesclerosis. La idea, por el contrario, que se ha tenido hasta ahora tiene que ver con su evolución (etiología), y se ha demostrado errónea.
11.	Necrosis de las venas, a la izquierda.	Desvaloración específica: por ej. para las venas de las piernas, conflicto de tener "trabas" (embarazo no deseado, percibido como una "traba", porque el niño reducirá el margen de libertad de la mujer).	FH en la médula cerebral, en el mismo área cerebral de la parte del esqueleto relativo al conflicto, a la derecha.	Necrosis de las paredes venosas. Por ej. en fase activa las venas de las piernas se pueden contraer (calambres), en el caso de recaídas múltiples: las denominadas venas varicosas, que pueden producir también dolores agudos. Un primer conflicto de este tipo permanece asintomático. Sólo en presencia de recaídas conflictivas las varices se contraen de nuevo (probablemente bajo la influencia de la	Las venas ulceradas se transforman y se vuelven grandes: las denominadas varices. La hinchazón a menudo se considera falsamente una tromboflebitis. En realidad la tromboflebitis es la reparación de la pared venosa ulcerada. Con esto se consigue una dilatación venosa como resto de cicatriz.

				musculatura venosa).	
12.	Necrosis de los vasos linfáticos, parte izquierda.	Leve desvaloración de sí. Se ven afectados los vasos linfáticos de la parte del esqueleto correspondiente al conflicto.	FH en la médula cerebral correspondiente al conflicto de desvaloración específico, a la derecha.	Necrosis de las paredes de los vasos linfáticos.	Reparación de los vasos linfáticos y dilatación de los mismos con mal flujo linfático.
13.	Necrosis de la musculatura estriada, a la izquierda.	Conflicto de no ser capaz de huir (piernas), de alejarse o retener algo (brazos).	FH en la médula cerebral y del centro motor de la corteza cerebral.	Atrofia muscular.	Regeneración de los músculos con atrofia muscular.
14.	Necrosis de la musculatura del cuello del útero (parte de musculatura estriada), parte izquierda.	Desvaloración de sí por no poder llevar a buen fin el embarazo. La musculatura estriada del cuello del útero se considera normalmente uno de los obstáculos mayores en el momento del parto, dado que a menudo se contrae durante la crisis epileptoide por un calambre tónico, en vez de adecuarse clónicamente al proceso del parto.	FH en el centro motor del cerebro y la médula cerebral.	Necrosis del cuello del útero.	Reconstrucción de la musculatura del cuello del útero.
15.	Necrosis ovárica (tejido intersticial), ovario izquierdo.	1. Conflicto de pérdida (con desvaloración de sí) de un niño, marido, pariente, amigo, animal seguido a la muerte o un abandono. 2. Conflicto repugnante semigenital a causa de un hombre (o de una mujer muy masculina).	FH en la médula cerebral, basal, occipital, en el área de transición al mesoencéfalo.	Necrosis de las células intersticiales que producen hormonas. Normalmente estas necrosis no se notan, salvo que por casualidad se examine al microscopio un ovario "empequeñecido". Las necrosis son en sentido propio el cáncer de ovario.	En la fase de solución del conflicto, al igual que para los otros órganos mesodérmicos regulados por el neocéfalo, las cavidades necróticas se llenan y, no existiendo una cápsula ovárica real y propia, forman quistes más o menos grandes. Estos quistes inicialmente líquidos se endurecen y seguidamente se llenan de tejido conectivo. Estos quistes ováricos se denominaron erróneamente "cáncer de ovario" o incluso "cáncer de ovario de crecimiento rápido". Al comienzo de la fase de curación el quiste ovárico produce pedúnculos que se adhieren a los órganos de alrededor, por cuanto necesita sangre para nutrirse. Este proceso se interpreta como un "crecimiento invasivo". Cuando el quiste ha asegurado su sistema sanguíneo propio (arteria y vena ovárica), las adherencias se desprenden solas. El quiste forma una sólida cápsula fácil de retirar quirúrgicamente en el caso de que provoque molestias o compresión mecánica. El quiste endurecido produce hormonas sexuales.
16.	Necrosis del testículo (tejido intersticial) izquierdo.	1. Conflicto de pérdida, con desvaloración de sí, por una persona (también animal) que muere o parte. 2. Conflicto repugnante semigenital, a causa de una mujer (raramente observado).	FH en la médula cerebral basal, occipital, en el área de transición próxima al mesoencéfalo.	Necrosis del tejido testicular intersticial y consiguiente reducción de la producción de testosterona. A menudo pasa inadvertida.	Tumefacción del testículo, como en el ovario femenino. Quistes testiculares que se endurecen seguidamente. Por el contrario aquí encontramos la "hidrocele", casi siempre derivada del peritoneo:

					tanto del peritoneo abdominal (en caso de ascitis con canal inguinal abierto) como del peritoneo testicular (precedido por el conflicto de ataque contra el testículo).
17.	Necrosis del parénquima renal del riñón derecho.	Conflicto relativo al agua o a un líquido. Por ej. alguien casi se ahoga; rotura de las tuberías: toda la casa está inundada.	FH en el mesoencéfalo pero perteneciente al tronco cerebral.	Formación de una o más necrosis parenquimales, hipertonia compensatoria.	Quistes renales: primero líquidos, luego endurecidos, eventualmente incluso con reanudación parcial de la secreción de orina.

12.2.3. Mesencéfalo / Mesoderma del tronco cerebral.

Órganos mesodermales con localización extraordinaria.

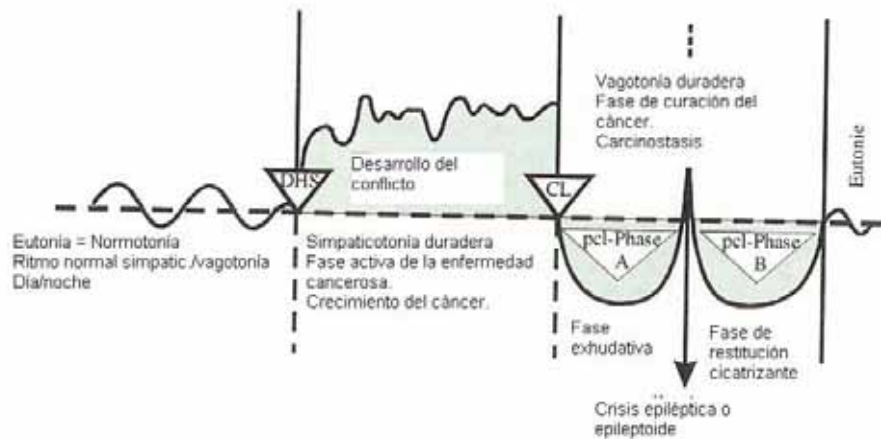
Por una parte, los relés de los órganos citados más abajo pertenecen, en un sentido anatómico estricto, al tronco cerebral, pero justo en la zona de transición a la médula cerebral, en concreto a la parte craneal más exterior del tronco cerebral, el denominado mesocéfalo.

En esta zona de paso del tronco cerebral y el cerebro, entre el paleoencéfalo y el neoencéfalo, se encuentran "órganos excepcionales" muy significativos, por ejemplo, no pares (musculatura lisa, musculatura del útero); y por ejemplo, órganos pares como el parénquima renal, en los que no se da un cruce relé cerebral-órgano. Se comportan de un modo "mesodermal", es decir, como los órganos mesodermales, que tienen su relé en la médula cerebral.

Una gran excepción la constituyen los relés cerebrales pares de las células embrionarias, que encontramos en la parte caudal de esa zona de paso del encéfalo: Por un lado el crecimiento de las células embrionarias se produce según el modelo entodermal (crecimiento de las células en la fase activa), tanto en el caso patológico (teratoma), como en el caso normal biológico (embrión); por otro lado observamos vagotonía a partir del tercer mes, al igual que la encontramos en la fase de curación mesodermal. Por eso el teratoma se trata como excepción en el entoderma.

12.2.3.1. Mesencéfalo (parte izquierda del tronco cerebral).

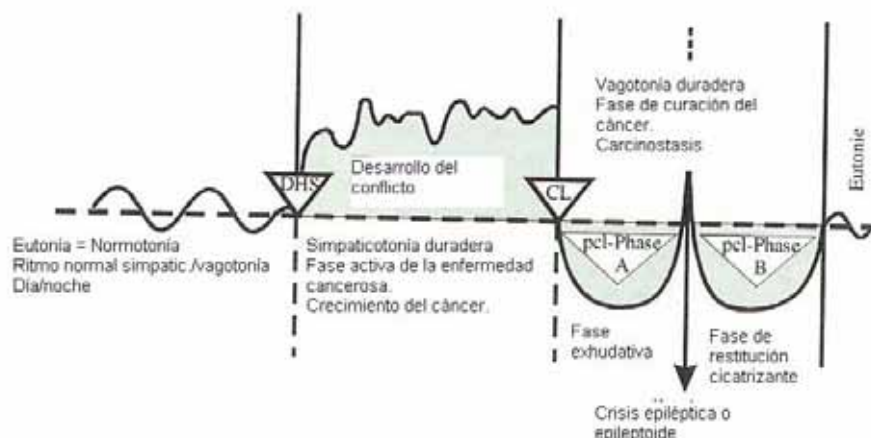
Manifestación del cáncer en el órgano	Contenido del conflicto biológico	Foco de Hamer en el cerebro	Fase del conflicto activo = fase CA = simpaticotonía	Fase del conflicto resuelto = fase PCL = vagotonía = fase de curación



1.	Musculatura lisa del intestino, a la izquierda.	Conflicto de la incapacidad de hacer avanzar el bocado por el intestino.	FH en el mesencefalo ya parte al tronco cerebral.	Hiperperistalsis local, el resto del intestino en simpaticotonía, anteriormente denominado falsamente íleo paralítico.	En todo el intestino aumenta la peristalsis.
2.	Musculatura uterina, parte izquierda, evolutivamente había dos úteros, como se puede observar todavía hoy en algunos animales.	Equivalente al conflicto de no poder expulsar el fruto.	FH en el mesencéfalo, ya parte del tronco cerebral.	En los primeros tres meses de embarazo aumenta el tono muscular para mantener el óvulo fecundado en el lumen uterino y permitir la anidación. Mioma = musculatura del útero reforzada.	En los últimos seis meses de embarazo la musculatura del útero se comporta según el esquema del paleoencéfalo, según el cual la peristalsis intestinal proximal se reduce en fase PCL, permitiendo la relajación del útero. Eolo en la crisis epileptoide (simpaticotonía) presenta fuerte peristalsis que llamamos contracciones. Todo el proceso se llama parto.
3.	Parte de musculatura lisa del corazón parte izquierda.	Transporte de la sangre con movimiento análogo a la peristalsis.	FH en el mesencéfalo, ya parte del tronco cerebral.	Peristalsis local aumentada (limitada a un ámbito local).	Peristalsis aumentada en todo el músculo cardíaco salvo en el ámbito local donde hay frenada de la peristalsis.

12.2.3.2. Mesencéfalo (parte derecha del tronco cerebral).

Manifestación del cáncer en el órgano	Contenido del conflicto biológico	Foco de Hamer en el cerebro	Fase del conflicto activo = fase CA = simpaticotonía	Fase del conflicto resuelto = fase PCL = vagotonía = fase de curación
---------------------------------------	-----------------------------------	-----------------------------	--	---



1.	Musculatura lisa del intestino, a la derecha.	Conflicto de la incapacidad de hacer avanzar el bocado por el intestino.	FH en el mesencefalo ya parte al tronco cerebral.	Hiperperistalsis local, el resto del intestino en simpaticotonia, anteriormente denominado falsamente íleo paralítico.	En todo el intestino aumenta la perístasis.
2.	Musculatura uterina, parte derecha, evolutivamente había dos úteros, como se puede observar todavía hoy en algunos animales.	Equivalente al conflicto de no poder expulsar el fruto.	FH en el mesencefalo, ya parte del tronco cerebral.	En los primeros tres meses de embarazo aumenta el tono muscular para mantener el óvulo fecundado en el lumen uterino y permitir la anidación. Mioma = musculatura del útero reforzada.	En los últimos seis meses de embarazo la musculatura del útero se comporta según el esquema del paleoencéfalo, según el cual la perístasis intestinal proximal se reduce en fase PCL, permitiendo la relajación del útero. Eolo en la crisis epileptoide (simpaticotonia) presenta fuerte perístasis que llamamos contracciones. Todo el proceso se llama parto.
3.	Parte de musculatura lisa del corazón, parte derecha.	Transporte de la sangre con movimiento análogo a la perístasis.	FH en el mesencefalo, ya parte del tronco cerebral.	Perístasis local aumentada (limitada a un ámbito local).	Perístasis aumentada en todo el músculo cardíaco salvo en el ámbito local donde hay frenada de la perístasis.

12.3. Hoja embrional externa = ectodermo (rojo)

La manera más sensata de subdividir en categorías los cánceres y los equivalentes cancerosos es:

I = dependientes del hemisferio cerebral izquierdo (femenino) y
D = dependientes del hemisferio cerebral derecho (masculino),

así como cada uno de los hemisferios nuevamente en:

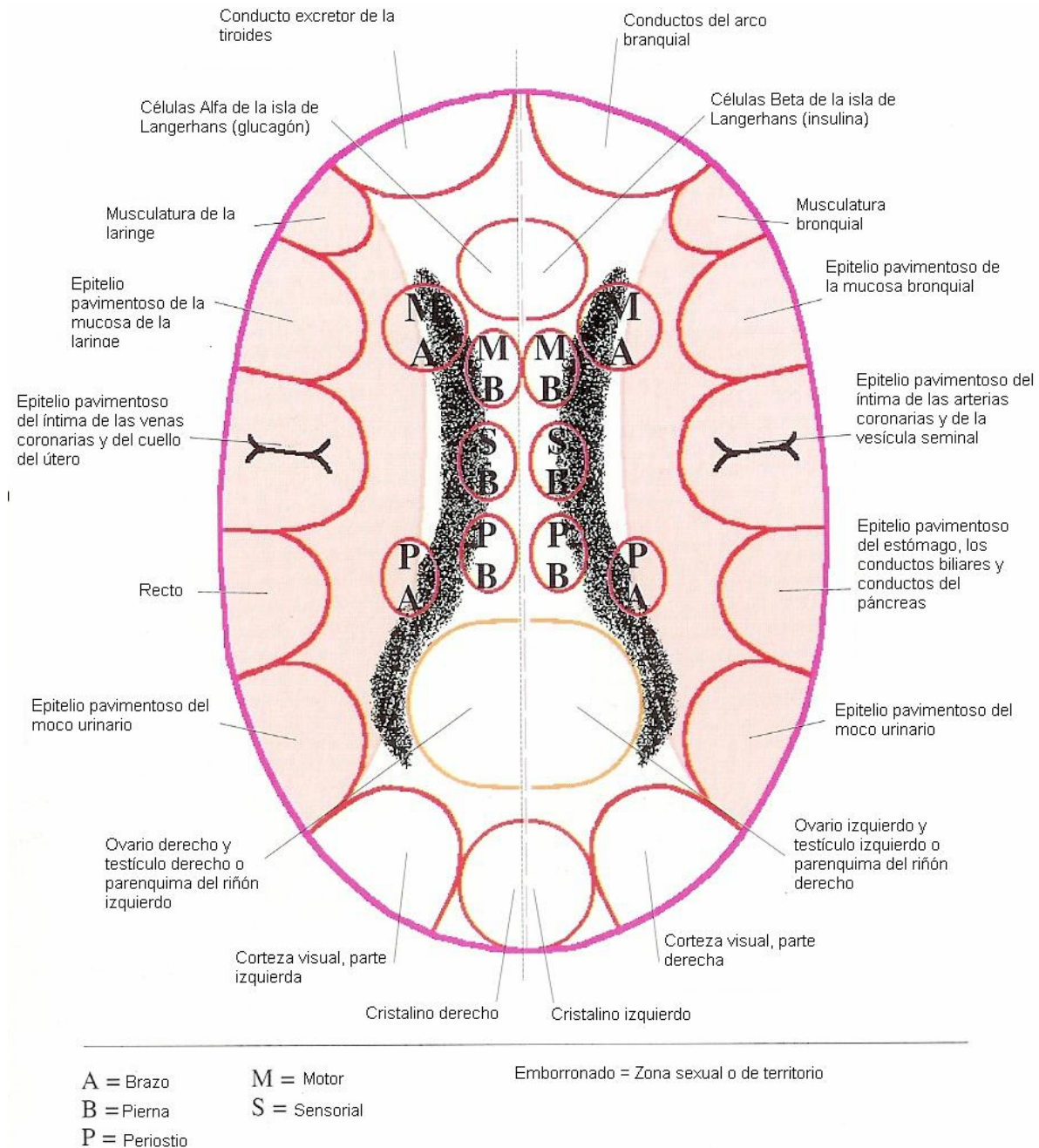
- A. Enfermedad cancerosa con carcinoma de la úlcera del epitelio pavimentoso en la fase CA y
- B. Enfermedad equivalentes cancerosas con caída de la función en la fase CA, por ejemplo parálisis motora, diabetes.

Respecto a la corteza, diferenciamos en cada uno de los hemisferios entre frontal (delante), occipital (detrás), craneal (arriba), basal (abajo), lateral (al lado).

Formación histológica	Foco de Hamer	Microbios
a) Cáncer: Carcinoma de la úlcera del epitelio pavimentoso.	Corteza cerebral completa cruzada: Corteza cerebral / del órgano.	Incluyendo virus. Los virus no son imprescindibles en la curación (por ejemplo hepatitis no A no B), sino que pueden facilitar la curación.
b) Equivalente canceroso: interrupción de la función.		

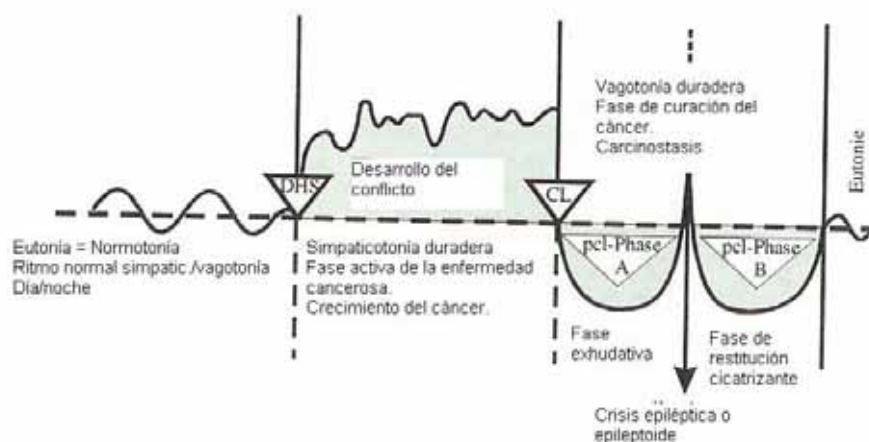
12.3.1. Enfermedades cancerosas con carcinoma ulceroso del epitelio pavimentoso en la fase CA.

Corte esquemático de la corteza cerebral



12.3.1.1. Corteza cerebral – hemisferio cerebral izquierdo.

Manifestación del cáncer en el órgano	Contenido del conflicto biológico	Foco de Hamer en el cerebro	Fase del conflicto activo = fase CA = simpaticotonía	Fase del conflicto resuelto = fase PCL = vagotonía = fase de curación



1.	Úlcera del epitelio pavimentoso de los conductos (originariamente) excretores de la tiroides (nódulo frío)	Conflicto de impotencia, "tengo las manos atadas, no puedo hacer nada", o "habría que hacer algo urgentemente, pero nadie hace nada".	FH frontal, izquierda	En la fase CA se forman úlceras en los conductos originariamente excretores (ahora endocrinos) de la tiroides, que no son visibles pero sí perceptibles como pequeños tirones en el área de la tiroides.	Si forman los denominados quistes eutiroides (también retroesternales o mediastínicos).
2.	Úlcera del epitelio pavimentoso de la laringe. Asma laríngea = constelación esquizofrénica por actividad conflictiva simultánea de un FH posterior en la corteza del hemisferio derecho (periinsular).	Conflicto de susto súbito, de fuerte miedo ante un peligro inesperado (reacción femenina: un macho pasaría inmediatamente al ataque). Conflicto del quedarse mudo: "no tengo palabras". Conflicto de susto súbito.	FH cortical frontal lateral, izquierda. Están activos simultáneamente dos FH: el 1º en el relé de la laringe y el 2º en el hemisferio cortical periinsular.	Úlcera en el área de la laringe y/o de las cuerdas vocales. También en esta fase puede haber, a veces, una alteración de la voz. El paciente puede acusar un leve dolor en la laringe al que generalmente no presta atención. Molestia del habla, por ejemplo, en el denominado golpe apopléjico. En la constelación esquizofrénica los dos conflictos están activos al mismo tiempo.	Fuerte tumefacción de la mucosa laríngea, alteración de la voz (es en este punto cuando al paciente se le diagnostica la enfermedad, si bien ya está en vías de curación). Proliferación exuberante a nivel de las cuerdas vocales (epitelio corneoso), los denominados pólipos de las cuerdas vocales. Breve constelación esquizofrénica durante la crisis epileptoide.

3.	<p>A. Úlcera del íntima de las venas coronarias. Las venas coronarias derivan también de los arcos branquiales y están inervadas desde la corteza sensorial del neocéfal.</p> <p>La úlcera de las venas coronarias y la úlcera del cuello o del orificio del útero se presentan siempre simultáneamente en la mujer.</p> <p>En el hombre naturalmente sólo úlcera de las venas coronarias.</p>	<p>1) Mujer diestra: conflicto sexual, conflicto biológico de frustración sexual, conflicto de "no ser o no haber sido poseída".</p> <p>2) Hombre zurdo: conflicto de territorio, pérdida de todo el territorio o del contenido del territorio, por ej. la mujer se va.</p> <p>3) En constelación esquizofrénica: hombre diestro y mujer zurda: conflicto de frustración sexual.</p> <p>4) En situación hormonal particular: mujer zurda en la menopausia: conflicto de territorio (en este caso puede comportarse como un hombre); hombre diestro afeminado (alteración hormonal): conflicto de frustración sexual.</p>	<p>FH cortical, periinsular, al mismo tiempo que FH en el cerebelo lateral (glándula mamaria) si subsisten componentes arcaicos de conflicto de nido.</p>	<p>A. Úlcera de las venas coronarias con leve angina de pecho.</p> <p>-En la mujer:</p> <p>a) zurda b) diestra en constelación esquizofrénica.</p> <p>-En el hombre:</p> <p>a) zurdo, con manía, tras el primer conflicto sin constelación; con constelación sólo cuando está activo también un conflicto periinsularmente a la derecha. b) diestro en constelación esquizofrénica. c) diestro anciano, afeminado o con desequilibrio hormonal.</p> <p>-Caso particular: empate hormonal con acentuación del conflicto periinsular a la izquierda.</p>	<p>Durante la fase de reparación tenemos:</p> <p>A. Tumefacción de la mucosa del epitelio pavimentoso del íntima de las venas coronarias, 2-6 semanas tras la conflictolisis: crisis epileptoide (denominada "embolia pulmonar"). Podemos realmente encontrar auténticos "trombo-embolias": sin embargo estos no provienen como se creía hasta ahora de una vena profunda de la pierna, sino del proceso de reparación de las úlceras de las venas coronarias. Las venas coronarias desembocan en el atrio derecho, donde llegan también las trombo-embolias que son "costras" de coagulación desprendida de las úlceras en vía de curación. Estas costras pueden ocasionalmente obturar ramos individuales de la arteria pulmonar. Síntomas: crisis epileptoide (también infarto femenino del hemicardio derecho), con más precisión, infarto agudo de embolia pulmonar del hemicardio derecho. Va acompañado siempre de taquicardia, temblores, fuerte astenia, disnea, vasoconstricción periférica (centralización), etc.</p> <p>Terapia:</p>
----	--	--	---	--	--

		<p>Nota principal: en el curso de la evolución, el ser zurdo representaba probablemente la normalidad, dado que en la fase activa del conflicto la mujer zurda activa el hemisferio derecho (masculino) e incluso estando deprimida, se vuelve hiperfemenina, y es doblemente activa en el plano sexual; gracias a esta hipersexualidad consigue forzar la solución del conflicto de "no ser poseída".</p> <p>Análogamente el hombre zurdo, en un conflicto de territorio, activa su hemisferio izquierdo (femenino) y se vuelve hipermasculino.</p> <p>El zurdo, respecto al diestro, tiene entonces mayores posibilidades de superar este conflicto particular. La posibilidad de replegarse a la posición de "lobo de segundo rango" le es sin embargo negada, al contrario que a un diestro, con un conflicto de territorio en suspensión a la derecha. El zurdo entonces tiene que combatir hasta la batalla decisiva para reconquistar el territorio, mientras que el hemisferio izquierdo permanece activado por el conflicto.</p>			
		Mismas constelaciones conflictivas que arriba.		B. Al mismo tiempo úlcera del cuello y del orificio del útero en las mujeres: a) diestras b) diestras que toman la píldora o en menopausia o en constelación esquizofrénica. c) zurdas en constelación esquizofrénica.	
4.	Úlcera de la mucosa vaginal.	Conflicto de no tener el derecho o de no estar en posición de realizar el acto sexual.	FH temporal, a la izquierda.	Úlcera de la mucosa vaginal con dolores, espasmos y vaginismo. En la diestra, se crea fácilmente un círculo vicioso que, activando el hemisferio izquierdo (disminución de las hormonas femeninas) llega a la frigidez; puede provocar amenorrea, salvo en el caso de que, en constelación esquizofrénica, el hemisferio derecho también esté activado.	Sangrado de la úlcera vaginal con leucorrea serosa: desaparición de los dolores, de los espasmos y del vaginismo.

5.	Úlcera de la mucosa rectal	Conflicto femenino de identidad, no saber a que posición (u hombre) se pertenece, ni donde ir o que decisión tomar.	FH temporal, a la izquierda	<p>Úlcera dolorosa de la mucosa rectal que sólo raramente sangra en fase activa, con espasmos y dolores interpretados erróneamente como “dolores hemorroidales”.</p> <p>1. En la mujer: a) diestra b) zurda en constelación esquizofrénica. c) zurda en menopausia.</p> <p>2. En el hombre: a) zurdo. b) diestro en constelación esquizofrénica.</p>	<p>Casi ningún dolor o espasmo, por contra fuerte tumefacción de la mucosa y sangrado de la úlcera en vía de curación. Esta mucosa ulcerada fuertemente tumefacta expulsa sangre clara que casi siempre se diagnosticaba como “sangrado hemorroidal”, mientras hoy a menudo se diagnostica como carcinoma rectal” (que sin embargo ya se encuentra en solución) y, por desgracia, extirpado insensata e inútilmente por medio de cirugía.</p>
				<p>Cuando evitando una recaída del conflicto, además de la terapia sintomática que tiende a reducir la tumefacción, no se hace absolutamente nada, el carcinoma rectal se cura sin problemas.</p>	
6.	Úlcera de la mucosa del epitelio pavimentoso del cáliz renal derecho.	Conflicto de “no poder marcar, delimitar el propio territorio desde el interior” (parecido al conflicto de identidad). Por ej. no saber a que opinión adherirse.	FH temporal, occipital, a la izquierda.	<p>Úlcera del epitelio pavimentoso en el cáliz y en los cálices del riñón derecho, con espasmos y leves dolores. Cuando está afectado un cáliz: estancamiento en el cáliz y formación de un cálculo renal.</p>	<p>Espasmos y cólicos renales en la crisis epileptoide. En la fase de reparación los cálculos renales pasan a través del cáliz hasta la pelvis renal, y desde aquí a través del uréter a la vejiga. Es el proceso que normalmente se llama cólico renal.</p>
7.	Úlcera de la mucosa del uréter derecho.	Conflicto de no poder marcar, delimitar el propio territorio desde el interior (parecido al conflicto de identidad).	FH temporal, occipital, a la izquierda.	<p>Úlcera de la mucosa del uréter derecho con ligeros espasmos.</p>	<p>Reparación de la úlcera con tumefacción de la mucosa por la que a veces se ocluye el uréter si se ve implicada la musculatura de la vejiga. Cólico nefrítico.</p>
8.	Úlcera de la mucosa de la vejiga, hemiparte	Conflicto de no poder reconocer los límites del	FH temporal, occipital, en el área postsensorial	<p>Úlcera de la mucosa de la vejiga con dolores y</p>	<p>Sangrado de la úlcera de la vejiga, ni dolores</p>

	femenina.	propio territorio, de no poder establecer la propia posición.	cortical, a la izquierda.	espasmos sin sangrado. La mucosa de la vejiga está inervada desde la corteza sensorial y puede provocar dolor.	ni espasmos, tumefacción de la mucosa del área ulcerada.
9.	Úlcera de la mucosa de la uretra, derecha.	Conflicto de no poder marcar, delimitar el propio territorio desde el interior (similar al conflicto de identidad).	FH temporal, occipital, a la izquierda.	Espasmos y formación de una úlcera, a menudo retención de orina.	Reparación de la úlcera de la mucosa con tumefacción, con posible nueva oclusión de la uretra. Estas oclusiones son prácticamente crisis epilépticas de la musculatura de la uretra (se tratan con un catéter de vejiga).

10.	<p>A. úlcera del epitelio pavimentoso de la epidermis externa, con reducción o pérdida de la sensibilidad, parte derecha del cuerpo. Cáncer y oncoequivalente combinado.</p>	<p>Conflicto de separación, pérdida improvisa de contacto corporal. Pérdida de contacto con la madre, grupo, familia, amigos o partner. En la naturaleza la pérdida de contacto con la familia y la grey generalmente es fatal, y es por lo tanto un conflicto muy importante.</p>	<p>FH en la corteza sensorial y postsensorial de la línea interhemisférica hasta el área basal, lateral.</p>	<p>Úlcera del epitelio pavimentoso de la epidermis, no visible al microscopio. La piel es rugosa al tacto, pálida, fría. La sensibilidad cutánea se va reduciendo cada vez más, la persona siente poco o nada (neurodermatitis escamosa). Además turbación transitoria de la memoria reciente. Por ej. en los animales, la madre no reconoce a su cachorro. Estas turbaciones de la memoria reciente pueden persistir también durante la fase de reparación edemática (a causa del edema cerebral).</p>	<p>La piel se enrojece, se vuelve más caliente e hinchada. Estas manifestaciones o erupciones se llaman exantema, dermatitis, urticaria, neurodermatitis o eccema. La piel parece enferma. Hasta ahora los dermatólogos, no conociendo la Nueva Medicina, han tomado en consideración las enfermedades de la piel sólo a partir de la conflictolisis. En realidad la formación de las úlceras era anterior. Es en la fase de solución del conflicto donde sucede la reparación cicatrizal. Si la fase de conflicto activo dura largo tiempo, la fase de reparación durará también. Además, se pueden producir recaídas (no visibles), seguidas de nuevas fases cicatrizables que prolongan la fase de solución del conflicto. En este cuadro vuelven a entrar las neuralgias del trigémino (parte sensora).</p>
	B. Soriasis.	Véase arriba.	Véase arriba.	<p>La soriasis indica siempre la presencia simultánea de dos conflictos de separación: uno activo y uno en solución, que se superponen en una o más áreas de la piel. Eso se manifiesta con una descamación (fase activa) sobre una zona enrojecida (fase de reparación).</p>	

11.	Caída del pelo. Alopecia total o areata de la parte derecha del cuerpo.	Conflicto de separación, primero alguien le acariciaba y luego deja de hacerlo. Ej. la abuela acaricia al nieto siempre en la cabeza. La abuela se muere: alopecia areata en la cabeza.	FH en la corteza sensorial paramediana, craneal, a la izquierda. El cuero cabelludo junto con los pelos pertenecen a la parte dorsal del individuo, que termina precisamente en el límite de los pelos en la frente. Desde el límite de la caída del cabello el responsable es el trigémino, cuyo relé se encuentra en la corteza sensorial, pero en posición lateral.	Caída de los pelos progresiva o total.	Inicialmente pérdida del cabello y seguidamente nuevo crecimiento de éstos, con enrojecimiento del cuero cabelludo.
12.	Úlcera del epitelio y de los párpados y de la conjuntiva del ojo derecho.	Conflicto de separación visual: perder de vista a alguien.	FH en la corteza sensorial. Nervio trigémino. Primer tramo, óptico, lateral, temporal a la izquierda.	Úlcera del epitelio de los párpados y de la conjuntiva, descamación.	Enrojecimiento de los párpados y de la conjuntiva (conjuntivitis), cuando la persona o el animal que se había perdido de vista regresa.
13.	Úlcera de la córnea del ojo derecho.	Fuerte conflicto de separación visual: perder de vista a alguien.	Véase arriba.	Úlcera de la córnea.	Reparación de la úlcera, tumefacción con ofuscamiento pasajero de la córnea.
14.	Úlcera del cristalino del ojo derecho.	Fortísimo conflicto de separación visual: perder de vista a alguien.	Véase arriba.	Úlcera o necrosis del cristalino que sin embargo pasa inadvertida.	Ofuscamiento del cristalino como signo de la fase de solución del conflicto, dado que un sujeto (hombre o animal) que se había perdido de vista, está de nuevo presente y el ojo tiene tiempo de recuperarse. Catarata.
15.	Vitiligo de la piel (enfermedad de la mancha blanca), parte derecha del cuerpo: úlcera del epitelio en la parte interna de la epidermis, donde se encuentra el estrato de melanoforo.	Conflicto de separación brutal, injusta o repugnante de un ser amado o adorado. Por ej. "tu padre ha tenido un accidente de moto, se ha desecho el cerebro".	FH en la corteza sensorial, a la izquierda.	Extensión de la mancha blanca a causa de la úlcera de la parte interna de la epidermis.	Regresión de la mancha blanca a partir de los bordes normalmente..
16.	Úlcera del epitelio pavimentoso de	Mujer diestra: conflicto de separación del	FH en la corteza sensorial, a la izquierda.	Úlcera del epitelio pavimentoso que reviste el interior de	En el área de la úlcera se forma una tumefacción

	<p>origen ectodérmico de los conductos lactíferos del seno derecho, carcinoma intraductal mamario, cáncer de mama.</p>	<p>partner: “el partner se me ha ido del seno”. Mujer zurda: conflicto de separación del hijo/a: “el niño se me ha ido del seno”.</p>		<p>los conductos lactíferos (intraductal), con pequeño estiramiento del pecho que en general no se nota, porque los “buscadores de cáncer” se centran en los nódulos.</p>	<p>de la mucosa de epitelio pavimentoso que reviste los conductos lactíferos, por consiguiendo la secreción que acompaña la tumefacción ya no puede correr por los conductos a causa de la misma tumefacción. De esto deriva una hinchazón más o menos dolorosa tras el pezón (típica muestra clínica de un carcinoma intraductal). La tumefacción puede ser circular o afectar sólo un cuadrante.</p>
17.	<p>Neurofibroma, o mejor dicho glioma periférico (excepción!). Esta proliferación de la membrana endoneural crea una especie de compuerta, con cuya ayuda se bloquea la excitación sensorial de la periferia, para que no suceda nada en el cerebro. Pérdida de sensibilidad.</p>	<p>Conflicto de ser tocado. El contacto se experimenta como desagradable y no se desea. Es lo opuesto al conflicto de separación, pero en el mismo órgano. La excitación sensible se registra por la periferia, pero se enviará al neurofibroma para que se lo “trague”. Conflicto de dolor: el conflicto más intenso de contacto es el conflicto de dolor. En un ataque de dolor (por ej. a la cabeza) el organismo puede “desconectar la sensibilidad periférica. El dolor desaparece al momento, pero la sensibilidad también.</p>	<p>FH en la corteza sensorial cortical, a la izquierda.</p>	<p>Excepción: Los neurofibromas crecen en la fase CA. Este proceso es una excepción, pues normalmente este tejido conector crece sólo en la fase de curación. Pero se trata de los nervios, y ahí no existe, que se conozca, otra cosa que la glia-proliferación. La sensibilidad puede verse parcialmente mermada, aunque no destruida.</p>	<p>Se producen varias posibilidades: 1. Los neurofibromas permanecen y no molestan al sentirse bien. 2. Los neurofibromas se ven asediados por bacterias, entonces los llamamos cápsulas. Estas cápsulas se pueden extirpar quirúrgicamente. La sensibilidad se recuperará tras la CL en forma de hipersensibilidad, luego se establece la normo-sensibilidad. Característica: conflicto de dolor frecuentemente en al ataque de dolor de huesos. Razón: dilatación del periostio. Sentido del dolor de huesos: posición de calma.</p>

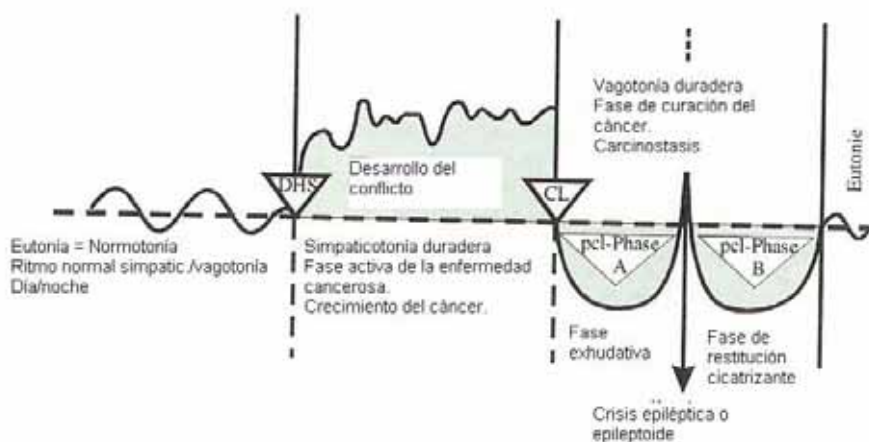
18.	Úlcera del esmalte de los dientes de la derecha (caries). El esmalte de los dientes es epitelio pavimentoso endurecido.	Conflicto de no tener derecho a morder (el pastor alemán podría morder al deckel pero no tiene el derecho).	FH en la corteza cerebral, frontal, interhemisférica y paramediana, a la izquierda.	Reducción del esmalte llamada también "caries". El esmalte es mucosa oral, corneosa de epitelio pavimentoso endurecido.	Lenta regeneración indolora del esmalte. Sólo el contacto calor/frío o dulce/ácido produce sensaciones desagradables.
19.	Úlcera de la mucosa nasal, parte izquierda.	Conflicto nasal, conflicto relativo al interior de la nariz (por ej. miedo de sangrar), conflicto de oler mal ("no soportar un olor determinado).	FH en la corteza cerebral, basal, a la izquierda.	Úlcera de la mucosa nasal, que en esta fase no sangra, pero produce costras. Cuanto mayor sea la duración del conflicto, más profunda y amplia será la úlcera.	Sangrado de la úlcera (sangre de la nariz) con fuerte tumefacción de la mucosa nasal y rinitis, a menudo en ausencia de sangre se le considera también rinitis alérgica.
20.	Úlcera de la mucosa oral, parte derecha del órgano.	Conflicto de la boca o de la lengua. Por ej. un automovilista es obligado a soplar y se le quita el carnet por la alta tasa de alcohol.	FH en la corteza cerebral, medial, frontal, basal, a la izquierda.	Úlcera más o menos grande de la mucosa oral o lingual de epitelio pavimentoso. Cuanto más dure el conflicto, más profunda y amplia será la úlcera.	Fuerte tumefacción local de la mucosa oral que en esta fase puede sangrar. Tras 3-6 semanas de la úlcera sólo quedará una pequeña cicatriz.
21.	Úlcera de la mucosa de los senos paranasales de la derecha.	Conflicto de peste, "esta cosa apesta". También en sentido figurado.	FH en la corteza cerebral, frontal, basal, a la izquierda.	Úlcera de la mucosa de los senos paranasales que prácticamente no causa ninguna molestia. El modo con pus sólo se produce cuando se ve involucrado parte de la antigua mucosa intestinal, que se encuentra ocasionalmente en los senos paranasales.	Fuerte tumefacción de la mucosa en el área ulcerada (con o sin virus), acompañada de moco seroso (nariz que gotea). Al final de la fase de reparación la úlcera se cura.

22.	Úlcera de la mucosa de los 2/3 superiores del esófago, parte derecha.	Conflicto de no querer tragar un bocado y quererlo escupir fuera.	FH en la corteza cerebral, frontal, parietal, basal, a la izquierda.	Úlcera de la mucosa en los 2/3 superiores del esófago. Dado que el epitelio pavimentoso de esta zona es muy espeso, hacen falta de 6 a 10 meses hasta que la úlcera se pueda individualizar gastroscópicamente. Desde el punto de vista de la inervación el esófago permanece dividido en los lados derecho e izquierdo. Espasmos de la deglución (hipo). En el caso de un conflicto de larga duración o fuerte intensidad, a causa de la fuerte tumefacción en la fase de reparación, puede aparecer serias dificultades de deglución; poner una sonda gástrica durante 2-3- meses permite superar dichas dificultades en espera de que la tumefacción se reduzca.	Fuerte tumefacción del esófago en el área ulcerada con leves dificultades para tragar. En esta fase se diagnostica generalmente la estenosis. En esta fase lo único que hace falta es preocuparse por el final de la fase de solución del conflicto, dado que no puede suceder nada grave.
23.	Úlcera de las glándulas lacrimales, derecha.	Conflicto de querer ser visto o no querer ser visto.	FH en la corteza cerebral, frontal, medio-lateral, basal, a la izquierda.	Úlcera de las glándulas excretoras (ectodermo) de las glándulas lacrimales derechas.	Tumefacción de la mucosa de las glándulas excretoras, con el consiguiente hinchamiento de toda la glándula lacrimal. Esto parece un tumor de las glándulas lacrimales, pero no lo es.
24.	Úlcera de los conductos excretorios de la parotides derecha.	Conflicto de no poder comer (salivar) un bocado, de no tener el derecho o no querer hacerlo.	FH en la corteza cerebral, frontal, medio-lateral, basal, a la izquierda.	Úlcera de los conductos excretorios de la parotides que generalmente pasa inadvertido (a veces con un pequeño dolor).	Paperas, con o sin virus de la parotides. Tumefacción y obturación de los conductos excretorios de la parotides en la zona ulcerada. Acumulación de la sustancia secretada y en consecuencia fuerte hinchazón.
25.	Úlcera de los conductos excretorios de las glándulas sublinguales, derecha.	Conflicto de no poder comer (salivar) un bocado, de no tener el derecho o no querer hacerlo.	FH en la corteza cerebral, frontal, medio-lateral, basal, a la izquierda.	Úlcera de los conductos excretorios de la glándula sublingual: se producen leves tirones (espasmos) que pasan inadvertidos normalmente.	Hinchazón de la glándula sublingual después de la tumefacción de la mucosa intraductal: oclusión por acumulación de sustancia

					segregada. No se trata de un tumor, sino de la reparación de la úlcera.
--	--	--	--	--	---

12.3.1.2. Corteza cerebral – hemisferio cerebral derecho.

Manifestación del cáncer en el órgano	Contenido del conflicto biológico	Foco de Hamer en el cerebro	Fase del conflicto activo = fase CA = simpaticotonía	Fase del conflicto resuelto = fase PCL = vagotonía = fase de curación
---------------------------------------	-----------------------------------	-----------------------------	--	---



1.	Úlcera del epitelio pavimentoso del arco branquial (denominado no Hodgkin).	Conflicto de miedo frontal, miedo de un peligro que está delante. Por ej. conflicto de miedo al cáncer.	FH frontal, a la derecha.	Formación de úlcera en el angituo arco branquial, que está revestido con epitelio pavimentoso. A veces pequeños dolores en la zona de la garganta. Erróneamente se les llama a estos quistes linfoma centroquistal – no Hodgkin, y se diagnostican por la medicina oficial en la fase PCL. La hinchazón desaparece lentamente en el transcurso de la curación.	Hinchazón de la mucosa alrededor de la úlcera en la zona interior del arco branquial. Se forman quistes que contienen líquido seroso. Puede fluir hacia el mediastino.
2.	Úlcera del epitelio pavimentoso bronquial o intrabronquial.	Conflicto de miedo en el territorio (el enemigo todavía no ha entrado en el territorio, pero el peligro amenaza, se ve cercano).	FH frontal, lateral, a la derecha.	Úlcera intrabronquial, que normalmente no se advierte.	La mucosa bronquial alrededor de la úlcera se hincha. Se llega a una atelectasia de falta de aire en la periferia de esa hinchazón.

	<p>Asma bronquial = constelación esquizofrénica por otro conflicto activo en la corteza del hemisferio derecho del cerebro.</p>	<p>Conflicto de miedo en el territorio.</p>	<p>Hay dos FH activos: 1. FH del carcinoma bronquial. 2. otro FH en la corteza del hemisferio derecho.</p>	<p>Esta atelectasia se considerará falsamente en la mayoría de los casos como un tumor bronquial, lo que no es. Síntomas: tos durante meses en la fase de curación. Al final la atelectásis tiene de nuevo aire. Nuevos casos de asma por la crisis epileptoide.</p> <p>En la constelación esquizofrénica están los dos conflictos activos al mismo tiempo. El jadeo al expirar es expresión de un espasmo de la musculatura bronquial, parecido a como reacciona la musculatura del estómago en la úlcera de estómago.</p>	<p>Corta constelación esquizofrénica en la crisis epileptoide.</p>
--	---	---	--	---	--

3.	<p>A. Úlcera de las arterias coronarias. Las arterias coronarias derivan también de los arcos branquiales y tienen sensibilidad cerebral.</p>	<p>1) Hombre diestro: conflicto de territorio, pérdida de todo el territorio o del contenido del territorio, por ej. la mujer se va.</p> <p>2) Mujer zurda: conflicto sexual, conflicto biológico de frustración sexual, conflicto de "no ser o no haber sido poseída", casi siempre con depresión (también sin empate hormonal).</p> <p>3) En constelación esquizofrénica: hombre zurdo y mujer diestra</p> <p>4) En situación hormonal particular: mujer diestra masculina en el caso de píldora, postmenopausia, castración o masculinismo. Conflicto de territorio (conflicto de resignación) en hombre débil, diestro y con empate hormonal.</p>	<p>FH periinsular a la derecha.</p>	<p>A. Úlcera de las arterias coronarias con fuerte angina de pecho.</p> <p>-En el hombre: a) diestro b) zurdo en constelación esquizofrénica.</p> <p>-En la mujer: a) diestra b) zurda, que toma la píldora y masculina, posmenopáusica, masculina o en constelación esquizofrénica.</p> <p>-Caso particular: empate hormonal. Aparición de una pseudo-psicosis depresiva.</p>	<p>Durante la fase de reparación tenemos: Hinchazón del íntima de las arterias coronarias. Por ello: estenosis de las arterias coronarias, que se considera erróneamente como la causa del infarto que se produce 2-6 semanas después. Infarto de la parte izquierda del corazón masculino. El denominado "infarto de corazón" es la crisis epiléptica o epileptoide que se produce 2-6 semanas tras la CL y que cuanto más largo e intenso el conflicto haya sido, se produce con más fuerza. Síntomas: dolor de corazón, sentimiento de opresión, miedo a la muerte, arritmia. El edema intra y perifocal en la zona del FH es la razón para el infarto y el eventual período de calma del corazón. Terapia: alta dosis intravenosa de cortisona en la fase tras la crisis epiléptica, en la que existe gran peligro de mortalidad. No administrar tranquilizantes vagotónicos.</p>
----	---	---	-------------------------------------	--	---

		<p>Consideración básica: Un conflicto activo de territorio determina al individuo como "jefe secundario" o "asistente del jefe", se entiende que sólo se puede trabajar en la parte izquierda (femenina) del cerebro. Normalmente un individuo así, en caso de conflicto, no tiene tantas fuerzas y resistencia como un zurdo, que cierra su parte izquierda del cerebro y por eso puede dar "todas las fuerzas". Por eso tiene el diestro una mayor oportunidad de sobrevivir en el "conflicto en suspenso" como "jefe secundario". La mayoría de estos "jefes secundarios" son diestros.</p>			
		Mismas constelaciones que arriba.		Al mismo tiempo en hombres: úlcera de la vesícula seminal.	
4.	Úlcera de la mucosa del estómago y del bulbo del duodeno.	Conflicto biológico de rencor en el territorio, conflicto de lucha de fronteras. Por ej. con el "jefe de territorio vecino", afecta también al contenido del territorio. Por ej. la mujer es infiel.	FH temporal, a la derecha.	Dolor de la úlcera del estómago, pérdida superior de mucosa del estómago a lo largo de la curvatura del estómago, en el píloro y en el bulbo duodenal, donde está el epitelio pavimentoso ectodermal. Es muy sensible y se producen fuertes doloroso, espasmos o cólicos de estómago. Hay tipos estomacales que reaccionan con rencor en el territorio, en principio un cáncer (úlcera del epitelio pavimentoso).	Úlcera sangrante de estómago o del duodeno. Aunque es una buena señal, estamos acostumbrados a verlo mal, lo que en principio no es. Ningún dolor y cólicos mas, vómitos ocasionales.
5a.	Úlcera del epitelio pavimentoso de las vías biliares intra y extrahepáticas.	Conflicto de rencor en el territorio. Las fronteras con el territorio vecino han sido dañadas, de tal manera que el vecino puede atacar. A menudo peleas por dinero.	FH temporal, a la derecha	<p>Úlcera de los conductos biliares intra y extrahepáticos, dolorosos en parte.: cólicos, cólicos biliares y también cólicos biliares intrahepáticos.</p> <p>Por medio de la hinchazón de la mucosa intracanicular en la curación se llega a un taponamiento de los conductos biliares, o en la mayor parte de los conductos biliares intra- y extrahepáticos (hepatitis icterica) o sólo en una pequeña parte (hepatitis anicterica).</p> <p>Crisis epileptoide: Lo más temido en el proceso de curación de la úlcera de estómago, así como en la hepatitis no es que el estómago sangre o los elevados valores hepáticos, sino la crisis epileptoide, que se produce cuando el hígado comienza a recuperarse.</p>	Hepatitis. La denominada gepatitis se desarrolla inevitablemente con virus de hepatitis A o hepatitis B o sin ellos (hepatitis no A y no B)
5b.	Úlcera del epitelio	Conflicto de rencor en el territorio.	FH temporal a la derecha.	Úlcera en las astas de los conductos	Hinchazón sanante con

	pavimentoso de los conductos del páncreas.			del páncreas. Sentido biológico: hay que producir más jugo pancreático.	oclusión de los conductos del páncreas afectados por la úlcera. Subida de la amilasis en el sero.
6.	Úlcera de la mucosa del epitelio pavimentoso del cáliz renal izquierdo.	Conflicto de "no poder marcar, delimitar el propio territorio desde el interior" (parecido al conflicto de identidad). Por ej. no saber a que opinión adherirse.	FH temporal, occipital, a la derecha.	Úlcera del epitelio pavimentoso en el cáliz y en los cálices del riñón derecho, con espasmos y leves dolores. Cuando está afectado un cáliz: estancamiento en el cáliz y formación de un cálculo renal.	Espasmos y cólicos renales en la crisis epileptoide. En la fase de reparación los cálculos renales pasan a través del cáliz hasta la pelvis renal, y desde aquí a través del uréter a la vejiga. Es el proceso que normalmente se llama cólico renal.
7.	Úlcera de la mucosa del uréter izquierdo.	Conflicto de no poder marcar, delimitar el propio territorio desde el interior (parecido al conflicto de identidad).	FH temporal, occipital, a la derecha.	Úlcera de la mucosa del uréter derecho con ligeros espasmos.	Reparación de la úlcera con tumefacción de la mucosa por la que a veces se ocluye el uréter si se ve implicada la musculatura de la vejiga. Cólico nefrítico.
8.	Úlcera de la mucosa de la vejiga, hemiparte masculina.	Conflicto de no poder reconocer los límites del propio territorio, de no poder establecer la propia posición.	FH temporal, occipital, en el área postsensorial cortical, a la derecha.	Úlcera de la mucosa de la vejiga con dolores y espasmos sin sangrado. La mucosa de la vejiga está inervada desde la corteza sensorial y puede provocar dolor.	Sangrado de la úlcera de la vejiga, ni dolores ni espasmos, tumefacción de la mucosa del área ulcerada.
9.	Úlcera de la mucosa de la uretra, izquierda.	Conflicto de no poder marcar, delimitar el propio territorio desde el interior (similar al conflicto de identidad).	FH temporal, occipital, a la derecha.	Espasmos y formación de una úlcera, a menudo retención de orina.	Reparación de la úlcera de la mucosa con tumefacción, con posible nueva oclusión de la uretra. Estas oclusiones son prácticamente crisis epilépticas de la musculatura de la uretra (se tratan con un catéter de vejiga).

10.	<p>A. úlcera del epitelio pavimentoso de la epidermis externa, con reducción o pérdida de la sensibilidad, parte izquierda del cuerpo. Cáncer y oncoequivalente combinado.</p>	<p>Conflicto de separación, pérdida improvisa de contacto corporal. Pérdida de contacto con la madre, grupo, familia, amigos o partner. En la naturaleza la pérdida de contacto con la familia y la grey generalmente es fatal, y es por lo tanto un conflicto muy importante.</p>	<p>FH en la corteza sensorial y postsensorial de la línea interhemisférica hasta el área basal, lateral.</p>	<p>Úlcera del epitelio pavimentoso de la epidermis, no visible al microscopio. La piel es rugosa al tacto, pálida, fría. La sensibilidad cutánea se va reduciendo cada vez más, la persona siente poco o nada (neurodermatitis escamosa). Además turbación transitoria de la memoria reciente. Por ej. en los animales, la madre no reconoce a su cachorro. Estas turbaciones de la memoria reciente pueden persistir también durante la fase de reparación edemática (a causa del edema cerebral).</p>	<p>La piel se enrojece, se vuelve más caliente e hinchada. Estas manifestaciones o erupciones se llaman exantema, dermatitis, urticaria, neurodermatitis o eccema. La piel parece enferma. Hasta ahora los dermatólogos, no conociendo la Nueva Medicina, han tomado en consideración las enfermedades de la piel sólo a partir de la conflictolisis. En realidad la formación de las úlceras era anterior. Es en la fase de solución del conflicto donde sucede la reparación cicatrizal. Si la fase de conflicto activo dura largo tiempo, la fase de reparación durará también. Además, se pueden producir recaídas (no visibles), seguidas de nuevas fases cicatrizales que prolongan la fase de solución del conflicto. En este cuadro vuelven a entrar las neuralgias del trigémino (parte sensoria).</p>
	B. Soriasis.	Véase arriba.	Véase arriba.	<p>La soriasis indica siempre la presencia simultánea de dos conflictos de separación: uno activo y uno en solución, que se superponen en una o más áreas de la piel. Eso se manifiesta con una descamación (fase activa) sobre una zona enrojecida (fase de reparación).</p>	

11.	Caída del pelo. Alopecia total o areata de la parte izquierda del cuerpo.	Conflicto de separación, primero alguien le acariciaba y luego deja de hacerlo. Ej. la abuela acaricia al nieto siempre en la cabeza. La abuela se muere: alopecia areata en la cabeza.	FH en la corteza sensorial paramediana, craneal, a la derecha. El cuero cabelludo junto con los pelos pertenecen a la parte dorsal del individuo, que termina precisamente en el límite de los pelos en la frente. Desde el límite de la caída del cabello el responsable es el trigémino, cuyo relé se encuentra en la corteza sensorial, pero en posición lateral.	Caída de los pelos progresiva o total.	Inicialmente pérdida del cabello y seguidamente nuevo crecimiento de éstos, con enrojecimiento del cuero cabelludo.
12.	Úlcera del epitelio y de los párpados y de la conjuntiva del ojo izquierdo.	Conflicto de separación visual: perder de vista a alguien.	FH en la corteza sensorial. Nervio trigémino. Primer tramo, óptico, lateral, temporal a la derecha.	Úlcera del epitelio de los párpados y de la conjuntiva, descamación.	Enrojecimiento de los párpados y de la conjuntiva (conjuntivitis), cuando la persona o el animal que se había perdido de vista regresa.
13.	Úlcera de la córnea del ojo izquierdo.	Fuerte conflicto de separación visual: perder de vista a alguien.	Véase arriba.	Úlcera de la córnea.	Reparación de la úlcera, tumefacción con ofuscamiento pasajero de la córnea.
14.	Úlcera del cristalino del ojo izquierdo.	Fortísimo conflicto de separación visual: perder de vista a alguien.	Véase arriba.	Úlcera o necrosis del cristalino que sin embargo pasa inadvertida.	Ofuscamiento del cristalino como signo de la fase de solución del conflicto, dado que un sujeto (hombre o animal) que se había perdido de vista, está de nuevo presente y el ojo tiene tiempo de recuperarse. Catarata.
15.	Vitiligo de la piel (enfermedad de la mancha blanca), parte izquierda del cuerpo: úlcera del epitelio en la parte interna de la epidermis, donde se encuentra el estrato de melanoforo.	Conflicto de separación brutal, injusta o repugnante de un ser amado o adorado. Por ej. "tu padre ha tenido un accidente de moto, se ha desecho el cerebro".	FH en la corteza sensorial, a la derecha.	Extensión de la mancha blanca a causa de la úlcera de la parte interna de la epidermis.	Regresión de la mancha blanca a partir de los bordes normalmente..
16.	Úlcera del epitelio pavimentoso de	Mujer diestra: conflicto de separación del	FH en la corteza sensorial, a la derecha.	Úlcera del epitelio pavimentoso que reviste el interior de	En el área de la úlcera se forma una tumefacción

	<p>origen ectodérmico de los conductos lactíferos del seno izquierdo, carcinoma intraductal mamario, cáncer de mama.</p>	<p>partner: "el partner se me ha ido del seno". Mujer zurda: conflicto de separación del hijo/a: "el niño se me ha ido del seno".</p>		<p>los conductos lactíferos (intraductal), con pequeño estiramiento del pecho que en general no se nota, porque los "buscadores de cáncer" se centran en los nódulos.</p>	<p>de la mucosa de epitelio pavimentoso que reviste los conductos lactíferos, por consiguiendo la secreción que acompaña la tumefacción ya no puede correr por los conductos a causa de la misma tumefacción. De esto deriva una hinchazón más o menos dolorosa tras el pezón (típica muestra clínica de un carcinoma intraductal). La tumefacción puede ser circular o afectar sólo un cuadrante.</p>
17.	<p>Neurofibroma, o mejor dicho glioma periférico (excepción!). Esta proliferación de la membrana endoneural crea una especie de compuerta, con cuya ayuda se bloquea la excitación sensorial de la periferia, para que no suceda nada en el cerebro. Pérdida de sensibilidad.</p>	<p>Conflicto de ser tocado. El contacto se experimenta como desagradable y no se desea. Es lo opuesto al conflicto de separación, pero en el mismo órgano. La excitación sensible se registra por la periferia, pero se enviará al neurofibroma para que se lo "trague". Conflicto de dolor: el conflicto más intenso de contacto es el conflicto de dolor. En un ataque de dolor (por ej. a la cabeza) el organismo puede "desconectar la sensibilidad periférica. El dolor desaparece al momento, pero la sensibilidad también.</p>	<p>FH en la corteza sensorial cortical, a la derecha.</p>	<p>Excepción: Los neurofibromas crecen en la fase CA. Este proceso es una excepción, pues normalmente este tejido conector crece sólo en la fase de curación. Pero se trata de los nervios, y ahí no existe, que se conozca, otra cosa que la glia-proliferación. La sensibilidad puede verse parcialmente mermada, aunque no destruida.</p>	<p>Se producen varias posibilidades: 1. Los neurofibromas permanecen y no molestan al sentirse bien. 2. Los neurofibromas se ven asediados por bacterias, entonces los llamamos cápsulas. Estas cápsulas se pueden extirpar quirúrgicamente. La sensibilidad se recuperará tras la CL en forma de hipersensibilidad, luego se establece la normo-sensibilidad. Característica: conflicto de dolor frecuentemente en al ataque de dolor de huesos. Razón: dilatación del periostio. Sentido del dolor de huesos: posición de calma.</p>

18.	Úlcera del esmalte de los dientes de la izquierda (caries). El esmalte de los dientes es epitelio pavimentoso endurecido.	Conflicto de no tener derecho a morder (conflicto femenino de defensa).	FH en la corteza cerebral, frontal, interhemisférica y paramediana, a la derecha.	Reducción del esmalte llamada también "caries". El esmalte es mucosa oral, corneosa de epitelio pavimentoso endurecido.	Lenta regeneración indolora del esmalte. Sólo el contacto calor/frío o dulce/ácido produce sensaciones desagradables.
19.	Úlcera de la mucosa nasal, parte izquierda.	Conflicto nasal, conflicto relativo al interior de la nariz (por ej. miedo de sangrar), conflicto de oler mal ("no soportar un olor determinado).	FH en la corteza cerebral, basal, a la derecha.	Úlcera de la mucosa nasal, que en esta fase no sangra, pero produce costras. Cuanto mayor sea la duración del conflicto, más profunda y amplia será la úlcera.	Sangrado de la úlcera (sangre de la nariz) con fuerte tumefacción de la mucosa nasal y rinitis, a menudo en ausencia de sangre se le considera también rinitis alérgica.
20.	Úlcera de la mucosa oral, parte izquierda del órgano.	Conflicto de la boca o de la lengua. Por ej. un automovilista es obligado a soplar y se le quita el carnet por la alta tasa de alcohol.	FH en la corteza cerebral, medial, frontal, basal, a la derecha.	Úlcera más o menos grande de la mucosa oral o lingual de epitelio pavimentoso. Cuanto más dure el conflicto, más profunda y amplia será la úlcera.	Fuerte tumefacción local de la mucosa oral que en esta fase puede sangrar. Tras 3-6 semanas de la úlcera sólo quedará una pequeña cicatriz.
21.	Úlcera de la mucosa de los senos paranasales de la izquierda.	Conflicto de peste, "esta cosa apesta". También en sentido figurado.	FH en la corteza cerebral, frontal, basal, a la derecha.	Úlcera de la mucosa de los senos paranasales que prácticamente no causa ninguna molestia. El modo con pus sólo se produce cuando se ve involucrado parte de la antigua mucosa intestinal, que se encuentra ocasionalmente en los senos paranasales.	Fuerte tumefacción de la mucosa en el área ulcerada (con o sin virus), acompañada de moco seroso (nariz que gotea). Al final de la fase de reparación la úlcera se cura.

22.	Úlcera de la mucosa de los 2/3 superiores del esófago, parte izquierda.	Conflicto de no querer tragar un bocado y quererlo escupir fuera.	FH en la corteza cerebral, frontal, parietal, basal, a la derecha.	Úlcera de la mucosa en los 2/3 superiores del esófago. Dado que el epitelio pavimentoso de esta zona es muy espeso, hacen falta de 6 a 10 meses hasta que la úlcera se pueda individualizar gastroscópicamente. Desde el punto de vista de la inervación el esófago permanece dividido en los lados derecho e izquierdo. Espasmos de la deglución (hipo). En el caso de un conflicto de larga duración o fuerte intensidad, a causa de la fuerte tumefacción en la fase de reparación, puede aparecer serias dificultades de deglución; poner una sonda gástrica durante 2-3- meses permite superar dichas dificultades en espera de que la tumefacción se reduzca.	Fuerte tumefacción del esófago en el área ulcerada con leves dificultades para tragar. En esta fase se diagnostica generalmente la estenosis. En esta fase lo único que hace falta es preocuparse por el final de la fase de solución del conflicto, dado que no puede suceder nada grave.
23.	Úlcera de las glándulas lacrimales, izquierda.	Conflicto de querer ser visto o no querer ser visto.	FH en la corteza cerebral, frontal, medio-lateral, basal, a la derecha.	Úlcera de las glándulas excretoras (ectodermo) de las glándulas lacrimales izquierdas.	Tumefacción de la mucosa de las glándulas excretoras, con el consiguiente hinchamiento de toda la glándula lacrimal. Esto parece un tumor de las glándulas lacrimales, pero no lo es.
24.	Úlcera de los conductos excretorios de la parotides izquierda.	Conflicto de no poder comer (salivar) un bocado, de no tener el derecho o no querer hacerlo.	FH en la corteza cerebral, frontal, medio-lateral, basal, a la derecha.	Úlcera de los conductos excretorios de la parotides que generalmente pasa inadvertido (a veces con un pequeño dolor).	Paperas, con o sin virus de la parotides. Tumefacción y obturación de los conductos excretorios de la parotides en la zona ulcerada. Acumulación de la sustancia secretada y en consecuencia fuerte hinchazón.
25.	Úlcera de los conductos excretorios de las glándulas sublinguales, izquierda.	Conflicto de no poder comer (salivar) un bocado, de no tener el derecho o no querer hacerlo.	FH en la corteza cerebral, frontal, medio-lateral, basal, a la derecha.	Úlcera de los conductos excretorios de la glándula sublingual: se producen leves tirones (espasmos) que pasan inadvertidos normalmente.	Hinchazón de la glándula sublingual después de la tumefacción de la mucosa intraductal: oclusión por acumulación de sustancia

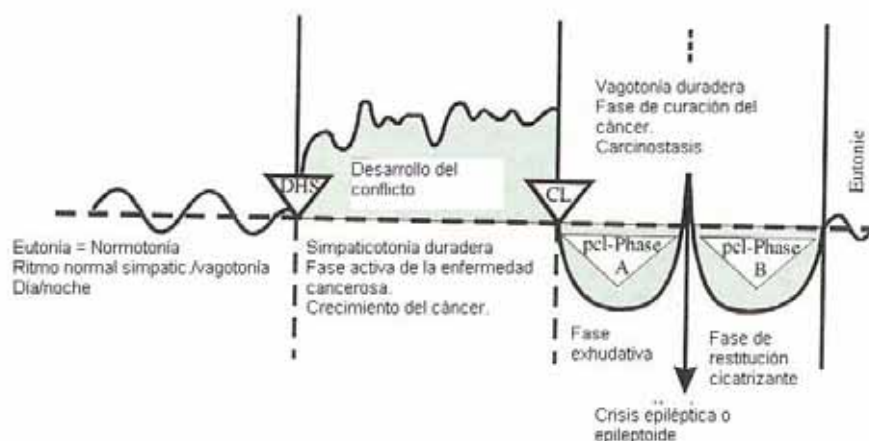
					segregada. No se trata de un tumor, sino de la reparación de la úlcera.
--	--	--	--	--	---

12.3.2. Equivalentes cancerosos.

Sin disolución celular en la fase CA o multiplicación celular en la fase PCL; pero con caída de la función en la fase CA.

12.3.2.1. Equivalentes cancerosos – Hemisferio cerebral izquierdo.

Manifestación del cáncer en el órgano	Contenido del conflicto biológico	Foco de Hamer en el cerebro	Fase del conflicto activo = fase CA = simpaticotonía	Fase del conflicto resuelto = fase PCL = vagotonía = fase de curación
---------------------------------------	-----------------------------------	-----------------------------	--	---



1.	Tálamo, disfunción del tálamo: alteración del metabolismo.	Rendición total: "si estuviera muerto".	FH en el tálamo izquierdo dorsal, basal en el diencéfalo.	Fuerte agitación, insomnio, alteraciones hormonales (hipófisis), hemáticas y del sistema vegetativo. Manías.	Normalización de los parámetros hormonales y hemáticos y del sistema vegetativo y surgimiento de hidrocefalia interna durante la hinchazón debida al edema de una o las dos hemipartes del tálamo.
2.	Hipoglucemia, diabetes insípida, insuficiencia de glucagón. Reducción de las funciones de las células alfa y de las islas de Langerhans en el páncreas.	Conflicto de miedo o asco de alguien o de alguna cosa.	FH frontal en el diencéfalo.	Reducción progresiva de la función de las células alfa (insuficiencia de glucagón) y aumento progresivo de la hipoglucemia: "Voy a la espera".	Lenta normalización de la tasa glucémica. Cuidado: la crisis epileptoide puede desencadenar un breve período de hipoglucemia, al que puede

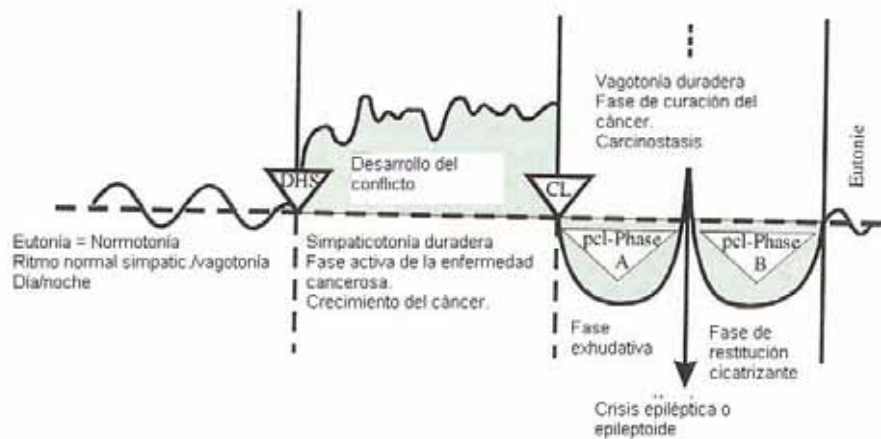
					seguir una hiperglucemia durante un período más largo.
3.	Parálisis motora, también esclerosos lateral, distrofia muscular de la mitad derecha del cuerpo. (Cuello del útero véase médula cerebral).	Conflicto de no poder huir o seguir (piernas), de no poder mantener o expeler (brazos); conflicto de no poder encontrar una vía de salida o no poder esquivar una situación o librarse de ella (espalda, musculatura dorsal); conflicto de no saber a donde ir (parálisis de las piernas).	FH en la corteza motora frontal a la izquierda, circunvolución precentral.	Progresiva parálisis motora a partir del DHS, proporcional a la intensidad del conflicto. El impulso de la corteza motora en la musculatura estriada disminuye progresivamente o desaparece. La parálisis, que no es dolorosa, puede afectar a músculos independientes, grupos de músculos o a la musculatura completa de un miembro. En caso de conflicto prolongado se presenta un gran riesgo de segundo conflicto y por lo tanto de constelación esquizofrénica.	El FH en el cerebro, edematizando, provoca un momentáneo empeoramiento aparente con la reducción de las funciones motoras. Entonces intervienen las incontrolables contracciones motoras. Al final siempre se tiene una crisis epiléptica. Tras esta crisis la inervación muscular se retoma lentamente. El denominado morbo de Parkinson es un proceso de reparación que, seguido de pequeñas recaídas, jamás llega al final (curación en suspensión).
	Por ej. parálisis facial de la mitad derecha de la cara.	Conflicto de perder la cara, de permanecer rígido.	FH en la corteza motora, lateral, a la izquierda.	Parálisis de la musculatura de la cara, denominada también apoplejía cerebral.	Recuperación de la inervación de la musculatura facial.
4.	Reducción de la capacidad olfativa de la parte derecha de los filamentos olfativos.	Conflicto olfativo, conflicto de no querer oler algo: "No puedo soportar este olor o esta peste".	FH en el diencéfalo, a la izquierda.	No hay modificaciones macroscópicas de las células olfativas, que continúan perdiendo su capacidad funcional, mientras que el conflicto se prolongue. Las células olfativas son una extroflexión de la corteza cerebral, igual que la retina.	Reducción drástica de la capacidad olfativa: el paciente está privado parcial o totalmente de olfato en la parte derecha de la nariz. Edematización y proliferación glial en los filamentos olfativos. Al final de la fase de solución del

					conflicto, la capacidad olfativa se recupera casi totalmente.
5.	Perdida de la función auditiva del oído derecho.	Conflicto auditivo, conflicto de no querer oír: "no creo lo que oigo".	FH temporal, basal, a la izquierda.	Tinito del oído derecho, a partir del DHS hay una progresiva disminución de la facultad auditiva de una determinada frecuencia.	Disminución drástica de la audición del oído derecho. Edema en el oído interno y a nivel de la corteza auditiva para una frecuencia determinada. Al final de la fase de solución del conflicto la capacidad auditiva se recupera casi totalmente.
6.	Reducción de la capacidad visual, especialmente de la parte izquierda de la retina.	Conflicto de miedo en la nuca, Miedo de un peligro desconocido que viene de atrás y del cual no se puede librar.	FH en la corteza visual occipital, parte izquierda la retina.	Disminución de la capacidad visual de una determinada zona de la retina, distinta en cada ojo.	El edema no se forma sólo en el FH de la corteza visual, sino también entre la esclera y la retina: de aquí deriva el desprendimiento de retina. Este proceso se acompaña de una disminución dramática de la vista, a causa del desprendimiento, sobre todo si se ve afectada la mácula. Aunque el desprendimiento de la retina es un síntoma de la fase de solución del conflicto y un fenómeno pasajero que cesara por sí mismo, produce una dramática capacidad de la capacidad visual. Miopía: desprendimiento de la retina lateral con recaídas. Este desprendimiento que, a causa de las continuas recaídas se endurece, provoca el alargamiento óptico del globo ocular. Hipermetropía: desprendimiento de la retina dorsal con recaídas, con endurecimiento análogo entre la retina y la esclera. La capacidad visual se puede mantener en estos dos casos gracias al uso de lentes correctoras.
7.	Cuerpo vítreo, parte derecha: ofuscamiento parcial. Ofuscamiento de la visión retrolateral.	Conflicto de miedo en la nuca.	FH en la corteza visual paramediana interhemisférica del cuerpo vítreo derecho.	Ofuscamiento parcial del cuerpo vítreo, de modo que la visión del predador (el peligro) casi se ve impedida, pero que la vista al frente, hacia el punto de huida, queda libre. Al contrario de la catarata, que se verifica en fase PCL, este del cuerpo vítreo se	

				<p>verifica en la fase CA. El sentido biológico es que la presa, cuyos ojos generalmente están orientados a los lados pues la visión del peligro proviene de atrás, se ve prácticamente ofuscada. Los predadores pueden permitirse mirar con los dos ojos hacia delante, porque no tienen mucho que temer en relación a un ataque desde atrás de otro depredador. El hombre es biológicamente mitad depredador mitad presa.</p>	
8.	<p>Periostio: parálisis de la sensibilidad del periostio en la parte derecha del esqueleto = úlcera fantomática del epitelio pavimentoso que antiguamente recubría el periostio.</p>	<p>1. Conflicto de separación brutal generado por un dolor que se ha producido a alguien. 2. Conflicto de separación brutal generado por un dolor causado por un golpe recibido en el propio periostio (también en sentido figurado).</p>	<p>FH parietal, occipital cruzado del cerebro al órgano.</p>	<p>Entorpecimiento de la zona del periostio donde se ha causado un dolor, o por asociación aquella que corresponde a la zona del dolor que se ha causado a otros. El dolor de la dilatación del periostio, causado por el edema de la fase de solución del conflicto óseo (con DHS) puede estar acompañado de una parada sensorial local (frío en los huesos).</p>	<p>El paciente acusa una fuerte hipersensibilidad, un dolor punzante, al que se le da el nombre de "reumatismo". Fuerte dolor punzante al periostio, sin tumefacción, o muy débil, debido al hecho de que falta el epitelio pavimentoso originario.</p>
9.	<p>Carcinoma de la médula adrenal = neuroblastoma.</p>	<p>Fuerte estrés insoportable.</p>	<p>FH en la zona del sistema nervioso autónomo. Neuroganglio.</p>	<p>Neuroblastoma, elevación de la noradrenalina y la dopamina y disminución de la adrenalina.</p>	<p>Apoplejía eventual de la médula adrenal.</p>

12.3.2.2. Equivalentes cancerosos – Hemisferio cerebral derecho.

Manifestación del cáncer en el órgano	Contenido del conflicto biológico	Foco de Hamer en el cerebro	Fase del conflicto activo = fase CA = simpaticotonía	Fase del conflicto resuelto = fase PCL = vagotonía = fase de curación



1.	Tálamo, disfunción del tálamo: alteración del metabolismo.	Rendición total: "si estuviera muerto".	FH en el tálamo derecho dorsal, basal en el diencéfalo.	Fuerte agitación, insomnio, alteraciones hormonales (hipófisis), hemáticas y del sistema vegetativo. Manías.	Normalización de los parámetros hormonales y hemáticos y del sistema vegetativo y surgimiento de hidrocefalia interna durante la hinchazón debida al edema de una o las dos hemipartes del tálamo.
2.	Diabetes mellitus, hiperglucemia, insuficiencia de producción de insulina. Reducción de la función de las células beta de la isla de Langerhans en el páncreas.	Conflicto de repulsión ("no quiero tener nada que ver) de tener que defenderse de alguien o algo.	FH frontal en el diencéfalo.	Reducción progresiva de la función de las células beta, aumento progresivo de la glucemia a causa de la reducción biológica de la tasa de insulina.	Lenta normalización de la tasa glucémica. Cuidado: la crisis epileptoide puede desencadenar un breve período de hipoglucemia, al que puede seguir una hiperglucemia durante un período más largo. En el caso de que el conflicto afecte a los dos hemisferios puede producirse un exceso tanto de hiperglucemia como de hipoglucemia.

3.	<p>Parálisis motora, también esclerosos lateral, distrofia muscular de la mitad izquierda del cuerpo. (Cuello del útero véase médula cerebral).</p> <p>Por ej. parálisis facial de la mitad izquierda de la cara.</p>	<p>Conflicto de no poder huir o seguir (piernas), de no poder mantener o expeler (brazos); conflicto de no poder encontrar una vía de salida o no poder esquivar una situación o librarse de ella (espalda, musculatura dorsal); conflicto de no saber a donde ir (parálisis de las piernas).</p> <p>Conflicto de perder la cara, de permanecer rígido.</p>	<p>FH en la corteza motora frontal a la derecha, circunvolución precentral.</p> <p>FH en la corteza motora, lateral, a la derecha.</p>	<p>Progresiva parálisis motora a partir del DHS, proporcional a la intensidad del conflicto. El impulso de la corteza motora en la musculatura estriada disminuye progresivamente o desaparece. La parálisis, que no es dolorosa, puede afectar a músculos independientes, grupos de músculos o a la musculatura completa de un miembro. En caso de conflicto prolongado se presenta un gran riesgo de segundo conflicto y por lo tanto de constelación esquizofrénica.</p> <p>Parálisis de la musculatura de la cara, denominada también apoplejía cerebral.</p>	<p>El FH en el cerebro, edematizando, provoca un momentáneo empeoramiento aparente con la reducción de las funciones motoras. Entonces intervienen las incontrollables contracciones motoras. Al final siempre se tiene una crisis epiléptica. Tras esta crisis la inervación muscular se retoma lentamente. El denominado morbo de Parkinson es un proceso de reparación que, seguido de pequeñas recaídas, jamás llega al final (curación en suspensión).</p> <p>Recuperación de la inervación de la musculatura facial.</p>
<p>Uno de los conflictos añadidos más recurrentes consiste en el típico diagnóstico del médico: "Usted tiene esclerosis múltiple y no podrá seguir andando, terminará en una silla de ruedas".</p> <p>Esto provoca instantáneamente en el paciente el segundo conflicto de no poder andar, que en la norma se vuelve definitivo (gracias a la fe del paciente en ese diagnóstico erróneo, parecido a una orden posthipnótica reforzada por la convicción de que las posibilidades terapéuticas son casi nulas).</p> <p>Cerca del 70-80% de nuestros "paralíticos" entra en esta categoría.</p>					
4.	<p>Reducción de la capacidad olfativa de la parte izquierda de los filamentos olfativos.</p>	<p>Conflicto olfativo, conflicto de no querer oler algo: "No puedo soportar este olor o esta peste".</p>	<p>FH en el diencéfalo, a la derecha.</p>	<p>No hay modificaciones macroscópicas de las células olfativas, que continúan perdiendo su capacidad funcional, mientras que el conflicto se prolongue. Las células olfativas son una extroflexión de la corteza cerebral, igual que la retina.</p>	<p>Reducción drástica de la capacidad olfativa: el paciente está privado parcial o totalmente de olfato en la parte derecha de la nariz. Edematización y proliferación glial en los filamentos olfativos. Al final de la fase de solución del conflicto, la capacidad olfativa se recupera casi totalmente.</p>

5.	Perdida de la función auditiva del oído izquierdo.	Conflicto auditivo, conflicto de no querer oír: "no creo lo que oigo".	FH temporal, basal, a la derecha.	Tinito del oído izquierdo partir del DHS hay una progresiva disminución de la facultad auditiva de una determinada frecuencia.	Disminución drástica de la audición del oído izquierdo. Edema en el oído interno y a nivel de la corteza auditiva para una frecuencia determinada. Al final de la fase de solución del conflicto la capacidad auditiva se recupera casi totalmente.
6.	Reducción de la capacidad visual, especialmente de la parte derecha de la retina.	Conflicto de miedo en la nuca, Miedo de un peligro desconocido que viene de atrás y del cual no se puede librar.	FH en la corteza visual occipital, parte derecha la retina.	Disminución de la capacidad visual de una determinada zona de la retina, distinta en cada ojo.	El edema no se forma sólo en el FH de la corteza visual, sino también entre la esclera y la retina: de aquí deriva el desprendimiento de retina. Este proceso se acompaña de una disminución dramática de la vista, a causa del desprendimiento, sobre todo si se ve afectada la mácula.
<p>Aunque el desprendimiento de la retina es un síntoma de la fase de solución del conflicto y un fenómeno pasajero que cesara por sí mismo, produce una dramática capacidad de la capacidad visual.</p> <p>Miopía: desprendimiento de la retina lateral con recaídas. Este desprendimiento que, a causa de las continuas recaídas se endurece, provoca el alargamiento óptico del globo ocular.</p> <p>Hipermetropía: desprendimiento de la retina dorsal con recaídas, con endurecimiento análogo entre la retina y la esclera.</p> <p>La capacidad visual se puede mantener en estos dos casos gracias al uso de lentes correctoras.</p>					
7.	Cuerpo vítreo, parte izquierda: ofuscamiento parcial. Ofuscamiento de la visión retrolateral.	Conflicto de miedo en la nuca.	FH en la corteza visual paramediana interhemisférica del cuerpo vítreo izquierdo.	Ofuscamiento parcial del cuerpo vítreo, de modo que la visión del predador (el peligro) casi se ve impedida, pero que la vista al frente, hacia el punto de huida, queda libre. Al contrario de la catarata, que se verifica en fase PCL, este del cuerpo vítreo se verifica en la fase CA. El sentido biológico es que la presa,	

				<p>cuyos ojos generalmente están orientados a los lados pues la visión del peligro proviene de atrás, se ve prácticamente ofuscada.</p> <p>Los predadores pueden permitirse mirar con los dos ojos hacia delante, porque no tienen mucho que temer en relación a un ataque desde atrás de otro depredador.</p> <p>El hombre es biológicamente mitad depredador mitad presa.</p>	
8.	<p>Periostio: parálisis de la sensibilidad del periostio en la parte izquierda del esqueleto = úlcera fantomática del epitelio pavimentoso que antiguamente recubría el periostio.</p>	<p>1. Conflicto de separación brutal generado por un dolor que se ha producido a alguien.</p> <p>2. Conflicto de separación brutal generado por un dolor causado por un golpe recibido en el propio periostio (también en sentido figurado).</p>	<p>FH parietal, occipital cruzado del cerebro al órgano.</p>	<p>Entorpecimiento de la zona del periostio donde se ha causado un dolor, o por asociación aquella que corresponde a la zona del dolor que se ha causado a otros.</p> <p>El dolor de la dilatación del periostio, causado por el edema de la fase de solución del conflicto óseo (con DHS) puede estar acompañado de una parada sensorial local (frío en los huesos).</p>	<p>El paciente acusa una fuerte hipersensibilidad, un dolor punzante, al que se le da el nombre de "reumatismo". Fuerte dolor punzante al periostio, sin tumefacción, o muy débil, debido al hecho de que falta el epitelio pavimentoso originario.</p>
9.	<p>Carcinoma de la médula adrenal = neuroblastoma.</p>	<p>Fuerte estrés insoportable.</p>	<p>FH en la zona del sistema nervioso autónomo. Neuroganglio.</p>	<p>Neuroblastoma, elevación de la noradrenalina y la dopamina y disminución de la adrenalina.</p>	<p>Apoplejía eventual de la médula adrenal.</p>

13. Verificaciones de la nueva medicina.

13.1. Viena, 6 de septiembre del 84.

Departamento de angiología de la Clínica Cardiológica Universitaria.

Se declara que en una conferencia en la que participan:

La Prof. Dra. Mannheimer, cardióloga, Clínica universitaria de Viena,
el Prof Dr. Pokieser, Centro radiológico, Universidad de Viena,
el Dr. Fitscha, Policlínico, departamento de cardiología, Viena,
el Prof. Dr. Imhof, Centro radiológico, tomografía computerizada,
el Dr. Hamer, interino, Roma,

hoy se acordó realizar un estudio para esclarecer de un modo general las posibles correlaciones entre infarto cardíaco, conflicto de territorio y alteraciones en el cerebro, precisamente a la derecha temporalmente, bajo la forma de un denominado Foco de Hamer.

Este estudio ha analizado los siguientes ocho pacientes:

De la Clínica universitaria de cardiología de Viena (Prof. G Kaindi)
paciente de 59 años, infarto cardíaco reciente
paciente de 57 años, infarto cardíaco agudo
paciente de 45 años, infarto cardíaco agudo
paciente de 61 años, infarto cardíaco subagudo.

Del Policlínico (Il Clínica de cardiología) dela ciudad de Viena (Prof. Dr. Tiso)

paciente de 58 años, infarto cardíaco hace 4 meses
paciente, infarto cardíaco hace 6 meses
paciente de 60 años, pequeño infarto cardíaco reciente
paciente de 53 años, mismo infarto cardíaco reciente.

A todos los pacientes se les realizó un TAC sin medio de contraste, a excepción del último paciente del Policlínico, para el que está prevista el TAC en los próximos días.

Está previsto examinar a todos los pacientes en intervalos de 5 semanas.

La conferencia de hoy ha permitido saber que, tal y como los pacientes y médicos documentan y firman, el desarrollo clínico, en particular el de la inervación vegetativa, ha sido en cada caso correspondiente desarrollo del conflicto, de tal manera que el infarto, de forma consecuente con la ley férrea del cáncer, se manifiesta sólo tras la solución del "conflicto de territorio". En aquel momento todos los pacientes se encontraban ya, subjetivamente, en buena salud (vago-tonía).

Las imágenes de TAC no eran claras en todos los casos, pero su mayor parte resultaban tan sorprendentes que la conferencia ha considerado deseable un estudio para aclarar de modo definitivo las correlaciones existentes.

En estudios sucesivos deberán investigarse las diferentes localizaciones cerebrales del infarto de la pared anterior (frontal) y del infarto de la pared posterior (dorsal), si las correlaciones se aclaran de un modo más evidente.

13.2. Viena, 9 de diciembre del 88.

El día 9/12/88 los siguientes 5 médicos han realizado en Viena una comprobación conjunta de la capacidad de reproducción de la Ley Férrea del Cáncer.

Dra. Elisabeth M. Rozkydal
Dr. Jörg Birkmayer
Dr. Franz Reinisch
Dr. Fritz Blarz
Dr. Ryke Geerd Hamer

En total fueron examinados 7 pacientes. El examen tenía el propósito de establecer si todos los cuadros patológicos y los desarrollos patológicos de estos pacientes, enfermos de cáncer, esclerosis múltiple o enfermedades oncoequivalentes (Morbo de Crohn, etc...) han tenido un desarrollo inequívoco según la Ley Férrea del Cáncer.

Sin duda ha sido así, y además en los tres niveles; el psíquico pudo ser aclarado gracias a la presencia de los pacientes (anamnesis conflictiva); a nivel cerebral pudo ser demostrado con las imágenes de TAC que se presentaron, y a nivel orgánico con las radiografías e informes clínicos.

La mayor parte de los pacientes no había conocido jamás al Dr. Hamer.

Las correlaciones encontradas han sido convincentes.
Viena, a 9 de diciembre de 1988.

13.3. Gelsenkirchen, 24 de junio del 92.

Clínica estatal de pediatría de Gelsenkirchen.

Señor Decano
Prof. Dr. D.P. Pfitzer
Facultad de medicina de la Universidad de Düsseldorf.

Estimado Decano:

En calidad de miembro de la Facultad de Medicina he aceptado su propuesta de examinar 20 casos de pacientes en el curso de una conferencia médica para verificar que las leyes biológicas de la Nueva Medicina del Dr. Ryke Geerd Hamer son reproducibles.

Según lo acordado le informo del resultado tanto a Vd. como a la facultad.

El 23 y 24 de mayo de 1992 se realizó bajo mi dirección la verificación de 24 casos según las leyes de la "Nueva Medicina" en el transcurso de una conferencia celebrada en la Clínica Estatal de Pediatría de Gelsenkirchen. Se verificó si las leyes biológicas de la Nueva Medicina, descubiertas y definidas por el Dr. Hamer se habían realizado en todos los casos examinados. Cada paciente presentaba una media de 4-5 afecciones distintas.

Como saben las cuatro leyes biológicas de la medicina son:

1. La ley férrea del cáncer con sus tres criterios.
2. La ley de la bifasicidad de las enfermedades, siempre que aparezca la solución del conflicto.
3. El sistema ontogenético de los tumores y las enfermedades oncoequivalentes.
4. El sistema de los microbios condicionado ontogenéticamente.

Entre los 24 pacientes presentaban las siguientes enfermedades:

Cáncer, leucemia, psicosis, esclerosis múltiple, diabetes, alergias, epilepsia, tumores cerebrales, enfermedades infecciosas, tuberculosis, sarcoma.

En cada uno de los 24 pacientes, que en su mayoría presentaban más de una afección, hemos encontrado sin excepción que las leyes biológicas de la Nueva Medicina, de la primera a la tercera, se respetaban en cada afección individual, y justo en los tres niveles de psique, cerebro y órgano y en cada fase individual de modo sincrónico. La cuarta ley biológica, el sistema de los microbios condicionado ontogenéticamente, no ha podido ser verificada lo suficiente, porque no estaba disponible de modo completo la documentación necesaria, como por ejemplo la valoración de los agentes patógenos, etc.

En los próximos días le enviaré personalmente la documentación completa con el correspondiente informe de verificación detallado.

Es muy alta la probabilidad de que según el sistema rigurosamente científico de verificación de la reproductibilidad, las leyes biológicas de la Nueva Medicina (I-III) sean correctas.

Un saludo cordial.

Prof. Dr. E. A. Stemmann
Médico Jefe
Universitaria

Dr. Elke Mühlport
Pediatra.Prof.

13.4. Burgau, 27 de enero del 93.

Centro para la Nueva Medicina en Austria.
Dirección Dr. Ryke Geerd Hamer

Burgau, 27/1/1993

Declaración.

El 27 de enero de 1993 en el Centro para la “Nueva Medicina”, en presencia del Dr. Willibald Stangl, médico legal, Dr. Wilhelm Limberger y el Dr. Hamer, han sido examinado 12 pacientes para verificar la exacta correspondencia de las leyes biológicas de la “Nueva Medicina”. Como media cada paciente presentaba tres o cuatro afecciones.

Las cuatro leyes biológicas de la “Nueva medicina” son:

1. La ley férrea del cáncer con sus tres criterios.
2. La ley de la bifasicidad de las enfermedades, siempre que aparezca la solución del conflicto.
3. El sistema ontogenético de los tumores y las enfermedades oncoequivalentes.
- 4.El sistema de los microbios condicionado ontogenéticamente.

Las situaciones de los 12 pacientes tenían que ver con las siguientes afecciones:

Cáncer, psicosis, diabetes, tumores cerebrales, sarcomas, esclerosis múltiple, neurodermatitis.

En los 12 pacientes, cada uno de los cuales como ya hemos dicho presentaba más de una patología, hemos podido verificar sin excepción que las leyes biológicas de la “Nueva Medicina” (I-III) se cumplían plenamente. La cuarta ley biológica, el sistema de los microbios condicionado ontogenéticamente, no pudo ser verificada suficientemente porque no estaba disponible al completo la documentación, así como la valoración de los agentes patógenos, etc.

Dr. Willibald Stangl

Dr. Wilhelm Limberger

Dr. Willibald Stangl
Médico legal

Tulln, 8 de febrero de 1993

Estimado Señor Decano:

Seguido a muchas circunstancias verificadas, deseo comunicarle los siguientes hechos objetivos para pedir su ayuda.

También nosotros, los médicos legales, tenemos que enfrentarnos continuamente en el ejercicio de nuestra profesión con diagnósticos y métodos de curación que no hemos aprendido ni durante el estudio de medicina ni durante la especialización en medicina legal. (Medicinas alternativas de varias tendencias).

En los últimos años, cada vez más a menudo hemos tenido que enfrentarnos con un método de curación del cual ni yo ni mis colegas de la medicina legal habíamos oído hablar. Se trata de la denominada LEY FÉRREA DEL CÁNCER según el Dr. Ryke Geerd Hamer.

Por diversas partes nos piden las personas que hemos examinado que tengamos en cuenta los descubrimientos de esta “Nueva Medicina” en el desarrollo de nuestra pericia.

Todos mis colegas y yo nos hemos opuesto a tal práctica y al final me he visto citado ante el tribunal por un abogado de un alumno de autoescuela por el motivo de que mi buen hacer era incompleto y por lo tanto erróneo.

Tras una hora de proceso al final fui absuelto. Dado que ni yo ni mis colegas estamos interesados en vernos envueltos en el futuro en semejantes controversias, como presidente de la Asociación de los médicos legales de Austria meridional, he obtenido el mandato de examinar estos descubrimientos y consecuentemente he estudiado la literatura concerniente. Al final he estado durante días enteros como observador en el Centro de Nueva Medicina de Burgau. He podido ver a cerca de 130 pacientes y tomar una visión de su anamnesis patológica. Con todas mis reservas críticas respecto a esta nueva medicina, me ha dejado atónito la exacta regularidad encontrada en cada uno de los casos; todavía más sorprendente ha sido para mí el hecho de que los pacientes que llegaban al Centro con un pronóstico nefasto seguidamente se curaban.

Yo mismo, en el ámbito de mi actividad, tanto de médico como de médico legal he examinado cerca de 120 personas; con este fin he pedido cada vez un TAC y tengo que admitir la exactitud encontrada en cada uno de estos casos.

¿Por qué le comunico todo esto? No puede ser tarea del departamento de medicina legal verificar artesanalmente la validez de estos descubrimientos. Por el contrario, si estos fueran comprobados, en varios ámbitos del servicio sanitario público se desprenderían aspectos médicos completamente erróneos que implicarían profundas innovaciones en el plano legal. Por ejemplo, no se podría prohibir a un epiléptico el derecho a sacar el carnet de conducir; la convalecencia de los enfermos de TBC tendría bases totalmente diferentes; en la legislación sobre la maternidad habría que incluir nuevos párrafos esenciales para la protección del feto. En la valoración de las ayudas a discapacitados (asignación de indemnizaciones), a los niños, así como a las pensiones anticipadas por invalidez por enfermedad, habría que aplicarlas correcciones y nuevas medidas que implicarían grandes cambios a nivel socio-económico. También la ley sobre el control bacteriológico debería ser abandonada y sustituida por mejores prescripciones higiénicas.

Los médicos legales de Austria meridional que se han reunido en una sociedad científica tienen que enfrentarse a la fuerza con estos descubrimientos. Por una parte la presión de la población cada vez se hace más fuerte, y las salas del juzgado no son el mejor lugar para solventar estas divergencias; por otra parte no estamos dispuestos a aceptar la acusación de falta de flexibilidad. En virtud de presidente de nuestra sociedad científica le invito por lo tanto, estimado Decano, a promover por parte de la universidad la verificación de la ley férrea del cáncer y de las enfermedades oncoequivalentes.

Le doy las gracias con anticipación a su respuesta, que será comunicada rápidamente a todos mis colegas médicos legales por medio de la asociación central austriaca.

Cordiales saludos.

Dr. Stangl Willibald, médico legal.

13.5. Villejuif, 20 de agosto del 97.

Marc Frèchet
Psicólogo clínico.
Asesor de psicooncología y oncología médica.

Obj.: testimonio.

Alto tribunal:

Soy consciente que estas declaraciones pueden ser utilizadas por este tribunal y acepto las eventuales consecuencias derivadas de las siguientes declaraciones para el procedimiento penal.

Desde 1978 ejerzo como psicólogo clínico independiente. Durante nueve años he ejercido en la clínica Paul Brousse en Villejuif en el ramo de la medicina oncológica en colaboración directa con el profesor G. MATHE. La financiación de la investigación la cubría la Asociación Claude Bernard. Mis actividades eran las siguientes: cada jueves me ocupaba todo el día con las consultas. Las personas que me consultaban estaban afectadas fundamentalmente de molestias sintomáticas constituidas por patologías hemáticas o tumores. Todos los pacientes se me asignaron por médicos de la clínica. Durante estos nueve años han pedido mi consulta casi mil pacientes. Entre estos pacientes había tanto adultos como niños. En el último año, cuando tuve que dejar la clínica, no acepté nuevos pacientes.

Aparte de la consulta mi actividad se dedicaba a la investigación que consistía en la verificación de declaraciones de numerosas personas en relación al aspecto psicológico de las afecciones oncológicas.

El fin de estas verificaciones era el siguiente: frente a su desesperación o depresión y a su búsqueda de una curación rápida y milagrosa, he intentado ayudarlos a encontrar un sentido interior para su enfermedad en lugar de pretender la solución desde el exterior.

Les he conducido a afrontar, aparte de su sufrimiento diario, los problemas más profundos permitiéndolos asumir un rol activo.

Como mis conocimientos no son de tipo médico he pedido a los pacientes que me informen de sus síntomas, molestias y de las consecuentes experiencias positivas y negativas. Tras haber recopilado con estas personas varios sucesos dramáticos de su vida, hemos podido identificar ciertos orígenes comunes de su enfermedad. Si estos resultados fuesen publicados se llegaría a la conclusión de que las personas que han sufrido tales conflictos psíquicos antes o después en su vida, con gran probabilidad, habrían sufrido daños físicos. Nuestra continua investigación en el ámbito de este trabajo ha sido lo más precisa posible, con el fin de identificar las correlaciones entre las percepciones psíquicas y los síntomas orgánicos. Por poner un ejemplo: en relación al cáncer de mama hemos podido identificar cinco ámbitos conflictuales.

Según mi opinión también el Dr. Hamer ha indicado las mismas tipologías que hemos encontrado nosotros. A nivel médico, gracias a mi actividad en Villejuif, he podido elaborar la identificación biológica de varios tumores de mama.

El método del Dr. Hamer me ha permitido determinar de modo específico las molestias emotivas relativas a esta sintomatología orgánica particular. Si se analizan los casos tumorales en hombres y mujeres es posible clasificar los distintos tipos de cáncer según las categorías definidas por el Dr. Hamer.

Independientemente del conocimiento de los trabajos del Dr. Hamer, estamos hoy en día en posición de confirmar al 100% el método que ha desarrollado por medio de los resultados de nuestra profunda investigación en pacientes afectados de tumor de mama. Nuestra atención se ha concentrado en considerar lo más precisamente y de la forma más completa posible las percepciones del paciente en las confrontaciones de su propia enfermedad. Si le presentase al Dr. Hamer los resultados de nuestro análisis psicosomático de los problemas expresados por nuestros pacientes, él estaría en posición de poner en correlación estas problemáticas psíquicas con la patología del paciente.

Como excolaborador del hospital me he ocupado de tres grupos distintos de pacientes:

Grupo A compuesto por 389 personas (41,38%) que seguían con el tratamiento médico.

Grupo B compuesto por 215 personas (26,70%) que han rechazado el tratamiento médico.

Grupo C compuesto por 312 personas (33,0%) que se han presentado sólo a una consulta.

Puedo confirmar que independientemente de la terapia médica que los pacientes seguían, la comprensión íntima de los mecanismos psíquicos y biológicos ligados a los síntomas clínicos siempre ha llevado a una mejoría de la situación del paciente. Muchos de ellos gozan hoy de buena salud, su calidad de vida ha mejorado y viven con más serenidad.

Considerando el período de ocho años de investigación en Villejuif vemos como hasta el 29 de junio de 1994 de 604 pacientes (grupo A y B) 285 han sobrevivido, es decir, el 47,18%.

De los que han sobrevivido 102 pertenecen al grupo A (26,22%) y 183 al grupo B (85,11%).

Según su deseo me he ocupado de los pacientes del grupo A una media de 8 horas por persona; los pacientes del grupo B habrían necesitado al menos 40 horas por persona. Los dos grupos tenían la posibilidad de contactar conmigo telefónicamente también fuera de las horas de consulta.

En conclusión, querría poner de relieve que la mayor parte de los pacientes fallecidos han muerto por su miedo, cansancio biológico y su aislamiento emotivo por la misma causa que les había llevado a enfermar.

Con estas breves reflexiones, estimado tribunal, espero permitir os echar una breve mirada al patrimonio de conocimientos y frutos recolectados que conlleva el trabajo con el método del Dr. Hamer.

Mi deseo sería poder trabajar a su lado.

Marc Frèchet.

Necrología.

Marc Frèchet fue encargado por su jefe Mathe, una de las tres autoridades junto al Prof. Israel y el Prof. Schwarzenberg del renombrado centro oncológico estatal de Villejuif en París, de investigar cual era la mortalidad de los pacientes si no se intervenía.

Tenía que dar asistencia psicoterapéutica a los dos grupos de pacientes, tratados con la quimio y no tratados. Obviamente, sin embargo, los pacientes no tratados, en su mayoría considerados casos incurables, habían sufrido ya el shock del diagnóstico y el pronóstico. Normalmente el porcentaje de mortalidad de pacientes similares es la misma a la de los pacientes que son tratados con quimio. No estaba previsto sin embargo que Marc Frèchet les explicase la Nueva Medicina. Cuando al final se supo lo que había hecho y que había sobrevivido el 85% de los pacientes no tratados que sin embargo habían salido del pánico gracias a la Nueva Medicina, e incluso el 28% de los pacientes tratados con la quimio (también salieron del pánico gracias a la Nueva Medicina), le despidieron de la clínica.

La tragedia: Frèchet quería publicar su documentación, pero justo a causa de la expulsión había sufrido el conflicto de “no conseguirlo”, con osteólisis al cuello del fémur a nivel orgánico.

Algunos días antes de terminar su documentación (“ahora lo he conseguido”) sus osteólisis entraron en fase de curación y la ingle se hinchó provocando fuertes dolores.

A pesar de conocer la Nueva Medicina, e imprudentemente, fue a un hospital de París para que le vieran y le sucedió allí una cosa muy extraña. Le dieron morfina, probablemente con cualquier pretexto o incluso sin que lo supiese él, y ya no volvió a despertarse. Tras diez días, a mediados de enero de 1998, murió.

Una cosa particularmente macabra: su jefe, el Prof. Mathe, es decir, uno de los jefes del centro oncológico de Villejuif en París, se dejó curar un adenocarcinoma bronquial por mí y por un amigo mío según la Nueva Medicina durante diez años, sin quimio. Desde que se curó continua utilizando la quimio para los pacientes, incluso sabiendo que la mortalidad con esta pseudo terapia es del 98%.

Marc Frèchet ha muerto como mártir de la Nueva Medicina.

Dr. Ryke Geerd Hamer.

13.6. Trnava.

Confirmación.

En los días 8 y 9 de septiembre de 1998, en el instituto oncológico Sta. Elisabeth de Bratislava y el departamento oncológico del hospital de Trnava han sido examinados siete casos de pacientes de un total de más de 20 enfermedades en presencia del prorector de la Universidad de Trnava, del decano de la facultad de metodologías curativas y sociales de la Universidad de Trnava y de 10 profesores y catedráticos. Se tenía que establecer si en base a las reglas naturales de la prueba de reproductibilidad se podía definir la verificación de su sistema.

Así ha sucedido.

En realidad no ha sido posible examinar, por falta de informes completos de examen, los 100 casos que se pueden examinar en cada enfermedad según las leyes de la Nueva Medicina, pero en los que se ha hecho han demostrado que todas las leyes biológicas de la Nueva Medicina se confirmaban.

Los abajo firmantes sostienen por lo tanto que está confirmado con una alta certeza que el Dr. Hamer, con su presentación en dos conferencias de verificación, ha probado su sistema. Tenemos en gran estima el empeño humano, ético e indulgente del Dr. Hamer y de su nuevo tratamiento global al paciente. Considerando todos estos factores hemos sacado la impresión que la cuestión de la aplicación cuanto más rápida posible de la Nueva Medicina debe ser un asunto urgente.

Trnava, 11/09/1998

Catedrático de psiquiatría, presidente de la comisión científica: Prof. Dr. J. Pogàdy.

Profesor en oncología, decano de la Fac. de metodologías curativas: Prof. Dr. V. Kromèry.

Profesor de matemáticas, prorector de la facultad de investigación: Dr. J. Miklosko.

Explicación: a la confirmación de la Universidad de Trnava de la verificación de la Nueva Medicina acaecida el 11/09/1998.

La Nueva Medicina fue oficialmente confirmada tras la verificación realizada el 8 y el 9 de septiembre de 1998 en la Universidad de Trnava.

El documento fue firmado por el prorector (catedrático de matemáticas), por el decano (catedrático de oncología) y por el presidente de la comisión científica (catedrático de psiquiatría).

Por esta razón la competencia de los firmantes no se puede poner en duda. Desde 1981 las Universidades de Europa occidental, en particular la Universidad de Tübingen (Alemania) se han negado categóricamente a hacer una verificación científica similar.

Durante estos últimos años, con ocasión de 26 conferencias públicas de verificación, los muchos médicos presentes han procedido al examen y a la verificación de las Leyes Biológicas de la Nueva Medicina. Durante estas verificaciones todos los casos examinados se han revelado correctos: estos

documentos, aunque provistos de certificado notarial, jamás fueron aceptados ni reconocidos. Siempre se ha sostenido que hasta que esta verificación no se produjera en el ámbito universitario no se podría considerar como válida, y que por lo tanto la medicina oficial permanecía como la única medicina “reconocida”.

La Nueva Medicina, con sus cinco leyes biológicas y sin hipótesis suplementarias, es válida para los hombres, los animales y los vegetales. Es tan clara y coherente que se habría podido y debido verificar fácilmente en cualquier paciente elegido al azar, sólo con que hubiese habido tal voluntad.

Las graves calumnias, campañas denigrantes de los mas media, así como la prohibición de ejercer mi profesión de médico, los diferentes atentados contra mi vida y las amenazas de tratamientos psiquiátricos (por pérdida del sentido de la realidad) hasta mi encarcelación (juzgado y detenido por más de un año por haber dado información en tres casos, gratuitamente, sobre la Nueva Medicina, no deben y no pueden sustituir los argumentos científicos indispensables para rebatir a un adversario científico. La duda es lícita, sobre si la represión de este descubrimiento, como se ha constatado hoy, ha sido, en efecto, la expresión de la fuerza brutal que intenta salvaguardar el poder y los privilegios de la “vieja” medicina.

La Nueva Medicina es la medicina del futuro. Impedir que se aplique es un crimen contra la humanidad, cada día más grande.

Según estadísticas oficiales como las del centro alemán de investigación contra el cáncer de Heidelberg, podemos constatar como poquísimos pacientes tratados por la medicina actual con la quimio sigan vivos todavía tras cinco años (sólo el 5%).

Con ocasión de la persecución por parte de las autoridades austriacas del Centro de la Nueva Medicina de Burgau, se confiscaron 6500 direcciones de pacientes (la mayor parte de ellos considerados terminales por la medicina oficial). El ministerio de Wiener Neustadt tendría que admitir que se ha constatado, por medio de la certificación notarial, que más de 6000 pacientes todavía estaban vivos después de cuatro o cinco años (más del 90%).

La pretensión de verificación por parte de una universidad se ha satisfecho. Ahora todos los pacientes tienen el derecho, a fin de que se ponga final al peor y más cruel crimen contra la humanidad, de tener las mismas perspectivas de curación: el derecho a ser tratados según las cinco leyes biológicas naturales de la Nueva Medicina, oficialmente, dentro de la estructura pública.

Apelo a todas las mujeres y a todos los hombres honestos y sinceros, solicitando su ayuda.

Dr. Hamer