

**Dr. Ryke Geerd Hamer**

**El testamento  
de una  
Nueva Medicina**

**Parte II**

**Las 5 leyes biológicas de la naturaleza -  
Fundamento de toda la medicina**

**Los programas biológicos, sensatos, especiales de la naturaleza**

**Psicosis  
Síndrome  
Cáncer en niños, embriones, animales, plantas  
El surgimiento espontáneo de delitos**

+ Tabla de la Nueva Medicina:  
"Psique – Cerebro – Órgano"  
con registros

## Agradecimientos

Mis agradecimientos son para todos los colaboradores, amigos, sponsors y ayudantes que han trabajado para que este libro pudiese ser publicado.

En particular quiero agradecer a los pacientes, que me han permitido hacer publico sus casos, a veces de manera anónima, a veces con fotografías o incluso con el nombre, de modo que su experiencia resultase útil a otros pacientes.

Mi agradecimiento a los vivos y mi respeto a los muertos, que están entre nosotros con su ayuda.

Este libro está dedicado, con respeto a los muertos y, con amor por la verdad, a los vivos.

A mi hijo DIRK, que a la edad de 19 años y mientras dormía fue alcanzado mortalmente por un príncipe italiano, que creía disparar sobre otra persona.

A causa de su muerte yo mismo enfermé de un DSH "DIRK-HAMER-SYNDROM" (Síndrome de Dirk Hamer), es decir, un conflicto de pérdida con cáncer de testículos.

Esta extraña coincidencia de un shock conflictivo agudo y dramático y de una enfermedad tumoral me ha permitido llegar al conocimiento de la Nueva Medicina.

A mi querida esposa SIGRID, mi "sabia muchacha", que ha sido el primer médico en el mundo que ha reconocido la validez de la Nueva Medicina.

A mis pacientes difuntos, que se me hicieron queridos como hijos, pero que fueron atormentados y con ello obligados con fuertes presiones a retornar a los tratamientos de los médicos dominantes y que bajo los efectos de la morfina murieron de un modo miserable.

A los vivos que han tenido la suerte o el coraje de sustraerse de esas presiones de la llamada medicina oficial y que gracias a ello han recuperado la salud.

Que este libro sea uno de los que más felicidad dé a todos aquellos de buena voluntad y animo sincero que lo lean.



Dirk Geerd Hamer

Nacido el 11 de marzo de 1959 en Marburg,  
herido mortalmente el 18 de agosto de 1978 en la isla de Cavallo, en Córcega,  
muerto el 7 de diciembre de 1978 en Heidelberg,  
enterrado bajo los muros de la ciudad junto a la Pirámide en Roma.

Dirk, hijo mío,

¡Hace dos años, un día como hoy, fue el mas negro de mi vida, la hora más difícil de mi vida! Mi amado hijo Dirk murió entre mis brazos. Nada, ni antes ni después, ha sido tan terrible, tan indescriptiblemente destructivo como ese momento. Pensé que quizás aquel sentimiento de impotencia, de abandono, de tristeza infinita se desvanecería lentamente, pero por el contrario cada vez es mas fuerte. No puedo seguir siendo la persona que fui. Pobre hijo mío, lo que has tenido que soportar, lo que has tenido que sufrir, y sin quejarte jamás. Que no habría dado por haber muerto yo en tu lugar. Cada noche vuelves a morir entre mis brazos, 730 noches que has vuelto a morir a mi lado y yo no quería dejarte ir, pero la atroz fatalidad te llevaba siempre. Cada vez me quedaba impotente hasta el final, gritando como hace dos años, gritando sin poderme contener y desconcertado, como en aquel momento, entre los pacientes graves y los médicos y enfermeras apáticos, brutales y crueles, que solo me dejaron estar a tu lado cuanto estabas muriendo.

Tú, chico maravilloso, has muerto como un rey, orgulloso, grande y aun así tan tierno, a pesar de todos los tormentos, de todos los tubos en las venas y arterias; a pesar de la intubación y del terrible decubito. Rechazaste la bajeza y la maldad de tus torturadores tan solo moviendo la cabeza: "Papá, son malos, muy malos". En los últimos días me hablabas solamente con los ojos, pero yo comprendí cada una de tus palabras.

¿Has entendido tú también todo aquello que te dije al final, que tu padre y tu madre te amarán infinitamente que siempre estarás presente haciendo todo junto a nosotros? ¿Y que ahora deberás ser muy fuerte y tener un sueño larguísimo? Asentiste y yo estoy seguro de que lo has comprendiste todo, a pesar de tu lucha contra la muerte.

Solo una vez, cuando ya habías cerrado los ojos y mis lágrimas caían en tu cara y oyéndome llorar, has movido un poco la cabeza contrariado. Querías decirme: “Papá, no tienes porque llorar, siempre estaremos juntos”.

No me avergüenzo delante de nadie, hijo mío. Lloro tan a menudo, cuando nadie me ve. No te lo tomes a mal. Sé que no has visto jamás llorar a tu padre. Pero ahora soy también tu alumno y estoy tristemente orgulloso de ti por la dignidad con la que nos has precedido a través de la gran puerta de la muerte. Pero ni siquiera ese orgullo puede calmar mi desesperación cuando cada noche vuelves a morir entre mis brazos y me dejas sumido en la desesperación.



Este dibujo lo pintó mi hijo a la edad de dieciocho años en Roma. Es un tipo particular de “Autorretrato” en el que se pintó con ochenta años, un año antes de su muerte.

Primero mi Dirk me enseñó a comprender el contexto global del cáncer; después, lentamente he abarcado la medicina entera.



Mi amadísima esposa, la doctora Sigrid HAMER, médico y compañera leal durante casi 30 años. Supo vencer cinco enfermedades tumorales, todas surgidas –mas o menos- a consecuencia del sufrimiento por su amado hijo Dirk. Murió el 12-4-85 entre mis brazos a causa de un infarto cardíaco agudo.

## Prologo a la segunda edición hasta la séptima

Estimado lector:

Este libro “El legado de la nueva medicina” se ha convertido en la base para una nueva comprensión global de la Medicina. Lo que tan solo me había atrevido esperar en mis sueños más audaces ha ocurrido de verdad: Los lectores han comprendido que con esto se ha dado un giro de proporciones inimaginables en el pasado en la historia de la medicina.

Si bien el libro “El cáncer – Enfermedad del alma” de 1984 representó el primer estadio de esta forma de pensar, en el presente libro se han ido plasmando durante este tiempo los fundamentos que se pueden comprender y realizar en la práctica, ofreciendo así una nueva dimensión. En particular La Nueva Medicina ha hecho comprensible el sistema ontogenético de los tumores y de las enfermedades onco-equivalentes de un modo extraordinariamente simple y sobretodo comprobable, de tal manera que se pueda utilizar realmente.

Las reacciones y las cartas de los lectores con respecto a este libro han sido no solo positivas, sino también entusiastas. Eso me ha compensado ampliamente por todos los sacrificios y fatigas. Los casi 20.000 volúmenes distribuidos hasta ahora entre los lectores se han propagado como el fuego en todo el mundo, tanto en alemán como en la traducción francesa “Fondements d’une Médecine Nouvelle”.

No se puede parar La Nueva Medicina, ni tampoco el nuevo modo de pensar que conlleva.

La peor forma de esclavitud del hombre, es decir el total alienamiento de si mismo, tendrá por fin un final. La angustia que nace de la perdida completa de la fe natural en uno mismo y en el propio cuerpo, de la capacidad instintiva para escuchar la voz del propio organismo, será abatida.

Con la comprensión de los nexos existentes entre psique y cuerpo, el paciente abarca también el mecanismo del pánico, de los miedos irracionales frente a procesos considerados inevitables por los pronósticos, que justamente por eso se convierten en inevitables y letales, por cuanto el paciente se los cree porque tiene miedo. De esta manera se pondrá fin también al pleno poder de los médicos, crecido sin medida debido a esta angustia por un “mecanismo tumoral autodestructivo”, por la “crecida ilimitada de las metástasis destructivas”, etc...

Los médicos deberán devolver a los pacientes la responsabilidad, de la cual realmente ellos ni se han hecho, ni han podido hacerse cargo.

Este libro puede significar la verdadera libertad para aquellos que realmente lo comprendan.

La experiencia más maravillosa para mi fue el hecho de ver que los pacientes, con el libro de la NUEVA MEDICINA en la mano, están en la situación de salvarse por sí solos. Leen el libro, lo comprenden, van con calma y tranquilidad a su doctor o catedrático, y le ponen el libro encima de la mesa diciéndole que quieren ser tratados únicamente con este método. Ningún catedrático en este mundo puede decir nada en contra, y ninguno ha podido hasta ahora argumentar nada en contra. Los histopatólogos, que hasta ahora eran los “dioses del destino” en medicina, son los que debían decidir si un tejido era canceroso o no. En la

confrontación con el sistema ontogenético de los tumores y de las enfermedades onco-equivalentes deberán sin embargo desmentirse y darse por vencidos si su diagnóstico no se comprueba. Ahora se establecen unos criterios nuevos por completo y sobretodo demostrables. Además la diagnosis histológica y los presuntos pronósticos que circulaban en el pasado (“le queda tanto de vida y de tal manera; tiene tantas probabilidades de sobrevivir”) ya no producen miedo, porque el paciente sabe que eso es lo que puede programar su pronóstico.

El paciente se ha emancipado y no mira mas como un conejillo asustado al medico jefe, de cuya boca esperaba oír tembloroso el pronóstico mortal (lo cual le causaba siempre el sucesivo conflicto con una llamada “metástasis”); el paciente está hoy día de frente al médico como un igual. El paciente puede incluso comprender la Nueva Medicina tan bien como el médico, mientras que entre los dos no estaban en situación de comprender el caos precedente de la vieja medicina, con todas sus excepciones inexplicables y sus hipótesis gratuitas. Los médicos se han comportado como si pudieran entender este absurdo o como si lo hubiesen entendido ya.

Por último un caso real, verificado en Bremen hace algún tiempo y que me ha marcado profundamente: una muchacha joven, de la que se había dicho en la clínica que estaba “llena de metástasis” y que no tenía ninguna esperanza de sobrevivir, recibe a escondidas de una buena amiga este libro. Para poder leerlo en paz se va al bosque, se acomoda en un lugar tranquilo junto a unos árboles y... lee. Como había sido una secretaria maravillosa hasta aquel momento pudo leer muy rápido y con concentración durante horas. No sintió ni hambre ni cansancio; leyó febrilmente durante 6 horas, según ella dice. “Después” cuenta “se me abrieron los ojos. Comprendí con un alegre susto lo que significaba este libro. Salté tan alto como pude del tronco donde estaba sentada y le grité al bosque: ¡Ahora sé que puedo seguir viviendo”!.

No se equivocó. Ahora está bien y desde hace tiempo fuera de peligro.

Aunque este libro hubiese ayudado sólo a esta joven muchacha, una única persona, a sobrevivir, habría valido la pena escribirlo.

Vuestro Dr. Ryke Geerd Hamer

## Prólogo a la séptima edición

Tras la aparición hace diez años de la primera edición de la obra “Fundamentos de una Nueva Medicina, vol. I”, se ha hecho necesaria de un modo urgente una mayor reelaboración.

Cuando miro hacia atrás pienso que con la primera edición de 1987 se dio un gran paso.

Las 4 leyes biológicas naturales, descubiertas entonces, se han revelado como completamente acertadas, aunque la cuarta ley biológica (sistema ontogénico de los microbios) no pueda ser verificada en muchos casos patológicos, ya que no presentan resultados bacteriológicos. Así, por ejemplo, se cree que la tuberculosis esté completamente erradicada, renunciándose por lo tanto en 9 de cada 10 casos a controlar correctamente los así llamados “bastoncillos acidorresistentes”. Sobretudo la medicina clásica oficial, como era previsible, tiene dificultades notables para entender la Nueva Medicina. Los conceptos “benigno” y “maligno” están tan profundamente arraigados que han impedido de un modo semireligioso avanzar en casi todos los campos de la ciencia.

De esta manera los que una vez fueron mis colegas simplemente no pueden o no quieren entender que, por ejemplo, un cáncer controlado del paleoencéfalo y una tuberculosis con la típica sudoración nocturna y temperaturas subfebriles pueden pertenecer al mismo programa especial (lo que anteriormente he denominado todavía como enfermedad), sólo que el cáncer es la fase conflictiva activa y la TBC la fase de curación.

En 1994 se añadió una quinta ley biológica a las cuatro de 1987, la considerada Quintaesencia:

“La ley de la comprensión desde el punto de vista evolutivo de cualquier enfermedad como una parte de un Programa Especial, Biológico y Sensato de la naturaleza (EBS)”.

Es obvio que esta quinta ley biológica ya estaba contenida implícitamente en la primera edición, ya que toda la Nueva Medicina se basa en el principio de esta comprensión. Sin embargo no había estado todavía definida con claridad. Con esta quintaesencia la Nueva Medicina se completa prácticamente de un modo lógico y coherente.

Con la quinta ley se supera mi opinión precedente. En el momento del descubrimiento de la ley férrea del cáncer y de la ley de las dos fases de las denominadas enfermedades (en la solución del conflicto), pensaba todavía que la DHS, el shock biológico conflictivo inicial, fuese un “cortocircuito” en el cerebro. Ya que por “cortocircuito” se entiende todavía una “avería”, un “fallo” del organismo, una degeneración maligna de la naturaleza no sensible. Pero todo eso no cuadraba. Por suerte no había metido estos embrollos inútiles en las dos primeras leyes biológicas, sino que las había formulado de un modo puramente científico.

Este modo de actuar ha dado sus frutos, ya que no he tenido necesidad de modificar ni la tercera ni la cuarta ley biológica. Podemos así llamar a estas leyes las cinco leyes biológicas de la naturaleza. Así pues este libro se completa solamente mediante la quintaesencia de la quinta ley biológica de la naturaleza.



Ahora tenemos un sistema científico preciso de 5 leyes naturales, sin hipótesis alguna.

A esto se opone la medicina clásica oficial, que juega el papel de “medicina de estado”, y se autodefine como “reconocida”, y por eso pretende reprimir los conocimientos de la Nueva Medicina desde hace 17 años con un desprecio casi inimaginable por la humanidad.

El “error reconocido” en el que persiste la “medicina de estado” solo puede apoyarse en algunos miles de hipótesis, pero jamás en ninguna ley biológica. Por lo tanto con la “medicina reconocida” no se ha podido verificar jamás nada científicamente en ningún caso patológico.

En la Nueva Medicina por el contrario, cada uno de los casos debe ser reproducible según las cinco leyes biológicas.

Los procesos patológicos, ahora ya reconocibles y comprensibles para el paciente y para el médico, le quitan al paciente todo el pánico. Hemos redescubierto al mismo tiempo la medicina originaria. Por esta razón en España se la denomina con cariño “medicina sagrada”.

Colonia, 24-12-95

### **Anexo al prólogo de la séptima edición,**

escrita en la prisión Colonia-Ossendorf (“Klingelputz”) el 18 de agosto de 1997.

Estimado lector:

Hace hoy diecinueve años que mi hijo DIRK, mientras dormía en una barca, fue herido mortalmente, al alba, por la carabina de guerra de su asesino. Murió el 7 de diciembre de 1978.

Por desgracia pasaron dos años durante los cuales no fue posible imprimir este libro. Tras el caso de la pequeña Olivia Pilhar de Austria se llevó a cabo contra nuestra casa editorial y contra mi persona un increíble terrorismo por medio de graves calumnias y de los medios. Este terrorismo casi ha destruido nuestra casa editorial, pero al final no lo ha conseguido. (No quisiera detenerme aquí a hablar nuevamente del caso de Olivia e invito a todos los interesados a leer el libro escrito por su padre “Olivia – Diario de un destino”).

En este punto quisiera dar las gracias de un modo especial a algunos buenos amigos sin los cuales no lo habríamos logrado jamás.

Desde hace tres meses me encuentro en la prisión de Colonia, en la cárcel llamada “Klingelputz”. Y estoy orgulloso de tener, o poder estar en la cárcel por todos los pacientes, por todos aquellos que se han puesto, o se pondrán, de parte de la Nueva Medicina y por la verdad científica. Desde que pudimos ver los sumarios de la comisión ha sido posible ver con que desprecio por la humanidad y con que energía criminal nuestros adversarios han ido a por mí y a por la Nueva Medicina. Oficialmente estoy acusado de haber hablado gratuitamente de la Nueva Medicina con tres personas. Para preparar una condena, la prensa tenía que presentar el caso en tono dramático y con profundo odio: “Curandero de

Colonia – 40 muertos ya” y “Dr. Hamer: la lista de los muertos se hace cada vez mas larga”. Tras la lectura de los periódicos no sorprendería que muchos de los presos de la cárcel de Colonia hubieran querido saltarme al cuello.

No se puede hablar en absoluto de una verificación pública, honesta y científica de la Nueva Medicina. Con la ayuda de la justicia se me quiere obligar de hecho a no hablar mas sobre medicina, a no impartir ningún seminario mas, a no escribir ningún libro más. Según el Prof. Dr. Hanno Beck, catedrático de la materia “Historia de las ciencias” en Bonn, es “desde hace mucho tiempo la peor represión del conocimiento que haya visto jamás”.

Pensemos cuanto sufrimiento podría ser evitado preventivamente si el conocimiento de las 5 leyes biológicas no fuese negado sistemáticamente a la población. ¡Esta situación se transforma en el delito más grande de la historia de la humanidad!

Sé que estoy en prisión, condenado el 9-9-1997 a 19 meses de reclusión, por haber divulgado la verdad científica por todas las personas a las que todavía puede ser de ayuda la Nueva Medicina. Lo aguanto sin protestar, por haber, literalmente, “hablado tres veces con un paciente de Nueva Medicina, gratis”. De lo cual se desprende que por tres veces se trate de una consulta, tres tratamientos.

El juez que me debía juzgar en este proceso-farsa, rehusó en el último momento escuchar el testimonio de diez médicos y diez pacientes de la Nueva Medicina que en un principio si había aceptado. La sentencia ya estaba dictada a priori.

Vuestro Dr. Med. Ryke Geerd Hamer

# ÍNDICE

## 1. Presentación

## 2. Las enfermedades (ahora comprendidas como programas especiales, biológicos y sensatos) del hombre, los animales y las plantas como un suceso de tres niveles.

2.1. ¿Qué significa la sincronía del desarrollo a tres niveles?

## 3. Introducción a la Nueva Medicina.

## 4. La sustancia de la Nueva Medicina. Definición respecto a la denominada “medicina académica”.

## 5. LA LEY FÉRREA DEL CÁNCER. LA PRIMERA LEY BIOLÓGICA DE LA NUEVA MEDICINA

5.1. El primer criterio de la ley férrea del cáncer

5.1.1. Definición del concepto de “conflicto” en la ley férrea del cáncer.

5.1.2. El síndrome de Dirk Hamer (DHS)

5.2. El segundo criterio de la LEY FÉRREA DEL CÁNCER.

5.3. El tercer criterio de la LEY FÉRREA DEL CÁNCER.

## 6. El sistema codificado del cerebro. El fundamento de los conflictos biológicos.

6.1. La evolución de los procesos biológicos del cáncer en comparados en el hombre y en el animal.

6.2. Comparación del conflicto biológico en el hombre y los animales

## 7. La ley de las dos fases de los programas especiales biológicos sensatos (en el pasado llamados enfermedades) en la solución del conflicto. La segunda ley biológica de la Nueva Medicina.

7.1. Fase simpaticotónica de conflicto activo – evolución del conflicto

7.2. Conflictolisis, solución del conflicto biológico.

7.3. La crisis epiléptica o epileptoide en el proceso de curación explicada con el ejemplo del infarto cardíaco.

7.4. ¿Qué significa solución “biológica” de un conflicto?

7.4.1. Ejemplo: solución de conflicto biológico mediante carcinoma intersticial del testículo

## 8. La crisis epiléptica como pasaje normal en la fase de curación.

8.1. Posibilidad de enmascarar la crisis epileptoide.

## 8.2. La naturaleza de la crisis epileptoide

8.2.1. Ejemplo: tren directo París-Colonia, 06/10/1984, salida a las 7:37

8.2.2. Ejemplo: el oficial ordenanza y el cadete.

8.2.3. Ejemplo: epilepsia desde los ocho años

8.2.4. Ejemplo: aventura amorosa en turco: la amante

8.2.5. Ejemplo: pura catástrofe.

8.2.6. Ejemplo: lucha hasta la última gota de sangre

8.2.7. Ejemplo: la muerte del venerado director de orquesta

8.2.8. Ejemplo: los cuatro espíritus malos

8.2.9. Ejemplo: los tocamientos prohibidos.

8.2.10. Ejemplo: Papa Noel.

## 8.3. Las crisis epilépticas y epileptoides más importantes

8.3.1. Ataques de hemicrania

8.3.2. Las crisis epilépticas (ataques epilépticos) del centro cortical motor.

8.3.2.1. Asma bronquial

8.3.2.2. El infarto de miocardio

8.3.3. Las crisis epilépticas del centro cortical sensorial (epitelio pavimentoso de la mucosa y de la piel) y postsensorial (periostio).

8.3.3.1. Desmayos en caso de neurodermatitis y soriasis.

8.3.3.2. Desmayo cuando está afectado el periostio

8.3.3.3. El desmayo en el infarto cardíaco izquierdo con úlcera del íntima coronario, bradicardia ventricular y arritmia.

8.3.3.4. Epilepsia por la úlcera del íntima de las venas coronarias con embolia pulmonar (infarto cardíaco derecho) con úlcera del cuello del útero al mismo tiempo.

8.3.3.5. La crisis epileptoide de la úlcera de las vías biliares con desmayo durante la hepatitis, lo que hasta ahora se había denominado "coma hepático".

8.3.3.6. La crisis epileptoide de la úlcera de la mucosa bronquial con desmayo en "bronquitis", atelectasia bronquial o pulmonía.

8.3.3.7. La crisis epileptoide del denominado "glaucoma" (ofuscamiento del cuerpo vítreo del ojo)

## 8.4. El orgasmo

8.4.2. El orgasmo bilateral

8.4.3. La denominada "borrachera amorosa"

8.4.4. El orgasmo unilateral (a nivel cerebral)

8.4.1. El orgasmo unilateral

8.4.5. La frecuencia del orgasmo

8.4.6. ¿Qué relés del cerebro reaccionan como Focos de Hamer con el orgasmo unilateral o simple?

8.4.7. El denominado "saltar" de un conflicto y también del tipo de orgasmo de un hemisferio al hemisferio opuesto, en el caso de un conflicto activo en suspensión precedente o modificación de la situación hormonal. La impotencia.

8.4.8. Sexualidad en la denominada "constelación esquizofrénica"

## **9. Ritmo vegetativo: simpaticotonía – vagotonía**

- 9.1. El sistema nervioso vegetativo: la central computerizada de los sucesos rítmicos biológicos de nuestro cuerpo.
- 9.2. Parasimpaticotonía o vagotonía y simpaticotonía
- 9.3. El sistema nervioso parasimpático
- 9.4. El sistema nervioso simpático

## **10. El descubrimiento de los FOCOS DE HAMER – un compendio histórico**

- 10.1. Los presuntos artefactos en forma de anillo en la tomografía cerebral computerizada erróneamente interpretados por los radiólogos durante casi 20 años.
- 10.2. El cerebro central y el cerebro del órgano
- 10.3. El Foco de Hamer en la fase CA y en la fase PCL
- 10.4. Esquema del cerebro
  - 10.4.1 Nuestras tomografías cerebrales
- 10.5. El descubrimiento del primer Foco de Hamer
- 10.6. Ejemplo
  - 10.6.1. Ejemplo: un trabajador italiano emigrante.
  - 10.6.2. Ejemplo: la mujer de sesenta años de un rector universitario
  - 10.6.3. Ejemplo: paciente de cincuenta años tras la menopausia
  - 10.6.4. Ejemplo: FH activo con configuración concéntrica en el tronco cerebral
  - 10.6.5. Ejemplo: paciente diestro con conflicto de pérdida
  - 10.6.6. Ejemplo: zurda con parálisis parcial a la izquierda
  - 10.6.7. Ejemplo: una paciente con conflicto de miedo-asco
  - 10.6.8. Ejemplo: adenocarcinoma ductal de la mama
  - 10.6.9. Ejemplo: un empleado de banca londinense
  - 10.6.10. Ejemplo: conflicto de separación brutal
  - 10.6.11. En las dos fotografías siguientes vemos...
  - 10.6.12. Ejemplo: niña de cinco años con conflicto de miedo a morir de hambre
  - 10.6.13. Ejemplo: TBC y cáncer de mama
  - 10.6.14. Ejemplo: cáncer de mama adenoideo a la izquierda
  - 10.6.15. Ejemplo: muchachito francés
  - 10.6.16 Tres ejemplos de leucemia
  - 10.6.17. Un ejemplo de desprendimiento de la retina por un conflicto de miedo en la nuca
  - 10.6.18. Ejemplo de reparación de FH fuertemente gliomatosa
  - 10.6.19. Ejemplo: abusada por su padre a los 5 años
  - 10.6.20. Ejemplo: los corazones negros
  - 10.6.21. Ejemplo: abuso sexual por parte del padrino
- 10.7. El conflicto sexual femenino en la TAC cerebral.
- 10.8. El conflicto de territorio masculino en la TAC
  - 10.8.1. Ejemplo de una denominada constelación esquizofrénica en la TAC; aquí en presencia de una combinación de conflicto sexual y de territorio
- 10.9. Configuraciones concéntricas en el hígado

- 10.9.1. Conflicto de morir de hambre porque las cocineras se van
- 10.10. ¡Ninguna operación en el cerebro! Dos casos casi idénticos en comparación
- 10.11. Histología de los Focos de Hamer
  - 10.11.1. El denominado “tumor cerebral” (en realidad un Foco de Hamer)
  - 10.11.2. El denominado “ataque cerebral” (apopléjico)
  - 10.11.3. El Foco de Hamer en la fase de reparación
  - 10.11.4. Laceración del Foco de Hamer a causa del edema intrafocal
- 10.12. Una palabra para la técnica fotográfica: TAC cerebral o RM (resonancia magnética)
- 10.13. Intervenciones quirúrgicas e irradiaciones del cerebro
- 10.14. De la entrevista del Dr. Hammer con el Prof. Dr. P. Pfitzer, catedrático de patología y citopatología, decano de la facultad de medicina de la Universidad de Düsseldorf

## **11. El significado de ser zurdo o diestro**

- 11.1 Zurdismo y dextrismo – el test del aplauso
- 11.2. La lactancia a la izquierda y a la derecha
- 11.3. Significado del zurdismo para el diagnóstico clínico
- 11.4. Los dos hemisferios de la corteza cerebral: zona del territorio izquierda = femenina, zona del territorio derecha = masculina

## **12. La recaída conflictiva**

### **13. La vía conflictiva**

- 13.1. Ejemplo: alergia al heno
- 13.2. ejemplo: vuelo Senegal-Bruselas
- 13.3. Ejemplo: dormido al volante
- 13.4. Ejemplo: el gato atropellado
- 13.5. Ejemplo: el bóxer en el furgón
- 13.6. Ejemplo: un atasco tras otro
- 13.7 Ejemplo: alergia a las nueces

## **14. El conflicto en suspenso o el conflicto en equilibrio**

- 14.1. Ejemplo: las consecuencias del primer cigarro.

## **15. El círculo vicioso**

- 15.1. Ejemplo: “metástasis” incluso en el dedo meñique
- 15.2. Ejemplo: círculo vicioso a causa del conflicto de miedo por el corazón con mesotelioma pericárdico.
- 15.3. Ejemplo: ascitis o hidropisia (fase de reparación después de un mesotelioma del peritoneo)
- 15.4. Ejemplo: círculo vicioso en los quistes de los arcos branquiales

**16. El sistema ontogenético de los programas especiales de los tumores y de las enfermedades oncoequivalentes. La tercera ley biológica de la Nueva Medicina.**

- 16.1. La clasificación de los tumores
- 16.2. “Mesodermo del cerebelo” y “ectodermo del neocéfalo”
- 16.3. El mesodermo del cerebelo
- 16.4. El ectodermo del neocéfalo
- 16.5. Úlcera del estómago y del duodeno
- 16.6. Las enfermedades oncoequivalentes (ahora “programas especiales biológicos y sensatos oncoequivalentes”)
- 16.7 Por qué no puede existir la metástasis

**17. El sistema de los microbios condicionado ontogenéticamente. La cuarta ley biológica de la Nueva Medicina**

**18. El estadio avanzado y final de la fase de reparación del cáncer o de las enfermedades oncoequivalentes**

- 18.1. a. El estadio final del programa especial, biológico y sensato de un cáncer con desarrollo biológicamente “normal”.
  - 18.1.1. a) El programa especial, biológico y sensato del grupo directo del paleocéfalo (tronco cerebral y cerebelo)
  - 18.1.2. b) El “estadio final” de los procesos directos del neocéfalo.
    - 18.1.2.1. La úlcera reconstruida mediante reparación (por ejemplo callo) llamada “carcinoma” o “sarcoma” por la medicina oficial.
    - 18.1.2.2. El carcinoma cicatrizado o calcificado.
  - 18.1.3. c) Conflicto “reducido”, en suspenso
- 18.2. El estadio final en el cáncer (o mejor EBS) con desarrollo no biológico

**19. La ley del conocimiento de cada “enfermedad” como parte de un programa especial biológico sensato de la naturaleza comprensible bajo el perfil evolutivo – La quinta ley biológica de la Nueva Medicina (la quintaesencia)**

- 19.1. El principio de la enfermedad cancerosa
- 19.2. La activación de un programa especial a través de un DHS – El inicio de la fase simpaticotónica.
- 19.3. La cuestión fundamental

**20. La terapia del “programa especial biológico del cáncer”**

- 20.1. El médico de la Nueva Medicina
- 20.2. Nivel psíquico: terapia práctico-psíquica con buen juicio
  - 20.2.1. Anamnesia del conflicto – Individualización del DHS
  - 20.2.2. Previsión de la evolución del conflicto a partir del DHS
- 20.3. El nivel cerebral: observaciones del desarrollo y la terapia de las complicaciones cerebrales

- 20.3.1. Orientación de la terapia: el código de nuestro cerebro.
- 20.4. El nivel orgánico: terapia de las complicaciones orgánicas
  - 20.4.1. El paciente, libre de decidir respecto a todas las intervenciones en su cuerpo
  - 20.4.2. Alternativas para una extirpación natural del cáncer
  - 20.4.3. Unas palabras sobre las irradiaciones
  - 20.4.4. Agoaspiraciones y biopsias
  - 20.4.5. Un comentario sobre las intervenciones quirúrgicas
  - 20.4.6. Reglas generales de comportamiento
  - 20.4.7. Fármacos durante la terapia
    - 20.4.7.1. Los dos grupos de fármacos
    - 20.4.7.2. Unas palabras sobre la penicilina
    - 20.4.7.3. Dosis aconsejado para el prednisolón
    - 20.4.7.4. Unas palabras sobre la quimio pseudoterapia citostática
    - 20.4.7.5. Recomendaciones en caso de recaída conflictiva o nuevo DHS
    - 20.4.7.6. Eliminación de la cortisona, eventualmente con ayuda de ACTH
    - 20.4.7.7. La crisis epileptoide –epiléptica
    - 20.4.7.8. Unas palabras sobre los dolores y los analgésicos que contienen morfina
- 20.5. Resumen
- 20.6. El hospital ideal
- 20.7. Un ejemplo (Documentación de Celle)

## **21. LA LEUCEMIA – LA FASE DE REPARACIÓN TRAS EL CÁNCER DE HUESOS**

- 21.1. Introducción
  - 21.1.1. ¿Cómo se produce la hematopoyesis?
  - 21.1.2. ¿Qué es la leucemia para la Nueva Medicina?
  - 21.1.3. ¿Qué prevé todo el programa especial, biológico y sensato?
    - 21.1.3.1. ¿Qué síntomas vemos en la fase de conflicto activo?
    - 21.1.3.2. ¿Qué síntomas vemos en la fase de conflicto resuelto?
- 21.2. La leucemia aguda y crónica
  - 21.2.1. La regla de la leucemia.
- 21.3 La leucemia según la medicina oficial
  - 21.3.1. Contra el caos de los dogmas de la medicina oficial
- 21.4. Los distintos estadios evolutivos de la desvaloración de sí.
- 21.5. La frecuente presencia de la leucemia como síntoma añadido de la reparación de descalcificación del cuello del fémur, de la pierna y de la columna vertebral. Osteosarcoma.
  - 21.5.1. Fractura del cuello del fémur – Necrosis de la cabeza del fémur – Reumatismo articular agudo.
    - 21.5.1.1. Fractura del cuello del fémur
    - 21.5.1.2. Callo
    - 21.5.1.3. Necrosis de la cabeza del fémur – Reumatismo articular (agudo) de la cabeza del fémur
    - 21.5.1.4. Reumatismo articular agudo.



- 21.5.1.5. El deporte agonístico y las descalcificaciones óseas (osteólisis = cáncer de los huesos), osteosarcomas y leucemia.
- 21.5.2. Las alteraciones esqueléticas de origen no traumático.
  - 21.5.2.1. Esquema de la formación de la escoliosis
- 21.5.3. Los osteosarcomas.
  - 21.5.3.1. Sentido biológico del osteosarcoma
- 21.6. La terapia de la leucemia
  - 21.6.1. La terapia de la fase preleucémica de conflicto activo.
  - 21.6.2. Terapia de la fase leucémica postconflictiva (segunda parte del programa EBS).
    - 21.6.2.1. Primer estadio
      - 21.6.2.1.1. Complicaciones del primer estadio de reparación y de terapia.
      - 21.6.2.1.2. Anemia
    - 21.6.2.2. Segundo estadio: todavía anemia y trombopenia pero ya presencia de leucocitos o leucemia
      - 21.6.2.2.1. Complicaciones psíquicas.
      - 21.6.2.2.2. Complicaciones cerebrales
      - 21.6.2.2.3. Complicaciones orgánicas
        - 21.6.2.2.3.1. Posibilidad de complicación a): anemia y trombopenia.
        - 21.6.2.2.3.2. Posibilidad de complicación b): fractura ósea espontánea.
        - 21.6.2.2.3.3. Posibilidad de complicación c): edema cerebral en la médula del neoencéfalo.
    - 21.6.2.3. Tercer estadio: inicio de la difusión de los eritrocitos en la periferia, unas 4-6 semanas después del inicio de la invasión de los leucoblastos.
      - 21.6.2.3.1. A nivel psíquico
      - 21.6.2.3.2. A nivel cerebral.
      - 21.6.2.3.3. A nivel orgánico
    - 21.6.2.4. Cuarto estadio.
      - 21.6.2.4.1. A nivel psíquico.
      - 21.6.2.4.2. A nivel cerebral.
      - 21.6.2.4.3. A nivel orgánico
    - 21.6.2.5. Quinto estadio: regreso a la normalización.
  - 21.7. El conflicto de hemorragia o de herida – Necrosis del bazo, trombocitopenia.
  - 21.8. Advertencias preliminares para los casos de leucemia.
    - 21.8.1. A nivel psíquico.
    - 21.8.2. A nivel cerebral.
    - 21.8.3. A nivel orgánico.
  - 21.9. Ejemplos
    - 21.9.1. Un grave accidente de tráfico y sus consecuencias
    - 21.9.2. Desvaloración global de sí mismo por la muerte de la mujer
    - 21.9.3. Leucemia linfoblástica aguda a continuación del abandono por parte del novio.
    - 21.9.4. Desvaloración de sí en la relación con la hermana que le dice “eres un monstruo”.
    - 21.9.5. Desvaloración de sí a causa de un “golpe bajo”
    - 21.9.6. Desvaloración de sí a causa del despido de la mujer de la misma empresa y traslado a un nuevo ordenador.

- 21.9.7. Desvaloración de sí porque el paciente creía que se había vuelto “chatarra”
- 21.9.8. El procurador sustituto: desvaloración de sí padre/hija
- 21.9.9. Leucemia linfoblástica aguda a causa de una desvaloración de sí por un “cinco” en música
- 21.9.10. Desvaloración de sí con plasmocitoma a causa de la quiebra del negocio de la hija predilecta
- 21.9.11. Osteocondritis deformante juvenil
- 21.9.12. Leucemia aleucémica, el denominado síndrome mielodisplásico y carcinoma testicular por conflicto de desvaloración de sí y conflicto de pérdida por la muerte del tío
- 21.9.13. Desvaloración de sí de un escolar porque le sorprendieron haciendo peyas.
- 21.9.14. Conflicto de desvaloración de sí con conflicto de territorio y conflicto de marcar el territorio (femenino) por el suspenso definitivo del examen de jurisprudencia.
- 21.9.15. Conflicto de desvaloración de sí porque la mujer fue encantada por un pranoterapeuta
- 21.9.16. Carcinoma del útero; desvaloración de sí generalizada en concomitancia con osteólisis ósea, leucemia y carcinoma vaginal
- 21.9.17. Leucemia mieloides pseudo-crónica a causa de nuevos conflictos de desvaloración de sí cada vez diferentes. El padre dispara a su hijo.
- 21.9.18. Paciente de cincuenta y dos años muerto trágicamente por un error médico, porque fue catalogado como “enfermo de cáncer”
- 21.9.19. Un beso y sus consecuencias
- 21.9.20. Leucemia linfática crónica: desgracias cronológicamente repetidas en alternancia con éxitos religiosos como testigo de Jehová.
- 21.9.21. “Leucemia linfoblástica aguda con dos recaídas”, en realidad tres diferentes desvaloraciones de sí con respectiva leucocitosis linfoblástica o leucemia en la sucesiva fase de reparación
- 21.9.22. Leucemia linfoblástica aguda a causa de tres conflictos de desvaloración de sí
- 21.9.23. Diagnóstico: sarcoma de Ewing
- 21.9.24. Conflicto de desvaloración de sí y de intento de suicidio tras el suspenso del examen de madurez a los 16 años
- 21.9.25. Leucemia mieloides crónica en una mujer rica e infeliz
- 21.9.26. Leucemia indiferenciada aguda y cáncer hepático (en este caso llamado erróneamente infiltrado leucémico) por despido a los 45 años en condiciones humillantes
- 21.9.27. Locura de la medicina oficial: las denominadas “metástasis” osteoblásticas (=que forman tejido ósea)

## **Índice de la segunda parte**

- 1. La influencia de las hormonas en el evento patológico.**
- 2. Las denominadas psicosis.**
- 3. Los síndromes en la Nueva Medicina.**
- 4. La aparición de crímenes espontáneos o delitos.**
- 5. El lenguaje biológico interanimal del hombre y los animales.**
- 6. El cáncer en las plantas o los programas especiales biológicos y sensatos en las plantas.**
- 7. El milagro de la creación.**
- 8. Desde el laboratorio artesanal de la Nueva Medicina: Trisomía 21, el denominado síndrome de Down o mongolismo.**
- 9. Las tres reglas biogenéticas fundamentales de la Nueva Medicina.**
- 10. “El hacha de Trnava”.**
- 11. Tabla de registros.**
- 12. Tabla científica de la Nueva Medicina.**
- 13. Verificaciones de la Nueva Medicina.**

## 1. Presentación

Este libro es el testamento de mi hijo DIRK. Yo lo llevo adelante como administrador de su legado. En ningún caso se le puede negar a quien lo necesite para sobrevivir. Pero nadie puede enseñarlo sin mi consentimiento explícito. Los denominados maestros de la medicina oficial han obstaculizado durante años este testamento por motivos incongruentes y fuera de la medicina.

Que para vosotros, mis pacientes, el testamento de mi hijo Dirk, contenido en este libro, sea vuestra esperanza. La mayor parte de vosotros podrá reencontrar la salud cuando comprenda y siga el sistema en el modo correcto y cuando haya médicos formados por mí con buenas manos y un corazón compasivo que os serán de ayuda.

Este sistema de la NUEVA MEDICINA será considerado entonces la más grande bendición de toda la medicina.

Todo lo que se ha escrito hasta aquí se ha hecho según la ciencia y del modo más cercano a la verdad, modificado sólo en la medida que la intimidad del paciente lo requería.

Os pido que mostréis respeto por las personas y sus destinos que se describen aquí y, si por casualidad pudierais saber de quien se trata, que seáis discretos. Los relatos ejemplificadores no se han incluido como un entretenimiento, sino para ser de ayuda a todos los que estéis enfermos.

Nadie puede decir que no se puede equivocar. Eso vale también para mí. Expresamente deseo que no me “creáis”, sino que os convenzáis vosotros mismos del fundamento de este sistema que es comprobable y comprobado con alta probabilidad.

El boicot contra la Nueva Medicina ha sido, por dramatismo e infamia, proporcional a la importancia de este descubrimiento del contexto ligado al suceso tumoral. Yo mismo enfermé en 1978 de un cáncer de testículos cuando mi hijo DIRK fue herido mortalmente en el sueño de un príncipe –que quería disparar premeditadamente a un médico romano- y murió entre mis brazos cuatro meses después. Aquello era el DHS, el SÍNDROME DE DIRK HAMER. Un suceso así de dramático puede ser percibido por las personas de nuestro alrededor como un shock.

Pero la mayor parte de los shock vividos de este tipo o parecidos se reflejan sólo en el interior del paciente, sin que se noten en el exterior. Por otra parte no son menos dramáticos ni menos activos en el organismo del paciente, porque lo único importante es lo que el paciente percibe o ha percibido.

Estos normalmente no pueden hablar de ello con nadie, aunque nada les gustaría más que hablar de su conflicto “con el corazón abierto”.

El SÍNDROME DE DIRK HAMER (“DHS”) es el cimiento y la base de toda la NUEVA MEDICINA y de la comprensión global del suceso tumoral o actualmente de todas las manifestaciones patológicas. El cáncer no se produce por una sucesión de conflictos (los denominados factores de riesgo) ni por “grandes” conflictos. Un DHS y por lo tanto el cáncer, están causados al contrario por un conflicto imprevisto, de manera chocante, que nos coge a contrapie. No son los 100 tiros a la portería del campo de fútbol los que hacen un gol, sino el tiro

inesperado o falseado a propósito, que coge al portero “a contrapie”, justo ese es el que llega imparable a la portería. Esto es el “conflicto biológico” que entiendo y que tenemos en común con las otras criaturas (los mamíferos) e incluso con las plantas.

El descubrimiento del contexto del cáncer era para los vivos aparentemente difícil. La ha descubierto... un difunto. Os paso su legado.

Con su muerte él nos ha dado la ocasión para descubrir estas correlaciones, pero creo que, también tras la muerte, siga siendo partícipe de este descubrimiento mucho más de lo que se pueda imaginar.

Esto sucedió de la siguiente manera: en septiembre de 1981, cuando por primera vez creí haber encontrado un sistema en la génesis del cáncer, es decir, el SÍNDROME DE DIRK HAMER, me “flojearon las piernas”, como se suele decir. Este descubrimiento me pareció demasiado grandiosa porque yo mismo me la creía. Por la noche tuve un sueño: con mi hijo DIRK, con el que sueño a menudo y con el que discuto en sueños, se me apareció, sonriendo con bondad, como hacía normalmente, y me dijo: “Lo que has encontrado, Geerd, es correcto, es del todo correcto. Te lo puedo decir porque ahora sé más de eso que tú. Has estado maravilloso descubriéndolo. Desencadenará una revolución en la medicina. Puedes hacerlo público bajo mi responsabilidad. Pero tienes que seguir estudiando, todavía no lo has descubierto todo. Todavía te faltan dos cosas importantes”.

Me desperté y memoricé cada una de las palabras de nuestra conversación. Estaba tranquilo y desde entonces totalmente convencido que el SÍNDROME DE DIRK HAMER era correcto. Hasta aquel momento había examinado cerca de 170 pacientes. Llamé al señor Oldenburg de la televisión bávara, que ya una vez había hecho un pequeño reportaje sobre el escarpelo de Hamer en el congreso quirúrgico de Munich en mayo de 1978. Vino a Oberaudorf e hizo una pequeña película que se emitió en Baviera el 4 de octubre de 1981: al mismo tiempo el evento se difunde con un reportaje también en la RAI.

Me puse a estudiar otros casos. Sabía bien que en poco tiempo me prohibirían el ejercicio en la clínica, porque mis resultados eran contrarios a los de la medicina oficial.

Habiendo no sólo recopilado otros casos, sino que habiéndolo hecho de un modo programado y sistemático, hice una constatación extraordinaria: por ejemplo, el cáncer del cuello del útero siempre tenía un contenido de experiencia conflictiva muy particular, es decir, sexual; por el contrario el cáncer de mama conllevaba siempre un conflicto humano general, a menudo incluso madre-niño; el cáncer de ovarios un conflicto de pérdida o tenía un contenido conflictivo genital-anal, etc. Al mismo tiempo constaté que cada tipo particular de cáncer tenía un tiempo particular de latencia de la manifestación tumoral, antes que la paciente notase su cáncer, o sea, más o menos 12 meses para el cáncer del cuello del útero; de 2 a 3 meses para el cáncer de mama; de 5 a 8 meses para el cáncer de ovarios.

Esto me parecía por una parte lógico y razonable, por otra parte demasiado razonables como para creerlo, dado que no sólo estaba en contra de los preceptos de la medicina clásica, sino que sobrepasaban toda la medicina. De hecho este descubrimiento demostraba nada menos que es la psique misma la que establece donde se forma el cáncer. De nuevo me “temblaron las piernas”. Todo el asunto

era demasiado grande para mí. La noche siguiente soñé nuevamente y en sueños hablé con mi hijo DIRK. Él me alabó y me dijo: “Santo cielo, Geerd, como lo has descubierto, y que bien que lo has hecho”. Después sonrió de nuevo con su sonrisa incomparable y me dijo: “Sólo te falta una cosa todavía, y después ya lo habrás encontrado todo. Ahora no puedes darte por vencido, tienes que continuar indagando. Seguro que lo lograrás.”

Nuevamente me desperté. De golpe estaba convencido totalmente de la certeza de mis resultados y me puse a investigar febrilmente cual podría ser la última cosa que me “faltaba” y que DIRK me había dicho. Estudiaba cada caso que me llegaba en base a los criterios que establecí y vi que los resultados eran correctos en todos los casos. DIRK tenía razón. Entonces volví a examinar a fondo no sólo todos los casos precedentes, para cada uno de los cuales había preparado un archivo, sino en especial también los casos de carcinomas “dormidos” así como los casos siguientes.

Era una carrera contra el tiempo. Sabía con precisión que pronto no me dejarían visitar ningún paciente. Por lo tanto mi última semana de servicio trabajé día y noche prácticamente. Y de repente se me apareció un conocimiento: en los casos en los que los pacientes habían sobrevivido el conflicto se había resuelto siempre, por el contrario el conflicto no se había resuelto en los casos de las personas que habían muerto o en los que la enfermedad había empeorado.

Me había ya acostumbrado a considerar correcto lo que los colegas, con los que intentaba hablar de estas cosas, consideraban simplemente sin sentido, sin querer saber más del asunto. Pero realmente este conocimiento era para mí excesivamente grande. Estaba anonadado y literalmente las piernas se me volvieron de mantequilla. En este estado casi no podía esperar la noche siguiente, en la que poder presentar mis problemas a mi maestro DIRK.

De nuevo soñé con DIRK, tan claramente como la última vez. En esta ocasión él estaba lleno de admiración y me sonreía con reconocimiento diciéndome: “No hubiera creído posible que lo consiguieses con tanta prisa. Sí, lo que has encontrado es correcto, completamente correcto. Ahora tienes todo, ya no te falta nada. Las cosas son exactamente así. Ahora puedes publicar todo bajo mi responsabilidad. Te prometo que no te arrepentirás de ello, porque es la verdad”.

Cuando por la mañana me desperté y repasé el sueño con claridad, mis últimas dudas se habían disipado. A mi DIRK siempre le había podido creer, y ahora que estaba muerto con más razón.

(Extracto del libro CÁNCER – ENFERMEDAD DEL ALMA, cortocircuito del cerebro, el ordenador de nuestro organismo, la ley férrea del cáncer, febrero de 1984 en la edición “Amici di Dirk”, Colonia).

En los últimos años ha habido muchas personas que han considerado el pasaje expuesto arriba como “no científico”. De hecho no tiene pretensión de serlo, sino sólo de estar conforme a la verdad.

Del resto, según mi parecer es importante el hecho de que resultados y descubrimientos, que son válidos lógicamente y empíricamente además de reproducibles en cualquier momento, se verifiquen para establecer si son correctos o falsos. Pero si los resultados y los descubrimientos son correctos,

entonces no tiene ninguna importancia para su veracidad cómo y por quién han sido descubiertos.

Ni siquiera sirve perseguir al descubridlos con todos los medios imaginables de terror y descrédito para acallar el descubrimiento y para evitar las consecuencias de este. Haciendo esto la culpa se vuelve enorme. Y es justamente lo que ha sucedido estos últimos 17 años.

La medicina oficial dominante actualmente no es, en sentido estricto, una ciencia, aunque parezca muy científica.

Tiene miles de hipótesis y dogmas que se deben o se pueden creer, pero que son falsos, porque a su vez se basan en hipótesis no demostradas. (Por ej. el dogma de la metástasis, enfermedad como una “avería de la naturaleza”, dogma de las “células enloquecidas”, dogma de las “metástasis cerebrales”, dogma de los microbios como “agentes” patológicos, etc.).

Hay un chiste académico:

Tres estudiantes, uno de física, uno de biología y uno de medicina, tienen que aprenderse de memoria la guía telefónica. El estudiante de física pregunta si existe algún sistema en la guía. Le responden que, aparte del orden alfabético, no hay ningún sistema. Se niega a aprender una cosa tan sin sentido. El estudiante de biología pregunta si en la guía telefónica hay algún desarrollo o una evolución. La misma respuesta, ningún desarrollo, sólo tiene que aprendérsela de memoria. También se niega a estudiar algo tan estúpido. Al estudiante de medicina también le dicen que tiene que estudiar de memoria la guía telefónica a lo que sólo responde: ¿En cuánto tiempo?”.

En principio los médicos hemos tenido que recitar de memoria, para el examen de estado, las entradas de la guía telefónica. Ni el estudiante ni el profesor habían entendido nada realmente. La cualificación efectiva estaba en el número de páginas aprendidas de memoria.

Si se analizan los dogmas de la denominada “medicina oficial”, se ve que derivan del pensamiento bipolar de “bueno y malo” típico de nuestras grandes religiones (judía, cristiana, musulmana), que a su vez provienen de la concepción zoroástrica del mundo de los antiguos persas. Todo se divide coherentemente en “bueno” y “malo”. De aquí deriva lógicamente también la “mentalidad eliminatoria” marcial de los actuales “guerreros de la medicina” que sin embargo, en realidad, no es más que Edad Media: que no cree en los dogmas únicos verdaderos tiene que ser quemado.

Malignas eran, por ejemplo, todas las células cancerígenas y los microbios, todas las “reacciones de enfermedad” del organismo, además de las denominadas enfermedades del espíritu y del ánimo. La maldad estaría en el hecho de que la Madre Naturaleza comete continuamente errores, muestra desviaciones, averías que provocan cáncer, que se supone que es un crecimiento “incontrolado”, “invasivo” en los órganos vecinos, aunque se sepa que existen los denominados “límites de los órganos” (por ej. entre cuerpo del útero y cuello del útero).

Hoy, a la luz de las verdaderas relaciones contextuales, esta historia de la “maldad” resulta una locura tremenda. La Madre Naturaleza de hecho no comete ningún “error”. Nosotros éramos los ignorantes. Detrás de todo está simplemente

el hecho de que lo que resulta incomprensible se dice que es “maligno” y consecuentemente se combate. Sólo cuando se ha entendido, y ahora con las cinco leyes biológicas podemos hacerlo, no tenemos necesidad de destruir, sino que estamos en posición de comprender, reordenar, de integrar los hechos en un contexto biológico global, más bien cósmico.

En la Nueva Medicina existen sólo 5 leyes biológicas que son científicas y comprobables en cualquier momento. Tienen que ser válidas, en sentido naturalista, para cada caso particular y para cada síntoma particular, también de la enfermedad secundaria (que la medicina clásica llama todavía erróneamente “metástasis”).

Lo fascinante de la Nueva Medicina es ahora el hecho de que tenemos que reconocer que todos estos presuntos errores y averías “malignas” de la Naturaleza eran justamente los Programas Especiales Biológicos Sensatos (EBS), que por nuestra ignorancia hemos interpretado mal. Por lo tanto, todo lo que habíamos llamado “enfermedad”, en realidad formaba parte siempre de un programa especial (EBS). También los microbios, que hemos considerado malignos y a los que había que combatir, eran nuestros fieles colaboradores, por ejemplo, para descomponer el cáncer durante la fase de curación (micobacterias y bacterias) o para rellenar necrosis y úlceras (bacterias y virus) también en la fase de curación.

Universidad de Trnava.

Confirmación.

En los días 8 y 9 de septiembre de 1998 en el instituto oncológico de S. Elisabeth en Bratislava y el departamento oncológico del hospital de Trnava fueron examinados siete casos de pacientes por un total de otras 20 enfermedades en presencia del rector de la universidad de Trnava, del decano de la facultad de metodología curativa y social de la universidad de Trnava y de 10 profesores y catedráticos (los informes médicos de estos casos clínicos, redactados por el Dr. Hamer, están en el anexo). Se debía establecer si en base a las reglas naturales de la prueba de poder ser reproducidas en cada caso, se pudiese definir la verificación de su sistema.

Así ha sucedido.

En realidad no ha sido posible examinar, por falta de informes de examen completos, todos los 100 casos que en cada enfermedad particular se pueden examinar según las leyes de la Nueva Medicina, pero en aquellos en los que se ha hecho han demostrado que todas las leyes biológicas de la Nueva Medicina se confirmaban.

Los que firman consideran por lo tanto confirmado en modo muy probable que el Dr. Hamer, con su presentación en dos conferencias de verificación, ha probado su sistema con la máxima probabilidad. Tenemos en una estima grandísima a los enfrentamientos del empeño humano, ético e indulgente del Dr. Hamer y de su nuevo modo de tratar al paciente. Considerando todos estos factores, tenemos la impresión de que la cuestión de la aplicación cuanto más rápida posible de la “Nueva Medicina” es un tema que debe ser tratado urgentemente.

Trnava, 11-9-1998



Catedrático de psiquiatría, presidente de la comisión científica: Prof. Dr. J. Pogàdy.  
Catedrático de oncología, decano de la facultad de metodología curativa: Prof. Dr. V. Kroméry.

Profesor de matemáticas, prorector de la facultad de investigación: Dr. J. Miklosko.

Dr. Ryke Geerd Hamer

## Explicación

A la confirmación por parte de la Universidad de Trnava de la verificación de la Nueva Medicina del 11-9-1998.

Desde el 11 de septiembre de 1998 la Nueva Medicina está oficialmente confirmada según la verificación efectuada el 8 y el 9 de septiembre de 1998 en la Universidad de Trnava (Bratislava, Eslovaquia occidental). El documento ha sido firmado por el prorector (profesor de matemáticas), por el decano (catedrático de oncología) y por el presidente de la comisión científica (catedrático de psiquiatría).

Por esta razón la competencia de los firmantes no puede ser puesta en duda. Desde hace 17 años las universidades de Europa occidental, en especial la Universidad de Tübingen (Alemania) se han negado categóricamente a efectuar una verificación científica similar.

Durante estos últimos años, con ocasión de 26 conferencias públicas de verificación, muchos médicos han procedido al examen y a la verificación de las Leyes Biológicas de la Nueva Medicina. Durante estas verificaciones todos los casos examinados siempre se han demostrado correctos: estos documentos, aunque acompañados de un certificado notarial, jamás fueron aceptados ni reconocidos. Siempre y de cualquier manera se ha “pretendido” que hasta que esta verificación no se produjese oficialmente en el ámbito universitario, esta no podría ser válida y por tanto la medicina oficial permanecía como la única medicina “reconocida”.

La Nueva Medicina con sus cinco leyes biológicas y sin hipótesis suplementarias, es válida para los hombres, los animales y los vegetales. Es tan clara y coherente que se habría podido, y debido, verificar fácilmente en cualquier paciente elegido al azar sólo con que se hubiese querido.

Las graves calumnias, campañas denigratorias de los mass-media, así como la prohibición de ejercer como médico, diferentes atentados contra mi vida y amenazas de tratamientos psiquiátricos forzados (por pérdida del sentido de la realidad) hasta mi encarcelación (juzgado y detenido por más de un año por haber dado información gratuitamente sobre la Nueva Medicina en tres ocasiones), no deben y no pueden sustituir a las argumentaciones científicas indispensables para rebatir a un adversario científico. ¿No ha sido la represión de este

descubrimiento, como se puede ver claramente, sólo la expresión de la brutal fuerza para salvaguardar el poder y las posesiones de la “vieja” medicina?

La Nueva Medicina es la medicina del futuro. El impedimento de su aplicación se convierte en el más grande crimen cometido contra la humanidad.

Según las estadísticas oficiales como las del centro alemán de investigación contra el cáncer de Heidelberg, podemos constatar poquísimos pacientes, tratados por la medicina actual con la quimio, que todavía vivan tras cinco años...

Con ocasión de la persecución por parte de las autoridades austriacas del Centro de la Nueva Medicina de Burgau, se confiscaron 6.500 direcciones de pacientes (la mayor parte de los cuales afectados de cáncer en estadio avanzado o abandonados ya por la medicina oficial). El ministerio público de Wiener Neustadt tuvo que admitir que se comprobó que más de 6.000 seguían vivos tras cuatro o cinco años (más del 90%).

La pretensión de verificación por parte de una universidad ya está satisfecha. Ahora los pacientes tienen el derecho, para que se ponga fin al peor y más cruel crimen contra la humanidad, que todos puedan obtener la misma perspectiva de curación: el derecho de ser tratados según las cinco leyes biológicas naturales de la Nueva Medicina, oficialmente, dentro de las estructuras públicas.

Apelo a todas las mujeres y hombres honestos y sinceros, solicitando su ayuda.

Dr. Hamer

## **2. Las enfermedades (ahora comprendidas como programas especiales, biológicos y sensatos) del hombre, los animales y las plantas como un suceso de tres niveles.**

Psique (=cerebro del órgano + cerebro de la cabeza)	Cerebro	Órgano
Programación	Ordenador	Máquina

Hasta aquí la medicina oficial se ha ocupado exclusivamente de los órganos. Si un órgano no funcionaba como debía se suponía que tenía una molestia mecánica o que le hubiesen atacado bacterias o virus o que reaccionase de modo alérgico contra algún anticuerpo. A ninguno se le ocurrió que quizás el órgano pudiese estar controlado por un ordenador, justo por el cerebro.

Si ahora alguien dijese que ya muchos pensaban que el cáncer tenía alguna relación con el estrés, la tristeza o los conflictos, eso no tendría nada que ver con las 5 leyes biológicas de la Nueva Medicina. En la medicina moderna se mantiene por una lado, tal y como se aprende en los libros, que hacen falta de 10 a 20 años para que un cáncer se manifieste. Por otro lado se tenía y se tiene una definición completamente diferente de "conflicto".

Un magistrado de Sigmaringen, el 17-12-86, le preguntó a un catedrático de psicología de la Universidad de Tübingen que qué entendía, por ejemplo, por conflicto sexual, lo cual el Dr. Hamer llamaba conflicto biológico. Respuesta: "Una enfermedad narcisista". Mi contra respuesta fue: "Entonces diría que también mi perra tiene una enfermedad narcisista cuando por un conflicto sexual análogo a uno del hombre presenta un Foco de Hamer en la zona periinsular izquierda con un cáncer del cuello del útero?"

Foco de Hamer: Foco que corresponde a un conflicto o a una enfermedad del órgano, descubierto por el doctor Hamer, en el cerebro, fotografiable. Al principio llamado de modo ridiculizante por los adversarios del Dr. Hamer "los extraños focos de Hamer". Se ven las configuraciones de anillos concéntricos, con cercos bien delimitados en los estratos correspondientes de la tomografía cerebral computerizada (TAC) en la fase de conflicto activo (fase CA), que los radiólogos llamaban equivocadamente "artefactos", pero que en la fase de curación (post-conflictiva = fase PCL) se vuelven en el mismo punto anillos edematosos hinchados.

Ninguna respuesta... Mi siguiente comentario: "Querido colega, todas las locuras de Freud son por lo tanto pura fantasía ferviente, como ve, porque usted mismo no se cree que mi perra tenga una enfermedad narcisista, pero por lo tanto según Hamer tiene un alma igual que el hombre".

De hecho los animales, como he podido probar con la ayuda de las imágenes de la TAC del cerebro, con el mismo tipo de conflictos sufren un foco de Hamer,

normalmente en el mismo punto del cerebro que lo sufriría un hombre. Y entonces también se tiene el correspondiente cáncer, por lo general, en el mismo punto del cuerpo, es decir, en el órgano análogo. Incluso se ha podido probar certeramente que el cáncer o la necrosis se vuelve cada vez más grande si se produce una nueva recaída del conflicto, y que vuelve a disminuir o desaparece del todo si el conflicto ha sido resuelto anteriormente en la medida en la que estaban presentes las micobacterias para los conflictos controlados del paleoencéfalo o para los tumores, es decir, eran posibles los procesos de regulación biológica arcaicos. (Estos aspectos se tratan seguidamente de un modo exhaustivo).

Obviamente se debe tener en cuenta las preprogramaciones específicas: por ej. un pato no sufre jamás un conflicto de líquido, frecuente por el contrario en el hombre. Una rata doméstica sufre muy fácilmente un conflicto causado por el humo, un hámster nunca. No tiene ningún código de alarma contra el humo. No tiene necesidad de ello porque vive bajo tierra.

Si se forma un cáncer en cualquier parte, la denominada medicina oficial, hasta ahora, lo combate de modo puramente sintomático, con “bisturí, rayos y química”, quiere curar realizando mutilaciones, quemando el tumor con rayos X y de cobalto y con el denominado tratamiento citostático (envenenamiento celular) a menudo por medio de la fleboclisis. Lo único que se trata es el órgano. La psique del hombre o del animal o el cerebro no tienen ninguna consideración.

Parecía y todavía parece totalmente extravagante cuando mantengo que con la individuación y la resolución del conflicto psíquico, mediante la denominada “conflictividad” (resolución del conflicto) no sólo se puede parar y enquistar (encapsular) el crecimiento del cáncer, sino incluso (en el carcinoma del epitelio pavimentoso, por ej. carcinoma del cuello del útero) se puede llegar a la desaparición completa de la úlcera gracias a la reconstrucción de nuevos tejidos.

El problema fundamental de la medicina clásica “moderna” esta en el hecho de que sus dogmas se basan todavía en las imágenes del mundo del siglo XIX, es decir, en la denominada “patología celular” del señor Virchow. Esta en su tiempo era un avance, pero es grotesco que estas teorías, según las cuales la causa de una enfermedad se encuentra en un plano puramente orgánico o en la célula, tengan que ser aceptadas en el siglo XXI por capricho de la industria y de los “investigadores” que viven de estos dogmas.

Las causas del cáncer y de otras denominadas “enfermedades” se estudian todavía indagando las condiciones de la célula o incluso de fragmentos de partículas proteínicas o virus. A estas cosas bizarras, que no ayudan a ningún paciente, se les conceden los premios Nobel.

Está claro que el alma o la psique del paciente aquí sólo puede molestar.

La Nueva Medicina no pone para nada en duda los hechos que, por ejemplo, se pueden reconocer en un microscopio. Sólo las conclusiones, es decir, los dogmas, que se sacaban y se siguen sacando, están a menudo equivocadas: obviamente examinando al microscopio una célula cancerosa de la glándula mamaria no se puede ver si ésta pone a la mama en posición de producir una cantidad doble de leche. Ni tampoco es posible entender que este crecimiento se produce para el bien del niño o que seguidamente se reducirá de nuevo, en tanto que haya micobacterias. Las células tienen mitosis, la mitosis es maligna y basta.

Hoy en día toda la medicina oficial o de estado depende de las concepciones ya superadas de Virchow. Por eso hasta ahora sólo hemos tenido desarrollo en los aparatos y en la técnica; los verdaderos descubrimientos médicos eran casi imposible a causa de estos dogmas. La medicina oficial no ha podido liberarse de esta camisa de fuerza de la “patología celular”. Un catedrático me dijo: “Si, señor Hamer, si la patología celular es errónea, entonces falla todo”. ¡Es errónea, y efectivamente, falla todo!

Aquí no se trata del hecho, que sería un poco difícil de probar, de que cada denominada enfermedad tenga un desarrollo a tres niveles, de la psique, del cerebro y del órgano, que están en interacción recíproca entre ellos, y que las 5 leyes biológicas de la Nueva Medicina son correctas. El escándalo, por el contrario, está en el hecho de que el resultado que comprueba esta experimentación no puede y no debe ser aceptado oficialmente por ninguna razón, por culpa de los muchos intereses en juego... Bastaría una sola mañana para esclarecer el asunto.

Bastaría controlar si la tendencia en muchos pacientes (diestros) afectados de carcinoma del cuello del útero es tener un foco de Hamer en la zona periinsular izquierda del cerebro. Si se quiere estar seguro del todo, se controlarían primero los pacientes cuyo conflicto (de tipo sexual) se ha resuelto y por lo tanto tienen las manos calientes. En su caso el foco de Hamer tiene que tener un edema perifocal muy distinto. Y si después se quiere estar todavía más seguro respecto a los contenidos del conflicto, se elegirían sólo los pacientes zurdos, porque estos tienen que tener el foco de Hamer, en el caso de un conflicto sexual, en la región periinsular derecha. Todo esto se puede hacer fácilmente en una mañana.

Por el contrario se dedican miles de millones, hay que decir que deshonestamente, para empresas sin sentido de la medicina clásica, sólo porque muchas personas tienen un gran interés en que todo se quede como estaba. Si al menos tuviesen un poco de compasión por los pobres pacientes.

Quiero hacer ahora una pequeña anticipación de lo que será expuesto seguidamente para poder comprender ya en este punto la expresión “cerebro de la cabeza o cerebro central” y “cerebro del órgano”, que aparece en el título del capítulo: todos los seres vivientes tienen un cerebro del órgano. Pero el hombre y los animales tienen además un cerebro de la cabeza. Sobre el por qué sea así, sólo podemos hacer suposiciones. Yo creo que la razón es que el hombre y los animales

- a) no están ligados al lugar, sino que se mueven libremente,
- b) que la necesidad de movimientos rápidos y de una valoración rápida de las informaciones ha exigido un ordenador añadido.

Sin embargo el cerebro central no es sustancialmente diferente del cerebro del órgano, sino que constituye sólo un complemento de éste.

En la fase activa de un programa especial vemos en la TAC del órgano los mismos cercos concéntricos, bien delimitados, parecidos a los de una diana, del foco de Hamer del mismo modo y también con la misma frecuencia de oscilación que podemos observar en el cerebro central. Esto se explicará seguidamente de

un modo más exhaustivo. El cerebro del órgano, que comprende prácticamente todos los núcleos celulares de los órganos, los cuales están comunicados entre ellos, es casi como un gran disco de ordenador que ha memorizado no sólo todas las informaciones, sino también las órdenes de los órganos individuales. Hasta que punto cada órgano tenga su propio “disco duro parcial”, que por ejemplo ponga al hígado en posición de funcionar tras un trasplante, no lo puedo decir todavía. Sin embargo presupongo la existencia de ese disco para los órganos directos del paleoencéfalo; es decir, para los órganos del endodermo y del mesodermo del paleoencéfalo.

En el campo biológico nos falta estudiar todavía mucho. Aunque nos sintamos ya listísimos, por el hecho de intentar experimentos con los genes y clonar, tengo la sensación de que en realidad sabemos poquísimo.

La Nueva Medicina se contrapone a la denominada medicina clásica o sintomática, que se interesa casi exclusivamente por los síntomas orgánicos e intenta curarlos.

Para la Nueva Medicina el hombre, pero también cada animal y planta, es siempre un organismo que se puede considerar a tres niveles que proceden en sincronía entre ellos:

- la psique
- el cerebro (cerebro central y cerebro del órgano)
- los órganos

Comencé a meditar sobre estas relaciones tras un drama personal.

Todo empezó por un conflicto mío personal de pérdida, que me hizo enfermar de repente de un cáncer de testículos en 1978/79, justo tras la muerte de mi hijo Dirk entre mis brazos, entonces tenía 19 años, y al cual cuatro meses antes le había disparado un príncipe, traficante de armas de la jet-set internacional, maestro de la gran logia P2 (Propaganda due).

Este suceso, una clara coincidencia entre el drama vivido y mi enfermedad, fue entonces la ocasión para reflexionar como se producía la comunicación entre psique y organismo.

Mi hipótesis de trabajo en aquel punto era que podía tener lugar una comunicación psique-órgano sólo a través del cerebro.

Entonces todavía nadie se interesaba en el cerebro en relación al surgimiento de las enfermedades.

Como médico jefe de una denominada clínica oncológica perteneciente a la universidad de Munich encontré una clara correlación entre nuestros órganos y determinados conflictos, o grupos de conflictos. Se debería volver a encontrar esta sistemática, así lo postulaba, también en cualquier parte en el cerebro.

El contexto sistemático

- psique ↔ órgano que se amplia a
- psique ↔ cerebro central y cerebro del órgano ↔ órgano

Puse como modelo de razonamiento:

psique – programador

cerebro – ordenador  
órganos – máquina

Sorprendentemente fue y es el hecho de que, en la época de los ordenadores, se piense que complicadas máquinas industriales trabajen según este esquema, mientras que el más complicado organismo humano debería producir las denominadas “enfermedades” supuestamente sin cerebro ni psique, es decir, sin programador ni ordenador. El surgimiento de la enfermedad, se creía, se producía por casualidad, desviaciones, insuficiencias, degeneraciones.

Dado que en la medicina actual la causa del surgimiento de enfermedades, como el cáncer en la medicina actual, es todavía hoy desconocida, permanece “como deducción errónea” sólo la hipótesis del surgimiento ligado a la casualidad.

Es mucho más importante para nuestro diagnóstico y para la terapia (en particular también para la auto terapia) aclararse nuevamente a sí mismos que todo sucede de un modo sincrónico.

Por eso en la Nueva Medicina no se sigue hablando en sentido estricto ni de una denominada psiquiatría, que parte del supuesto de que los síntomas psíquicos son independientes del organismo, ni de una “medicina orgánica”, que sostiene que los órganos no tiene nada que ver con la psique. En realidad existía la denominada “psicosomática”, de hecho una rama mal evolucionada de la medicina que no ha tenido nunca una verdadera importancia ni habría podido tenerla, ya que no conocía la sincronía entre psique, cerebro y órgano.

Respecto a las afirmaciones generales como “el estrés provoca úlcera de estómago” o “el estrés provoca infarto cardíaco” no se conseguía salir de ahí. En las dos hay algo de verdad, pero faltando la idea de la sincronización, es decir, que todo sucede al mismo tiempo, se impedía a la psicosomática que continuase desarrollándose.

“De un modo coherentemente insensato” también en las leyes para los psicoterapeutas en Alemania y en Austria se cimentó la división de la medicina en medicina orgánica y psicomedicina, seguramente con la intención de impedir la aplicación de la Nueva Medicina. Para ésta última tales “especializaciones” no sólo son insensatas, sino incluso peligrosas, como veremos seguidamente.

La sincronía a tres niveles de psique, cerebro y órgano en la Nueva Medicina representa una presuposición totalmente decisiva del diagnóstico y del conocimiento del desarrollo patológico, que es de una importancia fundamental para el paciente y para su “autoterapia”.

Sólo por el hecho de que el paciente puede reconstruir y entender tanto el inicio de su enfermedad (seguidamente este suceso será llamado Programa Especial Biológico Sensato) como el desarrollo completo como suceso biológico sensato en los tres niveles, el paciente se arma de la necesaria tranquilidad y soberanía que no es posible si surge el pánico. El paciente sabe que con una probabilidad más alta del 95% sobrevivirá a este programa especial biológico sensato (EBS). Esto lo convierte en jefe real y soberano de su propia “enfermedad”.

## 2.1. ¿Qué significa la sincronía del desarrollo a tres niveles?

En el pasado se podía imaginar eventualmente que el estrés psíquico prolongado tuviese como consecuencia modificaciones orgánicas. Sin embargo también estas eran solamente suposiciones, porque se desconocían las relaciones concretas: las 5 leyes biológicas de la Nueva Medicina (que seguidamente serán explicadas más ampliamente). Estábamos, sin embargo, a años luz de podernos imaginar que fuese posible una sincronía, una acción producida al mismo tiempo de psique, cerebro y órganos.

Y es justo lo que dice la Nueva Medicina: cada proceso psíquico se desarrolla al mismo tiempo en el cerebro central (e incluso en el cerebro del órgano) y en el órgano que está sujeto a este programa especial biológico sensato. Nunca sucede uno sin el otro, es decir, jamás existe un nivel sin el otro.

¿Qué significa realmente?

Si un programa EBS se verifica con un síntoma orgánico (lo que llamamos comúnmente enfermedad), entonces todo el organismo se ve afectado por el síntoma correspondiente, también en el plano psíquico, en el plano del cerebro central y del órgano.

La Nueva Medicina con sus cinco leyes biológicas no tiene nada que ver con lo que hoy en día se llama elegantemente medicina psicosomática, término que en cualquier caso nadie tiene claro.

La Nueva Medicina, que está estrictamente orientada a los conflictos y comportamientos biológicos, establece criterios totalmente nuevos. No es inhumana, por el hecho de tener una orientación biológica, sino al contrario, supera la medicina brutal sin alma. Nadie se vuelve pobre cuando admite un error. Nuestra actual medicina clásica con sus infinitas hipótesis no demostradas e indemostrables se revela como un gran error, y encima brutal por añadidura.

La medicina actual trabaja sin comprensión en el sentido más verdadero de la palabra. Se podría cerrar dos tercios de las secciones quirúrgicas, por cuanto resulta superfluo eliminar nódulos tumorales, de por sí inocuos, a base de bisturí de modo "radical, incluyendo el tejido sano".

Para reparar la psique, la programación o el cerebro, ordenador de nuestro organismo, se debería saber a ciencia cierta no sólo que seguro ha saltado, sino también por qué ha saltado. Ahora sabemos que existen programas especiales, o de emergencia, biológicos y sensatos.

Esto nos lleva a preguntarnos qué programa debería ser aplicado a nuestro organismo para el futuro: el programa biológico óptimo. De hecho el programa especial o de emergencia se produce sólo porque un DHS psíquico ha escapado al control del programa biológico normal de nuestro ordenador-cerebro, haciendo necesaria la inserción de ese programa especial.

Ejemplo: un niño pequeño sufre de noche un ataque de terror, el denominado "pavor nocturno". Los padres se han ido a una fiesta. Dado es el único hijo, como sucede hoy en día con frecuencia, puede sufrir un shock para el resto de su vida. Un caso así no está entre las condiciones que nuestro programa cerebral tiene como modelo de comportamiento. Normalmente (según la naturaleza) la madre no



se alejaría de su pequeño, además, normalmente hay suficientes hermanos a los que se puede agarrar el niño cuando por la noche tiene un sueño malo. Para poder programar a un niño (desde el punto de vista cerebral/psíquico) como hijo único, la naturaleza necesitaría probablemente un millón de años...

Todas las denominadas “enfermedades” funcionan visiblemente de acuerdo con nuestro cerebro ordenador, también las denominadas “enfermedades infecciosas”. Simplemente tenemos que aprender a ver todas estas cosas desde un nuevo punto de vista.

Lo que esta civilización nos ha dado, lo vemos hoy en día lleno de horrores. Cuanto más ricos nos volvemos y cuanto más viejas se vuelven las personas (en las residencias) más arruinadas y sin hijos se vuelven nuestras familias y la sociedad, en contra de nuestro código.

Pongo este ejemplo para indicar que nosotros no podemos manipular arbitrariamente las denominadas estructuras sociales, si no queremos que aparezcan los conflictos que se derivan de ello. Por el contrario existe un código biológico, de reglas biológicas o un programa biológico incluido en nuestro cerebro, en base al cual debemos orientarnos, queramos o no. Todo lo demás causa conflictos añadidos y conduce al final a un círculo vicioso.

Sin embargo no se debe callar que también el programa biológico, si queremos llamarlo así, tiene sus conflictos biológicamente previstos y deseados. El hecho de que, por ejemplo, el joven ciervo dominante anule al viejo ciervo, causándole un conflicto de territorio, es un proceso deseado biológicamente, de hecho necesario; el correspondiente conflicto de territorio para el ciervo viejo y vencido es entonces una necesidad biológica.

Por el contrario es totalmente insensato desde el punto de vista biológico formar individuos de segundo rango, afeminados, que no sirven ya y no dan ningún valor al territorio, en base a cualquier programa ideológico arbitrario, haciendo pasar eso como una maravilla de la creación.

Se mira sospechosamente el modo en que nuestra sociedad hiperreglamentada con sus prescripciones y posibilidades de control, que cada vez se vuelven más rígidas, conduce obligatoriamente cada vez a más conflictos de territorio, también a causa de que falta la consideración del valor del individuo.

Incluso el conducir o la lucha por un aparcamiento pueden causar conflictos. Todas estas cosas son míseras alteraciones de un orden maravilloso que se encuentra en nuestros cosmos, así como en nuestro organismo.

Sobre estas opiniones se podría discutir, obviamente, sin límite.

Al final cada uno parte de una visión diferente del mundo de cuyos presupuestos depende la discusión y la valoración y las correlaciones existentes en nuestros cosmos y en nuestro organismo.

En cualquier caso estas correlaciones en sí mismas no pueden ser negadas. Al final se implica también la cuestión de si se mantiene un Dios o un principio divino “vencedor” (es decir, destructor) o el realizador de la propia creación magnífica. En el primer caso la puerta está abierta a cualquier perversión de la naturaleza.

Nuestro Occidente cristiano sufre ya desde hace 1500 años por el hecho de que la estrecha relación que ligaba a nuestros antepasados con sus animales (los germanos y sus caballos) se ha sustituido por la mentalidad estúpida del

confrontamiento con los animales de las iglesias judeo-cristianas, que abiertamente no le reconocen alma a los animales (por no hablar de las plantas).

Consecuentemente se llega a realizar experimentos con animales.

La Nueva Medicina constata antes que nada que en nuestro organismo todo sucede como en un ordenador moderno, solo que de forma más grandiosa, porque en el programa está incluida gran parte de las otras especies animales y vegetales; decimos que los diferentes programas están "unidos en red". Pensemos en las colibacterias del intestino, o en todas las bacterias que hasta ahora nos han enseñado a tratar como nuestros enemigos, lo que en realidad no son.

Pensemos en los denominados parásitos, piojos, pulgas, chinches, mosquitos y similares, que nos han acompañado fielmente durante millones de años, antes de que el hombre intentase exterminarlos con los insecticidas. Muchos han empezado ahora a comprender el precio que tendremos que pagar todavía por nuestros ríos y mares, que han perdido el equilibrio biológico y apestan como cloacas. Que nos comportemos en base a nuestro código cerebral o no, apuesta o por ignorancia, no tiene importancia: el código en el cerebro siempre es el mismo.

Este código determina nuestros conflictos y también nuestras denominadas enfermedades, que es lo mismo que decir los programas especiales o de emergencia biológicos y sensatos de la naturaleza: la enfermedad más visible de todas, la enfermedad del cáncer, de la que todo el mundo ha afirmado hasta ahora que no tenía ningún sentido en sí misma, que se trata de "células enloquecidas" que causan estragos. Un residuo funesto de la "patología celular" de Virchow. El cuerpo no estaría en posición de combatir estas "células enloquecidas".

Nada de esto es correcto. En toda la medicina y en la biología no existe ningún sistema más grandioso y más lógico que el fenómeno del cáncer. Naturalmente, mientras que sólo se consideraba un nivel, el de los órganos, y dentro de éste sólo el histológico de las células, no era posible descifrar este sistema. Para mí, que he descifrado esta escritura, aunque se me retiró prácticamente la autorización para ejercer la profesión de médico por el resto de mi vida, este descubrimiento no se puede parar.

Hay ya buenos médicos en toda Europa que trabajan casi perfectamente según este sistema, obteniendo los mejores éxitos. Lo que a la denominada medicina clásica le cuesta tanto comprender es la necesidad de tener que cambiar radicalmente el propio modo de pensar. No se trata de aceptar la Nueva Medicina como completación de todo lo hecho hasta ahora, sino de ser conscientes que casi todo lo que se ha hecho antes estaba equivocado, porque la verdadera causa de las enfermedades no se han encontrado jamás.

Hasta ahora ha habido, fundamentalmente, sólo dos tipos de médicos: los brujos del bosque virgen, que con sus méritos curativos naturales junto con el conocimiento de las hierbas han comprendido correctamente en cierta medida las correlaciones psíquicas de las diferentes enfermedades. Por otra parte están los modernos médicos tradicionales, que consideran a las personas más o menos como una "masa de proteínas", en cuya manipulación la psique del paciente se altera y por lo tanto tiene que ser inmovilizada, es lo que se llama "tratamiento sedante" medicinal.

Los brujos del bosque, en general eliminados, eran sin duda los médicos más inteligentes. Sólo les faltaba una sistemática dentro de la cual reordenar las cosas. Lo fascinante del sistema

psique – cerebro – órgano

es el hecho de que se trata de un sistema predeterminado. Si conocemos bien uno de los tres niveles podemos deducir y determinar precisamente los otros dos. Si, por ejemplo, estoy bien informado de los procesos psíquicos, entonces puedo imaginarme con precisión el estado del órgano pertinente y el estado de la región cerebral correspondiente (Foco de Hamer). Por el momento eso parece todavía un poco difícil de concebir, Pero no se necesitará mucho tiempo para poder acertar casi con exactitud el estado del órgano afectado a partir de la lectura cerebral, con la ayuda de un ordenador, en el que estarían memorizadas miles de variantes detalladas.

Probablemente, dentro de no mucho tiempo, la parte principal de la visita de un paciente consistirá en la indagación y la interpretación de la TAC de su cerebro. De la TAC cerebral se puede sin embargo sacar información muy precisa sobre las causas psíquicas: puedo ver de que tipo de conflicto se ha tratado, en que estadio se encuentra ahora (fase de conflicto activo o de postconflictividad, abreviado PCL), puedo deducir la duración del conflicto anterior y eventualmente su intensidad. Con un panel así, y con el crecimiento de la experiencia, las imprecisiones en los diferentes detalles cada vez son más pequeñas. A partir del conocimiento preciso de uno de los tres niveles, conociendo también unos pocos datos básicos como el sexo de la persona, si es zurda o diestra, joven o vieja, podemos determinar con efectividad el estado de los otros dos niveles.

Querido lector, cuídate bien de entender el trabajo con las cinco leyes biológicas de la Nueva Medicina como un deporte intelectual. Aquí se trata de una persona viva, como tú y como yo, con un alma enferma a causa de un conflicto que quizás te parezca banal, incluso ridículo, pero que para este paciente ha sido de tanta importancia como para correr el riesgo de que le destruyese. Sólo las personas con un corazón compasivo y con manos calientes y con una sana comprensión de la realidad humana tienen derecho de “escuchar la confesión” de estos enfermos. Que ningún “medicucho” se acerque a estos pacientes: sería como un puñetazo en el ojo, tanto si quiere tratar localmente el tumor como si busca la “enfermedad narcisista”. Aquí no hay sitio para los dogmas facilones y estos conflictos biológicos elementales no tienen nada en común con los problemas psicológicos o intelectuales.

La mayor parte de nuestras reacciones y acciones sucede espontáneamente y sin que reflexionemos, igual que en el reino animal. Nadie se preocupa del denominado “conflicto de territorio” del macho. A pesar de eso muchísimos hombres mueren justo como consecuencia de un conflicto así, de infarto cardíaco. Fundamentalmente una parte muy grande de nuestra realidad inconsciente, y también consciente, se desarrolla según estos modelos de comportamiento biológico.

Por este motivo la Nueva Medicina desencadenará la más grande revolución médica y social en la memoria del hombre. Cada sentencia judicial, por ejemplo, puede asesinar a un hombre a causa del probable shock conflictivo (DHS); en realidad sólo una sola palabra lo puede matar. A los niños en particular, las palabras que dicen los adultos sin reflexionar les pueden causar conflictos fácilmente, porque en general los niños están sometidos y dependen de ellos.

No sé si sobreviviré a los diferentes atentados que se cometen contra mí el suficiente tiempo para ver la irrupción de la Nueva Medicina. Pero eso no cambia ningún hecho. Todo lo que expongo aquí seguidamente lo dejo como testamento de mi hijo muerto, DIRK.

Si tu, lector, eres inteligente, intentarás entenderlo y aplicarlo.

### **3.Introducción a la Nueva Medicina.**

Este libro presenta la primera clasificación sistemática, no sólo de todos los tumores, sino de toda la medicina en base a:

1. Pertenencia a la hoja embrional
2. Distinción en ámbitos conflictivos
3. Clasificación de los Focos de Hamer en las localizaciones cerebrales determinadas
4. Distinción en base a las formaciones histológicas
5. Subdivisión en base al sentido biológico de cada enfermedad, reconocida como parte de programas especiales, biológicos y sensatos de la naturaleza (EBS).

Con la aplicación de la Nueva Medicina toda la medicina y la biología encuentran automáticamente un orden. Cualquiera que lea el libro dirá: "Es verdad, no puede ser de otra manera". Las pruebas son demasiado aplastantes. Incluso mis adversarios durante este tiempo han tenido que admitir que el sistema de la Nueva Medicina presenta una coherencia francamente fascinante. Pero es cierto, uno mismo no se debe alabar. Pero tú, querido lector, tras la lectura del libro darás un veredicto sobre este sistema más objetivo que el que yo haya podido dar.

Es fascinante ver juntos como toda la medicina se desarrolla de un modo tan sensato y natural, por el que todos los procesos, hasta ahora incomprensidos y aparentemente casuales, se vuelven lógicos y comprensibles.

Tras el descubrimiento de la Nueva Medicina y de los Focos de Hamer en el cerebro, la comprensión de la evolución ha sido para mí la llave para llegar al orden grandioso que abarca toda la medicina y la biología. Este orden se extiende a los ámbitos de comportamiento humanos y animales así como a la ubicación de los Focos de Hamer en el cerebro y a la distinción de la pertenencia de los tumores a varios órganos.

Si hasta ahora habíamos considerado la enfermedad como algo adverso, incluso maligno, como un castigo de Dios, ahora ésta aparece como un signo de una modificación sustancial temporal de nuestro organismo. Esta modificación sucede siempre de un modo sincrónico en los tres niveles que hemos definido como psíquico, cerebral y orgánico, que de hecho constituyen un único organismo. Una cosa no existe sin la otra, todo sucede siempre simultáneamente con ritmo uniforme. ¡Una sinopsis que quita la respiración!

Una cosa no puede existir sin la otra, todo se produce siempre simultáneamente con ritmo uniforme. Una sinopsis que realmente quita el hipo.

También nuestro comportamiento respecto a las bacterias y "parásitos" debería ser modificado radicalmente.

En efecto, desde hace muchos millones de años, bajo el perfil evolutivo, las bacterias de la tuberculosis y los estafilococos o los estreptococos han tenido la función, tanto en nuestra raza como en los animales, de eliminar los tumores (por ejemplo del tracto intestinal). Estos microbios son casi nuestros "buenos cirujanos"

intestinales, nuestros simbioses y amigos, a los que se les ha consentido estar activos sólo con la aprobación de nuestro organismo justo en la fase de reparación tras la solución del conflicto y al mismo tiempo de la parada del crecimiento del cáncer.

Sólo quien conoce la historia evolutiva del hombre y de los animales sabe que también los alvéolos pulmonares forma embriológicamente parte del “tracto intestinal”, igual que las amígdalas de la faringe, las vegetaciones adenoideas de la cavidad de la faringe y el oído medio. Así las bacterias de la tuberculosis también son los buenos barrenderos de los adenocarcinomas que se forman en los pulmones, que son “caseificados” y expectorados. En el lugar del adenocarcinoma permanece una caverna.

Llamamos a esos fenómenos “sistemas biológicamente unidos”.

Jamás en el pasado habría osado pensar que podría abrazar toda la medicina en un único sistema fascinante. Espero conseguir, querido lector, convertirte de este éxito concluyente y llevarte al origen de nuestro ser en sentido estrictamente científico.

Yo me había propuesto, en realidad, dedicarme, tras la investigación de los tumores, a las denominadas enfermedades mentales y psicopatías. La cosa me cayó del cielo, porque todas estas enfermedades mentales y psicopáticas son formas especiales de enfermedad tumoral, en particular también de los denominados “conflictos en suspensión”.

Si nuestro cerebro es el computer de nuestro organismo, entonces lo es para todo. La idea de que alguno de estos procesos del organismo estén fuera del control de este ordenador no tiene ningún sentido. Hay que modificar toda la medicina radicalmente.

En cualquier caso es extraño que jamás nadie haya pensado que el cerebro, en cuanto a ordenador de nuestro organismo, pudiese estar programado también para todas las denominadas “enfermedades”.

Si se hubiese considerado esta posibilidad, aunque sólo hubiera sido de lejos, no me habrían combatido durante 18 años. Sí, toda la medicina hasta ahora se basaba sólo en los síntomas. Las enfermedades se consideraban enfermedades del órgano y, como tales, se trataban de un modo puramente orgánico-asintomático. Eso ha regido la medicina moderna sin alma, en la que la psique parece provocar solamente molestias. Todo se cura con fleboclisis y bisturí. La psique se considera “no científica”, una “cosa de locos”.

Los valores hemáticos, las radiografías y las imágenes TAC de los órganos se consideran “hechos”. La psique y el cerebro, por las que se regula todo en nuestro organismo, no interesan para nada.

Y es así de fácil: nuestro organismo funciona exactamente como una máquina moderna, en cualquier caso lo podemos imaginar así: la psique es el programador, el cerebro el ordenador y el cuerpo es la máquina. El sistema es por lo tanto todavía más fascinante por cuanto el ordenador crea de sí mismo también al programador (la psique) de la que es programado a su vez.

Por eso digo: el ser humano cree que piensa, pero en realidad es pensado.

Todo está establecido en el momento del DHS. En realidad (lo que nos cuesta imaginar) todo sucede naturalmente al mismo tiempo, es decir, de un modo sincrónico, en los tres niveles que hemos definido.

El concepto de que no sólo las enfermedades tumorales, sino prácticamente todas las enfermedades, no son casuales o accidentales, sino que son la expresión y el efecto de un determinado programa de ordenador conectado con todos los otros seres vivientes de este mundo, y ya presente en mi tesis de habilitación de septiembre de 1981.

Entonces todavía no había visto una TAC cerebral. Suponía y postulaba sin embargo que en nuestro cerebro tendría que haber complementos responsables de la evidente correlación entre el contenido conflictivo y el “órgano relativo”, como en el caso de una mujer diestra que sufre un conflicto sexual con DHS y se enferma siempre de cáncer del cuello del útero.

En 1983 descubrí los Focos de Hamer en el cerebro, los relés de los ámbitos de comportamiento biológico, que se desarrollan en el caso de un DHS en simpaticotonía permanente.

Así nació la LEY FÉRREA DEL CÁNCER, la primera ley global y completa de nuestra medicina.

El esquema mental simple: programador = psique, computer = cerebro, máquina = órgano (cuerpo) es a simple vista tan correcto y es siempre tan reproducible en cada caso individual de enfermedad tumoral, que hace que mis adversarios enfurezcan.

Habrán muchas personas que afirmarán que de alguna manera ya se sabía todo eso. Pero no es correcto. Por ejemplo, pretender que el hecho de haber tenido rencores y conflictos 20 años antes aumente la incidencia del cáncer, es un simple y banal error.

El DHS que nos afecta hoy es la causa del cáncer que sufrimos hoy.

He tenido que olvidar casi todo lo que he aprendido de la medicina clásica, he tenido que tirar todos sus dogmas. Era la medicina de los presuntuosos aprendices de brujo que al final me han impuesto la prohibición de ejercitar la profesión por no “haber abjurado de la ley férrea del cáncer” y por “no haberme reconvertido a la medicina oficial”.

Desde 1994 la Nueva Medicina, con la quinta ley biológica, la denominada quintaesencia, está completa. Sé esta Nueva Medicina rigurosamente científica, así como la validez de sus 5 leyes biológicas ya hubiesen estado reconocidas, y se hubiese aparecido un médico “alternativo” que hubiese inventado una medicina sintomática basada en miles de hipótesis, sin una sola ley biológica que la pudiese confirmar, se le habría considerado como a un loco.

Sin embargo como lo precedente era esta medicina llena de hipótesis, basada en la sintomática, todos creen en las hipótesis, y se las creen realmente.

La Nueva Medicina es un regalo divino, útil para el hombre, los animales e incluso para las plantas. En esta Nueva Medicina las denominadas “enfermedades”, que durante miles de años se han considerado “insuficiencias”, “defectos de la naturaleza”, “aberraciones”, “maldad”, “castigo divino”, etc, ahora son: programas especiales, biológicos y sensatos de la naturaleza.

Estamos frente a un milagro de la naturaleza divina y se nos ha permitido ver como Madre Naturaleza ha ordenado todo del modo más sensato.

No era la naturaleza la que era insuficiente, sino nosotros, ignorantes médicos cegados por los dogmas.

Desde ahora en adelante cambia también nuestra función: para cada síntoma, cada conflicto, tenemos, lo primero de todo, que buscar el sentido biológico del programa especial. De esta manera comprendemos si el evento está todavía en la fase activa o ya en la fase de curación, y si, según a qué hoja embrional pertenece, el sentido biológico se realiza en la fase activa (fase CA) o se realizará en la fase de reparación (fase PCL).

Los polipragmáticos ignorantes que siempre habían sostenido que había que curar lo más rápidamente posible, tratar químicamente, operar, trasplantar, etc, todo lo que aparentemente está "fuera de la norma", esos ya han sido superados.

Los futuros médicos de la Nueva Medicina son cordiales pastores de almas, inteligentes y expertos observadores del suceso que tranquilizan a los pacientes, de modo que madre naturaleza puede llevar a cabo su trabajo. Cautamente ayudarán a los pacientes a dirigir su barca en la dirección correcta. Los pobres pacientes asustados, que se quedan temblando y con los ojos llenos de miedo (por el diagnóstico) como los conejos ante una serpiente, pertenecen al pasado.

Ahora los denominados "pacientes" (=los que soportan) pueden entender la Nueva Medicina tan bien como cualquier médico. Ellos son los verdaderos jefes del proceso, tan pronto comprendan el modo de actuar de Madre Naturaleza.

Es el comienzo de una nueva era.



#### **4. La sustancia de la Nueva Medicina. Definición respecto a la denominada “medicina académica”.**

Cuando hablo de una Nueva Medicina en contraposición a una “vieja medicina”, antes que nada tengo que aclarar en qué consiste la novedad de esta medicina.

Se entiende un nuevo concepto de medicina que se considera como una unidad compuesta por: psique, que integra todas las funciones de los ámbitos de comportamiento y conflictivos; cerebro, como ordenador que controla todas estas funciones de los ámbitos de comportamiento y conflictivos; órganos, como suma de todos estos procesos.

De hecho la cuestión es naturalmente todavía más complicada, porque nuestro cerebro-ordenador gobierna al programador (la psique) y por lo tanto a sí mismo. Al final resulta todavía un poco más difícil imaginar que normalmente todo esto se produce de un modo sincrónico, o sea, al mismo tiempo.

En realidad nos damos cuenta fácilmente que no podría ser de otro modo. Más incomprensible es el hecho de que la denominada “medicina moderna” se haya dedicado siempre únicamente a los órganos, como un aprendiz de brujo alrededor de la obra del maestro, con inconsciente ignorancia en la convicción de ser monstruosamente “sabio”.

Sólo así podemos imaginar la enorme y loca arrogancia de los que inculcan sin piedad en la cabeza de los pobres pacientes unos pronósticos nefastos, metiéndoles así en la más profunda desesperación. Este tipo de médicos se había olvidado, con toda su ocupación, de tener en cuenta el alma y el ordenador-cerebro.

Los médicos modernos han desaprendido a examinar realmente al paciente individual; no sólo sus órganos, sino también su psique y su cerebro. Por lo tanto no han podido encontrar jamás una relación entre psique y órganos, ni en particular entre conflictos y órganos.

Esta falta aparece en toda la historia de la medicina, con pequeñas excepciones, desde la antigüedad, pero sobretodo y fatalmente, en la medicina moderna, como un hijo conductor a través de los siglos. La denominada medicina clásica actual se resiente del hecho de ser todavía esclava de la visión mecanicista del mundo, totalmente superada, del siglo XIX. La patología celular de Virchow, que sostenía que toda enfermedad se pudiese explicar por medio de procesos patológicos en o cerca de las células, se sigue acreditando hoy y así permanecerá por el deseo de los médicos sintomáticos, porque sólo con el razonamiento totalmente unidimensional de la medicina sintomática se pueden hacer buenos negocios en el campo farmacéutico (el paciente tiene que permanecer bajo tutela e ignorante).

Se conocía y se conoce sólo un nivel, el de los órganos, y no se puede hacer, a diferencia de la Nueva Medicina, ninguna declaración efectiva sobre las causas de las enfermedades.

Si en el curso de siglos se hubiese examinado, aunque hubiese sido una sola vez, bien a fondo un único paciente, se habría podido o tenido que descubrir como se originan las enfermedades.

Retrospectivamente hay que admitir que los más inteligentes han sido los antiguos médicos-sacerdotes de nuestros antepasados, que con sus rituales, fórmulas de conjuro y runas intentaban curar ante todo el alma.

Los brujos del bosque, de los que siempre estamos dispuestos a reírnos, eran médicos mucho más inteligentes que nosotros. Ninguno de los médicos del bosque virgen de África trataría a ningún paciente de modo sintomático sin haber curado primero su alma.

Mis colegas del pasado creían que daría la vuelta a toda la medicina, en el sentido literal de la palabra. Y es justo así.

Y ya ha habido muchos médicos sabios que han expresado opiniones parecidas a las mías. Yo las he recogido en una sistemática, en una forma reproducible y comprobable en cualquier momento y, dado que mis viejos colegas no me han querido ayudar en nada, me he visto obligado a volver a examinar las diferentes enfermedades y todos los detalles relativos.

La Nueva Medicina no abarca sólo la relación entre psique, cerebro y órganos; proporciona además las explicaciones embriológico-ontogenéticas explicando por qué los centros de relé individuales se encuentran en determinados puntos del cerebro. Explica además la relación entre las diferentes hojas embrionales y las distintas formaciones histológicas tumorales o de tejidos normales. De hecho en cada tejido tumoral encontramos el modelo histológico de tejido correspondiente desde el punto de vista embriológico.

Por lo tanto cada tejido, que deriva de la hoja embrional interna (= endodermo), es tejido adenoideo, es decir, que en el caso de enfermedad cancerosa produce un adenocarcinoma.

Todo tejido que deriva de la hoja embrional externa (=ectodermo), que producirá un carcinoma epitelial en fase de reparación, tiene como manifestación la úlcera del epitelio pavimentoso, porque también el tejido inicial está constituido de epitelio pavimentoso.

El denominado carcinoma del epitelio pavimentoso es ya la fase de reparación, es decir, el rellenarse de la úlcera.

Entre el endodermo y el ectodermo se encuentran los tejidos de la hoja embrional media (=mesodermo).

Los órganos controlados por el cerebelo producen tejido “en exceso” en la fase de conflicto activo, como los órganos controlados por el tronco cerebral. Los órganos mesodérmicos controlados por el neocéfalos en la fase de conflicto activo, análogamente al epitelio pavimentoso del ectodermo, producen también “reducciones”, es decir, osteólisis, necrosis del tejido conector, depresión de la hemopoiesis.

En la fase de reparación vemos un crecimiento excesivo de cicatrización de los tejidos óseos y conectores, llamada absurdamente con el término negativo “sarcoma”, aunque en general sea inocuo.

Tener en cuenta el aspecto histológico representa un modo de ver las cosas totalmente nuevo, que por lo que sé no ha sido considerado jamás, aún siendo tan fácil y lógico.

En la Nueva Medicina tenemos dos grandes ámbitos de coordinación. El primer ámbito comprende la correlación entre psique, cerebro y órganos; el segundo la correlación entre modelos de comportamientos y conflictivos en relación a las

hojas embrionales correspondientes. Sin embargo podemos considerar un tercer ámbito de coordinación más vasto, a nivel cósmico y que se compone por una parte de distintos modelos de comportamiento y conflictivos en el sentido más literal (familia, estirpe, manada, grey, etc.) y por otra parte el crecimiento y la evolución simbiótica con las otras razas, especies y criaturas del universo durante millones de años.

Desde este punto de vista es absurdo y escandaloso hablar respecto a nuestros animales como “producción de carne” o “producción animal”. Esto va tanto contra cualquier código de nuestra naturaleza, que ya no tenemos el derecho de llamarnos hombres hasta que no pongamos en orden esta deformación religiosa de la raza humana.

Mis adversarios quieren ridiculizarme: “Para Hamer incluso los animales tienen alma, ¿quién se puede creer algo así?”. Estoy convencido. De hecho lo vemos cuando los animales tienen un conflicto igual que el del hombre, y si consideramos nuestra alma como la integral de todas las funciones de los ámbitos de comportamiento y conflicto, ¿por qué no podemos aceptar que también nuestras “co-criaturas”, los animales, incluso todo el cosmos de los seres vivientes, posean un alma?. Igual que hoy en día no se acepta la idea de la esclavitud, de la misma manera espero que en unos años se considere inaceptable la cínica consideración que se tiene hoy de los animales.

La Nueva Medicina no es una doctrina de fe, como lo son los dogmas de la medicina dominante, por cuya falta de respeto se puede sufrir la prohibición de practicar una profesión, ser psiquiatrizado o marcado para siempre, mandado a prisión, aunque sea por una visión biológica global que se puede probar científicamente y reproducir en cualquier momento y con cualquier caso.

Incluso la distinción conceptual entre psique, cerebro y órgano es ficticia académicamente.

Realmente se trata de un todo y no se puede imaginar una cosa sin la otra.

La Nueva Medicina es un sistema global y lógico donde la mayor parte de las enfermedades aparecen de un modo sensato. Antes, por ejemplo, no conseguíamos encontrar ningún sentido para las denominadas enfermedades como, por ejemplo los síndromes (aparición al mismo tiempo de varios síntomas).

Así, por ejemplo, la esquizofrenia es solamente la aparición contemporánea de dos o más conflictos biológicos, cuyos Focos de Hamer se encuentran en distintos hemisferios cerebrales.

Las depresiones son conflictos de territorio con “balance hormonal” o conflictos sexuales en las mujeres zurdas.

También el lupus eritematoso, hasta ahora temido como pocas otras enfermedades, es simplemente la actividad al mismo tiempo de algunos contenidos conflictivos determinados.

La leucemia es la segunda parte del programa EBS, la parte de la fase de reparación tras un cáncer de huesos.

El infarto cardíaco es la crisis epileptoide durante la fase de reparación tras un conflicto de territorio.

La gota es la presencia al mismo tiempo de leucemia y conflicto del prófugo activo o carcinoma de los tubulos colectores renales, y así todo.

Cuando podemos reconocer el mecanismo de las interacciones, entonces la curación no es difícil.

La esquizofrenia es una enfermedad que se puede sanar completamente. Ya tras la conflictolisis, es decir, la solución de uno solo de los dos conflictos, el paciente ya no tiene la “mente dividida”. Tras la solución (posiblemente definitiva) de los dos conflictos estará completamente sano igual que una persona que siempre haya tenido buena salud.

Con los conocimientos de la Nueva Medicina, no siempre podremos resolver los conflictos, y algunas veces incluso tendremos que evitar hacerlo. Sin embargo conociendo los conflictos podremos curar a la mayor parte de los enfermos, aunque no a todos.

Todas estas nuevas posibilidades del conocimiento y de la capacidad terapéutica derivan de la comprensión de las 5 leyes biológicas.

La quinta ley biológica, la denominada “quintaesencia” es un desarrollo de las anteriores cuatro leyes biológicas de la Nueva Medicina.

Es, por lo tanto, la primera vez que nos encontramos frente a una medicina que es altamente científica y al mismo tiempo humana, con corazón y manos calientes, válida tanto para el hombre como para los animales y plantas.

Incluso para cualquier organismo unicelular, así que en principio es para todo el cosmos.

Esto significa: hoy por primera vez podemos entender realmente a los otros seres vivientes, los animales y las plantas, en el verdadero sentido de la palabra. Podemos comunicarnos con ellos en el pensamiento, hablar con ellos sin usar palabras. Bien entendido, esta nueva dimensión de la comprensión interanimal e incluso cósmica, se basa en leyes científicas naturales reproducibles en todo momento.

Seguidamente añado una tabla en la que he contrapuesto las diferencias más importantes entre la Nueva Medicina y la medicina clásica:

	MEDICINA CLÁSICA	NUEVA MEDICINA
Visión del mundo	Visión mecanicista-materialista del mundo del s. XIX: parte todavía hoy del presupuesto de que las causas patógenas se encuentran dentro o cerca de la célula (patología celular de Virchow). Especialización: unidad siempre más pequeña, por ejemplo, genes o su manipulación, virus o parte de virus.	El cosmos del hombre, el animal y las planta; en la naturaleza se manifiesta lo divino con las 5 leyes biológicas. Todos los seres vivientes tienen alma. “Dado que en realidad todo es uno y una cosa no se puede concebir sin la otra”. Visión de conjunto, sinopsis.
Pensamiento	Monodimensional: conoce sólo un nivel, el nivel del órgano o de la célula. En	Pluridimensional: conoce tres niveles (psique, cerebro, órganos).

	este sentido también el cerebro se considera un "órgano". Pensamiento lineal exclusivamente.	Pensamiento en diferentes circuitos o ámbitos de coordinación = pensamiento correlativo.
Definición del concepto de enfermedad	Defecto, molestia, avería de la naturaleza. Células enloquecidas, proliferaciones insensatas, autodestrucción del organismo, maldad. La medicina clásica legitima continuas intervenciones "reguladoras" en todos los procesos.	"Enfermedad" como parte de un programa especial, biológico y sensato de la naturaleza (EBS).
Tratamiento médico	Operaciones	Dar ayuda estando junto al paciente y dando explicaciones, motivos, visión de las causas de la enfermedad y comunicando el proceso de curación que seguirá. Estar atentos hasta que la naturaleza ha cumplido su trabajo.
Pacientes	"El que aguanta" sin derecho a hablar, porque "no entiende nada de medicina", el médico asumiría la "responsabilidad" del paciente, aunque realmente no lo hace.	Jefe del proceso, se le deja hablar y comunicar, ya que solamente él tiene la responsabilidad de su cuerpo, puede tomar por él mismo las decisiones.
Terapia	De modo sintomático en base a los "conocimientos" estadísticos de los "protocolos" internacionales. (por ej. Quimio).	En base a las causas, en los tres niveles, individualmente, siguiendo la naturaleza o siguiendo el programa especial, biológico y sensato.
Causa de la enfermedad	Desconocidas, se suponen sólo a nivel orgánico.	Conocidas, DHS.
Adquisición de conocimientos	Estadísticas, probabilidad.	Empirismo, leyes biológicas, cada caso individual es reproducible al milímetro científicamente.

## 5. LA LEY FÉRREA DEL CÁNCER. LA PRIMERA LEY BIOLÓGICA DE LA NUEVA MEDICINA

La LEY FÉRREA DEL CÁNCER es una ley biológica descubierta empíricamente que

hasta ahora ha demostrado que es exacta, sin excepciones, en más de los 30.000 casos que he estudiado.

La LEY FÉRREA DEL CÁNCER es un sistema superdeterminado de tres funciones correlativas, por las cuales, si se conoce bien uno de los tres niveles, se puede deducir y determinar con precisión los otros dos.

La LEY FÉRREA DEL CÁNCER dice:

### Primer criterio

Todo programa especial, biológico y sensato (**EBS**) se origina por un **DHS** (síndrome de Dirk Hamer), lo que equivale a decir por un shock

inesperado  
extremadamente agudo, dramático y  
vivido con sentimiento de aislamiento

que se produce al mismo tiempo o casi al mismo tiempo en los tres niveles

**psíquico**  
**cerebral**  
**orgánico**

### Segundo criterio

El contenido del conflicto determina, en el instante del **DHS**, tanto la localización del programa **EBS** en el cerebro como Foco de Hamer (FH), como la localización orgánica como tumor o enfermedad oncoequivalente.

### Tercer criterio

El desarrollo del programa **EBS** en los tres niveles (psique-cerebro-órgano) es **sincrónico**, desde el **DHS** hasta la solución del conflicto (conflictolisis = CL) incluida la crisis epiléptica/epileptoide al final de la fase PCL de reparación y el regreso a la normalidad (normotonía).

### 5.1. El primer criterio de la ley férrea del cáncer

El descubrimiento de la LEY FÉRREA DEL CÁNCER comenzó con la muerte de mi hijo Dirk, que, golpeado mortalmente por un príncipe italiano frente a la isla de

Caballo, cerca de Córcega, en el alba del 18 de agosto de 1978, en condiciones terribles, murió entre mis brazos en la clínica universitaria de Heidelberg casi 4 meses más tarde, el 7 de diciembre de 1978.

Enfermé entonces de un carcinoma testicular, más exactamente de un teratocarcinoma intersticial del testículo derecho. Intenté oponerme a los catedráticos de Tübingen que aconsejaban operar el testículo tumefacto. Ya en aquel tiempo tenía la vaga sospecha de que, a causa de la muerte de mi hijo me había sucedido alguna cosa relevante a nivel corporal, porque antes de entonces jamás había estado seriamente enfermo. El corte histológico evidenció un teratocarcinoma intersticial. Tras mi convalecencia decidí investigar a fondo mi suposición en cuanto que pudiera.

La ocasión se presentó en 1981 cuando comencé a trabajar como médico jefe interno en una clínica de oncología.

La LEY FÉRREA DEL CÁNCER, descubierta el verano de 1981, parecía al principio que sólo era válida para los cánceres de tipo ginecológico. Pero enseguida resultó que se podía aplicar a todos los tipos de cáncer. Al final vi que efectivamente todas las denominadas “enfermedades” eran o bien cánceres o enfermedades oncoequivalentes, es decir, algo parecido al cáncer. Por lo tanto era lógico que la LEY FÉRREA DEL CÁNCER se pudiera aplicar a todas las enfermedades consideradas en medicina. Esta ley vale para toda la medicina. Su nombre no se ha cambiado, aunque bien se podría llamar: “LEY FÉRREA de toda la medicina”.

### **5.1.1. Definición del concepto de “conflicto” en la ley férrea del cáncer.**

Un conflicto siempre se debe poder definir de tal modo que la definición pueda valer en líneas generales para todos los seres vivos. Yo, con la palabra conflicto, conceptualmente, entiendo “conflicto biológico”.

Un profesor universitario de psiquiatría, como ya hemos mencionado, fue interrogado por el juez, que quería saber como definiría en su lenguaje, por ejemplo, el conflicto sexual que el Dr. Hamer había encontrado en un proceso conflictivo en el que la mujer había cogido al marido in fraganti y ahora presentaba un “Foco de Hamer” encima del oído izquierdo.

Respuesta: “Lo llamaría una ofensa narcisista”.

Mi contrapregunta fue: “¿Usaría usted los mismos términos para definir un conflicto semejante en mi perra?” No hubo respuesta. Aquí nos caemos del burro: nuestras definiciones de conflicto en la medicina oficial siempre se han producido de un modo religioso-filosófico-psicoanalítico, justo dogmático.

Para mí no existen dogmas que puedan limitar una ciencia. Si descubro que el hombre y el animal se enferman por un mismo tipo de conflicto biológico y que se pueden observar los mismos procesos y las mismas modificaciones en el ámbito psíquico, cerebral y orgánico, entonces las conclusiones, las reglas o las leyes tienen que adaptarse a estos hechos y no viceversa.

En el sistema conceptual de la Nueva Medicina el conflicto no se entiende por lo tanto en el sentido del denominado psicoanálisis, es decir, como una construcción llevada por decenios de una “constelación conflictiva”, sino como un conflicto

biológico. Este conflicto biológico, que en el momento del DHS ataca al hombre y al animal como si cayese un rayo encima se produce instantáneamente y causa un Foco de Hamer en el cerebro dando inicio al programa especial biológico en el organismo entero. Obviamente también la personalidad entera se ve involucrada en el contexto de un conflicto biológico. Pero en general eso no es un factor decisivo. Puede bastar una única palabra (por ejemplo “cerdo”), dicha durante una pelea violenta con la suegra a causa de los niños, para producir un DHS. En ese mismo instante se define el contenido conflictivo percibido por el paciente.

Este por ejemplo enferma de un conflicto de no poder marcar el territorio, con un Foco de Hamer (FH) a la derecha periinsularmente y a nivel orgánico de una úlcera de la mucosa de la vejiga. Desde ese momento todos los elementos de la pelea de este conflicto biológico transcurren en esta “vía de contenido conflictivo”. La suegra también habría podido gritar “imbécil”. Entonces el paciente habría podido sufrir un conflicto de desvaloración personal y el resto de la pelea habría tenido como base la falta de autoestima del paciente, que se preguntaría si es imbécil o no. Habría tenido una “vía conflictiva” completamente distinta.

El conflicto biológico se decide en el instante del DHS, es decir, en ese segundo se define el contenido conflictivo en cuya vía, a su vez, transcurre todo el conflicto biológico.

Una mujer, por ejemplo, que ha cogido a su marido “in fraganti”, no debe necesariamente sufrir un conflicto biológico sexual, ni cualquier otro conflicto biológico. Sufrirá un conflicto sólo si tiene que enfrentarse a una situación en uno o más aspectos inesperada. Cuando después se llega a un DHS, existen una serie de distintos contenidos conflictivos posibles:

Primera posibilidad: la paciente en el DHS vive la situación como conflicto biológico sexual de no ser poseída (de no aparearse). A nivel cerebral sufriría un FH a la izquierda periinsularmente, a nivel orgánico una úlcera de la mucosa del cuello del útero con el consiguiente carcinoma (si se trata de una diestra), con úlcera en las venas coronarias del corazón.

Segunda posibilidad: la paciente quizás también tiene un amante, ya no ama a su marido. En el momento del DHS vive la situación como una afrenta y una traición por el hecho de que el marido le hace quedar mal delante de los vecinos. En el momento del DHS sufre un conflicto del nido a causa del partner, a nivel cerebral un FH en el cerebelo a la izquierda y a nivel orgánico un cáncer de mama derecha (si se trata de una diestra).

Tercera posibilidad: la paciente en el momento del DHS experimenta a la joven rival como un conflicto de caída de la autoestima. “Ella ha podido darle lo que yo ya no le puedo dar”. La paciente en este caso sufriría en el momento del DHS



un conflicto biológico de desvaloración de la autoestima, un FH en la médula occipital y una osteólisis en la zona de la pelvis con el consiguiente cáncer de huesos.

Cuarta posibilidad: la paciente quizás ya pasó la menopausia y reacciona de un modo masculino. Podría, en el momento del DHS, experimentar la misma situación como un conflicto de territorio con un FH a la derecha periinsularmente y un carcinoma intrabronquial o si se trataba de un “conflicto de no poder marcar el territorio” con el atributo “que asco”, un carcinoma de la vejiga (si se trata de una diestra).

Quinta posibilidad: a menudo se produciría sin embargo un carcinoma de los ovarios, como conflicto de pérdida y “con fondo semisexual repugnante” con un FH en la zona paramediana occipital.

Vemos por lo tanto que un suceso, una situación no se perciben jamás de un solo modo. Solo el modo de vivirlos en el instante del DHS determina el contenido conflictivo y por lo tanto las “vías” sobre las que correrá el resto del conflicto biológico.

Estos nexos vuelven absurdas también las propuestas infinitamente ignorantes de los denominados “estudios prospectivos”.

La “no convertibilidad” de un sistema no es una debilidad científica, sino que deriva forzosamente del hecho de que es casi imposible para un investigador pronosticar con una cierta seguridad, en que dirección o sobre que “vía” vivirá o sufrirá el paciente un conflicto pensado prospectivamente.

También los parientes más próximos son a menudo muy estúpidos, si han estudiado, por ejemplo, que conflicto podría haber causado el cáncer diagnosticado al paciente.

A menudo dicen: “Sólo puede haberse tratado de esto o aquello”. Si se interroga al paciente frente a sus parientes, a menudo dice: “No, eso no me ha afectado para nada”. Y eso que ha causado realmente el DHS y el conflicto nos deja a todos atónitos. Seguidamente, cuando han entendido la cuestión, a menudo dicen: “Sí, no podía ser de otra manera”.

Un muy buen ejemplo de esto fue el caso de un paciente de la clínica universitaria de Erlangen, al que pude visitar en su habitación de reposo.

Había sufrido un infarto cardíaco agudo. Entonces tenía que haber sufrido un conflicto de territorio con DHS.

Se nos preguntó cual había sido el conflicto de territorio. En presencia del médico del departamento le pregunté cuándo y cuál fue el conflicto de territorio que había sufrido. Respuesta: ninguno. Era un hotelero renombrado, en su ejercicio servía a notables de todo el país, tenía dos hijas, una buena mujer, ninguna preocupación de dinero, todo estaba bien, no se podía hablar de ningún conflicto de territorio.

Entonces le pregunté desde cuándo había comenzado a adelgazar. Respuesta: desde hace seis semanas. Tras el electrocardiograma pude juzgar que el infarto cardíaco no había sido especialmente grave. Calculé: unas seis semanas antes tenía que haberse producido la conflictolisis; el conflicto podía haber durado como máximo 3 o 4 meses. Le dije: "Hace seis meses ha tenido que pasar cualquier cosa grave, que le ha impedido dormir por algunas noches. Y hace 6 u 8 semanas la cosa se ha solucionado". "Si, doctor, ahora que me lo dice, pero yo no puedo ni imaginarme que una cosa así me haya podido causar un infarto". Había sucedido lo siguiente.

La gran pasión del paciente había sido una jaula de pájaros exóticos. Todos sus clientes habituales admiraban estos pájaros.

No había escatimado en gastos y había especies muy raras en el grupo. Antes de desayunar iba a la jaula y contemplaba sus pájaros, que durante ese tiempo habían llegado a los 30. Una mañana se acercó como de costumbre y se quedó con la boca abierta: todos los pájaros habían desaparecido. "Ladrones" fue su primer pensamiento, provocando así su DHS. Los ladrones han entrado en mi territorio. Vinieron los vecinos, examinaron toda la jaula. Al final se encontró un pequeño agujero excavado bajo la jaula. Un experto granjero dijo una única palabra: "comadreja".

Desde ese momento el paciente sólo tenía un pensamiento en la cabeza, capturar la comadreja.

Tras algunos intentos fallidos consiguió que cayera en la trampa. Sólo entonces fue posible reconstruir la jaula, "a prueba de comadrejas", y adquirir nuevos pájaros. Tras unos 3 meses y medio todo había vuelto a la normalidad y el conflicto se había resuelto definitivamente.

Reflexionando sobre el asunto a posteriori, se acuerda de haber estado muy orgulloso (en el período de conflicto activo) de haber perdido un par de kilos. Pero desde hacía 6 semanas los había cogido de nuevo, añadiendo otros dos kilos.

Durante toda la conversación el médico del departamento había permanecido sentado allí al lado atónito. Entonces se levantó y dijo: "Señor Hamer, estoy muy desconcertado. Quizás se está echando por tierra todo lo que hacemos aquí. En cualquier caso su demostración me ha superado".

Incluso el paciente dijo: "Si reflexiono ahora sobre nuestra conversación, no habría sabido con que se me podría haber golpeado más fuerte que robándome los pájaros".

Esto no tiene nada que ver con psicoanálisis y conflicto en el sentido psicológico corriente. En el conflicto biológico no importa de hecho si el conflicto parece todavía importante, cuando ya todo se ha "normalizado". Entonces en el instante del DHS el paciente lo ha sentido como tal, y eso ha sido decisivo. Seguidamente el conflicto ha desarrollado una dinámica propia.

Alguien, aunque se tratase sólo de una pequeña comadreja, había entrado en el territorio del paciente.

Habría podido empezar a reparar la jaula inmediatamente, pero no, eso no le dejaba tranquilo, como se dije normalmente.

Sólo cuanto hubo neutralizado al adversario pudo reconstruir "en paz" su territorio. Se ve plenamente el drama biológico de este conflicto de territorio.

### **5.1.2. El síndrome de Dirk Hamer (DHS)**

El DHS es la base de la Nueva Medicina, constituye la piedra angular de todo el diagnóstico.

Cada vez es una nueva experiencia, aunque ya la haya vivido muchos miles de veces.

No son conflictos cualquiera que, comenzando lentamente, causan la enfermedad del cáncer, sino que siempre es un golpe fulminante y chocante, inesperado, que cae sobre las personas dejándolas de piedra e incapaces de decir una sola palabra, consternadas.

t 6  
es-  
ft.  
hat  
er-  
fen  
hat  
auf  
der  
so  
ine  
zar,  
der  
der  
icht  
lich

*Dieses Sportfoto einer Zeitung aus Lyon soll veranschaulichen, wie ein Torwart „auf dem falschen Fuß“ erwischt wird, konsterniert dem ganz langsam ins linke Toreck trudelnden, abgefälschten Ball nachsieht. Er hatte den Ball ins andere Eck erwartet.*



Eine ähnliche Konstellation im übertragenen Sinne finden wir beim DHS, dem Konflikt-Schock, bei dem der Patient auch „auf dem falschen Fuß“ erwischt wird. Denn eine Konfliktsituation, auf die er sich vorher einstellen konnte, die macht ihm kein DHS. Genauso wie ein Torwart die fantastischsten Glanzparaden liefern kann und den Ball aus dem äußersten Toreck herausfaustet, wenn - ja, wenn der Ball dorthin fliegt, wohin ihn der Torwart berechnet hatte; so können wir Menschen alle ein Vielfaches an Konflikten ertragen, ohne davon krank zu werden, wenn wir vorher Zeit haben, uns darauf einzustellen.

Wir Menschen haben heute weitgehend die Beziehung zu unserer Umwelt und zu unserer Mitkreatur Tier verloren. Nur so konnte die mehr oder weniger instinktlose Vorstellung von intellektuellen Konflikten entstehen, die keinerlei Beziehung haben zur biologischen Realität. Man hatte sich eben weit von der Empirie<sup>63</sup> entfernt und Fälle konstruiert, die gar nichts mit dem wirklichen Erleben des Menschen zu tun haben, jedenfalls nicht im Zusammenhang mit Krankheitsentstehung.

Der Mensch fühlt und empfindet aber in Wirklichkeit nach archaischen biologischen Regelkreisen, empfindet eben biologische Konflikte, während er sich einbildet, losgelöst von der Natur zu denken.

Durch die moderne Zivilisation, die sich ja an keinerlei biologische Grundformationen hält, kommen wir Menschen in ein furchtbares Dilemma. Folgen wir den Verhaltensmustern, die uns die Natur vorgegeben hat, so müßten wir alle Arten von gesellschaftlichen Nachteilen in Kauf nehmen, die uns

<sup>63</sup> Empirie = Erfahrung, auf Erfahrung beruhende Erkenntnis

Esta fotografía, cogida de un periódico de Lyon, muestra como un portero es cogido a contrapié y mira consternado el balón, que desviado rueda lentamente hacia la esquina izquierda de la portería. Él se esperaba que el balón llegase por la otra esquina.

Encontramos una constelación parecida, en sentido figurado, en el DHS, en el shock conflictivo, en el que también el paciente es cogido “a contrapié”.

De hecho una situación conflictiva, que ya esperaba de antemano, no le causa ningún DHS. Igual que en el caso en el que un portero puede realizar la parada más fantástica golpeando el balón para desviarlo desde el ángulo más extremo de la portería, cuando el balón llega por el sitio que el portero esperaba.

Del mismo modo todos nosotros podemos soportar gran número de conflictos, sin enfermarnos, si con anterioridad hemos tenido tiempo de prepararnos.

Hoy en día hemos perdido en gran parte el contacto con nuestro ambiente y con nuestros compañeros los animales.

Sólo así podía surgir la idea –mas o menos falta de instinto- de conflictos intelectuales que no tiene ningún tipo de relación con la realidad biológica.

También nos hemos alejado del empirismo, construyendo casos que no tienen que ver nada con la experiencia real del hombre, y jamás con un nexo con el origen de la enfermedad.

Pero el hombre en realidad siente y percibe según reglas biológicas arcaicas e incluso percibe los conflictos biológicos mientras cree que piensa de un modo cercano a la naturaleza.

A causa de la civilización moderna, que no se basa en ningún modo en las formaciones biológicas fundamentales, los hombres vivimos un terrible dilema. Si seguimos los modelos de comportamiento que la naturaleza nos ha dado, nos encontramos forzosamente en la situación de tener que aceptar cualquier tipo de desventaja social que nos llevaría a la ruina. Si por el contrario seguimos las normas que nos han creado los políticos, juristas y la iglesia, que en su mayoría son contrarias a nuestro código arcaico personal, entonces vamos de cabeza al conflicto que ya estaba programado.

Realmente bajo el perfil teórico es posible, aparentemente, manipular a placer a los hombres con leyes cualquiera, pero la cuenta que pagamos es terrible.

Siempre ha habido adaptaciones a las condiciones ambientales modificadas del tipo más diverso; justo de eso depende la evolución de la naturaleza. Estos cambios (“mutaciones”) normalmente duran muchos cientos de miles de años. Por el momento y para los próximos 100.000 años eso no nos ayuda en nuestro dilema.

Hasta ahora la mayor parte de las personas no eran conscientes de esto o no se rendían cuenta del modo correcto.

La Nueva Medicina asume el ejercicio de buscar y de encontrar una respuesta. No por esto dejaremos de tener conflictos, conflictos biológicos. Porque también el conflicto biológico forma parte de la naturaleza y no es ni bueno ni malo. Simplemente es una realidad y en la naturaleza representa un medio para la selección y la conservación de la especie. Y yo creo que seremos más felices si vivimos nuevamente según el código de nuestro cerebro.

En el caso de un conflicto biológico el DHS (SÍNDROME DE DIRK HAMER) es un shock grave vivido de un modo extremadamente agudo, inesperado, dramático y con un sentido de aislamiento. El DHS desencadena el programa especial,

biológico y sensato (EBS) de la naturaleza como reacción coherente a un accidente o un caso de emergencia al cual el organismo no ha podido reaccionar (desde el comienzo). Representa por lo tanto una posibilidad de recuperación que la naturaleza ofrece.

Nótese:

El DHS tiene las siguientes características y los siguientes significados:

1. El DHS se origina como experiencia de shock imprevista por un conflicto biológico, casi en un instante.
2. El DHS determina el contenido conflictivo, con más precisión, el contenido del conflicto biológico. Sobre esta "vía" corre el sucesivo conflicto.
3. El DHS determina la localización del Foco de Hamer (FH) en el cerebro a través del contenido del conflicto biológico.
4. El DHS determina la localización de la enfermedad cancerosa en el órgano definiendo el contenido del conflicto biológico y definiendo la localización del FH en el cerebro.
5. El DHS y, en el caso en el que se produzca, la conflictolisis son importantes pilares de sustento de toda anamnesis de conflicto biológico. En cualquier caso es indispensable descubrir exactamente el DHS, también cuando el conflicto se ha resuelto ya, ya que sólo es posible evitar una recaída conflictiva cuando se conoce con precisión el DHS originario.
6. El DHS modifica inmediatamente no sólo el tono vegetativo causando la simpaticotonía permanente, sino que modifica también la personalidad, como bien se puede notar en el denominado "conflicto en suspensión".
7. El DHS causa desde el primer momento un tipo de simpaticotonía permanente en el cerebro en el punto del Foco de Hamer. En este cambio está involucrado, más o menos, todo el cerebro.
8. El DHS causa desde el primer momento un cáncer o una enfermedad oncoequivalente en el órgano.

El cáncer en el órgano tiene diferentes formas de manifestación:

- A. Fuerte crecimiento celular por mitosis si están afectados los órganos de la hoja embrional interna (endodermo).
  - B. Hoja embrional media:
    - a) El mesodermo del cerebelo produce un crecimiento mitótico durante la actividad conflictiva.
    - b) El mesodermo del neoencéfalo (médula cerebral) causa necrosis en la fase de conflicto activo, en la fase de curación una reconstitución de la necrosis que se llama sarcoma.
  - C. Reducción celular con úlcera del ectodermo del neoencéfalo. Modificaciones de la función en caso de activación del tronco del simpático (sistema endocrino, de la hipófisis, de la tiroides, de las células insulares alfa y beta del páncreas), sin reducción celular.
9. Si un DHS ha desencadenado un conflicto biológico que todavía está activo y tiene su FH en un hemisferio cerebral y se añade a otro DHS que tiene su FH en la corteza cerebral del hemisferio opuesto, entonces se produce la

constelación esquizofrénica. El paciente delira o se vuelve furioso sólo cuando el conflicto está fuertemente acentuado en el lado cerebral izquierdo, maníaco y tiene una constelación denominada “agresivo-biomaníaca”. La constelación esquizofrénica también puede surgir en el caso de un único DHS doble (donde los conflictos activan al mismo tiempo los dos hemisferios cerebrales).

10. Por “DHS doble” entendemos un conflicto que tiene dos aspectos, por ej. un conflicto de territorio con desvaloración de sí o un conflicto madre/niño con desvaloración de sí en el ámbito madre/niño al mismo tiempo (por ej. el niño dice: “tú eres una madre muy mala, una madre sin corazón”).
11. El DHS es la posibilidad biológica que el individuo recibe de madre naturaleza para equilibrar nuevamente un “suceso que desgasta”. Sin el DHS, por ejemplo, el ciervo no tendría ninguna posibilidad de reconquistar su territorio. En el instante del DHS la madre naturaleza pasa ya a un “programa especial” para superar el obstáculo en la segunda tentativa. El DHS es la señal de partida hacia la posibilidad biológica del programa especial, biológico y sensato (EBS).
12. Si un DHS junto a una “vía principal” de DHS tiene también otra “vía secundaria”, que llamamos en parte cáncer o enfermedad oncoequivalente, por ej. las “alergias” (las percepciones ópticas, acústicas, olfativas o gustativas en el momento del DHS), el paciente puede volver a meterse en la “vía principal” “apoyándose” momentáneamente en una sola de estas “vías secundarias” y sufrir una recaída del conflicto. Ejemplo: cada vez que un hombre usa una determinada loción para la barba, piensa en el novio de su mujer, su rival, que utilizaba esa loción. Cada vez sufría dolores en el corazón, una recaída de su antiguo conflicto de territorio con angina de pecho.

Si se toca el argumento del DHS de una persona, a ésta normalmente se le vienen las lágrimas a los ojos, signo de su carga emotiva. Cada recaída conflictiva tiene lugar no poco a poco, sino solamente con un nuevo DHS. Es esto lo que llamamos “binario”.

Obviamente el DHS de recaída, que nos vuelve a meter en la vía conflictiva, no conlleva necesariamente la fuerza emotiva de la primera vez. Podríamos llamarla también “memoria intensa”.

Las vías, a menudo son incluso más de una, no son algo negativo, una especie de avería permanente de la naturaleza, sino que en la naturaleza son un modo, importante para la supervivencia, de refrescar la memoria: “Atención, en un caso similar en el pasado sucedió una catástrofe, estate atento”. Podemos llamar también a esta vía: alergia.

Repetimos: el conjunto de los factores presentes en una experiencia conflictiva inesperada de shock, es decir el DHS, causa el conflicto, no al revés. Si no se hubiese producido esta situación particular, probablemente no se habría llegado jamás a un conflicto biológico. No se trata de entender este conjunto particular de factores conflictivos, aparente o realmente casuales que desencadenan el DHS, dado que no podemos entender los sucesos casuales. Estos conflictos de DHS biológicos son, sin embargo, accidentales sólo en un “sentido restringido”. En un ámbito biológico más vasto estos procesos naturalmente tienen su sentido, por ejemplo, como regulación para la conservación de la especie.

Esto no sirve de consolación al individuo concreto que se sacrifica para conservar la especie. Pero tampoco los hombres tenemos escrúpulos con nuestros animales y aceptamos con algo sensato sacrificar los animales de modo que nuestra especie homo sapiens pueda continuar viviendo.

Quizás para algunas personas, que con gusto querrían ver una “intervención atribuible a un dios personal”, es difícil entender que Dios se entromete en su vida con esas constelaciones aparentemente “casuales”. La ignorancia de los conflictos biológicos y de sus consecuencias les hacía creer que el mundo espiritual humano y metafísico era dominable y valorable.

Esto es ciertamente un “pío” error.

Una cuestión como el DHS, que se encuentra en el mismo instante en el cerebro como foco de Hamer, no se puede negar mucho más tiempo tampoco desde el punto de vista religioso-filosófico, es una pura y simple realidad.

## **5.2. El segundo criterio de la LEY FÉRREA DEL CÁNCER.**

Si una persona (o un animal o una planta) sufre un DHS, es decir, un shock extremadamente agudo, dramático y vivido en un sentido de aislamiento, a nivel de su subconsciente asocia el contenido del conflicto biológico desencadenado por el DHS a un ámbito biológico conceptual, por ejemplo, al ámbito de la relación madre/niño o al ámbito “territorio” o al ámbito “agua” o “miedo en la nuca” o “autoestima” o a otros ámbitos parecidos.

También aquí, “en el instante del DHS”, el subconsciente sabe hacer distinciones precisas: jamás una desvaloración de sí mismo en la esfera sexual (debida por ejemplo a una palabra como “blandengue”) causa osteólisis de las vértebras cervicales, sino siempre osteólisis de la pelvis, con el consiguiente cáncer óseo de la pelvis en la fase de curación. Jamás un conflicto de desvaloración de sí en la relación madre/niño (“madre desnaturalizada”) causaría osteólisis de la pelvis, pero sí una osteólisis de la cabeza del húmero izquierdo (en las diestras).

Creemos que pensamos. En realidad la naturaleza “piensa” con nosotros.

A cada ámbito conceptual biológico le pertenece un determinado relé en el cerebro, que en el caso de enfermedad llamamos “Foco de Hamer”.

Cada ámbito conceptual biológico tiene su “propio relé”.

En el instante del DHS, unos códigos particulares van del FH al órgano correspondiente a este FH. Se puede por lo tanto decir que cada FH tiene “su órgano”. Así el suceso a tres niveles psíquico, cerebral y orgánico en realidad es un suceso con decurso sincrónico del FH al órgano con la diferencia de una fracción de segundo.

La mayor parte de los pacientes saben indicar el DHS con una precisión casi al minuto, porque se trata siempre de un momento dramático.

Por lo general los pacientes estaban “rígidos por el miedo”, “incapaces de hablar”, “como paralizados”, “profundamente asustados” etc, etc. Por medio de la TAC (tomografía computerizada) se puede ver el DHS que en el cerebro ha atacado a



partir del primer segundo, que aparece como una configuración concéntrica de anillos nítidos (FH activo), mientras que en el órgano se vuelve a encontrar desde el primer segundo como un tumor que comienza a crecer en ese instante (o como necrosis en los órganos directos del cerebro).

En el instante del DHS todo está ya programado o previsto: en correspondencia con el contenido del conflicto biológico en el instante del DHS, como hoy bien podemos determinar con las tomografías computerizadas, se produce una “conmutación” (activación) en un área cerebral bien definida, establecida desde el principio (Foco de Hamer).

En el mismo momento se inician también las modificaciones del órgano, expuestas con precisión en la tabla “psique-cerebro-órgano”, pronosticables mediante observaciones empíricas: puede tratarse tanto de una proliferación como de una reducción celular o de alteraciones funcionales (en las denominadas enfermedades oncoequivalentes).

Por eso he hablado de “conmutación”, porque, como veremos seguidamente, el DHS es “sólo” un proceso intermedio que lleva a un programa especial o de emergencia con el que el organismo puede afrontar la situación imprevista.

No existe una “enfermedad” en el sentido estricto según la definición que se nos ha enseñado en el pasado en las universidades.

Según aquel concepto, considerábamos que la “enfermedad” era un error de “Madre Naturaleza”, por ejemplo que el supuesto “sistema inmunitario” (entendido como el ejército de defensa de nuestro organismo) estuviese “enloquecido”. Pero “Madre Naturaleza” no comete semejantes errores, se trata por el contrario de errores aparentes, deseados, que tienen su sentido.

### 5.3. El tercer criterio de la LEY FÉRREA DEL CÁNCER.

El tercer criterio de la Nueva Medicina dice que el decurso de toda la denominada enfermedad, incluida la fase de curación, es sincrónica en los tres niveles. Este sincronismo está definido por criterios precisos que tienen que ver con los síntomas típicos de conflicto activo en los niveles psíquico, cerebral y orgánico y con los típicos síntomas de la fase de reparación en conflicto resuelto, también en los niveles psíquico, cerebral y orgánico. A estos se añaden también los típicos síntomas en los tres niveles de la crisis epiléptica o epileptoide que son un poco diferentes para cada enfermedad, pero nuevamente del todo típicos, tanto si se trata de síntomas cerebrales y orgánicos (por ejemplo el infarto cardíaco como crisis epileptoide de la úlcera de las coronarias), como si se trata de síntomas psíquicos y vegetativos.

Con este instrumento, es decir, con el conocimiento de la regularidad y el conocimiento de los síntomas típicos en el transcurso en los tres niveles, ahora, por primera vez en la medicina, se puede trabajar correctamente en base a las causas y de un modo prácticamente reproducible.

## **6. El sistema codificado del cerebro. El fundamento de los conflictos biológicos.**

Cuando se habla de conflictos biológicos hay que definir que es la sustancia de tales conflictos biológicos.

En el capítulo dedicado al sistema ontogenético de los tumores encontrareis, queridos lectores, cuales son los fundamentos filogenéticos de estos conflictos biológicos.

Dado que hablamos de un conflicto biológico, suponemos naturalmente que estos conflictos no son sólo conflictos que tienen que ver con el hombre, sino también con los animales, es decir, conflictos biológicos.

Estos conflictos, que evidentemente deberían estar bien definidos desde el punto de vista biológico o que deberían seguir una cierta regularidad, en el cerebro del individuo tienen que tener algún principio que posibilita tal sistema de comportamiento en caso de conflicto. Es eso que yo llamo "sistema codificado del cerebro".

Podríamos también hablar, al contrario que de comportamiento codificado, de "suma de modelos comportamentales".

En sustancia todos estos conceptos expresan el hecho de que el hombre y el animal viven según un modelo de comportamiento o un programa etológico típico para cada especie individual. Poco importa la expresión que se utilice. Importa, por el contrario, que tales conceptos no se conviertan en nuevos dogmas. Estos conceptos existen desde que existe la historia de la evolución del hombre y de los animales, no desde Darwin; además, independientemente de su formulación, no me pertenecen, sino que son un bien común. Mío es sólo el conocimiento del hecho de que a este sistema codificado le corresponde un determinado comportamiento biológico en caso de conflicto. Esto sí que es un concepto nuevo.

Existe ya toda una serie de experimentos y toda una serie de resultados, pero hasta ahora no se había tenido la capacidad de clasificarlos, es más, en parte se han interpretado equivocadamente. Por ejemplo, hace algunos años algunos científicos norteamericanos llevaron a cabo una investigación supuestamente muy seria que levantó gran expectación. La formaldeide o HCHO, según la fórmula química, o aldeide de ácido fórmico, un gas incoloro, de fuerte olor, soluble en alcohol y en agua, al que si se añade metanol para impedir la polimerización es notable como solución acuosa de formol, pues bien, habría producido cáncer en las ratas.

Normalmente las ratas se mantienen alejadas del formol que se emplea en una dilución normal para desinfectar las salas de operaciones porque ese olor les molesta muchísimo.

Estos buenos investigadores se habían aprovechado de esta aversión y habían preparado el formol en una concentración mil veces superior para (no os lo perdáis) echarles varias veces al día esta sustancia tan concentrada en el morro. Los pobres animales, a los que obviamente se les negaba que poseyesen un alma, sufrían diariamente una recaída de DHS causada por los investigadores.

Tras varios meses, al final de la prueba, los ratones fueron “liberados” poco a poco y se examinó su morro en el microscopio: los primeros ratones asesinados tenían “sólo” una úlcera de la mucosa nasal.

Los ratones a los que se les permitió vivir todavía un poco tras el experimento y que entraron en una fase PCL (con relleno de la úlcera por multiplicación celular) tenían un cáncer de la mucosa nasal.

¿Es que podría haber sido de otro modo?

Y dado que según la concepción del mundo de nuestra ciencia oficial y según la opinión de nuestras grandes religiones los animales no pueden tener ni alma ni psique y naturalmente no pueden tampoco experimentar un shock de conflicto biológico, sólo quedaba una conclusión posible: la formaldeide causa cáncer. Un resultado fruto de la estupidez.

Realizando el mismo experimento con una sustancia apestosa concentrada también cualquier persona habría sufrido un carcinoma de la mucosa nasal.

Pero hoy en día los investigadores de este tipo, puramente intelectuales, son ajenos incluso a la sola idea de estas reflexiones.

Según mi modo de interpretar, cuando se atormenta a un animal durante semanas o meses en el mismo punto, repitiendo diariamente la misma tortura provocando una nueva recaída del DHS, se causa siempre un cáncer en el animal. Sin embargo todavía nadie ha conseguido provocar un cáncer en un órgano que estaba separado del cerebro, es decir, en un órgano in vitro.

In vitro se pueden cultivar, en la práctica, solo sarcomas, es decir, proliferaciones de tejido conectivo.

Estas células de tejido conectivo contienen en su propio bagaje, por decirlo así, el impulso de proliferación gracias al cual, en los procesos de cicatrización, tienen la función de reparar curando rápidamente las heridas del cuerpo. También el tejido fetal posee un “impulso de crecimiento” análogo durante un tiempo relativamente breve (en el hombre hasta nueve meses, como máximo la duración del embarazo).

A los comportamientos codificados del hombre y del animal se contraponen los comportamientos biológicos en caso de conflicto. Quizás no se contrapongan, en realidad, sino que se integran como variantes posibles en el sistema de los códigos normales.

Seguidamente veremos que, por ejemplo en el ciervo, la úlcera de la íntima de las coronarias es la única posibilidad para sobrevivir dos o tres años más hasta que un joven ciervo lo eche definitivamente del territorio.

Nosotros, que nos llamamos hombres civilizados de los tiempos modernos, percibimos en general un comportamiento desviado en el cotejo de la “enfermedad”, que se considera simplemente un enemigo o un mal, un castigo de Dios.

Todo esto son proyecciones superadas, que derivan del Antiguo Testamento, de una imagen del mundo bastante primitiva en la que la enfermedad es algo malo, innatural, donde los animales no tienen alma, sólo son productores de carne y piel, donde se puede destruir la tierra a placer.

El comportamiento codificado es parecido para los hombres y los otros mamíferos, pero cada raza tiene su propio código de comportamiento.

Todo esto constituye un sistema cósmico armonioso en el que cada especie al final se encuentra de alguna manera en relación con las otras especies. El hecho de que un animal no constituya un peligro en las relaciones de otro es un ejemplo de esto: un gado no escaparía jamás si se encontrase con una vaca o un elefante, sin embargo huye inmediatamente si ve de lejos un perro. Así cada raza animal y también cada raza humana ha aprendido a construir durante millones de años su propio comportamiento codificado con el que puede o podría vivir en su reserva ecológica.

Un patito es capaz de nadar desde el primer día de vida sin necesidad de tener que aprenderlo, mientras que las otras cosas las tiene que aprender de la madre.

Un ciervo, por ejemplo, se comportará siempre de acuerdo a su código cerebral en relación al territorio, defendiéndolo, incluso aunque no haya visto jamás otro ciervo. Simplemente obedece a su código "interno".

Y así es para muchísimas cosas que también los hombres haríamos intuitivamente del modo correcto, como sonámbulos, en base al código originario de nuestro cerebro, si no nos hubiésemos desnaturalizado con la denominada civilización.

Las mujeres, durante millones de años, han llevado a cabo sin problemas una tarea fundamental tan importante como es la de dar a luz un niño. La madre siempre ha sabido como tenía que parir su hijo, es decir, en la posición acurrucada, que es la más fácil fisiológicamente, y también sabía que tenía que quitar el cordón umbilical y poner al neonato en su pecho tras haberlo limpiado. Por el contrario, si se mira el modo actual de nacer, en el que se desprecian todas las reglas primitivas de la naturaleza con estudiada ignorancia, hasta llegar a provocar las contracciones o incluso a practicar la denominada cesárea, nos deberíamos preguntar como nos tenemos por inteligentes. Por suerte en tiempos recientes las mujeres han reconquistado nuevamente el derecho a un parto natural a los médicos, en su mayoría hombres...

También para crear los propios hijos los hombres tenemos que leer grandes libros o ir a la universidad para memorizar algún sistema puramente intelectual denominado pedagógico, que en su mayoría no funcionan en la práctica.

Cualquier perra madre y cualquier gorriona madre lo hace mucho mejor sin universidad. Cierto es también que no hay ninguna raza animal sobre la tierra a la que se pueda comparar la estupidez y la falta de respeto por el comportamiento codificado de la raza humana civilizada.

Pero incluso cuando nos decidimos a no respetar el código de nuestro cerebro, en la práctica cada una de nuestras sensaciones, decisiones y acciones está impregnada de un modo determinante de este código de comportamiento. Y sin embargo las peores intervenciones para nuestra etología humana, como seguidamente mostraré, son las manipulaciones hormonales. A pesar de eso: cada DHS es una nueva prueba de la correlación precisa existente entre psique y conflicto, cerebro y Foco de Hamer, órgano y cáncer. Jamás hay excepciones, excepto las sistemáticas, como en el caso de las personas zurdas. La regularidad de esta correlación y la suma de todas las correlaciones existentes entre todos los seres vivientes de la creación, por ejemplo entre los hombres y "sus" bacterias, todo esto junto constituye la ley de la naturaleza. Cada trasgresión es una especie de asesinato o suicidio. Sólo los "aprendices de brujo", a causa de su ignorancia, intentan algo así.

## **6.1. La evolución de los procesos biológicos del cáncer en comparados en el hombre y en el animal.**

Un animal no tiene nadie que lo ayude a reconocer el conflicto que está sufriendo y que le dé un consejo para evitar que se repita ese conflicto en el futuro. El animal normalmente tiene que soportar su conflicto hasta que este se resuelva en realidad o hasta que el animal muere por un conflicto no resuelto y el cáncer.

Ya hemos visto que en la naturaleza la denominada “enfermedad cancerosa” no es un error, no se trata de una célula que ha perdido el control y se comporta como si hubiese enloquecido, sino de un suceso muy sensato que está contenido en el plan general de la naturaleza como momento indispensable.

En el animal observamos, lo que en el hombre podemos sólo intuir prudentemente, que la ayuda proveniente del exterior no previsto en la naturaleza, para superar un conflicto, no representa un añadido de cualidades para la raza, sino como mucho una ventaja cuantitativa, es decir, una disminución de calidad (más individuos pero menos fuertes).

También sucede así para los hombres, cuando se consideran una raza. Pero si miramos a la naturaleza que todavía no está manipulada por los hombres, vemos que los animales tienen que resolver en la realidad concreta sus conflictos, que han sufrido con un DHS, y por lo tanto su cáncer. Los animales no pueden resolver “psicoterapeuticamente” la pérdida de uno o más cachorros o la pérdida de un territorio, sino que lo tienen que hacer de un modo real.

Sin embargo vemos que en los animales superiores hay algo parecido a un ritual para superar un conflicto.

Pensemos solamente en los rituales fúnebres, que todos conocemos, de los elefantes, que son claramente un intento de disminuir o de resolver el conflicto de pérdida en los animales afectados o en toda la manada.

¿No hacemos lo mismo los humanos con nuestros funerales? Los elefantes se reúnen por todo el día alrededor del compañero muerto, al que primero han enterrado y cubierto de ramas y vegetación, para después velarlo.

Prescindiendo de estas “ayudas rituales” de los mamíferos más desarrollados, en general los animales tienen que soportar solos su enfermedad cancerosa, que a menudo se supera como una prueba regular de verificación de la idoneidad en intervalos regulares, o de otro modo el individuo se “descalifica”. Por ejemplo, el viejo ciervo, cada año, tiene que presentarse para una prueba de idoneidad frente al ciervo joven y cuando llega el momento en que ya no consigue pasar el examen, tiene que morir.

Por lo tanto, en general, la “terapia” del conflicto biológico es la solución real del conflicto. Esta solución real puede consistir tanto en el restablecer la condición precedente como en una solución alternativa. Por lo tanto, por ejemplo, o el ciervo viejo reconquista su territorio o expulsa al ciervo joven del territorio.

Una perra que haya perdido un cachorro, o consigue recuperar al pequeño de las garras del depredador, o se consuela con los otros cachorros o se pone de nuevo en celo (este último es el caso más frecuente).

Durante el embarazo, en general, reina la tranquilidad, es decir, no es posible ninguna actividad conflictiva, porque un embarazo, tras el primer tercio de la duración, transcurre en vagotonía y tras el parto de los nuevos cachorros se resuelve automáticamente.

Dado que normalmente los animales, a diferencia de los humanos, viven según el ritmo natural, la pérdida de un cachorro, por ejemplo, ya está prevista como algo "normal" en esta programación natural e igualmente la solución de ese "conflicto normal" por medio del sucesivo embarazo.

Por el contrario no podemos olvidar que el comportamiento humano, fuertemente sujeto a las obligaciones que fueron impuestas por cualquier fundador de religión o reformador social, en realidad no tiene mucho que ver con la biología.

Además, son poco frecuentes los innovadores sociales que se puedan considerar personas normales. Sustancialmente han sido una cruz para la humanidad; no se puede hablar de sabiduría si admitimos que la sabiduría fundamental conlleva el vivir lo más posible en armonía con el código preexistente en el cerebro y también con el de la psique o del alma. Para mí el más sabio sería aquel que nos hiciese entender a los hombres cómo se puede vivir en armonía con el código que la naturaleza nos ha dado, el lugar de realizar perversiones en guerras que eliminan la vida humana.

Si consideramos que el hombre y el animal (el mamífero) sufren de un modo análogo los conflictos que provocan el cáncer, podemos decir que también el cáncer a nivel orgánico es igual o comparable. También el Foco de Hamer en el cerebro del animal, en un punto correspondiente al del hombre, es igual o comparable. Pero si estos dos niveles son iguales o comparables, entonces hay un buen motivo para creer que también el nivel psíquico sea igual o por lo menos comparable.

Cuando digo que un animal ha sufrido un conflicto, entiendo un conflicto biológico, y esta afirmación resulta en general aceptable. Si añado que el animal, igual que el hombre, no tiene apetito, no consigue dormir, está en simpaticotonía, también se acepta, pero si afirmo que el animal "piensa" día y noche o revive su conflicto biológico y de noche sueña con ese conflicto, eso lleva inmediatamente a la indignación y el rechazo. Se sostiene que estos son atributos del pensamiento, algo exclusivo del ser humano. Pero no es verdad. El conflicto es análogo en el caso del hombre y el animal, es decir, en los dos sucede en los tres niveles. (¿No habéis oído nunca gemir a vuestro perro en sueños?).

Para muchos de nosotros, sobretodo aquellos que tienen determinadas ideas religiosas o ideologías, esta es una cuestión difícil de aceptar. Para mí, por el contrario, es la cosa más normal del mundo.

Por ejemplo, el contenido del conflicto de envidia por el alimento es ligeramente diferente para cada tipo de raza animal; diferente en el hombre, el contenido conflictivo está solamente traspuesto. Pero también los conflictos biológicos traspuestos del hombre se pueden reconducir siempre al modelo fundamental arcaico. La tabla siguiente, en la que se han seleccionado los tipos individuales de conflicto, os lo debería aclarar.

## 6.2. Comparación del conflicto biológico en el hombre y los animales

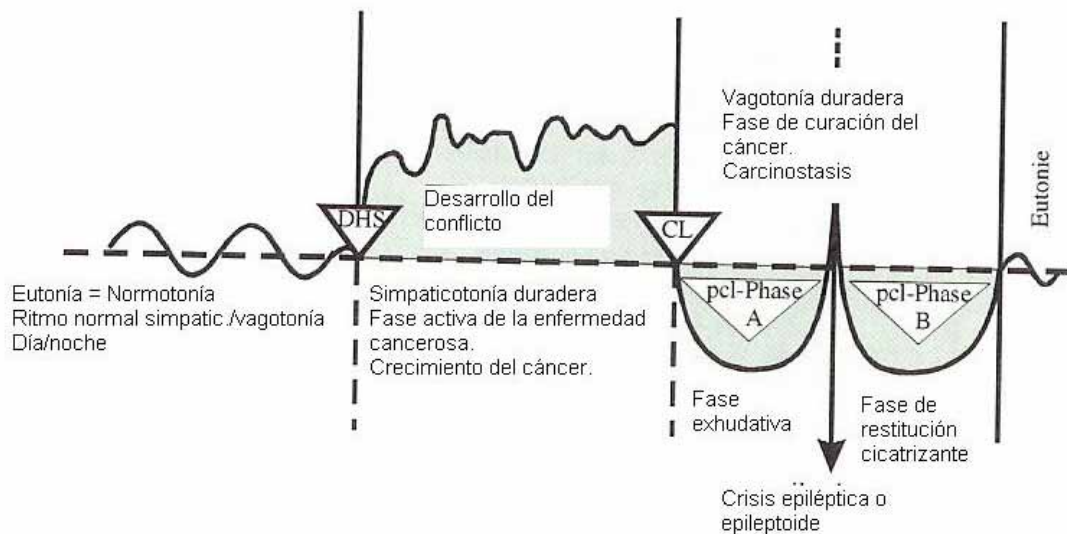
	<b>HOMBRE</b>	<b>MAMÍFERO</b>
Carcinoma de mama / carcinoma de los conductos latíferos, pecho izquierdo	Conflicto madre / niño Ej. niño desgraciado	Conflicto de territorio-nido. Ej. a la vaca le quitan el ternero.
Úlcera de los conductos biliares y colédoco	Conflicto de rencor en el territorio. Rencor, normalmente, hacia los parientes y a causa de dinero. Ej. peleas por la herencia	Conflicto de rencor en el territorio/de envidia por el alimento. Ej. el Teckel le quita los mejores bocados al pastor alemán jefe.
Úlcera del íntima de las coronarias. Úlcera de la mucosa bronquial	Conflicto de territorio Conflicto de territorio amenazado. Ej. pérdida del puesto de trabajo. La mujer o la novia se va con otro.	Ej. el ciervo joven echa al viejo de su territorio, la cierva se aleja del territorio y entra en el de otro.
Carcinoma del cuello del útero	Conflicto sexual femenino. Ej. la mujer sorprende al marido "in". Conflicto biológico arcaico por el hecho de que la otra es poseída y quizás embarazada su lugar.	Conflicto de no ser poseída. Ej. la perra en celo se tiene siempre lejos del macho, no puede tener cachorros.
Cáncer de los huesos (en fase de reparación leucemia)	Conflicto de desvaloración de sí mismo. Ej. el empleado no promociona, alguien no supera un examen o se le dice "tú tienes cáncer".	Ej. el perro no puede correr durante un determinado tiempo; el ciervo, en la lucha se daña los cuernos; el elefante se daña la trompa.

	<b>UOMO</b>	<b>MAMÍFERO</b>
Carcinoma de los testículos	Conflicto de pérdida Ej. el padre pierde al hijo o a un compañero	Ej. el perro pierde la persona de referencia o el compañero de juego
Carcinoma del recto Carcinoma de la vejiga	Conflicto de identidad Ej. al paciente le dice "tú	Ej. el ciervo rival del territorio colindante

	<p>no sabes quien es tu padre".</p> <p>Conflicto de no poder marcar el territorio.</p> <p>Ej. la hija casada duerme siempre con otro hombre (carcinoma de la vejiga).</p>	<p>sobrepasa continuamente los límites de su territorio</p>
Adenocarcinoma alveolar	<p>Conflicto de miedo de la muerte.</p> <p>Ej. "tú tienes cáncer, no hay esperanza" o: el paciente sueña todas las noches con un accidente de coche que parece mortal.</p>	<p>Ej. En la experimentación con animales a los ratones se les echa humo continuamente, el gato está al acecho delante del nido del ratón, el ratón tiene que conseguir pasar.</p>
Adenocarcinoma de los túbulos colectores renales	<p>Conflicto del prófugo o de lucha por la propia existencia.</p> <p>Ej. al niño pequeño se le lleva de repente con una abuela que vive a 100 Km de distancia, donde todos le son desconocidos. El agua se retiene para no "deshidratarse".</p> <p>El niño, al nacer, es metido en una incubadora, que si que está caliente, pero donde la faltan los movimientos y la voz de la madre. Un elevado número de neonatos puestos en incubadora sufre una denominada "insuficiencia renal" = retención de líquidos.</p>	<p>Ej. la vaca es vendida y llevada con vacas que no conoce, sufre el conflicto del prófugo, acumula agua (retención de líquidos).</p> <p>El nuevo cachorro de una manada pierde de vista a la madre a causa de un accidente. Gracias a la retención hídrica añadida al conflicto obtiene dos días de tiempo para encontrar a la madre.</p>

**7. La ley de las dos fases de los programas especiales biológicos sensatos (en el pasado llamados enfermedades) en la solución del conflicto. La segunda ley biológica de la Nueva Medicina.**





En este esquema se puede ver representado a la izquierda el ritmo normal día/noche.

Tras el DHS tenemos la fase de conflicto activo llamada fase de estrés, fase de día permanente o también de simpaticotonía permanente.

Tras la solución del conflicto (CL=conflictolisis) sigue la fase de reparación o fase nocturna permanente, llamada también vagotonía permanente, interrumpida por la crisis epiléptica o epileptoide, que es el punto de cambio de la fase de reparación. Desde ese momento en adelante el organismo tiende a retomar de nuevo la normalidad. Al final de esta fase de reparación se vuelve al ritmo normal día/noche.

Cada enfermedad o cada programa especial biológico de toda la medicina sigue un decurso de dos fases, es decir, primero se produce una fase de conflicto activo, fría, simpaticotónica a partir del DHS (fase CA) y después, si se llega a una solución del conflicto (conflictolisis), una fase de reparación o de solución del conflicto, denominada también fase caliente (fiebre) o vagotónica. Llamamos también a esta fase "fase de postconflictolisis", abreviadamente "fase PCL".

Toda enfermedad que conlleve una conflictolisis prevee también una fase CA y una fase PCL. Y toda fase PCL, si no se interrumpe por una recaída de conflicto activo, tiene una crisis epiléptica o epileptoide en el momento de la vagotonía más profunda.

La ley del decurso de dos fases de todas las enfermedades de la medicina entera da la vuelta totalmente a los conocimientos que creíamos tener.

Si hasta ahora conocíamos, aproximadamente, algunos cientos de las denominadas "enfermedades", con una observación mejor resulta que en cerca de la mitad de esas supuestas enfermedades el paciente tiene las manos frías, las zonas periféricas frías y que en la otra mitad de las supuestas "enfermedades" el paciente tiene las manos calientes y normalmente fiebre. Realmente sólo se han encontrado cerca de 500 "tamdems": primero (tras el DHS) una fase fría, simpaticotónica, de conflicto activo y seguidamente (tras la CL) una fase de reparación caliente, vagotónica, de conflicto resuelto. Este esquema del decurso de dos fases es una ley biológica natural.

Todas las “enfermedades” que conocemos transcurren de esta manera si se llega a una solución del conflicto. Si miramos hacia atrás vemos que la medicina tradicional no ha interpretado jamás una sólo enfermedad del modo correcto. En las denominadas “enfermedades frías” no se consideraba la sucesiva fase de reparación o se la interpretaba erróneamente como enfermedad en sí misma (por ejemplo “gripe”); en las denominadas “enfermedades calientes”, que representan siempre la segunda fase, es decir, la fase de reparación que sigue a la fase de conflicto activo, se pasaba por alto la fase fría que había precedido o, nuevamente, se había interpretado como una enfermedad en sí misma.

En el cerebro las dos fases tienen su propio Foco de Hamer en el mismo punto, sin embargo con un aspecto distinto: en la fase de conflicto activo (fase CA) hay siempre cercos nítidos que forman la denominada configuración en anillos concéntricos. En la fase PCL de conflicto resuelto el Foco de Hamer está hinchado, edemizado. El edema del anillo más interior también se llama “edema intrafocal” y el del anillo externo “edema perifocal”. Esto sin embargo sólo son definiciones imprecisas para una cosa que en sí misma es muy clara. Desde el inicio de la fase de reparación el foco, normalmente, es más o menos evidenciable con medios de contraste, más tarde, al final de la fase de reparación encontramos en el Foco de Hamer un aumento variable de tejido glial que se acumula ahí como signo de la reconstrucción de la sinapsis de las células nerviosas. Estos gliomas, por sí mismos inocuos, se han considerado hasta ahora, como bien sabemos, como “tumores cerebrales” y las “metástasis cerebrales”, en realidad y por suerte eran Focos de Hamer en fase de reparación o curados.

La primera fase:

A Nivel psíquico	Actividad conflictiva: -pensamientos conflictivos obsesivos -inervación de estrés para superar el conflicto -ritmo de día permanente
Nivel vegetativo	Simpaticotonía: -inapetencia -adelgazamiento -vasoconstricción: manos y pies fríos, piel fría -insomnio, revelamientos frecuentes tras quedarse dormido -presión sanguínea alta
B. Nivel cerebral	Formación en círculos concéntricos del Foco de Hamer en el cerebro en el punto relativo al conflicto y al órgano
C. Nivel orgánico	a) órganos directos del paleoencéfalo: proliferación celular como suceso sensato para la solución del conflicto. Al mismo tiempo se multiplican las micobacterias (micobacterias tuberculosas acidorresistentes) en sincronía con la tasa de velocidad motórica en el órgano, aunque sólo pueden comenzar su trabajo de descomposición tras la conflictolisis. b) órganos directos del neoencéfalo:

	necrosis o úlcera, según el órgano. ¡Reducción celular! Suceso sensato para la solución del conflicto de la persona individual o suceso sensato como programa de autoeliminación para la conservación de la especie (alimento para los leones).
La segunda fase:	
A. Nivel psíquico	fase de conflicto resuelto (fase PCL) -gran tranquilidad -ritmo nocturno permanente
Nivel vegetativo	fuerte cansancio -vagotonía -mucho apetito -sensación de bienestar -fiebre -dificultad para dormirse hasta las tres de la mañana (=al alba, inicio biológico del día), para los “animales presa” menos posibilidades de ser sorprendidos en el sueño por los depredadores gracias a la luz del día, -vasos periféricos dilatados: manos y pies calientes, piel caliente, presión sanguínea baja.
B. Nivel cerebral	los anillos concéntricos del Foco de Hamer se edematizan en la fase PCL, a menudo desaparece del todo en el edema (edema intrafocal y perifocal). A partir de la fase de reparación (fase PCL), el FH se colorea gracias al líquido de contraste y entonces se interpreta erróneamente como “tumor cerebral”. La coloración con el líquido de contraste es posible gracias a un metabolismo notablemente acelerado en el ámbito del Foco de Hamer y a la acumulación de tejido conectivo cerebral glial con el fin de reparar la zona alterada. Como consecuencia el FH se vuelve más duro, rígido, menos elástico. Si seguidamente se produce un nuevo proceso igual en el mismo relé, se puede llegar a una laceración (quistes) del tejido cerebral. Al final de la fase PCL, es decir, tras la denominada fase diurética (frecuente micción) el edema desaparece de nuevo espontáneamente, como signo del Foco de Hamer curado.
C. Nivel orgánico	a) órganos directos del paleoencéfalo: reducción de las células que han proliferado en exceso (sólo de las células tumorales) en la fase PCL por obra medio de hongos o micobacterias (TBC) hasta volver a la situación original. Si faltan los microbios (a causa de un malentendido sentido de higiene de nuestra civilización), el tumor permanece, pero desde el momento de la CL ya no tiene mas actividad de mitosis; falta la descomposición biológica de las células.

	b) órganos directos del neoencéfalo: reconstitución de las células que falta a causa de la reducción celular precedente, es decir, se rellena la necrosis y las úlceras con la ayuda de bacterias (órganos directos de la médula cerebral) o de virus (órganos directos de la corteza cerebral).
--	---

El ignorar la manifestación regular de este sistema en el sentido medicoclínico siempre nos ha impedido encuadrar correctamente la medicina o poder ver las “enfermedades” del modo correcto.

Sin el conocimiento de estos sucesos biológicos regulares no podíamos ni reconocer el cáncer en su contexto, que siempre hemos considerado incurable, dedicándonos por lo tanto a combatir los síntomas de la enfermedad cancerosa a nivel orgánico (lo que, como veremos seguidamente ha sido el más grande de todos los errores a nivel biológico), ni hemos tenido la posibilidad de entender de ninguna manera las denominadas “enfermedades infecciosas”, porque no las considerábamos fases de reparación, sino fases patológicas agresivas en las que los microbios nos querían “destruir”.

Las cosas son muy diferentes. Los pacientes que morían lo hacían por coma cerebral o en la crisis epileptoide independientemente de la presencia de microbios. Con eso no se niega que la fase de reparación conlleve peligros, como por ejemplo en el caso del infarto cardíaco, del que todavía hablaremos más adelante.

En algunos decursos patológicos la fase de reparación es precisamente mucho más peligrosa que la fase de conflicto activo.

Por la ignorancia de esta regularidad biológica nos resultaba imposible no sólo conocer y entender realmente cualquier “enfermedad”, sino que tampoco podíamos curar a los pacientes de un modo científicamente correcto, porque como ya hemos dicho, habíamos que la fase de reparación era una enfermedad en sí misma.

### **7.1. Fase simpaticotónica de conflicto activo – evolución del conflicto**

Durante el momento del DHS todo el organismo se encuentra en simpaticotonía permanente, en fase de estrés permanente. Ya hemos visto que este estrés se produce a nivel biológico como un medio sensato para coger “la última posibilidad” de superar el conflicto. A este fin hay que dedicar todas las fuerzas. El individuo que no lo consigue en un determinado tiempo, ha desperdiciado su “oportunidad biológica”. Aunque el conflicto se resuelva (pero ya demasiado tarde) el individuo morirá en cualquier caso. Son una excepción, por un lado, el denominado conflicto activo en suspenso (con el que se puede llegar a una edad avanzada), que se transforma, pero que en sustancia permanece activo hasta la muerte, y por otro

lado la constelación esquizofrénica, con la que no se acumula ninguna masa conflictiva y se puede llegar también a una edad avanzada.

Durante la fase de conflicto activo, la fase de estrés, el organismo funciona a un ritmo acelerado con el perjuicio del organismo. También aquí, hablar de enfermedad significa no haber entendido nada. ¿Cómo puede un individuo “salir bien” de su conflicto si no moviliza todas sus fuerzas? En el pasado el cáncer en los órganos nos parecía un efecto secundario indeseado o no previsto de esta fase de estrés permanente. Pero el tumor en el órgano forma parte de este programa especial, biológico y sensato de la naturaleza.

Yo personalmente he considerado en cierta medida el tumor en el órgano también como una especie de “selección orgánica” y al mismo tiempo un método de selección de la naturaleza para el ámbito representativo biológico y psíquico correlativo (por ejemplo, órgano: huesos – ámbito representativo biológico: autoestima). En otras palabras, si un individuo no supera durante largo tiempo el método de selección inflexible de la naturaleza dentro de un ámbito representativo y del órgano correspondiente, se le elimina de la competición.

En este método de selección los “órganos viejos” están menos expuestos que los órganos recientes. Los “órganos viejos tienen sus centros de relé en el paleoencéfalo, los “recientes” en el neoencéfalo. Mientras que los órganos del paleoencéfalo son indispensables para la vida, los órganos del neoencéfalo sólo lo son en parte, aunque de hecho en los relés del territorio (neoencéfalo) la fase PCL puede ser a veces muy peligrosa (infarto cardíaco izquierdo, embolia pulmonar).

Durante la fase de conflicto activo el paciente tiene poco apetito o no tiene ninguno, duerme mal, piensa continuamente en su conflicto o su problema. La circulación sanguínea periférica está limitada a causa de la constricción capilar, todos los procesos vegetativos de recuperación se reducen al mínimo, el cuerpo está en “movilización general” para superar el problema/conflicto. Durante este período de conflicto activo se desarrolla un cáncer, se genera una necrosis o sucede sólo una modificación del funcionamiento celular, según de que conflicto se trate.

En este período de conflicto activo desde el DHS hasta la conflictolisis, es decir, hasta la solución del conflicto, el Foco de Hamer está en el cerebro como “estrés especial” o “inervación especial”.

Sólo por medio de este estrés especial se llega a la proliferación celular, a la necrosis o a la modificación del órgano. Cuanto más amplio es el Foco de Hamer, más grande son también los tumores, la necrosis o la alteración de las células. Cuanto más intenso es el conflicto, más rápidamente crece el tumor, más grande es la necrosis y más intensa la modificación del funcionamiento celular en los tipos de cáncer que no previenen ninguna proliferación celular por mitosis ni necrosis.

Los datos anamnésicos más importantes son el DHS y, si tiene lugar, la CL, la conflictolisis. Conociendo estos datos y la dimensión del DHS y la intensidad del suceso conflictivo obtenemos un esclarecimiento sobre la gravedad de las alteraciones que tenemos que tener presentes (masa conflictiva), pues el crecimiento del tumor ya no nos da esa información. No sabemos con precisión si en la simpaticotonía permanente durante la fase de conflicto activo las células alfa en el páncreas se estimulan continuamente, de modo que se reduzca la

producción del glucagón, y por lo tanto el hígado movilice el glucosio eliminándolo de la reserva del cuerpo, bloqueando o reduciendo fuertemente la digestión.

En cada caso el organismo está en estado de alarma y parece como si la fatiga de la digestión fuese solamente una molestia.

En esta fase simpaticotónica de conflicto activo tiene lugar también la multiplicación de los hongos o de las micobacterias (TBC) pertenecientes a los órganos directos del paleoencéfalo en sincronía con la proliferación celular en el órgano, casi, podríamos decir, como reserva para la destrucción del tumor en la fase PCL (caseificación), que tiene su inicio en la conflictolisis.

## **7.2. Conflictolisis, solución del conflicto biológico.**

Todas estas relaciones se modifican repentinamente cuando se produce la solución del conflicto.

Nosotros, aprendices de brujo, éramos demasiado tontos e ingenuos para reconocer este sistema. Justo tras la conflictolisis el organismo puede relajarse. En ese punto la urgencia es regenerar y reparar la infraestructura de sustentamiento, el paciente siempre tiene hambre y la digestión tiene preferencia sobre el resto.

Todo el organismo entra en profunda parasimpaticotonía o vagotonía. El conflicto está resuelto, el Foco de Hamer en el cerebro empieza a sanarse en cuanto que se acumula abundante tejido conectivo glial al que se añade a su vez el edema intra y perifocal dentro y entorno al FH. La proliferación tumoral en el órgano se detiene de repente. También el tumor es edematizado, se caseifica o es demolido y reabsorbido o consumado con la ayuda de las micobacterias acidorresistentes amasadas en la fase CA. Al final se sana.

Como recordatorio, en el punto en que antes había un tumor queda una cicatriz o una caverna. Pero el paciente vuelve a estar sano sólo cuando ha superado esta fase de reparación.

En los órganos directos del neoencéfalo las necrosis o úlceras se llenan. En el neoencéfalo vemos procesos análogos a los del paleoencéfalo.

La fase de reparación, de hecho, es un suceso muy alegre, nadie debería morir por ella. De hecho para las eventuales complicaciones, que se pueden prever sólo en un bajo porcentaje de los casos de cáncer, tendríamos a nuestra disposición las posibilidades mejores de medicina intensiva.

Una enfermedad cancerosa sólo tendría una mortalidad del 3% si fuese tratada por los médicos y enfermeros inteligentes según los criterios de la Nueva Medicina. Pero la premisa necesaria es que el médico de cabecera o el personal médico en el tratamiento clínico, los parientes y los amigos, la gente que tiene que ver con el paciente, entiendan el sistema de la Nueva Medicina. Porque todo lo que hasta ahora hemos considerado bueno (por ej. una "circulación estable", en realidad debida a la simpaticotonía) ahora se vuelve malo, indica al final una posible recaída o nuevo pánico.

Todo lo que hasta ahora se consideraba malo (por ejemplo una “insuficiencia circulatoria” debida en realidad a la fase de curación vagotónica) ahora es un síntoma positivo. Hasta ahora se dormía con morfina a los pacientes que se encontraban en la más profunda vagotonía, antes de que pudiesen finalizar su curación, porque siempre se daba de lado al paciente que se encontraba en una profunda vagotonía.

En el caso de un cáncer de huesos este es siempre el punto en el que normalmente se manifiestan los que son los mayores dolores.

En realidad el hueso, que en la fase de curación se recalifica y edematiza fuertemente, no duele. Muchos más dolores le provoca al paciente la dilatación del sensibilísimo periostio, que se hincha como un balón por efecto del edema óseo. Los dolores del periostio son el mejor signo de la curación en curso del hueso correspondiente.

Con los controles radiológicos del hueso se puede ver muy bien este proceso de curación, es decir, la recalificación del hueso y en el cerebro la coloración oscura de la médula cerebral, que desaparece nuevamente con el aumento de la calcificación. Esta conlleva la acumulación de edema cerebral, puede causar dolores de cabeza y se va acompañado de leucemia es uno de los mejores síntomas de curación (y no una enfermedad).

Cierto que existen muchas complicaciones posibles, en la esfera de la psique, en la del cerebro y naturalmente también de los órganos. Y piénsese sólo esto: sólo el tres por ciento de los pacientes no lo consigue, mientras que los otros sobreviven si se tratan correctamente desde el principio y no sólo cuando los médicos ignorantes los han abandonado medio muertos declarándoles “terminales”.

A causa de esta ignorancia hoy en día muere más del 95% de todos los pacientes enfermos de cáncer. Entre estos hay muchos casos con viejos cánceres inactivos que se han desarrollado 10 años antes.

### **7.3. La crisis epiléptica o epileptoide en el proceso de curación explicada con el ejemplo del infarto cardíaco.**

Toda acumulación de edema en la fase de reparación tiene su punto culminante o punto de retorno.

En el caso de la úlcera del íntima de las coronarias, por ejemplo, sucede a las 3-6 semanas tras la CL, la solución del conflicto. La crisis epiléptica o epileptoide indica que la expansión edemática se bloquea, regulada por el mismo organismo.

Llamamos crisis epiléptica o epileptoide a esta breve fase del punto de retorno o del inicio de la contraregulación (“epiléptico” en sentido estricto es solo la convulsión tónica o clónica en el conflicto motor), en la curación de la úlcera de las coronarias hablamos de infarto cardíaco.

El paciente a menudo ya ha superado su “enfermedad” cuando ha sobrepasado esta crisis epiléptica y el estado de conflictolisis permanece estable, es decir, sin pánico y sin recaídas conflictivas.

Sin embargo estas cosas ya eran evidentes antes de Hamer, a propósito del infarto cardíaco, porque la mayor parte de los casos de muerte por infarto cardíaco se producen durante esta crisis epileptoide.

A nivel psíquico el paciente experimenta nuevamente y sufre todo su conflicto de un modo acelerado en unos pocos minutos, horas o días.

Este es un truco de madre naturaleza: frena la vagotonía con una recaída conflictiva psicofísica, casi natural, de fuerte entidad. Es como un potente prodigio negativo el hecho de que hayamos necesitado muchos miles de años para llegar a este simple, pero genial, “truco” de la madre naturaleza: la crisis epileptoide es una recapitulación acelerada, que comprende todo el conflicto.

Que hasta ahora se sepa realmente tan poco respecto a las crisis epileptoides y así como de la realidad del infarto cardíaco, depende del hecho de que los cardiólogos simplones creen todavía en la máxima de los vasos coronarios bloqueados, aunque ya en 1984, en el estudio vienés sobre el infarto cardíaco, haya podido demostrar sin ningún tipo de duda que el infarto o lo que consideramos como tal, es sólo un resultado del cerebro, con más precisión, de un edema cerebral periinsular derecho.

Como escribí en mi libro “El cáncer – Enfermedad del alma” de 1984, la parada cardíaca no deriva de una falta de rendimiento en el interior del corazón, sino del edema de reparación en el centro de relé del cerebro para el ritmo cardíaco.

La crisis epiléptica, que señala más o menos fuerte y caracteriza dramáticamente cada fase de reparación tras una enfermedad cancerosa o su fase de conflicto activo, se origina siempre sobre la base de un edema cerebral. Incluso la más pequeña crisis epiléptica presupone un edema cerebral.

Más a menudo estas crisis epileptoides (e infartos cardíacos) se producen por eso de noche, en el punto más profundo de la vagotonía, y nunca en estado de tensión o en simpaticotonía, sino durante una fase de relajación, de reposo o de convalecencia.

Los cardiólogos jamás se han parado a reflexionar sobre el porqué el infarto cardíaco o cualquier crisis epileptoide normalmente se produce de noche, cuando por ejemplo el corazón está en condiciones óptimas de reposo.

La crisis epileptoide puede llevar a breves parálisis de las extremidades o de la cara si el edema se extiende hasta el centro motor del giro precentral o si un conflicto de miedo tiene allí su FH.

Ésta siempre tiene los típicos síntomas cerebrales que vemos en el infarto cardíaco: centralización, sudor de miedo, conatos de vómito, vértigos, vista doble, calambres, dolores de cabeza, pánico, a menudo también desmayos, porque el íntima coronaria es sensible e inervada desde la corteza sensorial.

Las crisis epileptoides que derivan de un FH en la corteza cerebral, pueden alargarse por toda la corteza y causar calambres tónico-clónicos, mordedura de la lengua, baba en la boca, etc.



Por su naturaleza la crisis epileptoide es un regreso al estado de shock del organismo gracias al cual se debería poder expulsar el líquido edemático intra y perifocal del Foco de Hamer, porque a causa del edema intrafocal el relé cerebral se comprime perdiendo su funcionalidad. Este edema causa la parada cardíaca, o el mal funcionamiento del centro de ritmo cardíaco si el conflicto ha durado mucho tiempo (más de 9 meses). Dado que los cardiólogos no se quieren ocupar del cerebro, dan flebotomías a todos los infartados, lo que se ahoga en el edema cerebral.

Es muy peligroso tratar un shock central, que está condicionado por el edema cerebral y por lo tanto representa una crisis epiléptica, aumentando el volumen del líquido seguido a un shock de falta de volumen en el caso de desangramiento.

Durante muchos millones de años la naturaleza ha desarrollado el estado de shock y también la terapia correspondiente.

Sin embargo no queremos callar nuevamente que la crisis epiléptica está prevista o construida por la naturaleza también como un criterio de selección.

Con una duración conflictiva superior a 9 meses, así lo ha demostrado nuestro estudio vienes sobre el infarto cardíaco, disminuyen notablemente las posibilidades de supervivencia en base al estado actual del tratamiento.

La situación mejorará considerablemente cuando se pueda efectuar el tratamiento ya en las 3-6 semanas precedentes a la crisis epileptoide o el infarto, consiguiendo reducir el edema cerebral con ayuda de cortisona y el enfriamiento de la cabeza.

En mi opinión se podría reducir la mortalidad por infarto cardíaco a menos de la mitad.

Atención: he tenido la experiencia de muchos casos en los que con la crisis epileptoide el azúcar en sangre descendió hasta casi cero. La aportación de glucosa por lo tanto es correcta, la mayor cantidad posible con poco líquido.

Atención: si en una esquizofrenia en la que hay dos FH en los dos hemisferios distintos y si los dos conflictos en suspenso se resuelven al mismo tiempo, con la crisis epileptoide se puede producir un breve estado de delirio pasajero.

#### **7.4. ¿Qué significa solución “biológica” de un conflicto?**

A menudo recibo ofertas de colaboración por parte de psicólogos, “terapeutas” de la hipnosis, operadores de bioresonancia o de PNL, que no puedo aceptar.

Estas personas, que en su mayoría no tienen ninguna experiencia clínica, sostienen que pueden resolver los conflictos, conflictos biológicos, con “métodos superficiales”.

Por no hablar de que también un psicólogo con su método, que se ha revelado erróneo, puede meterse por casualidad en un conflicto actual y discutiendo con el paciente llegar a la solución, mientras que a menudo ese conflicto, a nivel biológico no debería haber sido resuelto. Estos psicoterapeutas inexpertos en la Nueva Medicina no saben que es un conflicto biológico y el correspondiente EBS.

También los hipno-terapeutas puede a veces resolver un conflicto, aunque no saben encuadrarlo biológicamente. Además, la hipnosis profunda tiene la gran desventaja de crear a menudo un nuevo DHS que no se sabe si podrá ser resuelta como se esperaba.

Conozco muy bien estos dos tipos de personas del tiempo en que trabajaba en la psiquiatría y los considero peligrosos por su ignorancia. Sostengo que PNL y bioresonancia son una gran ilusión por lo que respecta a la solución de conflictos biológicos y de programas especiales, biológicos y sensatos (EBS).

Todos sus métodos presuponen que estos programas EBS son malos, “malignos”, por lo que todos los conflictos (también biológicos) tienen que ser “eliminados con la terapia”.

En realidad la solución de los conflictos biológicos, obviamente de aquellos que se pueden resolver, es mucho más fácil y... también mucho más difícil.

Estamos profundamente apegados a los errores de los últimos 2000 años, durante los cuales la medicina ha estado organizada en base al Antiguo Testamento (la enfermedad entendida como pecado), concepción de la cual la mayoría no consiguen alejarse ni un ápice. Una madre nota el conflicto biológico de su hijo sin ningún “método”, igual que cualquier hembra animal.

Estas madres encuentran instintivamente la causa, el medio justo, el momento justo, las palabras justas para consolar o reprender, normalmente hacen todo del modo biológicamente correcto, es así de fácil.

El intelectual loco que quiere hacerlo todo “con método” lo arruina todo.

Lo mejor sería que no se ocupasen de nada.

La Nueva Medicina, al contrario que la medicina de estado que cree en 5000 hipótesis, es una ciencia natural exacta sin hipótesis. Por lo tanto es mucho más sabia que la vieja medicina de estado, y sin embargo no nos consultan esos expertos intelectuales cerrados estúpidamente en su mundo. No existe ni psiquiatría ni cerebroiatría, sino sólo una iatria (iatroi= médicos).

El médico de la Nueva Medicina tiene que tener el máximo posible de conocimientos, pero sobretodo tiene que ser un amigo cordial de los pacientes con la sana capacidad de entender a las personas y dar buenos consejos al “paciente jefe”.

El paciente necesita un buen consejero y un consejo válido respecto a la solución de su conflicto biológico, si se puede resolver o es mejor que no se resuelva.

Es importantísimo decir siempre que el programa especial, biológico y sensato es un hecho sensato y no “malo”, ni siquiera en el caso del cáncer, y que con cáncer se sobrevive en un 95-98% de los casos.

Con estas posibilidades de supervivencia ya no se transmite la sensación de pánico.

La elevada mortalidad, que había condenado al pánico a todos nuestros pobres pacientes, deriva sólo de la ignorancia o de la consciente falta de aplicación de los conocimientos de la Nueva Medicina por parte de la medicina actual.

Si, como hemos dicho, en la Nueva Medicina se sabe que todos los procesos llamados en el pasado “malignos” tiene un sentido biológico, y también la solución del conflicto y lo que con ella se consigue, por ejemplo la leucemia en el caso del conflicto de desvaloración de sí, el paciente no se asusta cuando se le verifica eso.

Tomemos el ejemplo que hemos utilizado ya varias veces: una madre que ha sufrido un DHS cuando su niño tiene un accidente ante sus ojos. Entonces el niño va al hospital y ella sufre un cáncer de mama. El sentido biológico sería que a través de este cáncer de mama se produzca más leche para el niño de modo que este pueda equilibrar la detención del desarrollo con una mayor cantidad de leche.

Mientras que el niño se encuentra en el hospital no es posible que se produzca una solución. Incluso cuando el niño sale del hospital (normalmente se soluciona el conflicto) y sufre todavía durante tiempo los daños del accidente, una solución del conflicto biológico no es sensata desde el punto de vista biológico. El niño todavía necesita una mayor oferta de leche. El programa biológico, sin embargo, se desarrolla incluso aunque la madre (“moderna”) no dé de mamar al niño.

Por lo tanto tenemos que explicar cautamente a esta madre las correlaciones, incluida la de la caseificación espontánea del cáncer de mama, si tiene micobacterias (TBC), lo que normalmente se puede descubrir preguntando a la paciente si ha tenido fases de sudor nocturno en ocasiones precedentes. Ella tiene que saber también que un tumor no reducido en la mama por la falta de micobacterias (TBC), es decir, un tumor enquistado, es totalmente inocuo, biológicamente no es necesario, pero no es de ninguna manera peligroso para la supervivencia.

Dado que estos pacientes no son más estúpidos que nosotros y dado que se trata de su propio cuerpo, normalmente entienden rápidamente, de hecho mucho más rápido de lo que creemos.

Quiero describiros brevemente dos casos, que en parte se mencionan en otro punto del libro, sólo para mostrar que la solución biológica de un conflicto con programa EBS en los tres niveles no es una solución psíquica, sino justamente biológica.

#### **7.4.1. Ejemplo: solución de conflicto biológico mediante carcinoma intersticial del testículo**

Este caso de un joven médico puede mostrarnos lo que hace falta calcular en la nueva medicina; él había venido a mí porque, tras una ablación del testículo izquierdo, que se había hinchado hasta hacerse tan grande como un huevo de oca (quiste del testículo) en abril de 1998 en un control con TAC abdominal (el 27-10-98), le habían dicho que las células malignas del testículo le habían producido

metástasis en el vientre. En ese punto (junio de 1999) todo el abdomen estaba lleno de metástasis y ya no se podía hacer nada.

nicht mehr davor,  
ter hat ein DHS  
Nun liegt es im  
Biologische Sinn  
as Kind erzeugt,  
tes Milchangebot

solange das Kind  
im Krankenhaus  
ngere Zeit Schä-  
Konflikts biolo-  
das vermehrte  
r dann ab, wenn  
en dieser Mutter  
e der spontanen  
e) hat, was man  
Patientin fragt,  
Anlässen gehabt  
er Tumor in der  
so ein eingekap-  
logisch unnötige  
e Patienten nicht  
geht, verstehen

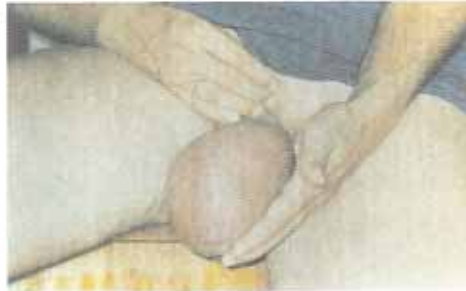nuches nochmals  
zeigen, daß die  
nenen eben nicht

sung durch

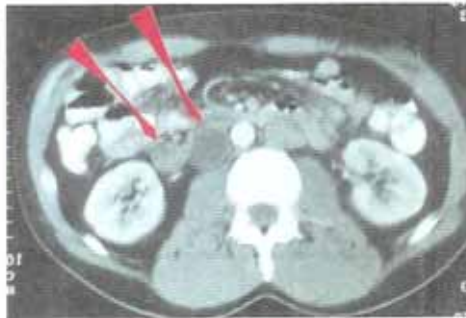
ieser Fall eines  
einer Exstirpati-  
zis (Hodenzyste)  
gesagt hatte, nun

seien die bösartigen Hodenzellen doch schon in den Bauch metastasiert.  
Nun (Juni '99) sei im Bauch alles voller Metastasen, es sei nichts mehr zu  
machen.

Hodenzyste, April  
'98



Bauch-CT vom  
27.10.98  
Nierenzyste links  
(Pfeile)



Der zugehörige Flüssigkeits-Konflikt war rasch aufgeklärt: Der Patient hatte im Mai '98 in der Notambulanz in einem primitiven ausländischen Krankenhaus, wo er arbeitete, ein 5jähriges ertrunkenes Mädchen reanimieren wollen. Wegen mangelhafter Ausrüstung des Krankenhauses, für die er sich aber z.T. selbst verantwortliche fühlte, war das Kind, genau im Alter seines eigenen Kindes, gestorben. Das ging ihm, wie er berichtete „durch Mark und Bein“. Er erlitt einen Flüssigkeits-Konflikt, den er aber ein halbes Jahr später lösen konnte. Die Nierenzyste, die zu diesem Zeitpunkt schon großteils induriert war, wurde erstmals im Oktober '98 entdeckt und als

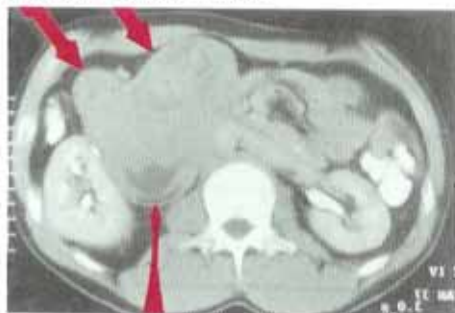Quiste del testículo, abril de 1998.

TAC abdominal del 27-10-98.  
Quistes del riñón a la izquierda (flechas)

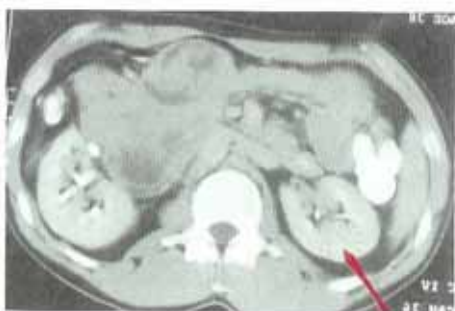El correspondiente conflicto de líquido se explicó rápidamente: el paciente, en mayo de 1998, quiso reanimar a una niña ahogada de 5 años durante el transporte en ambulancia de un hospital extranjero poco preparado donde trabajaba. A causa de la falta de medios, de lo cual él mismo se sentía un poco responsable, la niña, que tenía la misma edad que su propia hija, murió. Eso había provocado que “se le congelara la sangre en las venas”, como contaba él mismo. Sufrió un conflicto de líquido, que sin embargo consiguió resolver seis meses más tarde. El quiste del riñón, que en aquel punto se había endurecido ya en gran parte, se descubrió en octubre del 98 y se malinterpretó como un linfonodo, en junio del 99 se diagnosticó erróneamente como una aglomeración de metástasis.

TAC abdominal del 10-6-99.

Lymphknoten renegociet, im Juni '99 dann als riesiges Metastasen-Konglomerat fehldiagnostiziert.



Bauch-CT vom 10.6.99  
Man erkennt gut das große Nephroblastom (= indurierte Nierenzyste), siehe Pfeile. Dorsal scheint sich ein zusätzliches Nierenbecken auszubilden. Denn das Nephroblastom produziert ja Urin und scheidet ihn über die schon vorhandenen ableitenden Harnwege aus. Das Erstaunliche ist die Inhomogenität des Nephroblastoms. Die beiden oberen Pfeile zeigen die beiden anfänglichen Nephroblastom-Anteile, die man schon auf den Aufnahmen vom 27.10.98 sehen kann.

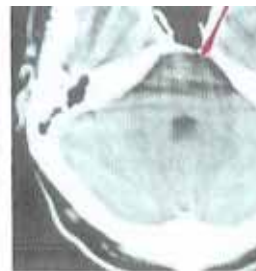

Bauch-CT vom 10.6.99  
Später scheint ein großer Nephroblastom-Teil hinzugekommen zu sein, den wir früher nicht erklären konnten. Jetzt können wir das Phänomen erklären: Denn ein Blick auf den Stammhirn-Schnitt vom 10.6.99 zeigt uns einen in-

zwischen nachträglich in Lösung befindlichen HH für das Sammelrohr-Relais der rechten Niere. Das zugehörige Sammelrohr-Ca sehen wir auf obigem Bild (Pfeil). Dieses Flüchtlingskonflikt-SBS hat das Nephroblastom nachträglich wieder „aufgepumpt“. Den Flüchtlings-Konflikt erlitt er offenbar zusammen mit dem Verlust-Konflikt, als er seine Familie verlassen mußte, um nach Südamerika zu ziehen. Der Flüchtlings-Konflikt scheint auf dem nachfolgenden-CT gelöst zu sein.

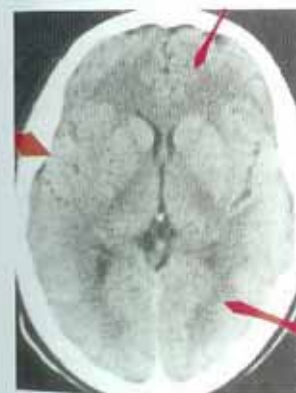
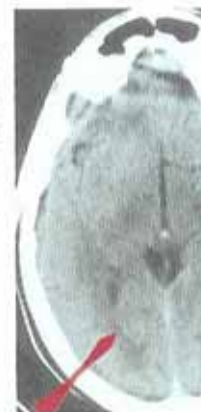10.6.99

In pcl-Phase befindlicher HH des Sammelrohr-Relais der rechten Niere, das das in Induration begriffene Nephroblastom nachträglich nochmals „aufgepumpt“ hat (siehe Kapitel über Sammelrohr-Syndrom).



10.6.99

Der Pfeil zeigt den HH für das Nephroblastom der linken Niere. (Flüssigkeits-Konflikt, weil das ertrunkene Kind nicht reanimiert werden konnte, wofür sich der Doktor einen Teil der Schuld selbst zuschrieb).



9.6.98; HH im Relais des lin- mäßig großes, in Rückbil- ches Heilungsodem.

Aber eine andere Sache war für uns beide, kaum daß der junge Sache richtig zu verstehen begonnen hatte, viel wichtiger:

Wenn eine Hoden-Exstirpation in der Heilungsphase des SBS men wird, wie es ja bei mir selbst auch gewesen ist, dann läßt trotzdem - also trotz Herausnahme des sog. „Erfolgsorgans“

Se ve bastante bien el gran nefroblastoma (=quiste renal endurecido), ver las flechas.

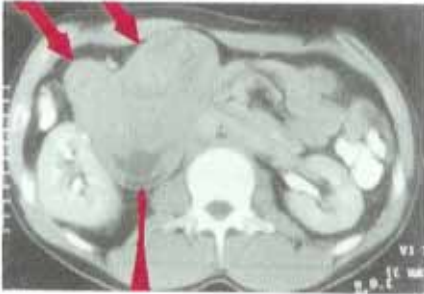
Dorsalmente se ve la formación de una cuenca renal añadida. El nefroblastoma produce orina y la expulsa por medio de los conductos urinarios de desviación ya presentes. Lo sorprendente es la falta de homogeneidad del nefroblastoma. Las dos flechas superiores indican las dos partes iniciales del nefroblastoma que se pueden ver ya en las fotografías del 27-10-98.

TAC abdominal del 10-6-99.


Más tarde se ve como se añade una gran parte de nefroblastoma que antes no podíamos explicar. Ahora sí podemos explicar este fenómeno: de hecho una ojeada a la sección del tronco cerebral del 10-6-99 nos muestra un FH que durante ese tiempo se encuentra en solución tardía para el relé del tubo colector del riñón derecho. En la imagen de arriba (flecha) vemos el carcinoma correspondiente del tubo colector. Este programa EBS de conflicto del prófugo ha "hinchado" de nuevo el nefroblastoma. El paciente ha sufrido visiblemente el

conflicto del prófugo junto a un conflicto de pérdida cuando ha tenido que dejar su familia para irse a vivir a Sudamérica. En la siguiente TAC se ve que el conflicto del prófugo se ha resuelto.

Lymphknoten renigedeutet, im Juni '99 dann als riesiges Metastasen-Konglomerat fehldiagnostiziert.




Bauch-CT vom 10.6.99  
Man erkennt gut das große Nephroblastom (= indurierte Nierenzyste), siehe Pfeile. Dorsal scheint sich ein zusätzliches Nierenbecken auszubilden. Denn das Nephroblastom produziert ja Urin und scheidet ihn über die schon vorhandenen ableitenden Harnwege aus. Das Erstaunliche ist die Inhomogenität des Nephroblastoms. Die beiden oberen Pfeile zeigen die beiden anfänglichen Nephroblastom-Anteile, die man schon auf den Aufnahmen vom 27.10.98 sehen kann.




Bauch-CT vom 10.6.99  
Später scheint ein großer Nephroblastom-Teil hinzugekommen zu sein, den wir früher nicht erklären konnten. Jetzt können wir das Phänomen erklären: Denn ein Blick auf den Stammhirn-Schnitt vom 10.6.99 zeigt uns einen in zwischen nachträglich in Lösung befindlichen HH für das Sammelrohr-Relais der rechten Niere. Das zugehörige Sammelrohr-Ca sehen wir auf obigem Bild (Pfeil). Dieses Flüchtlingskonflikt-SBS hat das Nephroblastom nachträglich wieder „aufgepumpt“. Den Flüchtlings-Konflikt erlitt er offenbar zusammen mit dem Verlust-Konflikt, als er seine Familie verlassen musste, um nach Südamerika zu ziehen. Der Flüchtlings-Konflikt scheint auf dem nachfolgenden CT gelöst zu sein.

106

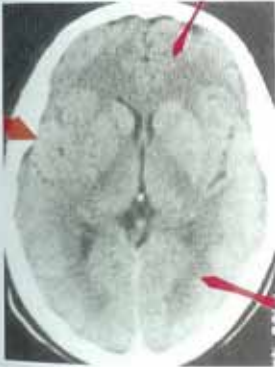
10.6.99  
In post-Phase befindlicher HH des Sammelrohr-Relais der rechten Niere, das das in Induration begriffene Nephroblastom nachträglich nochmals „aufgepumpt“ hat (siehe Kapitel über Sammelrohr-Syndrom).



10.6.99  
Der Pfeil zeigt den HH für das Nephroblastom der linken Niere. (Flüssigkeits-Konflikt, weil das ertrunkene Kind nicht reanimiert werden konnte, wofür sich der Doktor einen Teil der Schuld selbst zuschrieb).



9.6.98: HH im Relais des linken Hodenmäßig großes, in Rückbildung befindliches Heilungsoedem.



Aber eine andere Sache war für uns beide, kaum daß der junge Doktor die Sache richtig zu verstehen begonnen hatte, viel wichtiger:  
Wenn eine Hoden-Exstirpation in der Heilungsphase des SBS vorgenommen wird, wie es ja bei mir selbst auch gewesen ist, dann läuft das SBS trotzdem - also trotz Herausnahme des sog. „Erfolgsorgans“ zielgesteuert

10-6-99  
FH que se encuentra en la fase PCL del relé del tubo colector del riñón derecho que además ha provocado nuevamente la “hinchazón” del nefroblastoma en fase de endurecimiento (véase el capítulo sobre el síndrome de los túbulos colectores).

10-6-99  
La flecha muestra el FH para el nefroblastoma del riñón izquierdo (Conflicto del líquido por no haber podido reanimar a la niña ahogada, de lo que el doctor se echaba en parte la culpa).

9-6-98



FH en el relé del testículo izquierdo: edema de reparación bastante grande en vías de reducción.

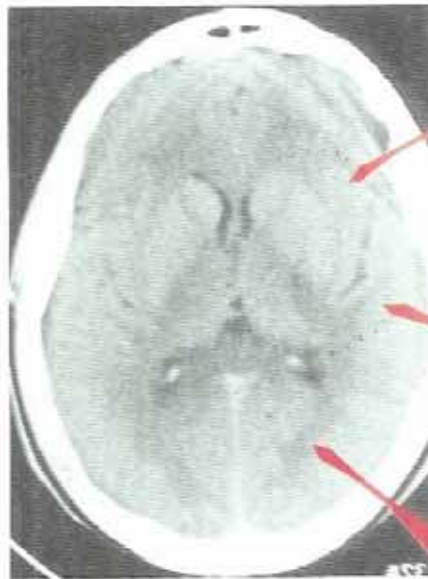
Y otra cosa fue muy importante para los dos justo cuando el joven doctor empezó a comprender la cuestión del modo correcto: si se lleva a cabo una ablación del testículo en la fase de reparación del programa EBS, como también fue mi caso personal, el programa EBS prosigue en cualquier caso coherentemente hasta el final, a pesar de la extirpación.

La Hipófisis y la corteza suprarrenal intervienen y hacen que se produzca más testosterona respecto al inicio del programa EBS.

Todavía no sabemos precisamente si la producción de testosterona añadida tenga lugar en la corteza suprarrenal o en el testículo que queda. En cualquier caso el nivel de testosterona es y permanece más alto.

Así la mujer de este paciente zurdo, que se describe a sí mismo como un macho afeminado en el pasado, dijo que desde hacía algún tiempo se había vuelto más masculino de lo que era antes de que le extirpasen el testículo. Él mismo se sentía mucho más masculino. Su mujer lo prefería como era antes. También mi mujer me dijo casi lo mismo casi un año después de la muerte de mi hijo Dirk, después de la ablación del testículo.

weiter. Hypophyse und Nebennierenrinde springen ein und bewirken, daß deutlich mehr Testosteron produziert wird als vor Beginn des SBS. Wir wissen noch nicht genau, ob die Produktion des zusätzlichen Testosterons in der Nebennierenrinde stattfindet oder im verbliebenen sog. „Resthoden“. Jedenfalls ist und bleibt der Testosteron-Spiegel erhöht. So hatte die Ehefrau dieses linkshändigen Patienten ihm, der sich selbst für die frühere Zeit als Softi beschreibt, erst kürzlich gesagt, er sei seit einiger Zeit viel männlicher geworden, was er vor der Hoden-Exstirpation nicht gewesen sei. Er selbst fühlt sich auch wesentlich maskuliner. Seine Ehefrau fand das nicht gut, sie hätte ihn lieber wie früher gehabt. Fast die gleichen Worte hatte mir auch meine eigene Frau etwa ein Jahr nach dem Tod meines Sohnes Dirk, bzw. der Hoden-Exstirpation, gesagt.



10.6.99

*Man sieht noch den Oedemsaum. Aber offenbar hat der Verlust-Konflikt wieder Aktivität bekommen, weil der Patient vermeinte, nunmehr zum Sterben nach Südamerika zu fliegen und seine Eltern nun definitiv nie mehr wiederzusehen. Der dunkle Punkt in Richtung des Pfeils markiert das Zentrum. Die Schießscheiben sind innerhalb der Vernarbung nicht zu sehen.*

*Im rechten Revierbereich besteht jetzt „hängende Heilung“. Der linke Revierbereich bleibt unverändert aktiv.*

Auch der Verlust-Konflikt war rasch geklärt: Anfang 1998 verzog die Familie von Deutschland nach Südamerika, in die Heimat der Ehefrau. Der Patient hatte geglaubt, seine Eltern, insbesondere seine von ihm sehr verehrte Mutter, nicht mehr lebend wiederzusehen. Als er aber 3 Monate später nochmals nach Deutschland flog und der Exodus nach Südamerika doch nicht mehr so definitiv erschien, hatte er diesen Verlust-Konflikt einstweilen lösen können. Unmittelbar darauf begann der linke Hoden zu schwellen.

Links des  
Mutter („ei  
etwas ödipa

Aber nun  
dierten (ein  
daß er im  
Lösungsoed  
konnte er  
schmerzen.  
konnte ja st  
Konflikt wa  
gen hatte. S  
gend“ aktiv

Aber den  
den. Und da  
ten: Revier

Seine Elte  
Patient und  
und stellte  
schwunden,  
aktiven Rev  
umtriebig.  
Konflikt erl

Für uns gin

1. War de  
worden

2. Der 2.  
gewesen  
gelöst u  
sterben.  
hatte, :  
„zwang  
der link  
aktiv ge

Ergebnis: :  
ausschließl  
gelöst werc

10-6-99

Se ve todavía el borde del edema. Pero visiblemente el conflicto de pérdida ha retomado la actividad porque el paciente ha pensado volver a Sudamérica para morir allí y no volver a ver a sus padres. El punto oscuro indicado por la flecha corresponde al centro del FH para el testículo izquierdo. Los signos concéntricos no se ven en el interior de la cicatrización. En la zona del territorio a la derecha

ahora hay una “solución en suspensión”. La zona del territorio izquierda permanece activa sin modificaciones.

También el conflicto de pérdida se aclara rápidamente: a comienzos de 1998 la familia se había trasladado de Alemania a Sudamérica, al país de la mujer. El paciente creía que no volvería a ver nunca más a sus padres, en particular a su madre, a la que quería mucho. Pero cuando 3 meses después volvió a Alemania y el éxodo en Sudamérica no era ya tan definitivo, entonces fue posible que resolviera temporalmente este conflicto de pérdida. Justo después el testículo izquierdo empezó a hincharse.

Por eso a la izquierda (como es zurdo, el lado del partner), porque siempre había admirado a su madre (“una mujer muy guapa pero muy severa”) preferentemente de un modo un poco edípico como una partner.

Pero todo comenzó a aclararse cuando hemos estudiado juntos la TAC cerebral (siempre pido una TAC cerebral como condición), porque se veía que en el ámbito del territorio a la derecha, como se puede ver fácilmente, tenía un gran edema en solución. También debió sufrir un infarto cardíaco. Consiguió acordarse de que en 1998 tuvo arritmia ventricular y dolores cardíacos. Se había tratado de un ligero infarto cardíaco izquierdo, porque el lado derecho podía haber estado activo sólo en constelación esquizofrénica. El conflicto era que su mujer doce años antes lo había traicionado con un amante. Desde entonces tenía un conflicto activo en “suspensión” en el lado cerebral derecho periinsularmente.

Pero el hombre zurdo tiene que sufrir el primer conflicto a la izquierda cerebralmente. Y eso es lo que había pasado, como él mismo bien sabe, cuando tenía cuatro años: conflicto de miedo en el territorio, de territorio y de rencor en el territorio, 34 años antes. Sus padres se habían ido a una fiesta creyendo que el paciente, que entonces tenía 4 años, y su hermanito, estaban dormidos. Sin embargo los dos se despertaron en medio de un gran miedo porque estaban convencidos de que los padres habían desaparecido para siempre. El paciente sufrió un conflicto de territorio, activo todavía hoy, a la izquierda cerebralmente. Desde entonces, como él mismo admite, se vio afectado de manías y a los 26 años se volvió maníaco-depresivo cuando sufrió el segundo conflicto de territorio sorprendiendo a su mujer con un amante.

Ahora nosotros tenemos que responder a las preguntas:

1. ¿El conflicto de territorio cerebralmente a la derecha había llegado a la solución efectiva o se había resuelto “biológicamente” con el aumento del nivel de testosterona?
2. Este segundo conflicto ha tenido lugar exclusivamente en constelación esquizofrénica, por lo tanto no había formado ninguna masa conflictiva y el

paciente, que lo había resuelto, lo pudo hacer porque no estaba en peligro de morir de infarto cardíaco izquierdo (cerebralmente a la derecha). La cuestión era si, cuando se hubiese producido la “solución biológica”, permanecía el peligro de resolver “como consecuencia” de modo biológico también el conflicto de territorio cerebralmente a la izquierda. Eso era peligroso porque el conflicto de territorio cerebral izquierdo (para los zurdos) había estado activo “desde hacía sólo” 22 años. Una solución habría dado como resultado una embolia pulmonar probablemente mortal.

Resultado: parece que con un aumento del nivel de testosterona se resuelvan de modo biológico e inevitable los conflictos de territorio cerebralmente a la derecha, si el conflicto de pérdida ha formado suficiente masa.

El paciente vive y está bien. Dado que “el órgano concéntrico” (testículo izquierdo) había sido extirpado, no podía notar la nueva solución de la recaída conflictiva de pérdida salvo por el nivel de testosterona y por la sensación de una masculinidad nuevamente aumentada. Ahora ya no es maníaco-depresivo, sino sólo maníaco, lo que nuestra sociedad interpreta a menudo erróneamente como “hiperactivo”.

Aquí el asunto ha terminado bien únicamente porque el paciente es zurdo. Un caso análogo en un hombre diestro terminaría casi obligatoriamente de un modo trágico.

Hace de “contrapeso” al caso precedente, aunque no en constelación esquizofrénica, el de una paciente de 82 años, que durante 50 años, tras un estupro sufrido por una soldadesca rusa durante la guerra, había estado amenorreica, es decir, el ciclo había desaparecido sin que lo volviera a recuperar y desde entonces la paciente reaccionó de un modo “masculino”.

Este conflicto sexual (la señora jamás fue a ningún ginecólogo) se resolvió consecuentemente de un modo biológico después de 50 años de actividad, con la formación de un gran quiste ovarial como fase de reparación de un conflicto de pérdida (con fondo semisexual repugnante). A partir del estadio en el que el quiste se había endurecido haciendo aumentar notablemente el nivel de estrógeno la anciana señora tuvo la menstruación de forma regular (durante tres meses hasta su muerte) y nuevamente era completamente “femenina”.

La familia y yo sabíamos ya semanas antes que la anciana con una probabilidad muy grande no podría superar esta solución biológica del antiguo conflicto tras la crisis epileptoide.

Esta llegó, en vez de durante las siguientes 3-6 semanas como es corriente, tras 3 meses en forma de un infarto cardíaco derecho con embolia pulmonar. La familia ya había decidido anticipadamente que no ingresarían a la madre en un departamento de cuidados intensivos, pues en cualquier caso las esperanzas habrían sido nulas, sino dejarla tener una muerte digna. Falleció con calma y en paz.

También la Sara del Antiguo Testamento, la mujer de Abrahán, debió haber sufrido un quiste ovarial endurecido de este tipo, de manera que pudo tener nueva actividad ovarial y quedar embarazada. Pero no tenía ningún conflicto sexual añadido.

Sin un conflicto sexual activo precedente el quiste ovarial es o mejor que le puede suceder a una mujer: parece 10 o 20 años más joven y sus coetáneos dicen: "Oh, ha mantenido un aspecto muy juvenil".

Ahora, queridos lectores, quizás podéis intender por qué jamás hablo de una solución psíquica del conflicto, sino de una solución "biológica".

La denominada solución psíquica de un conflicto biológico (EBS) es siempre "biológica".

Quizás podréis entender también por qué un "iatros" (médico) tiene que saber muchísimas cosas antes de osar proponer a un paciente una solución de su conflicto, que en las manos de un ignorante puede volverse fácilmente mortal.

Yo soy del parecer quizás un poco anticuado, pero siempre conciliable con la conciencia, que con los pacientes no hay que hacer nada diferente de lo que uno haría para sí mismo o para sus seres queridos. Y si los médicos jefes de oncología solicitan para si mismos y para sus parientes el ser curados con las terapias de la Nueva Medicina, para aprovecharse del 95-98% de posibilidades de supervivencia, en lugar de dejarse asesinar con una probabilidad del 95 al 98% por la quimio de la que ellos mismos hacen propaganda, entonces ninguna persona honesta consigue comprender porque estos corifeos de la medicina de estado al final imponen la quimio a sus pobres pacientes "extraños".

Una pequeña curiosidad: cuando la mujer traicionó al marido con un amante, mientras que estaba en Alemania, éste lo supo y volvió inmediatamente sin avisarla. La sorprendió in fraganti, lo que le causó en 1987 su segundo conflicto de territorio a la derecha periinsularmente (ahora en fase de solución en suspensión a causa del mayor nivel de testosterona).

La mujer sufrió un conflicto de "no haber podido obtener el pedazo de información (respecto a su regreso)" (oído medio derecho, absorción del pedazo a la derecha).

Dado que a menudo se encuentra con el amante por la ciudad, la inflamación del oído medio permanece crónica con solución en suspensión. Siempre que el paciente se acostaba con su mujer, le daba nauseas el olor (TBC) que salía del oído derecho de la mujer. La relativa diabetes por suerte no fue diagnosticada. Durante ese tiempo el conflicto se ha resuelto (figura de abajo).

er Ho-  
nflikt-  
Männ-  
ressiv,  
„dyna-

händer  
zu fast

onstel-  
gewal-  
ar, d.h.  
hrt und

wurde  
als sich  
genita-  
nduriert  
e Dame  
d - wie-

mit größ-  
nflikt  
leptoide  
naten in  
te schon  
; verlegt  
sondern  
h einge-

ne solche  
Eisprung  
sexuellen

ks-Zyste  
10 bis 20  
e hat sich

Ihr versteht jetzt vielleicht, liebe Leser, warum ich nie von einer psychischen Konfliktlösung spreche, sondern von einer „biologischen“. Die sog. psychische Lösung eines Biologischen Konflikt (SBS) ist auch eine „biologische“.

Und jetzt versteht Ihr vielleicht auch, warum ein Iatros erst sehr viel wissen muß, bevor er es wagen darf, einem Patienten eine Lösung seines Konfliktes vorzuschlagen, die in den Händen eines Ignoranten leicht mortal enden kann.

Und ich habe da die vielleicht etwas veraltete, aber mit dem Gewissen stets gut zu vereinbarende Ansicht, daß man mit Patienten niemals etwas anderes machen sollte, als was man mit sich selbst und seinen nächsten Angehörigen auch machen würde. Und wenn die Onkologen-Chefärzte oder -Präsidenten sich selbst und ihre eigenen Angehörigen nach der Neuen Medizin therapieren zu lassen versuchen, um die 95 bis 98%ige Überlebensrate zu nutzen, anstatt sich durch die von ihnen propagierte Chemo mit 95 bis 98%iger Wahrscheinlichkeit umbringen zu lassen, dann kann kein redlicher Mensch mehr verstehen, wie diese Koryphäen der Staatsmedizin anschließend wieder Chemo propagieren für ihre armen „Fremdpatienten“.

Ein kleines Kuriosum: Als die Ehefrau den Patienten mit einem Liebhaber betrog, während er in Deutschland war und es erfuhr, flog der Patient umgehend zurück, ohne seine Frau zu verständigen. Er ertappte sie „in flagranti“, was ihm seinen rechts periinsulären 2. Revier-Konflikt 1987 einbrachte (jetzt in hängender Heilung wegen der vermehrten Testosterone).

Die Ehefrau erlitt einen Konflikt „Den Informations-Brocken (seine Rückreise) nicht erhalten zu haben“ (rechtes Mittelohr, Brockeneingang rechts). Da sie den Liebhaber in der Stadt öfters trifft, bleibt die chronische Mittelohrentzündung in hängender Heilung. Immer wenn der Patient mit seiner Frau schlief, ekelte ihn der Gestank (TBC) aus dem rechten Ohr seiner Frau. Der zugehörige Diabetes wurde glücklicherweise nicht diagnostiziert. Inzwischen ist der Konflikt gelöst (Bild unten).

Bild vom 9.6.99

Oberer Pfeil rechts bezeichnet den aktiven III im Zucker-Zentrum, überwiegend einem (nicht diagnostizierten) Diabetes entsprechend, weniger (links paramedianer Anteil) einer Unterzuckerung, Sog. „labiler Diabetes“! Wäre der Patient Rechts-händer gewesen, hätte er eine überwiegende Unterzuckerung erlitten (links-cerebral).

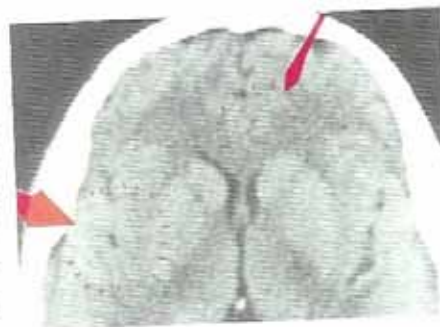


Imagen del 9-6-99

La flecha de arriba a la derecha indica el FH en el centro del azúcar, que corresponde sobretodo a una diabetes (no diagnosticada), y menos a una hipoglucemia (parte paramediana a la izquierda). La denominada "diabetes lábil". Si el paciente hubiese sido diestro habría sufrido sobretodo de hipoglucemia.

## **8.La crisis epiléptica como pasaje normal en la fase de curación.**

Todo programa especial, biológico y sensato (EBS) tiene determinados puntos que los marcan.

Estos son:

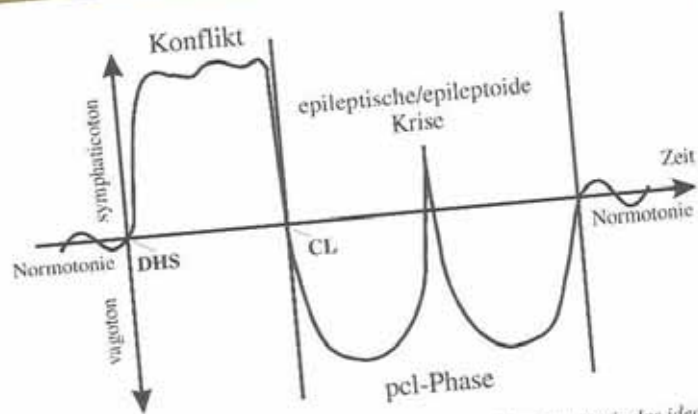
- 1.DHS = inicio de la enfermedad, inicio de la actividad conflictiva.
- 2.CL = inicio de la fase de reparación, final de la actividad conflictiva.
- 3.CE = crisis epileptoide = punto de cambio entre el crecimiento del edema y la reducción del edema (en el cerebro y en el órgano).
- 4.RN = renormalización vegetativa.

En este contexto se produce también cada denominado transcurso de la enfermedad cancerosa.

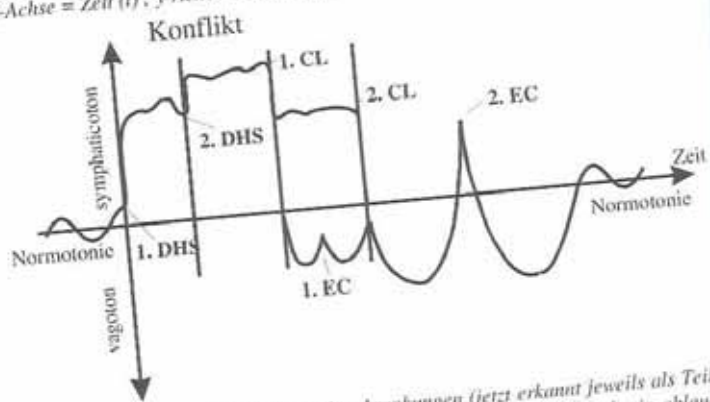
Sin embargo el esquema vale en el caso de que haya un único programa EBS. Si hay varios al mismo tiempo, entonces hay varias posibilidades: pueden encontrarse, respecto al trascurso, en la misma fase o en fases distintas (inervación mixta).

La cuestión, como casi todo de lo que hablamos aquí, es en principio muy simple, pero se complica cuando pasamos a los detalles.

Naturalmente si dos conflictos se inician con el mismo DHS y son conflictos parecidos a nivel cerebral, es decir, tienen su centro de relé en partes análogas del mismo cerebro (por ej. corteza cerebral), en teoría se puede hablar, en cierta medida, de fases contemporáneas, sobretodo si se resuelven en el mismo tiempo. Sin embargo ya aquí se encuentra la primera dificultad sistemática: los procesos de reparación raramente son simultáneos. Esto depende del hecho de que tanto la intensidad del conflicto como la duración no son necesariamente iguales; por ejemplo, uno de los dos conflictos se puede haber reducido fuertemente, sin que los dos conflictos tengan que llegar a la solución al mismo tiempo. Decimos entonces que un conflicto está "todavía en suspenso".



Dargestellt sind: Eutonie<sup>101</sup>, d.h. normaler Tag/Nacht-Rhythmus sowie das ideale Schema des Konfliktverlaufs einschließlich anschließender Heilungsphase, die nicht unterbrochen wird von Konfliktrezidiven und daher mit einer einzigen epileptischen Krise bis zur Re-Normalisation ausheilen kann.  
 x-Achse = Zeit (t); y-Achse = Konfliktintensität

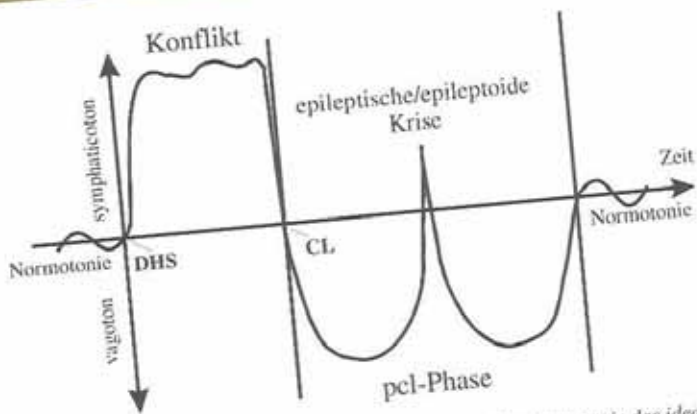


Das obige Schema zeigt 2 sog. Krebskrankungen (jetzt erkannt jeweils als Teil eines Sinnvollen Biologischen Sonderprogramms) die verschiedenphasig ablaufen, sowohl was den Zeitpunkt des DHS betrifft, als auch den Zeitpunkt der CL und damit auch der epileptischen/epileptischen Krise.

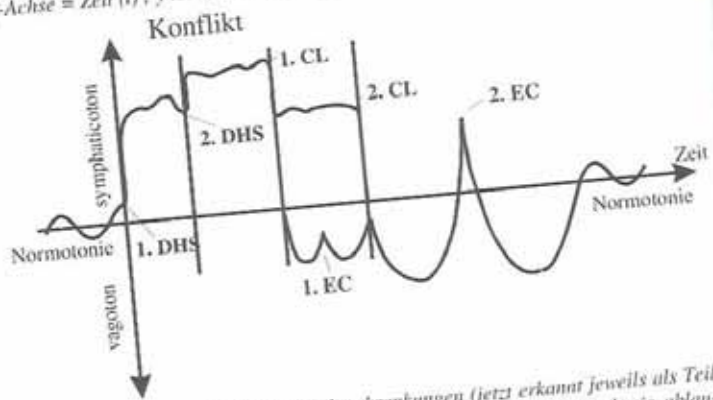
<sup>101</sup> Eu-... Wortteil mit der Bedeutung gut, normal



Están representadas: la eutonía, es decir, el ritmo normal día/noche, así como el esquema ideal de la evolución del conflicto incluida la fase final de reparación, que no se interrumpe por recaídas conflictivas y entonces se puede volver a la normalidad con una única crisis epileptoide.



Dargestellt sind: Eutonie<sup>101</sup>, d.h. normaler Tag/Nacht-Rhythmus sowie das ideale Schema des Konfliktverlaufs einschließlich anschließender Heilungsphase, die nicht unterbrochen wird von Konfliktrezidiven und daher mit einer einzigen epileptischen Krise bis zur Re-Normalisation ausheilen kann.  
 x-Achse = Zeit (t); y-Achse = Konfliktintensität



Das obige Schema zeigt 2 sog. Krebserkrankungen (jetzt erkannt jeweils als Teil eines Sinnvollen Biologischen Sonderprogramms) die verschiedenphasig ablaufen, sowohl was den Zeitpunkt des DHS betrifft, als auch den Zeitpunkt der CL und damit auch der epileptischen/epileptischen Krise.

<sup>101</sup> Eu- ... Wortteil mit der Bedeutung gut, normal

Este esquema muestra dos denominadas enfermedades cancerosas (ahora reconocidas como parte de un programa especial, biológico y sensato) que transcurren con fases distintas, por lo que respecta tanto al momento del DHS como al momento de la CL y por lo tanto también de la crisis epiléptica/epileptoide.

Otras dificultades se presentan necesariamente cuando el comienzo de los conflictos (DHS) aparece en momentos distintos. Este es el caso más frecuente actualmente porque el paciente sufre el segundo DHS cuando se le comunica brutalmente el diagnóstico y el pronóstico, y enferma de un segundo cáncer.

La cosa se vuelve todavía más complicada cuando durante ese tiempo se llega a las conflictolisis, que sin embargo se alternan con nuevas recaídas conflictivas.

En muchos casos un segundo conflicto puede permanecer en actividad permanente, como sucede a menudo con los “conflictos en suspensión”. En esos casos el paciente no tiene las manos calientes, sanas, sino que el paciente está “medio estresado”, dado que se mezclan la simpaticotonía permanente y la vagotonía permanente.

Esta rara condición no es comparable en su efecto final con la normotonía, pero es una condición completamente diferente desde el punto de vista cualitativo.

En nuestra medicina actual no se toman en cuenta para nada estas cosas. Todo lo que no es normal puede ser, como mucho, una “disonía vegetativa” (en otras palabras: “estás loco”).

Antes que nada se tiene que conocer y comprender todo esto para poder comprender de nuevo que significa una “crisis epiléptica o epileptoide” en el proceso de curación y cual es su naturaleza, cuando se produce y en qué forma.

En sentido estricto, sólo en los conflictos motores la crisis se llama epiléptica y se manifiesta con los típicos ataques epilépticos.

Para simplificar en adelante llamaremos a todas crisis epilépticas y epileptoides (=parecidas a la epilepsia) crisis epileptoides.

Nótese:

1. la crisis epileptoide en el proceso de reparación de un proceso canceroso es el punto de cambio de la fase de acumulación de edema hacia la fase de eliminación de edema. Es una fase intermedia simpaticotónica (punto culminante).
2. cada una de las denominadas enfermedades cancerosas o programa especial, biológico y sensato de la naturaleza tiene una crisis epileptoide en el momento culminante y un punto de cambio y al mismo tiempo un punto de cambio del edema de reparación (fase de hidratación) hacia la fase de eliminación o deshidratación del edema.
3. estas crisis epileptoides tienen un transcurso clínico muy diferente según la localización del foco de Hamer en el cerebro.
4. Sólo las crisis epilépticas motoras corticales tienen calambres tónico-clónicos por la implicación del centro motor en el giro precentral, las otras denominadas crisis epileptoides del cerebelo, del tronco cerebral o de la

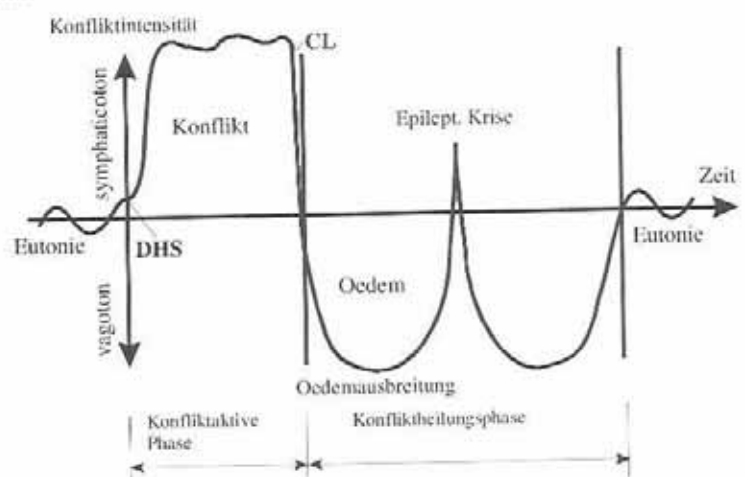
médula cerebral tienen cada una un cuadro clínico propio sin calambres tónico-clónicos (“los días fríos”).

5. tras la crisis epiléptica/epileptoide el edema cerebral se reduce de nuevo.
6. Cada segundo o tercer cáncer también tiene su “propia” crisis epileptiforme en el transcurso de la curación. Una conflictolisis de varios conflictos al mismo tiempo puede, por lo tanto, volverse peligrosa, pero ser eventualmente ventajosa, porque en varias partes del cerebro tienen lugar, al mismo tiempo o en sucesión, una epilepsia o un proceso epileptoide.
7. La epilepsia entonces no es una enfermedad en sí misma, continua, sino que es, también en los casos de crisis epilépticas frecuentes, una “constelación del proceso de reparación” que se representa de modo crónico.
8. El infarto cardíaco, cuando se ven afectadas las porciones corticales de la región insular, es un tipo de epilepsia.

Seguidamente, y para no volver complicada la cuestión, presentaremos dos posibilidades de constelación: vemos primero el caso “normal”:

4. Nur die corticalen motorischen epileptischen Krisen haben tonisch-klonische Krämpfe durch Beteiligung des motorischen Zentrums im Gyrus praecentralis, die anderen sog. epileptoiden Krisen des Kleinhirns, Stammhirns oder Zwischenhirns haben jede ein eigenes klinisches Bild typischer Prägung ohne tonisch-klonische Krämpfe („Die kalten Tage“).
5. Nach der epileptischen/ epileptoiden Krise schwillt das Heilungsoedem wieder ab.
6. Auch jeder Zweit- oder Drittkrebs hat im Heilverlauf „seine“ epileptiforme Krise. Eine gleichzeitige Conflictolyse mehrerer Konflikte kann deshalb gefährlich werden - eventuell aber auch günstig sein, weil dann in mehreren Hirnteilen gleichzeitig eine Epilepsie oder ein epileptoider Vorgang abläuft oder eben hintereinander.
7. Die Epilepsie ist deshalb keine eigene, durchgehende Krankheit, sondern - auch bei häufigen epileptischen Anfällen - eine chronisch wiederkehrende „Heilverlaufs-Konstellation“!
8. Der Herzinfarkt ist, wenn die corticalen Teile der insulären Region betroffen sind, eine Art von Epilepsie!

Nachfolgend wollen wir, um die Sache nicht zu unübersichtlich zu machen, nur zwei Möglichkeiten der Konstellation herausgreifen: Zunächst den „normalen“ Fall:



Auf deutsch heißt dies:

Die Fläche, die die Verlaufskurve der Konfliktintensität in der konfliktaktiven Phase vom DHS bis zur Conflictolyse (CL) bildet, entspricht etwa der Fläche, die der Grad der Vagotonie, meßbar an der Stärke der Oedembildung, ebenfalls mit der x-Achse bildet. D.h.: Je mehr Konfliktintensität

En otras palabras esto significa:

La superficie que la curva del desarrollo de la intensidad conflictiva forma en la fase de conflicto activo del DHS hasta la conflictolisis (CL) corresponde más o menos a la superficie que el grado de vagotonía, medible por la intensidad de la formación de edema, forma con el eje x. Es decir, cuanto más intensidad conflictiva y cuanto más tiempo dure el período conflictivo, tanto mayor y duradera es la presencia del edema.

Podemos decir: el eje vertical o eje y indica la intensidad del conflicto, el eje horizontal o eje x representa el tiempo.

De esto resulta que la integral, es decir, la superficie entre la “curva conflictiva” y el eje x comprendida entre DHS y CL, es parecida a la integral entre CL y RN (vuelta a la normalidad).

Por lo tanto la superficie del conflicto (arriba) es igual a la superficie de la fase de reparación (abajo).

Si suponemos que cada programa especial, biológico y sensato en una fase de reparación tiene también su tipo de crisis epileptoide “propio” y especial, que obviamente depende del tipo de conflicto o de la localización del Foco de Hamer, entonces es importante saber:

1. ¿Cuál ha sido el conflicto?
2. ¿Cuándo se ha producido el DHS?
3. ¿Cuánto ha durado el conflicto?
4. ¿Se ha resuelto ya el conflicto?
5. ¿Cuándo hay que atender la crisis epileptoide?
6. ¿Cómo será de fuerte la crisis epileptoide?
7. ¿De qué forma se manifestará la crisis epileptoide?
8. ¿Cómo se puede prevenir esta crisis epileptoide, o eventualmente cómo se puede mitigar o incluso aumentar?

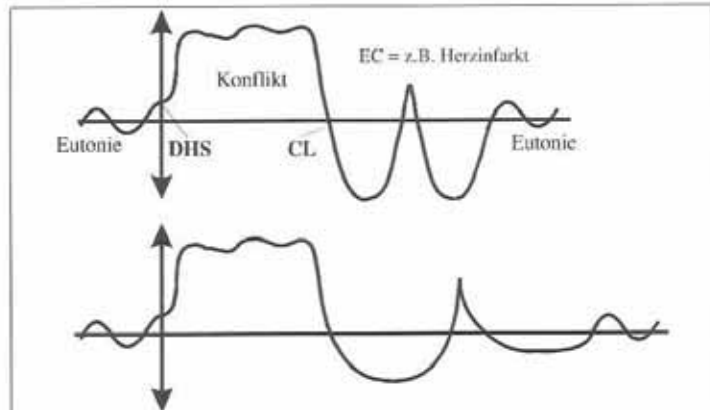
El infarto cardíaco es una crisis sensorial-epileptoide. Ocasionalmente también motora-epiléptica, en la que el Foco de Hamer se encuentra a la derecha en la zona insular del cerebro. En base a la duración y a la intensidad de la evolución del conflicto se puede saber ya de 3 a 6 semanas antes, y en la mayor parte de los casos, con una probabilidad que se acerca a la certeza, si el paciente sobrevivirá o morirá con la aplicación de los métodos actuales de la medicina oficial.

De nuestro estudio vienés sobre el infarto cardíaco resulta que no ha sobrevivido ni un paciente (bajo tratamiento médico tradicional) que haya tenido un conflicto de territorio prologado durante más de 9 meses, y siempre que hubiese una actividad conflictiva “normal”.

Con una actividad conflictiva reducida un paciente que reciba la terapia denominada corriente, podría sobrevivir también durante una duración conflictiva de un año. Los pacientes siempre tuvieron la crisis epileptoide 3-6 semanas tras la conflictolisis y en algunos pude prever esta crisis, basándome en mi experiencia, casi precisando el día.

Así aparece esquemáticamente el desarrollo en el caso de la crisis epiléptica del infarto cardíaco.

So sieht der Verlauf bei der epileptischen Herzinfarkt-Krise schematisch aus:



Verhinderung einer lebensbedrohlichen EC, z.B. Herzinfarkt, durch Gabe sympathicotoner Medikamente (Cortison u.ä.) mit Beginn der CL. Die pcl-Phase wird prolongiert, die u.U. schwere Krise in der Mitte der Heilungsphase wird dafür jedoch verlängert, um die Oedemaustreibung zu „schaffen“.

Für die Prophylaxe<sup>104</sup> der cerebralen Komplikationen, die ja im System und deshalb eigentlich auch völlig normal sind, ist es natürlich für den Patienten lebenswichtig, daß der Arzt weiß, welche Komplikationen er wann zu erwarten hat.

Hier soll uns vor allem die epileptische Krise interessieren, die nicht nur obligat ist für jeden Heilverlauf nach krebssaktiver Phase, sondern auch sehr gefährlich ist! Hatte der Patient mehrere Krebserkrankungen mit entsprechenden DHS-Schocks, dann hat auch jede dieser ca-Phasen nach Conflitolyse „ihre“ epileptische Krise. Oftmals ist diese Krise verschleiert.

<sup>104</sup> Prophylaxe = Vorbeugung

Impedimento de una CE peligrosa para la supervivencia, por ejemplo el infarto cardíaco, mediante administración de medicinas simpaticotónicas (cortisonas y otras) con inicio de la CL. La fase PCL se prolonga, la crisis, eventualmente grave a la mitad de la fase de reparación, se prolonga sin embargo para “procurar” la eliminación del edema.

En la profilaxis de las complicaciones cerebrales que forman parte del sistema y por lo tanto son del todo normales, es obviamente importante para la vida del paciente que el médico sepa que complicaciones debe atender y cuando.

Aquí nos debe interesar sobretudo la crisis epileptoide, que no sólo es obligatoria en cada desarrollo de curación tras la fase activa del cáncer, sino que es también muy peligrosa. Si el paciente tenía más enfermedades cancerosas con el correspondiente shock-DHS, cada una de estas fases CA tras la conflictolisis tiene su “propia” crisis epileptoide. A menudo esta crisis se enmascara.

### **8.1. Posibilidad de enmascarar la crisis epileptoide.**

1. Contemporaneidad de distintas fases de varias enfermedades cancerosas: si se llega a una crisis epileptoide y si durante ese tiempo subsiste la actividad conflictiva de una segunda enfermedad cancerosa, la crisis puede ser “enmascarada”. Entonces se verifica un efecto parecido al que se manifiesta cuando se suministra cortisona, penicilina u otros simpaticotónicos.
2. Localización del Foco de Hamer como criterio para el tipo de crisis epileptoide: podemos reconocer bien algunas formas de la crisis epileptoide, por ejemplo la crisis epileptoide en la que el FH se encuentra en la corteza cerebral. Normalmente se ve afectada toda la corteza y los calambres tónico-clónicos causados por el centro motor del giro paracentral apenas se encuentran. Sin embargo es mucho más difícil determinar una crisis epiléptica tras un conflicto de desvaloración de sí, un conflicto de agua o de madre-niño, incluso aunque todos estos conflictos tengan su crisis específica. Tenemos que aprender a registrar los síntomas de estas crisis epileptiformes. En el conflicto de desvaloración de sí encontramos el síntoma reconocible en la palidez de la piel con sudor frío, que puede durar durante horas o días, y a menudo se interpreta erróneamente como colapso de la circulación cardíaca (en realidad una centralización). La presión sanguínea cae de nuevo cuando la crisis ha pasado y los vasos se dilatan y se llenan de nuevo tras la denominada fase de constricción capilar periférica. Sin embargo el mismo síntoma puede estar desencadenado por una breve recaída del conflicto de desvaloración que se manifiesta con pánico. La crisis epileptoide en un conflicto de agua puede llevar a una especie de cólico renal en el que muy probablemente se eliminarán los cálculos renales o sólo arenilla.
3. Enmascaramiento de los síntomas mediante medicinas: de toda la pila de medicinas que hoy en día cada paciente recibe en un hospital de tipo tradicional, en la mayoría de los casos el médico ya no sabe ni cuando, ni



donde, ni como actúa un determinado medicamento. En general está todo equivocado. En efecto, casi todos estos medicamentos actúan exclusivamente en el cerebro. Sin embargo nos imaginamos que las medicinas actúan directamente en el órgano o en los órganos, igual que se ha creído también a propósito de los supuestos “cancerígenos”, lo que en ningún caso puede ser así. Pero si el cerebro, al que se han añadido las medicinas, se encuentra en una inervación modificada por los Focos de Hamer, a menudo notamos las denominadas “reacciones paradrosales”, que antes nadie comprendía. Con la sinergia o el antagonismo totalmente casual de numerosos fármacos se puede inducir aparentemente a una crisis epileptoide o enmascarar una verdadera.

Una de las “reacciones paradrosales” más frecuentes y más peligrosas es la “taza rápida de café” por la noche en la autopista cuando el organismo se encuentra en la fase PCL de un programa EBS. La vagotonía profunda tiene aquí un “mecanismo que impide el sueño” gracias al cual el animal presa no es sorprendido mientras duerme. Si esta vagotonía profunda en la fase PCL de noche se disminuye con el café, el organismo se puede adormentar inmediatamente. Se obtiene por lo tanto una denominada “reacción paradrosal” adormentándose inmediatamente al volante... con las terribles consecuencias que eso conlleva.

La crisis epileptoide en la fase de curación, que incluso se podría llamar crisis epileptoide obligatoria en la fase de curación, es uno de los fenómenos más importantes y más lleno de consecuencias de todo el sistema de la Nueva Medicina. La crisis epileptoide es la causa de muerte más frecuente durante la fase de curación tras la solución del conflicto. Como causa de muerte es incluso más frecuente que el edema cerebral que precede a la crisis epileptoide, donde el paciente puede morir simplemente por la excesiva compresión cerebral.

**Nótese:**

**La crisis epiléptica o epileptoide en la fase de reparación tras la conflictolisis es una de las causas de muerte y complicación más frecuente de la fase de curación. Su debilitación es de una importancia decisiva, sobre todo en el infarto cardíaco. A menudo se dice que en la Nueva Medicina el 2-5% de los pacientes no sobrevive; en efecto, pero se salva el 95-98%.**

## **8.2. La naturaleza de la crisis epileptoide**

Tras esta larga discusión todos se preguntan ansiosos: “Si, pero entonces ¿cuál es la naturaleza de la crisis epileptoide?”.

Lo formularé como sigue:

1. La crisis epileptoide es el punto de cambio en la fase de curación, por lo tanto el inicio de la contraregulación.
2. Un suceso sensatamente previsto por la madre naturaleza para “apretar” de nuevo el edema en el cerebro y en el órgano. Cuanto más intensamente se produce esto, más grande es la posibilidad de supervivencia. Entonces no

tenemos que reprimir esta crisis, sino que tenemos que sostenerla con remedios simpaticotónicos (por ej. cortisona).

3. La madre naturaleza se ha servido de una exasperación de todo el conflicto como “instrumento” para la crisis epileptoide. Es decir, el paciente durante la crisis simpaticotónica revive de un modo acentuado (por ej. los dolores cardíacos en el infarto) toda su evolución conflictiva. Cuanto más intensamente experimenta esta “recaída conflictiva biológica” mayores son sus posibilidades de sobrevivir.

### **8.2.1. Ejemplo: tren directo París-Colonia, 06/10/1984, salida a las 7:37**

En este viaje de tren de París a Colonia que hice con mi amigo el conde D'Oncieu, sucedió lo siguiente: en el andén había algunas jóvenes francesas de 12 o 13 años que lloraban por tener que separarse de su primer joven amor, y saludaban a sus amigos alemanes a los que habían hospedado durante seis u ocho semanas sus familias. Toda una clase de estudiantes de la escuela superior de 14 o 15 años de Hamburgo fue distribuida en las familias francesas, y ahora regresaban todos juntos a Hamburgo.

Dado que la noche anterior fue muy breve, me quedé dormido en el compartimento y me despertó mi amigo a las 9.39. Todavía medio dormido oí al jefe de tren francés que en voz alta preguntaba si había algún médico a bordo y si lo había que fuese corriendo al compartimento tal y tal. Salimos corriendo los dos y seis compartimentos más allá nos encontramos a un joven alemán que acababa de sufrir un ataque convulsivo (ataque de gran mal), y se estaba recuperando de la pérdida de consciencia. Normalmente en casos parecidos se prepara una ambulancia en la siguiente estación para llevar al paciente al hospital más cercano. De hecho esperaban que ordenase eso.

Pero habiendo visto lo que había sucedido en el andén, la situación estaba clara. Para completar el cuadro me faltaba solamente el conflicto de separación con sentimiento de aislamiento y el conflicto de no poder retener a alguien en el abrazo.

Me senté junto al joven, que presentaba todavía constricción capilar periférica, pero que tenía de nuevo una condición circulatoria suficiente y le pregunté cuanto tiempo hacía que sufría estos ataques. Me dijo: “Desde hace un año”. Desde entonces había tenido dos o tres crisis parecidas. Le pregunté que sucedió antes del primer ataque. Me dijo: “Nada”. (Era verdad a medias). Le pregunté que era lo peor que le había pasado en su vida. Se sobresaltó, como bien pude notar. Su susto me hizo saber que estaba en el buen camino. El joven dijo: “Nada”, porque estaba presente su profesora y sus compañeros de clase estaban en la puerta. También la profesora notó el sobresalto cuando le dije que estaba en el buen camino, entonces salió discretamente y cerró la puerta, dejándonos solos. Finalmente el joven ya no tenía miedo de hacer el ridículo ante sus compañeros (un muchacho de 14 años no debería tener miedo...).

Me contó que en lo que había pensado cuando le pregunté que era lo peor que le había pasado era la “historia de la ambulancia”. En aquella ocasión, a causa de una gripe con fiebre alta había estado en el hospital. Lo peor fue el aislamiento

total, el pánico cuando le dejaron solo con aquella luz azul y atravesó todo Hamburgo, unos 20 km, con dolores de cabeza y gripe, lleno de miedo por lo que le harían al hospital, donde le estaban llevando. Esto había sucedido hacía un año. Uno o dos días después, cuando todo volvió a la normalidad, tuvo en el hospital su primer ataque epileptoide.

Esta situación de pánico, de miedo de estar solo, de abandono y aislamiento se habían repetido otras dos veces de un modo un poco menos dramático. Seguidamente, cuando todo volvía a la normalidad, tenía siempre un ataque de convulsiones.

Calmé al joven y le explique que el dolor de la separación de la familia francesa, con la que se había encontrado muy bien, y en particular de su novia, conocida de esta familia y a la que quería como lo hacen los chicos de 14 años (yo mismo vi como lloraban en el andén), había despertado en él rápidamente y muy intensamente este sentimiento de abandono y aislamiento, igual que entonces, cuando tuvo que atravesar la grande Hamburgo durante casi una hora con las sirenas sonando y la luz azul. Dijo: “Sí, ha sido de nuevo una sensación como entonces”.

Pero en el tren su clase lo había retomado haciéndole encontrar de nuevo su mundo de Hamburgo; el conflicto se había resuelto rápidamente.

El jefe de tren francés me preguntó si tenían que llevarse al muchacho. Respondí: “No, está todo bien”. Le dije al muchacho que fuese al vagón restaurante a beber una taza de café o de té. Dado que me dijo que no tenía más dinero le di cinco marcos, dos compañeras lo cogieron bajo los brazos y entre gritos de triunfo toda la joven banda se fue al restaurante del tren.

El sentido de la prescripción era frenar la vagotonía excesiva de tal modo que se volviese improbable una repetición del ataque de convulsiones. Lo peor que le podría haber pasado al muchacho es haber sido transportado de nuevo en ambulancia delante de todos los compañeros, esta vez en Francia, una copia casi exacta de la experiencia que lo había atacado un año antes en Hamburgo. Probablemente se habría vuelto epiléptico para toda la vida, o habría permanecido así por ese motivo.

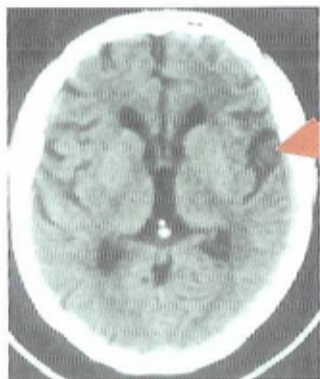Expliqué a la profesora la situación y la pedí que tuviese cuidado del muchacho. Con el tiempo, creciendo, seguramente tendría menos miedo del abandono. Este era el secreto de la “epilepsia juvenil”. Le di además mi libro para que lo leyese; una vez leído y comprendido el capítulo sobre la epilepsia, los nexos estarían claros. Podría entender lo que acababa de suceder en el tren, y que sólo gracias a un golpe de suerte se había evitado una catástrofe para el muchacho. Me dijo: ¿Dónde se pueden encontrar todavía hoy en día médicos que se interesen por el alma y los miedos de una persona y que sepan como trátala? Le respondí: “¿Y quién decide mandar a la universidad a estudiar medicina a todos los alumnos que tienen buena nota, para que terminen siendo como sus profesores? Se quedó pensativa y dijo: “Quizás tenga razón”.

### **8.2.2. Ejemplo: el oficial ordenanza y el cadete.**

El paciente protagonista del siguiente ejemplo, tenía una denominada epilepsia, es decir, sufría ataques convulsivos epilépticos.

### 8.2.2 Fallbeispiel: Der Ordonnanz-Offizier und der Kadett

Der Patient, von dem das nachfolgende Bild ist, hatte eine sog. Epilepsie, d.h. er bekam epileptische Krampfanfälle. Das Erstaunliche war, daß er diese Anfälle nahezu regelmäßig alle 4 Wochen bekam, und zwar seit Herbst '79. Niemand konnte sich einen Vers darauf machen. Sonst war er gesund, ein maskuliner Typ, klein und drahtig, früher Offizier.



Der Patient hatte einen Revier- und einen Revierrürger-Konflikt mit Epilepsie, d.h. der Patient hatte einen Revier-Konflikt, der die motorische Hirnrinde einschloß. Er bekam jeden Monat ein Rezidiv, jeden Monat eine Lösung und nach dieser Conflictolyse jeweils seinen epileptischen Anfall.

1979 hatte der Patient einen neuen Chef bekommen. Der Patient war älter als der neue Chef, außerdem war er im Krieg Offizier gewesen, der Chef aber nur Kadett. Als der neue Chef kam, und beide durch die Tür gehen wollten,

sagte der Patient: „Bitte, die Jugend hat den Vortritt!“ Das war ein Affront, der neue Chef verstand, von da ab war Krieg zwischen dem ehemaligen Offizier und jetzigen Untergebenen und dem ehemaligen Kadetten und jetzigen Chef. Jeden Monat bekam der Patient vom Chef eine neue Arbeit zugeteilt, die er schriftlich auszuarbeiten hatte. Dann knisterte die Luft nur so vor Spannung. Immer glaubte der Patient - und wie sich später herausstellte nicht zu Unrecht -, daß der Chef nur die Gelegenheit suche, ihn einmal hereinzulegen. Das war jedesmal das Rezidiv-DHS. Von da ab war der Patient dann im Streß, in Sympathicotonie, besonders gegen Ende der Zeit, bevor er seine schriftliche Arbeit vortragen und mündlich begründen mußte. Den mündlichen Vortrag machte er stets brillant. Da war er wieder ganz der Ordonnanz-Offizier, der Chef wieder der Kadett, wenn der Patient seinen Vortrag zelebrierte und die Einwände des Chefs, des Kadetten, locker ad absurdum führte.

In der Nacht darauf bekam er regelmäßig einen kleinen Herzinfarkt, eine Magen-Ulcus-Epilepsie und seinen epileptischen Anfall. Und seltsamerweise bekam er ihn im Urlaub nie!

Ich verriet ihm den Namen „Hamerschen Herd“ zwischen seinen immer wiederkehrenden Revier- und Revierrürger-Konflikten mit Epilepsie. Zufällig darauf pensioniert. Er ging zu seinem Chef und sagte der Chef: „Auf Wiedersehen, Herr Ordonnanz-Offizier!“ Der Chef antwortete: „Auf Wiedersehen, Herr Kadett!“ Er bekam einen ganz großen, gleichsam abschließenden epileptischen Anfall, denn von da ab blieb der Chef für immer der Kadett.

Der Pfeil zeigt auf den kleinen, mit Oedem umgebenen corticalen rechts im „Reviergebiet“ insulär. So sieht man diesen oedematisierten HH so vor, daß er in der aktiven Phase das Oedem verschwand. So sieht man Epilepsien. In Wirklichkeit hat der Patient je nach Rezidiv und ein motorisches Konfliktrezidiv, die Schicht nicht erfaßt ist.

### 8.2.3 Fallbeispiel: Epilepsie seit dem 8. Lebensjahr

Diese inzwischen 26 Jahre alte Frau hat seit dem 8. Lebensjahr Anfälle nach einem schrecklichen Angsterlebnis. In diesen Erlebnissen immer panische Angst, träumte sie alles wieder in Ordnung zu bekommen, bekommt sie ihren Oedem.

Der Vater starb vor einem Jahr an Leukämie. Die Frau Selbstmord begehen. Da auch das früherer Vater zu tun hatte und der Vater immer ihr großes Angsterlebnisse und Träume jetzt noch schlimmer als

*Auf dem Hirn-CT sehen wir einen corticalen Hamerschen Herd links frontal. Er hat deutlich Oedem, scheint im übrigen aber schon recht vernarbt zu sein. Man kann davon ausgehen, daß es seit dem 8. Lebensjahr, als sie zum ersten Mal einen epileptischen Anfall bekam, immer der gleiche Hamersche Herd gewesen ist.*

*Den linken HH kann man nicht übersehen durch das ihn umgebende Oedem. Den nehmen mir die Leser auch ab. In den ersten Ausgaben meiner Bücher, bei denen ich auch schon gesehen hatte, „daß da noch was war“, traute ich mich oftmals nicht, solche kreisförmigen Gebil-*

Lo más sorprendente era el hecho de que estos ataques se manifestaban casi regularmente cada cuatro semanas, y justo a partir del otoño de 1979.

Nadie conseguía entender nada. Por lo demás estaba sano, un tipo masculino, pequeño y robusto, y había sido oficial en el pasado. El paciente tenía un conflicto de territorio y uno de rencor en el territorio con epilepsia, es decir, tenía un conflicto de territorio que incluía a la corteza cerebral motora.

Cada mes tenía una recaída, cada mes una solución y tras esta conflictolisis cada vez el correspondiente ataque epiléptico.

En 1979 el paciente había tenido un nuevo jefe, que era más joven que él y era sólo un cadete, mientras que él había sido oficial en la guerra. Cuando el nuevo jefe llegó y los dos quisieron pasar por la puerta, el paciente dijo: "Pase, los

jóvenes tienen preferencia”. Esto fue una ofensa para el nuevo jefe y desde aquel momento se declaró la guerra entre el exoficial hoy subalterno y el excadete ahora jefe. Todos los meses el jefe le encargaba al paciente un nuevo trabajo que tenía que elaborar por escrito. La tensión estaba en el aire. El paciente creía siempre (y no sin razón, como al final resultó) que el jefe buscaba las ocasiones para echarlo por tierra. Eso era lo que cada vez constituía la recaída del DHS. Desde ese momento el paciente había estado en estrés, en simpaticotonía, particularmente cuando tuvo que referir los informes de viva voz. Siempre hacía un informe perfecto. En aquella ocasión se sentía nuevamente oficial de ordenanza, el joven volvía a ser el cadete cuando el paciente celebraba su informe y echaba por tierra las objeciones del jefe, es decir del cadete.

La noche siguiente tenía regularmente un pequeño infarto cardíaco, una crisis epileptoide de la mucosa gástrica y su ataque epiléptico motor. Curiosamente eso nunca le sucedió durante las vacaciones.

Le revelé la llave del tesoro, es decir, la relación entre sus continuas recaídas de conflicto de territorio y la epilepsia que se manifestaba regularmente cada cuatro semanas.

Por casualidad le hicieron pensionista poco tiempo después. Fue a despedirse de su jefe, y el jefe le dijo: “adiós, señor oficial de ordenanza” a lo que él respondió: “adiós, señor cadete”. Seguidamente tuvo un fuerte ataque epiléptico, por así decir, concluyente, y ya no más, porque desde aquel momento el jefe se quedó para siempre como el cadete. La flecha indica el pequeño Foco de Hamer lleno de edema, por el conflicto de territorio, en la corteza periinsular derecha. Así aparece una típica, podríamos decir, “epilepsia de conflicto de territorio”.

Cada mes, tras la conflictolisis, se encuentra este FH edematizado, por el contrario durante la fase de conflicto activo el edema desaparece. Así se desarrollan sustancialmente todas las epilepsias.

En realidad el paciente tenía cada vez una recaída de conflicto de territorio y una recaída de conflicto motor cuyo FH no se reconoce en esta toma.

### **8.2.3. Ejemplo: epilepsia desde los ocho años**

Esta mujer, que ya tiene 26 años, sufre de ataques epilépticos desde los ocho tras una terrible experiencia de miedo. Desde entonces, en caso de experiencias parecidas, cae siempre en pánico e incluso lo sueña.

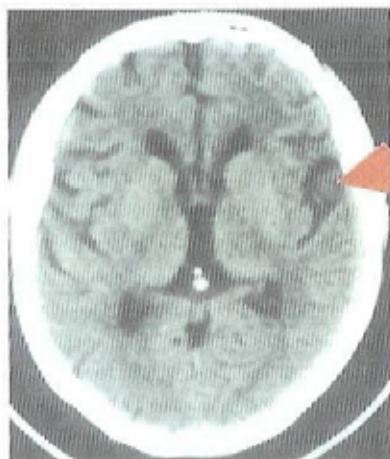Cuando todo vuelve a la normalidad tiene la crisis epiléptica.

El padre había muerto un año antes de leucemia y entonces la joven mujer quería suicidarse.

Dado que la experiencia precedente de miedo también tenía que ver con el padre, que siempre había sido su gran modelo, ahora sus miedos y sus sueños son peores que antes.

## 8.2.2 Fallbeispiel: Der Ordonnanz-Offizier und der Kadett

Der Patient, von dem das nachfolgende Bild ist, hatte eine sog. Epilepsie, d.h. er bekam epileptische Krampfanfälle. Das Erstaunliche war, daß er diese Anfälle nahezu regelmäßig alle 4 Wochen bekam, und zwar seit Herbst '79. Niemand konnte sich einen Vers darauf machen. Sonst war er gesund, ein maskuliner Typ, klein und drahtig, früher Offizier.



Der Patient hatte einen Revier- und einen Revierärger-Konflikt mit Epilepsie, d.h. der Patient hatte einen Revier-Konflikt, der die motorische Hirnrinde einschloß. Er bekam jeden Monat ein Rezidiv, jeden Monat eine Lösung und nach dieser Conflictolyse jeweils seinen epileptischen Anfall.

1979 hatte der Patient einen neuen Chef bekommen. Der Patient war älter als der neue Chef, außerdem war er im Krieg Offizier gewesen, der Chef aber nur Kadett. Als der neue Chef kam, und beide durch die Tür gehen wollten, sagte der Patient: „Bitte, die Jugend hat den Vortritt!“ Das war ein Affront, der neue Chef verstand, von da ab war Krieg zwischen dem ehemaligen Offizier und jetzigen Untergebenen und dem ehemaligen Kadetten und jetzigen Chef. Jeden Monat bekam der Patient vom Chef eine neue Arbeit zugeteilt, die er schriftlich auszuarbeiten hatte. Dann knisterte die Luft nur so vor Spannung. Immer glaubte der Patient - und wie sich später herausstellte nicht zu Unrecht -, daß der Chef nur die Gelegenheit suche, ihn einmal herinzulegen. Das war jedesmal das Rezidiv-DHS. Von da ab war der Patient dann im Streß, in Sympathicotonie, besonders gegen Ende der Zeit, bevor er seine schriftliche Arbeit vortragen und mündlich begründen mußte. Den mündlichen Vortrag machte er stets brillant. Da war er wieder ganz der Ordonnanz-Offizier, der Chef wieder der Kadett, wenn der Patient seinen Vortrag zelebrierte und die Einwände des Chefs, des Kadetten, locker ad absurdum führte.

In der Nacht darauf bekam er regelmäßig einen kleinen Herzinfarkt, eine Magen-Ulcus-Epilepsie und seinen epileptischen Anfall. Und seltsamerweise bekam er ihn im Urlaub nie!

Ich verriet ihm über  
zwischen seinen imm  
ner regelmäßigen vi  
darauf pensioniert.  
sagte der Chef: „Au  
antwortete: „Auf W  
ganz großen, gleich  
einen, denn von da a

Der Pfeil zeigt au  
cortical rechts im „E  
sagen: „Revierkonfl  
findet man diesen o  
flikt-aktiven Phase  
Epilepsien. In Wirk  
Rezidiv und ein m  
Schicht nicht erfaßt

## 8.2.3 Fallbeispiel

Diese inzwischen 20  
Anfälle nach einem  
chen Erlebnissen in  
alles wieder in Ord

Der Vater starb  
Frau Selbstmord be  
ter zu tun hatte un  
sterlebnisse und Tr

Auf dem Hirn-CT  
Hamerschen Herd l  
Oedem, scheint im  
vernarbt zu sein. Ma  
es seit dem 8. Leben

einen epileptischen  
gleiche Hamersche  
Den linken HH  
durch das ihn umg  
mir die Leser auch  
meiner Bücher, bei  
hen hatte, „daß da  
mich oftmals nicht,

En la TAC vemos un Foco de Hamer en la corteza frontal a la izquierda. Tiene un visible edema, pero por el resto se ve que ya está cicatrizado. De esto se puede deducir que desde los ocho años, cuando tuvo por primera vez un ataque epiléptico, se ha tratado siempre del mismo foco de Hamer.

No se puede ver el FH izquierdo que está rodeado por el edema. En las primeras ediciones de mis libros, en las que ya había visto “que había algo”, a menudo no me atrevía a describir tales formaciones porque la mayor parte de los médicos, y también de los lectores bienintencionados, a menudo decían: “Tendría que haberse limitado al Foco que está claro. Por el contrario lo ha complicado todo nuevamente”. Hoy mantengo que imágenes similares son muy interesantes. En realidad tenemos un segundo FH en el lado derecho del cerebro, que corresponde al lado izquierdo del cuerpo o también al lado madre/niño, ocasionalmente también a l lado padre/niño.

Si miráis atentamente, veréis la configuración en anillos concéntricos indicada por la flecha, pero dentro podéis notar otra formación circular sin edema. Este es un fenómeno francamente sorprendente: una gran configuración en anillos concéntricos (con el centro indicado por una pequeña flecha), como se observa en la fase de conflicto activo, puede ser casi “electromagnéticamente homogénea”, entonces los cercos son casi del todo uniformes. Pero también puede ser no homogénea y consistir en una serie de formaciones circulares con o sin edema. En este caso todos los Focos de Hamer dentro de la gran configuración de cercos dispuestos concéntricamente muestran actividad conflictiva. Sin embargo ninguno puede resolverse separadamente, en virtud de una situación o una evolución conflictiva especial y específica.

En el presente caso tenemos un conflicto de miedo-asco que avanza hacia la izquierda (hipoglucemia), conflictos motores de las dos piernas, conflicto del oponer resistencia, conflicto de desvaloración de sí mismo en la relación padre/niño, así como un conflicto sensorial padre/niño.

Cuanto mejor van siendo nuestros aparatos, mejor podemos reconocer y distinguir las cosas particulares.

Como hemos dicho, en el lado cerebral derecho están todos los FH en actividad conflictiva, según mi opinión desde hace 18 años. La muchacha entonces entró, en la práctica, en una constelación esquizofrénica con un sólo conflicto que, sin embargo, tenía distintos aspectos. Hay que suponer que la paciente no permaneció durante mucho tiempo en esta constelación esquizofrénica, pero que tuviese recaídas conflictivas.

Esto hay que entenderlo del siguiente modo: mientras que a la izquierda hay actividad conflictiva, existe claramente la constelación esquizofrénica. Si el conflicto a la izquierda se resuelve, porque un aspecto, es decir, el susto, desaparece, entonces la constelación esquizofrénica se anula. Sin embargo otra vez se produce un retroceso, y debido a la duración de la crisis epiléptica. Esta es la razón por la que anteriormente se ha considerado la denominada epilepsia como una enfermedad “del espíritu o psicopatía”. Una parte de los pacientes no tenía sólo las convulsiones, sino que estaba “loca” coincidiendo con el ataque. Justo como los que hemos descrito aquí. La constelación esquizofrénica con un sólo suceso conflictivo pero que tiene varios aspectos, se manifiesta con la siguiente particularidad: cerebro izquierdo: el conflicto de susto y el conflicto de miedo-asco pertenecen al lado cerebral izquierdo, porque una joven diestra es normalmente ya una “pequeña mujer”.

Cerebro derecho: si el conflicto tiene que ver con la madre, o en algunos casos también con el padre, el niño reacciona, desde el período embrional hasta la

muerte, en el lado izquierdo del cuerpo, como el padre diestro reaccionaría en el lado izquierdo del cuerpo por su niño.

Una cosa análoga sucedería y sucede, por ejemplo, a un hombre si su mujer amada se va del territorio y del “brazo derecho del partner”. FH por el conflicto de territorio a la derecha en el cerebro, conflicto motor y sensorial para el lado derecho del cuerpo “lado del partner” a la izquierda en el cerebro.

El hombre diestro entra instantáneamente en constelación esquizofrénica, es decir, “enloquece”. Sin embargo no sucede siempre necesariamente que se sienta de este modo doble.

#### **8.2.4. Ejemplo: aventura amorosa en turco: la amante**

Este y el caso siguiente se podrían titular “Aventura de amor en turco”.

Este escáner con el típico foco de conflicto de miedo en la nuca pertenece a una mujer turca zurda, que tenía una relación íntima con el primo de su marido. Ella sabía muy bien lo que le sucedería si la descubrían. Por lo tanto siempre iba a la cita llena de miedo, volviendo continuamente la cabeza para controlar que nadie la seguía. Bien tras el encuentro o como muy tarde el día después tenía un ataque epiléptico.

Solamente una persona conocía la relación y ocasionalmente tenía que jugar el papel de “centinela de amor”, era la hija de dieciséis años del amante.

La siguiente imagen es la de la hija, que también tenía epilepsia.



meinende Leser belassen, der ist z."

In Wirklichkeit reise, entsprechend auch r die durch die r könnt Ihr eine radezu atembese (Zentrum durch ise sehen, kann Kreise ziemlich einer Reihe von l sind alle HHe on alle in Konzieller und spezösung gehen, den Angst-Ekelz. Konflikt des erhältnis, sowie den, desto bes-

onfliktaktivität, amals quasi mit in die schizo-lange in dieser meinkam durch

fliktaktivität ist, ikt links wieder, rt, dann ist die mal zurück, und ren Anfalls. Das r „Geistes- und at nicht nur geolische, wie hier

sehen mit meh-

Ekel-Konflikt ist rrin ist gewöhn-

nanchen Fällen eit bis zum Tod,

auf der linken Körperseite, wie ja der rechtshändige Vater bei seinem Kind auch entsprechend auf der linken Körperseite reagieren würde.

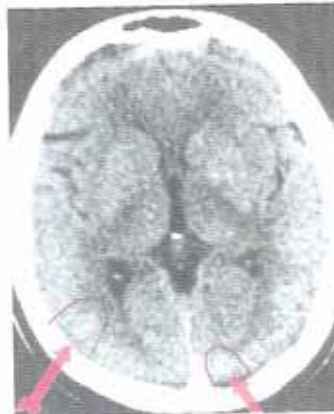Analoges würde z.B. passieren und passiert auch, wenn einem Mann die heißgeliebte Partnerin „aus dem Revier und aus dem rechten Partnerarm“ läuft. Revierkonflikt-HH rechts, motorischer und sensorischer Konflikt für rechte „Partnerseite“ des Körpers im Gehirn: Links. Dann ist der rechtshändige Mann augenblicklich in schizophrener Konstellation, d.h. „er dreht durch“. Er muß überhaupt immer in dieser doppelten Art empfinden.

#### 8.2.4 Fallbeispiel: Liebesabenteuer auf Türkisch: Die Geliebte

Diesen und den nächsten Fall könnte man überschreiben mit „Liebesabenteuer auf türkisch“. Dieser Scanner mit dem typischen Angst-im-Nacken-Konflikt-Herd gehört einer linkshändigen türkischen Ehefrau, die ein intimes Verhältnis mit dem Vetter ihres Mannes hatte. Was ihr passieren würde, wenn das herauskommen würde, war ihr klar. Und deshalb ging sie immer zitternd vor Angst, sich ständig umdrehend, ob auch niemand ihr gefolgt sei, zu den Stelldicheins. Entweder kurz nach dem Stelldichein oder spätestens am nächsten Tag bekam sie einen epileptischen Anfall.

Nur eine Person wußte von dem Verhältnis und mußte wohl gelegentlich sogar den „Postillon d' amour“ spielen, das war die 16jährige Tochter des Liebhabers. Von ihr stammt das nächste Bild, auch sie hatte eine Epilepsie.

Der rechte Pfeil bezeichnet den HH des Angst-im-Nacken-Konfliktes für linken Glaskörper (Angst vor Ehemann), der linke Pfeil bezeichnet den weiblichen Reviermarkierungskonflikt-HH der dem rechten Nierenbecken zugehört und ein Nierenbecken-Ulcus macht. Rechts markiert der Identitäts-Konflikt (wegen Linkshändigkeit rechts), dadurch schizophrene Konstellation.



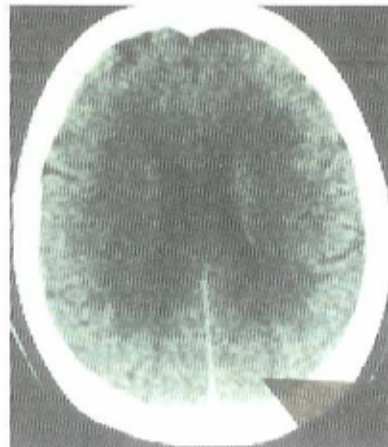La flecha derecha indica el FH del conflicto de miedo en la nuca para el cuerpo vítreo izquierdo (miedo del marido), la flecha izquierda indica el FH del conflicto de marcar el territorio femenino que pertenece al cáliz renal derecho y causa una úlcera del cáliz renal. A la derecha se delinea el conflicto de identidad (a la derecha a causa de ser zurda), por lo tanto constelación esquizofrénica.

La imagen de abajo es de la hija del primo del marido, que estaba al corriente de la relación y sentía un miedo-pánico (en la nuca) de que a su padre lo asesinará el marido enfurecido de la turca.

Cada vez que el padre se ausentaba la muchacha se quedaba en la cama temblando y escuchando y sólo se calmaba cuando el padre volvía a casa. Siempre en esa misma noche tenía un ataque epiléptico, o tenía desmayos el día siguiente.

...weil durch das Bild der Tochter des Verfalls ihres Mannes. Sie wußte über das Verhältnis und hatte eine panische Angst (im Nacken), daß ihr Vater eines Nachts bei den Schäferstündchen ermordet werden würde durch den wütenden Ehemann der Türkin.

Jedesmal, wenn der Vater weg war, lag das Mädchen zitternd am ganzen Körper und lauschend im Bett und war erst wieder erlöst, wenn der Vater heimkehrte. Stets bekam sie in der gleichen Nacht eine epileptische Krise oder hatte am nächsten Tag Absenzen.



Der Pfeil zeigt auf den Angst-im-Nacken-Konflikt-HH rechts. Sowohl die Türkin als auch die Tochter ihres Liebhabers hatten Sehprobleme mit dem linken Auge (Glaskörper).

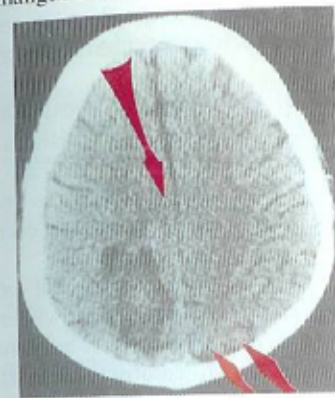
Die motorischen Herde im Gyrus praecentralis, die bei beiden die Epilepsie auslösten, sind auf diesen Schnitten nicht zu sehen. Sie wären auf weit höheren Schnitten gelegen. Beide Frauen haben aber an der gleichen Stelle ihren HH für den Angst-im-Nacken-Konflikt. Die junge Türkin (Rechtshänderin) empfand für ihren Vater (= Eltern, nicht Partner!) Angst-im-Nacken vor dem Ehemann der Geliebten.

### 8.2.5 Fallbeispiel: Katastrophe pur

Die folgenden Bilder stammen von einem Gastarbeiter, der verheiratet ist und seit 18 Jahren in Deutschland lebt. Vor 15 Jahren verliebte er sich in ein 16jähriges Mädchen aus seiner Heimatstadt, das damals auch in Deutschland lebte, in der gleichen Stadt wie er. Sie wurde schwanger. Eines Tages kam die Nachbarin zu dem Patienten und berichtete, das 16jährige Mädchen sei bei der Geburt in Italien gestorben. Der Patient erlitt ein DHS, fiel buchstäblich um und zitterte am ganzen Leibe. Später erzählte es ihm auch seine Frau. Es war für ihn wie Stiche mit glühenden Nadeln.

15 Jahre später schrieb ihm eine Frau aus seinem Heimatort, sie möchte ihn gerne sprechen. Da erlitt er ein erneutes DHS-Rezidiv, denn er dachte natürlich nichts anderes, als daß sie mit ihm die damalige Sache besprechen wolle und daß sie damals von dem Mädchen ins Vertrauen gezogen worden sei. Wieder zitterte er am ganzen Leib, als er den Brief gelesen hatte.

Er traf dann diese Frau auch und so nichts mit der damaligen Affäre zu seinem ersten epileptischen Anfall, denn er träumt noch des öfteren, man maligen Sache.



Und so sieht so etwas dann im Gehirn o HH links parieto-occipital<sup>108</sup>, der ein und, wie auf dem rechten Bild zu sehen (Gehirns) der Hirnrinde reicht. Dieser eine sensorische epileptoide Absence. große Oedemherd von links hinten nach unten aus unabhängigen Hamerschen H untereinander gelegen sind, wie ein e hen. Daneben gibt es nämlich in d gleichzeitig noch einen halb gelöste Nacken-Konflikte (rechte Schrinde. Pfe noch nicht gelöste, HH mit scharfe rechts, betreffend Kind, Alimenten-Ang ren scharfrandigen Schießscheibenri oben).

Am Fall dieses rechtshändigen jung bens-Konfliktgeschichte nachvollzi Nacken-Konflikten (rechts und links noch die links-cerebralen Herde für

<sup>108</sup> parietal = seitlich, wandständig, zur

La flecha indica el FH del conflicto de miedo en la nuca a la derecha. Tanto la turca como la hija de su amante tenían problemas de vista en el ojo izquierdo

(cuerpo vítreo). Los focos motores en el giro precentral que causaban las dos epilepsias no se ven en esta toma. Estarían situadas en estratos mucho más altos. Las dos mujeres tienen sin embargo el FH del conflicto de miedo en la nuca en el mismo sitio. La joven turca (diestra) tenía miedo en la nuca por su padre (=padre no partner) a causa del marido de la amante.

#### **8.2.5. Ejemplo: pura catástrofe.**

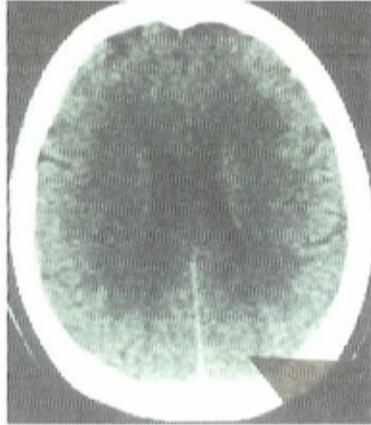Las imágenes siguientes provienen de un trabajador extranjero, que está casado y vive desde hace 18 años en Alemania. Hace quince años se enamoró de una chica de dieciséis de su ciudad natal, que por aquel entonces también vivía en Alemania, en la misma ciudad. La muchacha se quedó embarazada. Un día la vecina se acercó al paciente y le informó que la muchacha había muerto durante el parto en Italia. El paciente sufrió un DHS, cayó literalmente sobre el suelo y le temblaba todo el cuerpo. Seguidamente se lo contó a su mujer. Para él fue como si le atravesarían con agujas.

Quince años más tarde le escribió una mujer de su patria diciendo que quería hablar con él. De nuevo le afectó una recaída de DHS, porque obviamente pensó que sólo podía querer hablar de lo que había pasado entonces, suponiendo que la muchacha se había confiado a esta mujer. Nuevamente sufrió temblores tras leer la carta.

Después, cuando se encontró con esta mujer vio que su visita no tenía nada que ver con aquella historia. El día después tuvo su primer ataque epiléptico, que desde aquel momento se repite a menudo porque sueña todavía que alguien quiere ponerse en contacto con él por aquel asunto del pasado.

weil er durch das Bild der Tochter des Vaters ihres Mannes. Sie wurde über das Verhältnis und hatte eine panische Angst (im Nacken), daß ihr Vater eines Nachts bei den Schäferstündchen ermordet werden würde durch den wütenden Ehemann der Türkin.

Jedesmal, wenn der Vater weg war, lag das Mädchen zitternd am ganzen Körper und lauschend im Bett und war erst wieder erlöst, wenn der Vater heimkehrte. Stets bekam sie in der gleichen Nacht eine epileptische Krise oder hatte am nächsten Tag Absencen.



Der Pfeil zeigt auf den Angst-im-Nacken-Konflikt-HH rechts. Sowohl die Türkin als auch die Tochter ihres Liebhabers hatten Sehprobleme mit dem linken Auge (Glaskörper).

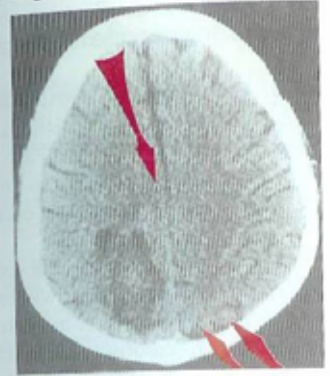Die motorischen Herde im Gyrus praecentralis, die bei beiden die Epilepsie auslösten, sind auf diesen Schnitten nicht zu sehen. Sie wären auf weit höheren Schnitten gelegen. Beide Frauen haben aber an der gleichen Stelle ihren HH für den Angst-im-Nacken-Konflikt. Die junge Türkin (Rechtshänderin) empfand für ihren Vater (= Eltern, nicht Partner!) Angst-im-Nacken vor dem Ehemann der Geliebten.

### 8.2.5 Fallbeispiel: Katastrophe pur

Die folgenden Bilder stammen von einem Gastarbeiter, der verheiratet ist und seit 18 Jahren in Deutschland lebt. Vor 15 Jahren verliebte er sich in ein 16jähriges Mädchen aus seiner Heimatstadt, das damals auch in Deutschland lebte, in der gleichen Stadt wie er. Sie wurde schwanger. Eines Tages kam die Nachbarin zu dem Patienten und berichtete, das 16jährige Mädchen sei bei der Geburt in Italien gestorben. Der Patient erlitt ein DHS, fiel buchstäblich um und zitterte am ganzen Leibe. Später erzählte es ihm auch seine Frau. Es war für ihn wie Stiche mit glühenden Nadeln.

15 Jahre später schrieb ihm eine Frau aus seinem Heimatort, sie möchte ihn gerne sprechen. Da erlitt er ein erneutes DHS-Rezidiv, denn er dachte natürlich nichts anderes, als daß sie mit ihm die damalige Sache besprechen wolle und daß sie damals von dem Mädchen ins Vertrauen gezogen worden sei. Wieder zitterte er am ganzen Leib, als er den Brief gelesen hatte.

Er traf dann diese Frau auch und sie konnte nichts mit der damaligen Affäre zu tun haben. Er erlebte seinen ersten epileptischen Anfall, den er so beschreibt, denn er träumt noch des öfteren, man wolle die damalige Sache.



Und so sieht so etwas dann im Gehirn aus. Die HH links parieto-occipital<sup>108</sup>, der ein ausgeprägtes Oedemherd von links hinten nach links vordringt, und, wie auf dem rechten Bild zu sehen, in der hinteren (occipitalen) Hirnrinde reicht. Dieser HH ist eine sensorische epileptoide Absence. Aber daneben gibt es nämlich in diesem Bereich noch eine große Oedemherd von links hinten nach links vordringend aus unabhängigen Hamerschen Herden, die in diesem Bereich untereinander gelegen sind, wie ein einziges Oedemherd. Daneben gibt es nämlich in diesem Bereich gleichzeitig noch einen halb gelösten Angst-im-Nacken-Konflikt (rechte Schrinde, Pfeile rechts, betreffend Kind, Alimenter-Angst?) und daneben noch die links-cerebralen Herde für die rechts-occipitalen scharfrandigen Schießscheibenringen (oben).

Am Fall dieses rechtshändigen jungen Mannes ist die Lebens-Konfliktgeschichte nachvollziehbar. Die rechts-occipitalen HH sind die Ursache für die rechts-occipitalen Nacken-Konflikte (rechts und links occipital) und daneben noch die links-cerebralen Herde für die rechts-

<sup>108</sup> parietal = seitlich, wandständig, zum Scheitel hin

En el cerebro la situación aparece así. El paciente tiene un nuevo FH de miedo a la izquierda parieto-occipitalmente, que produce un edema perifocal alargado y, como se ve en la foto de la derecha, llega al punto más alto de la corteza cerebral. Este FH es visiblemente la causa de un desmayo epileptoide sensorial. Pero este gran foco edematoso, homogéneo bajo el perfil óptico, de derecha a izquierda arriba, se compone funcionalmente en realidad de Focos de Hamer independientes que, encontrándose por casualidad cerca o superpuestos, tienen el aspecto de un único foco. Además, en esta TAC hay al mismo tiempo un conflicto de miedo al ladrón y de miedo en la nuca (retina derecha, flecha a la derecha abajo) resuelto a medias, igual que FH todavía activos, es decir, no resueltos, con anillos concéntricos evidentes (flecha en el centro de la imagen de la derecha, que tiene que ver con el miedo de tener que pagar los alimentos del niño) y un FH con anillos concéntricos bien visibles (paramediano a la izquierda, flecha de arriba a la izquierda).

En el caso de este joven hombre diestro se puede reconstruir una verdadera y propia historia conflictiva de su vida. Además de los dos conflictos de miedo en la nuca (a la derecha e izquierda occipitalmente), que están resueltos a medias, hay todavía focos cerebrales a la izquierda, para la mitad derecha del cuerpo, o sea, que tienen que ver con la partner o la novia.

Nos podría chocar saber que la muerte de la novia embarazada constituyó gran parte del primer DHS, pero también fue, bajo el aspecto biológico, la solución del conflicto.

Con la recaída todo se representa de nuevo. Este conflicto o conflicto parcial que forma parte del gran foco edematoso de arriba, junto con conflicto motor-sensorial, conflicto sexual de desvaloración de sí que tiene que ver con el cáliz derecho, conflicto del tálamo, que tiene que ver con el centro de la personalidad, está resuelto en principio, excepto el conflicto motor-sensorial.

El FH a la derecha cerebral no está resuelto, y tiene que ver con el niño, que vivió. Por una parte se sentía separado de este niño, por otra quería permanecer separado. Habría sido una catástrofe si el niño hubiese aparecido para exigirle derechos, lo habría arruinado. Este miedo continúa totalmente o ampliamente activo.

Si reconstruimos la vivencia tenemos que tomar cuenta de que el paciente tanto entonces, hace 15 años, como ahora, ha estado temporalmente en "constelación esquizofrénica". Probablemente vuelve a estarlo hoy en día, porque el conflicto motor-sensorial a la izquierda cerebralmente está resuelto solo a medias, y al mismo tiempo en el exterior tiene todavía una marcada configuración de anillos concéntricos, con un poco de edema al centro. Casi se puede decir: todo el hombre ha sido y es un gran pánico.

Si nos preguntamos de donde vienen los ataques epilépticos (motores) del paciente, podemos decir claramente que el único ámbito motor es el cerebral a la izquierda (que tiene que ver con su amante); este con las recaídas siempre se pone en solución cuando se acuerda de los hechos y el relativo edema confirma que antes siempre ha estado en actividad.

El foco en el lado cerebral derecho está continuamente activo, causa una constante parálisis parcial del brazo izquierdo y de la pierna izquierda, porque por lo que concierne al niño no puede llegar a una solución, en cualquier caso no hasta este momento.

No es para nada fácil individuar una terapia o autoterapia que se pueda aconsejar a este paciente. Los síntomas de los ataques epilépticos, que normalmente deseamos “curar sintomáticamente” o eliminar, desaparecen de dos modos diferentes principalmente: o cuando definitivamente ya no piensa más en su amante o cuando pensando en ella no se llega ya a una solución del conflicto.

En este último caso se encontraría en constelación esquizofrénica permanente.

Si él, en teoría, resolviese el conflicto de su niño, tendría otra crisis epiléptica.

Veis como lo que en teoría es muy fácil en la práctica a menudo es complicado, sobretodo si no se puede valorar antes lo que podría suceder seguidamente según como se comporte el paciente y como piensa, siente, sueña, espera, desea, teme, etc...

### **8.2.6. Ejemplo: lucha hasta la última gota de sangre**

Seguidamente vemos las imágenes TAC de una señorita diestra de 16 años que estaba de campamento con otras muchachas.

Una tarde tuvo una pelea con una muchacha algeriana y sospechaba que esta llevaba un cuchillo. Estaban solas en la playa y fue una lucha a vida o muerte. La lucha terminó por el total cansancio de las dos. Pero durante las siguientes cuatro semanas de campamento la muchacha tuvo constantemente miedo de que su violenta compañera la sorprendiese, esta vez sin darle tregua.

A la mañana siguiente de la pelea tuvo su primer ataque epiléptico con mordedura de la lengua y calambres tónico-clónicos. Durante el campamento tuvo algunos ataques epilépticos. Antes siempre soñaba con “guerra”.

Después del campamento los sueños y los ataques permanecieron. Soñaba siempre con “guerra” y en el sueño siempre sentía pánico. La cosa duró durante dos años y la vista de su ojo derecho fue empeorando cada vez más. Después conoció a mis amigos de Chambéry, que naturalmente comprendieron al momento de que se trataba y hablaron con ella.

Por primera vez la muchacha tuvo el coraje de contar la terrible lucha nocturna, sus miedos en los sueños, el miedo de morir, el miedo en la nuca, que en el sueño experimentaba cuando creía que la compañera se preparaba para agredirla. También estaba en condiciones de hablar (ya habían pasado dos años) del hecho que desde entonces se sentía cambiada sin poder explicar como, simplemente “ya no era normal”.

Se llegó a una completa solución de los conflictos de miedo.

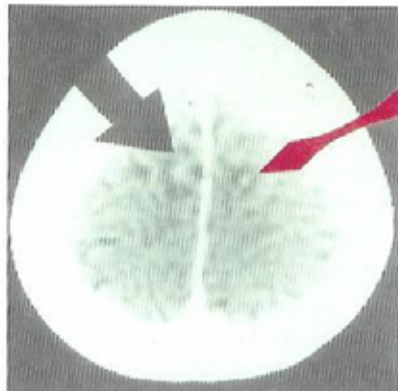
El conflicto motor paracentral de ambos lados que en nuestras fotos aparece todavía sin terminar de solucionarse, durante este tiempo también ha entrado en solución. La muchacha, que había estado en “constelación esquizofrénica” (ver el capítulo sobre las psicosis), ha vuelto a la normalidad, las pesadillas han desaparecido y también los ataques epilépticos. La muchacha está nuevamente sana. Lo particular había sido el hecho de que nunca había podido hablar con

nadie de sus miedos, porque se avergonzaba, aunque hubiera deseado ansiosamente poder discutirlos con otra persona. Por eso en cuanto encontró a las personas que querían hablar con ella de eso lo contó todo. Estaba agradecida, feliz y aliviada.

En la primera imagen vemos en el estrato superior de la TAC, es decir, en la corteza cerebral bajo la vuelta craneal, dos Focos de Hamer, de los que el derecho pertenece a un conflicto de miedo en el núcleo del tálamo y desde la corteza se extiende hasta el tálamo derecho. El FH paramediano izquierdo está limitado a la corteza. Los dos focos parecen haber tenido un reducido edema.

gewünscht, als daß sie mit einem Menschen darüber hätte reden können. Deshalb sprudelte es nur so aus ihr heraus, als sie nun Menschen fand, die gezielt darüber mit ihr sprechen wollten. Sie war so dankbar, glücklich und erleichtert!

Auf dem ersten Bild sehen wir in der obersten Schicht des Hirn-CTs, also in der Hirnrinde unter dem Schädeldach zwei Hamersche Herde, von denen der rechte zu einem Thalamuskern-Angstkonflikt gehört und praktisch von der Cortex bis zum rechten Thalamus durchgeht. Der linke paramediane HH scheint cortical geblieben zu sein. Beide Herde scheinen gerade ein bißchen Oedem bekommen zu haben.




Sehr interessant: Wenn man zwei solche Herde auf verschiedenen Hirnseiten sieht, dann ist der eine den Partner betreffend, der andere bekanntlich die Mutter oder ein Kind. Nun, der links-cerebrale Herd, betreffend die Oberschenkel/ Hüftmuskulatur rechts, betrifft den oder die Partner, in diesem Fall, wo es ja um eine gefährliche Rivalität um den Jungen ging, den beide beehrten, ging es möglicherweise um das Festhalten des Partners in der Umarmung des (rechten) Oberschenkels oder die Eifersucht,

daß sich der gemeinsame Freund und die Rivalin mit ihren Oberschenkeln in der sexuellen Liebesumarmung festgehalten hatten. Aber, was ist nun mit Mutter oder Kind? Mit der Mutter des Mädchens hatte es nichts zu tun, dies scheidet also aus. Aber mit einem gewünschten Kind hatte das bei der damals 16jährigen schon wirklich zu tun! Es ging ihr damals wirklich darum, den Freund festzuhalten, gleichzeitig aber auch ein Kind von ihm zu bekommen, wie sie verriet. Das sei ja eigentlich der wahre Grund der Eifersucht gewesen. Und bei einem 16jährigen, südfranzösischen Mädchen, das über beide Ohren in den jungen Mann verliebt war, kann man sich das auch vorstellen. Der Kinderwunsch muß in diesem Moment sogar so gravierend gewesen sein, daß der Konflikt bis in den Thalamus-Bereich durchgeschlagen ist, also quasi bis in den Kern der Persönlichkeit!

Auch hier können wir die „ganze Geschichte“ wieder anhand unserer CTs psychisch bis ins Detail rekonstruieren:

Links-cerebral sehen wir einen großen HH im sexuellen Bereich, biologisch gesprochen entsprechend einem Konflikt des „Nicht-begattet-Werdens“. Dieser Konflikt ist in beginnender Lösung, was wir daran sehen, daß das linke Vorderhorn etwas imprimiert ist. Links ist ein sog. „raumfordernder Prozeß“. Rechts

fronto<sup>109</sup>-basal<sup>110</sup> finden w  
Konflikt“, die linken Nel  
mals vergegenwärtigen, a  
beieinander, jedes das an  
Rechts und links occipi  
Konflikte: Der rechts-cc  
Partnerin (nach rechts) a  
Sache gemeint, die mit de



Links ist die Sache etwa  
len<sup>111</sup> Pfeil, der auf einen  
zuständig ist, die nach li  
keit gleichsam doppelt g  
lais des rechten Glaskör  
frischer Lösung, wie bei  
Konflikt fronto-basal.

Dieser Angst-im-Nacke  
bedeutet einen Angst im  
bedroht. Die Patientin h  
Messer bei sich habe u  
freibekomme, ihr das M  
Konflikt ist natürlich re  
Rezidive gemacht durch

<sup>109</sup> frontal = stirnwärts, s  
<sup>110</sup> basal = an der Basis l  
<sup>111</sup> lateral = seitlich, seitr

Muy interesante: cuando se ven dos focos parecidos en distintos lados cerebrales, uno tiene que ver con el partner y el otro, como ya sabemos, a la madre o al niño. El foco cerebral izquierdo, para la musculatura de pierna/fémur derecha, tiene que ver con el o la partner, en este caso, en el que se trata de una rivalidad peligrosa por el chico que las dos deseaban, se trató probablemente del hecho de retener al



partner en el abrazo del muslo derecho o de los celos por el hecho de que el amigo común y la rival se habían apretado con los muslos en el abrazo amoroso sexual. Y ¿qué decir del conflicto de la madre y del niño? Se descarta la hipótesis de la madre de la muchacha, que no tenía nada que ver con el asunto. Por el contrario hay que tener en cuenta al niño que la adolescente de 16 años realmente había deseaba. Para ella se trataba de retener al amigo, pero también de tener un hijo con él, como confesó.

Este había sido el verdadero motivo de los celos. Y bien se puede imaginar en una muchacha de 16 años de Francia meridional, enamorada hasta los huesos del joven.

El deseo de tener un niño tiene que haber sido tan fuerte en ese momento como para provocar el conflicto en la zona del tálamo, es decir, caso hasta el núcleo de la personalidad.

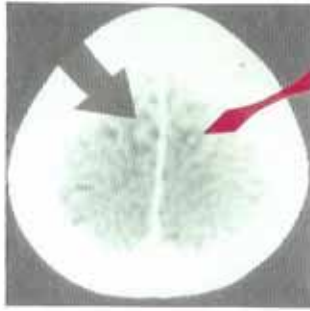
También aquí podemos reconstruir al detalle “toda la historia” a la luz de nuestra TAC:

A la izquierda cerebralmente vemos un gran FH en la zona sexual, correspondiente biológicamente a un conflicto de “no ser poseída”. A la derecha frontal-basal encontramos un “conflicto de miedo olfativo” que está en solución, que tiene que ver con los senos paranasales izquierdos. Si recordamos nuevamente la lucha, las muchachas se habían peleado con las caras muy cerca una de la otra.

Finalmente tenemos a la derecha y a la izquierda occipitalmente los dos conflictos de miedo en la nuca: el cerebral a la derecha referido a las dos mitades izquierdas de la retina que ven al partner (hacia la derecha). Con esto se entiende claramente el miedo de algo que tiene que ver con el partner.

gewünscht, als daß sie mit einem Menschen darüber hätte reden können. Deshalb sprudelte es nur so aus ihr heraus, als sie nun Menschen fand, die gezielt darüber mit ihr sprechen wollten. Sie war so dankbar, glücklich und erleichtert!

Auf dem ersten Bild sehen wir in der obersten Schicht des Hirn-CTs, also in der Hirnrinde unter dem Schädeldach zwei Hamersche Herde, von denen der rechte zu einem Thalamuskern-Angstkonflikt gehört und praktisch von der Cortex bis zum rechten Thalamus durchgeht. Der linke paramediane HH scheint cortical geblieben zu sein. Beide Herde scheinen gerade ein bißchen Oedem bekommen zu haben.



Sehr interessant: Wenn man zwei solche Herde auf verschiedenen Hirnsseiten sieht, dann ist der eine den Partner betreffend, der andere bekanntlich die Mutter oder ein Kind. Nun, der links-cerebrale Herd, betreffend die Oberschenkel/ Hüftmuskulatur rechts, betrifft den oder die Partner, in diesem Fall, wo es ja um eine gefährliche Rivalität um den Jungen ging, den beide begehrten, ging es möglicherweise um das Festhalten des Partners in der Umarmung des (rechten) Oberschenkels oder die Eifersucht,

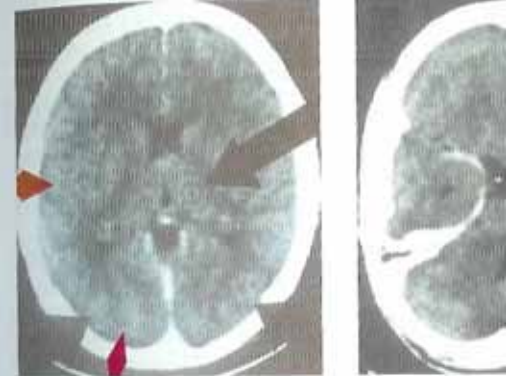
daß sich der gemeinsame Freund und die Rivalin mit ihren Oberschenkeln in der sexuellen Liebesumarmung festgehalten hatten. Aber, was ist nun mit Mutter oder Kind? Mit der Mutter des Mädchens hatte es nichts zu tun, dies scheidet also aus. Aber mit einem gewünschten Kind hatte das bei der damals 16jährigen schon wirklich zu tun! Es ging ihr damals wirklich darum, den Freund festzuhalten, gleichzeitig aber auch ein Kind von ihm zu bekommen, wie sie verriet. Das sei ja eigentlich der wahre Grund der Eifersucht gewesen. Und bei einem 16jährigen, süßfranzösischen Mädchen, das über beide Ohren in den jungen Mann verliebt war, kann man sich das auch vorstellen. Der Kinderwunsch muß in diesem Moment sogar so gravierend gewesen sein, daß der Konflikt bis in den Thalamus-Bereich durchgeschlagen ist, also quasi bis in den Kern der Persönlichkeit!

Auch hier können wir die „ganze Geschichte“ wieder anhand unserer CTs psychisch bis ins Detail rekonstruieren:

Links-cerebral sehen wir einen großen HH im sexuellen Bereich, biologisch gesprochen entsprechend einem Konflikt des „Nicht-begatter-Werdens“. Dieser Konflikt ist in beginnender Lösung, was wir daran sehen, daß das linke Vorderhorn etwas imprimiert ist. Links ist ein sog. „raumfordernder Prozeß“. Rechts

fronto<sup>109</sup>-basal<sup>110</sup> finden wir einen ebenfalls in Lösung befindlichen Konflikt<sup>111</sup>, die linken Nebenhöhlen betreffend. Wenn wir uns jeweils vergegenwärtigen, dann kämpften die Mädchen ja mit einander, jedes das andere fest umschlungen ...

Rechts und links occipital schließlich haben wir die beiden Konflikte: Der rechts-cerebral betrifft die beiden linken Retinapartnerin (nach rechts) anblicken. Damit ist also eindeutig eine Sache gemeint, die mit der Partnerin zu tun hat.



Links ist die Sache etwas komplizierter: Dort haben wir (2) Konflikte<sup>111</sup>. Der Pfeil, der auf einen HH weist, der wiederum für die beiden zuständig ist, die nach links das Kind anschauen würden. Hier ist die Situation gleichsam doppelt gekreuzt. Der Pfeil weiter zur Mitte weist auf den Konflikt des rechten Glaskörpers. Dieser HH ist zwar in Lösung, aber noch in frischer Lösung, wie beispielsweise der sexuelle Konflikt oder der Konflikt fronto-basal.

Dieser Angst-im-Nacken-Konflikt hat also eine andere Bedeutung. Er bedeutet einen Angst im Nacken vor einer (Partner)-Person, die bedroht. Die Patientin hatte ja angenommen, daß das alte Messer bei sich habe und war quasi gewärtig, daß diese, wenn sie freibekomme, ihr das Messer von hinten in den Rücken stecken würde. Dieser Konflikt ist natürlich real schon früher gelöst worden, hat aber eine Rezidive gemacht durch die Angst-Träume. Daher die Veran-

<sup>109</sup> frontal = stirnwärts, stirnseitig  
<sup>110</sup> basal = an der Basis liegend  
<sup>111</sup> lateral = seitlich, scitwärts

A la izquierda la cuestión es un poco más complicada: ahí tenemos (dos flechas) una flecha lateral que indica un FH que a su vez pertenece a las dos mitades de la

retina, que ven al niño hacia la izquierda. Aquí la pertenencia es, por decirlo así, doblemente cruzada. La flecha de más adelante en el medio indica sin embargo el relé del cuerpo vítreo derecho. Este FH está en solución, pero no reciente como por ejemplo el conflicto sexual o de miedo olfativo (frontal-basal).

Este conflicto de miedo en la nuca tiene por lo tanto otro significado: este FH indica un miedo en la nuca en las relaciones con una persona (partner) que amenaza por atrás. La paciente creyó que la muchacha algeriana llevaba un cuchillo y que esperaba el momento en que tuviese una mano libre para acuchillarla por la espalda. Este conflicto se resolvió antes, pero siempre ha producido recaídas a causa de los sueños angustiosos. De ahí la cicatrización.

Todos los focos de Hamer tienen edema, sólo el conflicto del tálamo está todavía activo. La “suerte” de esta muchacha ha sido encontrarse en constelación esquizofrénica, pues de otra manera no habría sobrevivido, por ejemplo, al conflicto sexual, que duraba ya dos años: infarto cardíaco con embolia pulmonar.

Las fotografías se hicieron pocos días después de la gran charla liberadora. Seguidamente la muchacha tuvo un ataque todavía más grande, después ninguno.

Es una cosa maravillosa poder restituir, de modo preciso y consciente, la despreocupación a una muchacha de diecisiete años, atormentada por los miedos de tener una “tara genética hereditaria”, una denominada “epilepsia genuina”. Entre otras cosas la muchacha ya no toma medicinas. Ahora apenas consigue identificarse con la situación precedente, cuando entraba, aunque por poco tiempo, en constelación esquizofrénica entre sueño y crisis epiléptica, es decir, en una constelación esquizofrénico-motora.

Los ignorantes del alma humana, en particular del alma de una muchacha de 16 años, dudarán: “Sí, cuesta creer que por una pelea se pueda estar afectado de una manera tan terrible”. A lo que responderé: se nos puede destruir con una única palabra. Sobretudo en el caso de una chica de 17 años. Pero prescindiendo de eso, no fue sólo una pelea, se trataba de una “guerra” a vida o muerte.

### **8.2.7. Ejemplo: la muerte del venerado director de orquesta**

-Diagnóstico de la medicina oficial: epilepsia, asma.

-Diagnóstico de la Nueva Medicina: estado tras asma bronquial con constelación esquizofrénica, estado tras conflicto motor de no poder retener a alguien, FH de adenocarcinoma alveolar, FH de los túbulos, FH del pericardio.

Una muchacha zurda de 15 años tocaba la trompa en una orquesta que fue formada, partiendo de cero, por un viejo entusiasta músico-idealista, intérprete de trompa él mismo. Todos, en particular los muchachos y las muchachas, tenían una auténtica veneración por esta persona tan insólita como desinteresada, y también nuestra K. de quince años. En el primer y más importante concierto, con el que se esperaba hacer la inauguración, sucedió lo siguiente (7.2.75): el maestro concertista, que también era un excelente solista de trompa, sufrió años antes una gran irritación al enfrentarse a un hombre anciano que se había acercado a una

muchacha menor de edad de su orquesta. Ahora temía que quisiese aprovecharse de nuevo de alguna muchacha de la nueva orquesta y poco antes del concierto hubo un altercado violento (recaída del conflicto de territorio). El director de orquesta había alejado a este “enemigo”.

Durante el concierto “Willi”, como le llamaban cariñosamente al director sus jóvenes fans, tocó una pieza para trompa solista magistralmente. Fue el punto culminante de la tarde.

Cuando llegó el final y la tensión empezaba a bajar, de repente cayó al suelo muerto a un metro de los pies de la joven K. La muchacha K. y sus compañeros se quedaron de piedra y asustados. Tras dos horas llegó la noticia de que los intentos de reanimación no habían tenido éxito.

La muchacha K. estaba inconsolable. Pidió y le dieron la trompa del maestro. Cada día que pasaba iba a su tumba, lo que no hacía ningún otro compañero. Dice que estaba especialmente unida a él y que no conseguía dejar de pensar en la muerte tras lo sucedido.

El conflicto motor consistía en el hecho de que ella habría querido rodearlo con el brazo (izquierdo del partner), pero no pudo hacerlo.

Después de unos seis meses K. había superado el peor momento. De repente tras la muerte del maestro tenía ataques de asma cuando tenía mucho miedo. (Los ataques de asma bronquial se producían siempre en constelación esquizofrénica siempre que hubiese otro conflicto activo con FH en el hemisferio cerebral izquierdo, en este caso a causa del FH en el centro cortical motor izquierdo).

Un año después, por casualidad, estuve presente ante el féretro de la subinquilina, que había muerto. Una semana después sufrió su primer ataque epiléptico. El conflicto motor y el conflicto de miedo de la muerte en el tronco cerebral volvieron a aparecer.

Dos años después, en 1978, K. se encontró a su abuela tirada en el suelo delante del frigorífico con la puerta abierta, “como muerta”. De nuevo se asustó “de muerte”. Dice que pensó mucho en Willi en esa ocasión, y también en su muerte.

La abuela siguió viva y el conflicto se resolvió.

Pasadas algunas semanas, en diciembre de 1978, la paciente sufre cuatro ataques epilépticos del tipo “gran mal”. En enero de 1979, durante una investigación en la clínica universitaria de B. Se descubre un Foco de Hamer en una TAC con amplio edema perifocal y naturalmente se malinterpreta.

La clínica de B. escribe al médico de cabecera el 5.1.79: “En el estrato de 6,5 cm está representada a la derecha occipito-parietalmente, puesta en evidencia por los medios de contraste, una región hiperdensa circular cercana a la corteza. Sin embargo en varios estratos aparece una clara inhomogeneidad del parénquima, como se observa a menudo en las disfunciones circulatorias cerebrales de naturaleza angioespástica”. Así se ha descrito en el pasado un Foco de Hamer, zona hiperdensa con edema perifocal que se llamaba “inhomogeneidad del parénquima”.

Se ve la completa confusión de este informe puramente descriptivo, porque el investigador en la práctica no sabe que hacer. Y todavía menos sabe encontrar una explicación de porqué en una muchacha tan joven se daba una formación así.

A la muchacha le hicieron “exámenes especialistas profundos” neurológicos y psiquiátricos en la clínica universitaria de B., pero nadie le preguntó por su terrible experiencia, para ella esencial.

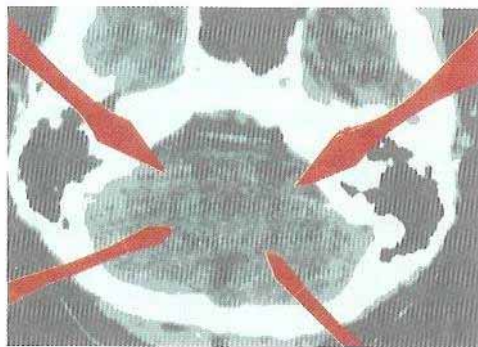
Eso es irrelevante “desde el punto de vista psiquiátrico”, no es interesante.

En febrero de 1979 la abuela muere. Este conflicto se ha resuelto tras una semana, porque todos opinan que eso fue “lo mejor” para la abuela.

Pasados otros 14 días K. tiene nuevamente ataques convulsivos epilépticos de gran mal, siempre de noche, durante el sueño.

Die Klinik in B. schreibt an den Hausarzt am 5.1.79: „Auf der 6,5-cm-Schicht kommt rechts occipito-parietal ganz eben angedeutet nach Kontrastmittelgabe eine rindennahe rundliche hyperdense<sup>112</sup> Region zur Darstellung. Doch fällt auf mehreren Schichten eine deutliche Parenchym-Inhomogenität auf, wie wir sie häufig bei angiospastisch<sup>113</sup> bedingten cerebralen Durchblutungsstörungen beobachten.“ So hat man früher einen Hamerschen Herd umschrieben, hyperdense Zone mit dem perifocalen Oedem, das dann „Parenchym-Inhomogenität“ genannt wurde. Man sieht die ganze Ratlosigkeit dieses rein beschreibenden Befundes, weil der Untersucher damit praktisch nichts anzufangen weiß. Noch weniger hat er eine Erklärung dafür, wie ein so junges Mädchen an ein solches Gebilde kommen kann. Das Mädchen wurde neurologisch und psychiatrisch in der Uni-Klinik B. „gründlich fachärztlich durchuntersucht“, nach ihrem zentralen furchtbaren Ereignis aber hat sie niemand gefragt. Das war „fachpsychiatrisch nicht relevant“, bzw. uninteressant.

Im Februar '79 stirbt die Oma dann doch. Dieser Konflikt ist nach etwa einer Woche gelöst, da alle der Meinung sind, es sei so „das Beste“ gewesen. Weitere 14 Tage später bekommt K. erneute epileptische Grandmal-Krampfanfälle, immer nachts, aus dem Schlaf heraus. Dann allmähliche Besserung. Aber immer bekommt das Mädchen, wenn es große Angst hat, Asthma!



Auf dem Schnitt durch das Althirn (Stammhirn und Kleinhirn) können wir eine regelrechte Konflikt- und Konfliktverlaufs-Anamnese erheben: Der Todesangst-Konflikt (Pfeil rechts oben) ist im Wesentlichen ausgeheilt. Wenn Konfliktrezidive gekommen sind, dann nur kurzzeitig passager. Dann bilden sich ein oder ein paar kleine Lungenrundherde, nach der CL schwitzt man

nachts zwei Nächte lang und alles ist vorbei.

Untere Pfeile: Wir sehen auch eine deutliche Vernarbung im Perikard-Relais, das also lange oder häufige Konflikte gehabt haben muß, hier die Assoziation einer Attacke gegen das Herz. Die junge Musikerin hatte für den Herzinfarkt von Willi Mitgefühl gehabt, sich mit ihm identifiziert. Seinen dramatischen Herzinfarkt hat sie also auf ihren Herzbeutel assoziiert. Wir können mit Bestimmtheit

<sup>112</sup> hyperdens = Bezeichnung eines besonders dichten Bereichs

<sup>113</sup> Angio- = Wortteil mit der Bedeutung Gefäß

sagen, daß sie  
Herzbeutel-Erg

Der linke ober  
HH gehabt hab  
in der konflikt  
häßlichen, halt  
„Revier-Erzfein  
handensein von  
abgebaut werd  
sche Bedeutun  
stöcke anfertig  
keinlagerungen

Diese Zusam  
len können, ha  
jedoch nicht n  
sofort ihre Bea  
etwas passiert  
nert hat ...

Im Mai '83 s  
wie übrigens  
schränk gefu  
nicht schon l  
viele Male an

Vier Tage r  
generalisierte  
Anfälle. - Im

HH mit perif  
im Top der  
nahmeschicht  
der Schädel  
koronar, da  
HH im linke  
trum (Kon  
festhalten-Kö

Después lentamente hay una mejoría. Pero siempre, cuando experimenta mucho miedo, le vuelve el asma.

En el estrato que atraviesa el paleoencéfalo (tronco cerebral y cerebelo) podemos intuir una anámnesis regular de conflicto y evolución de conflicto: el conflicto de miedo de la muerte (flecha de arriba a la derecha) está prácticamente curado por completo. Las recaídas conflictivas que se han producido han tenido una breve duración. Se forman uno o dos pequeños adenocarcinomas alveolares, tras la CL hay sudoración nocturna durante dos noches y después todo ha terminado.

Flecha de abajo: vemos una evidente cicatrización en el relé pericárdico que tiene que haber sufrido conflictos largos o frecuentes, aquí se asocia un ataque al corazón. La joven música había sentido compasión por el infarto cardíaco de Willi, identificándose con él y asociando a su propio pericardio aquel dramático infarto. Podemos decir con certeza que en la fase PCL ha tenido o un derrame prolongado o derrames más pequeños y repetidos del pericardio.

La flecha de arriba a la izquierda indica el relé de los túbulos que tiene que haber sufrido un FH activo, ahora cicatrizado. A nivel orgánico este hallazgo secundario en la fase de conflicto activo corresponde a un carcinoma de los túbulos causado por un conflicto de fondo semisexual repugnante (fuerte pelea semisexual de Willi con el "enemigo del territorio" antes del concierto). Un adenocarcinoma parecido de los túbulos ováricos se reduciría por necrosis caseosa en la fase PCL en presencia de las correspondientes micovacterias con pérdidas vaginales purulentas. Si tuviese alguna importancia en el diagnóstico se podría realizar una TAC de los ovarios y constatar por la presencia de tejido calcificado el estado residual de una tuberculosis de los túbulos.

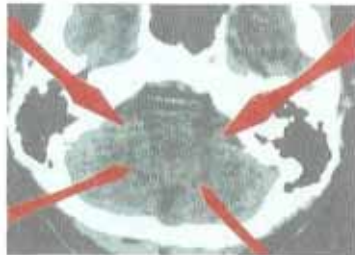Estas correlaciones, que ahora podemos formular retrospectivamente con una TAC cerebral, en el pasado no interesaban. Sin embargo estas reflexiones no son solamente "discusiones académicas inútiles", sino que adquieren significado si se produjese nuevamente una recaída, porque sucediese algo que indujese a la paciente a recordar intensamente el conflicto de entonces...

En mayo de 1983 murió el padre, causando a K. fuertes sentimientos de culpa, igual que ocurrió cuando se encontró a la abuela en el suelo delante del frigorífico. Se hizo muchos reproches por no haber ido a ver antes a la abuela, que la llamaba muchas veces sin conseguir hablar con ella.

Cuatro días después del funeral del padre sufre de nuevo un ataque convulsivo epiléptico generalizado. En las semanas siguientes su produjeron varias crisis; luego también ataques de asma.

Die Klinik in B. schreibt an den Hausarzt am 5.1.79: „Auf der 6,5-cm-Schicht kommt rechts occipito-parietal ganz eben angedeutet nach Kontrastmittelgabe eine rindennahe rundliche hyperdense<sup>112</sup> Region zur Darstellung. Doch fällt auf mehreren Schichten eine deutliche Parenchym-Inhomogenität auf, wie wir sie häufig bei angiospastisch<sup>113</sup> bedingten cerebralen Durchblutungsstörungen beobachten.“ So hat man früher einen Hamerschens Herd umschrieben, hyperdense Zone mit dem perifocalem Oedem, das dann „Parenchym-Inhomogenität“ genannt wurde. Man sieht die ganze Ratlosigkeit dieses rein beschreibenden Befundes, weil der Untersucher damit praktisch nichts anzufangen weiß. Noch weniger hat er eine Erklärung dafür, wie ein so junges Mädchen an ein solches Gebilde kommen kann. Das Mädchen wurde neurologisch und psychiatrisch in der Uni-Klinik B. „gründlich fachärztlich durchuntersucht“, nach ihrem zentralen furchtbaren Ereignis aber hat sie niemand gefragt. Das war „fachpsychiatrisch nicht relevant“, bzw. uninteressant.

Im Februar '79 stirbt die Oma dann doch. Dieser Konflikt ist nach etwa einer Woche gelöst, da alle der Meinung sind, es sei so „das Beste“ gewesen. Weitere 14 Tage später bekommt K. erneute epileptische Grandmal-Krampfanfälle, immer nachts, aus dem Schlaf heraus. Dann allmähliche Besserung. Aber immer bekommt das Mädchen, wenn es große Angst hat, Asthma!



Auf dem Schnitt durch das Althirn (Stammhirn und Kleinhirn) können wir eine regelrechte Konflikt- und Konfliktverlaufs-Anamnese erheben: Der Todesangst-Konflikt (Pfeil rechts oben) ist im Wesentlichen ausgeheilt. Wenn Konfliktrezidive gekommen sind, dann nur kurzzeitig passager. Dann bilden sich ein oder ein paar kleine Lungenrundherde, nach der CL schwitzt man nachts zwei Nächte lang und alles ist vorbei.

Untere Pfeile: Wir sehen auch eine deutliche Vernarbung im Perikard-Relais, das also lange oder häufige Konflikte gehabt haben muß, hier die Assoziation einer Attacke gegen das Herz. Die junge Musikerin hatte für den Herzinfarkt von Willi Mitgefühl gehabt, sich mit ihm identifiziert. Seinen dramatischen Herzinfarkt hat sie also auf ihren Herzbeutel assoziiert. Wir können mit Bestimmtheit

<sup>112</sup> hyperdens = Bezeichnung eines besonders dichten Bereichs

<sup>113</sup> Angio- = Wortteil mit der Bedeutung Gefäß

sagen, daß sie in der pcl-Phase entweder einen längeren Herzbeutel-Ergüsse gehabt haben muß.

Der linke obere Pfeil weist auf das Tubenrelais, das ein HH gehabt haben muß, jetzt vernarbt. Organisch entspricht in der konflikt-aktiven Phase einem Tuben-Karzinom (häßlichen, halbgenitalen Konflikt (häßlicher, halbgenital „Revier-Er-feind“ vor dem Konzert). Solch ein Eileiterhandensein von entsprechenden Mykobakterien in der pcl-abgebaut werden mit Fluor vaginalis (Ausfluß). Wenn es in solche Bedeutung hätte, was hier nicht der Fall ist, könnte stücke anfertigen lassen und den Restzustand einer Tubenkeinlagerungen erkennen.

Diese Zusammenhänge, die wir jetzt mit einem Hirn-CT len können, haben uns früher gar nicht interessiert. Solch jedoch nicht nur „brotlose akademische Erörterungen“, sofort ihre Bedeutung, wenn wieder mal ein Rezidiv kommt etwas passiert ist, was die Patientin sehr stark an den da nert hat ...

Im Mai '83 stirbt der Vater, für K. mit starken Selbst wie übrigens auch in dem Fall, als K. die Oma mit schrank gefunden hatte. Sie hatte sich große Vorwürfe nicht schon lange nach der Oma geschaut hatte. Die viele Male angerufen und keine Antwort erhalten.

Vier Tage nach der Beerdigung des Vaters erfolgt w generalisierter Krampfanfall. In den nachfolgenden V Anfällen. - Immer auch Asthma-Anfälle.

HH mit perifocalem Oedem links im Top der Hirnrinde. Die Aufnahmeschichten sind nicht parallel der Schädelbasis, sondern fast koronar, dadurch „rutscht“ der HH im linken motorischen Zentrum (Konflikt des Nicht-festhalten-Könnens) nach hinten.



FH con edema perifocal en la corteza cerebral arriba a la izquierda. Las exploraciones no son paralelas a la base craneal, sino casi coronarias, por lo que el FH del centro motor izquierdo (conflicto de no poder retener a alguien) aparece colocado detrás en la imagen.

En enero de 1984 muere la otra abuela, con la que K. se llevaba bien, pero que por miedo no quiso ir a visitar a la clínica. Nuevamente tuvo sentimientos de culpa



y tras 14 días sufre un ataque convulsivo generalizado, a pesar de que toma fármacos antiepilépticos desde 1975 aunque no tuvo ninguna crisis epiléptica desde julio de 1983.

En el caso de la joven paciente encontramos claramente la doble vía del tema conflictivo “muerte” y “separación”, por lo tanto una vía conflictiva de miedo a la muerte relacionado con el conflicto motor (y sensorial) de no poder retener a alguien. Aquí existía el peligro de nuevas recaídas y de una nueva crisis epiléptica en la fase PCL cada vez que alguien moría en el entorno de la paciente. Dado que la muerte forma parte de la vida, la paciente, con la ayuda de los parientes, ha podido encontrar, por suerte, una “solución espiritual” a su conflicto: en el período siguiente se ocupó intensamente con el tema “muerte”, leyó muchos libros sobre el tema y tuvo numerosas charlas.

Hoy puede pensar en este tema sin ningún miedo, y hace 14 años que ya no tiene ningún ataque epiléptico.

### **8.2.8. Ejemplo: los cuatro espíritus malos**

Seguidamente vemos la TAC cerebral de una señora de cincuenta años muy religiosa que vivía con pánico a los espíritus.

Cuando la hija de 15 años tuvo un ataque epiléptico, la mujer creyó seriamente que se le habían metido los espíritus de 4 muertos. Sufrió un DHS con pánico frontal, el correspondiente FH aparece como una gran mancha blanca a la derecha frontalmente. La paciente diestra estaba ya en la menopausia cuando sufrió el conflicto. Pero por mucho que pueda sonar extraño, la paciente de cincuenta años no tiene epilepsia a causa de este gran foco, que está en continua solución recayente. La crisis por el contrario, está causada por el pequeño foco adyacente (flecha) y vemos una cosa muy interesante:

standen hatte, der macht sie 14 Tage später medikamenten mehr erlitten

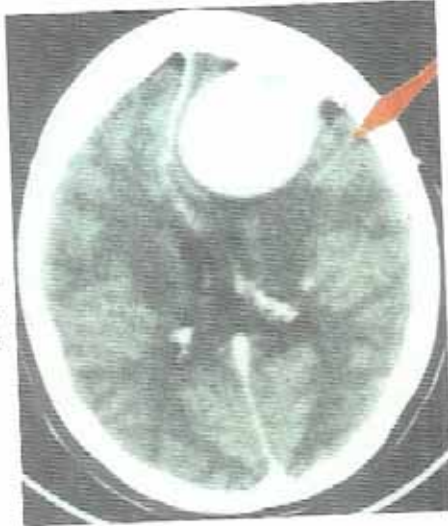zeitig die dop-  
nungen“, also  
ten (und auch  
Hier bestand  
zuten epilepti-  
irgend jemand  
mnte die Pati-  
Lösung“ ihres  
it dem Thema  
folgten unzäh-

stellen, wenn  
ren keine epi-

en Frau, die in  
5 Jahren einen  
en in ihr 4 Gei-  
ontalangst, der  
its frontal. Die  
ie den Konflikt  
rd, der in stän-  
ihre Epilepsie.  
I hier sehen wir

eife zum Senium

*Innerhalb eines größeren HHs, der einem gelösten Revierangst-/ Revier-Konflikt entspricht, sehen wir im Inneren des HHs eine durch die Impression von frontal her nur mehr halbkreisförmig erscheinende scharfrandige Schießscheiben-Konfiguration im motorischen Bronchialmuskulatur-Zentrum und/oder im Relais der Muskulatur der linken Hand. Von hier bekommt die Patientin ihre epileptischen Anfälle.*



Das ist eigentlich einer der „schönsten“ für eine Epilepsie zuständigen HHs, welche sich ja durch die Rezidive auszeichnet, so daß man auf der aktuellen Aufnahme oftmals z.B. die Lösung des letzten epileptischen Anfalls und die Aktivität des nächsten Rezidivs sehen kann!  
Interessant ist aber hier auch zu sehen, daß solch ein HH auch aus 2 verschiedenen Komponenten bestehen kann:

1. Revierangst- und Revier-Konflikt in pcl-Phase. Hier ist u.a. auch die Bronchialmuskulatur betroffen.
2. Motorische Teillähmung der linken (Mutter/Kind-) Hand mit epileptischem Anfall beginnend mit der linken Hand.

Die Geister wurden dann vermeintlich von einem österreichischen Geistheil-ler „exorziert“, d.h. ausgetrieben. Das war für die Patientin die Konfliktlö-  
sung.

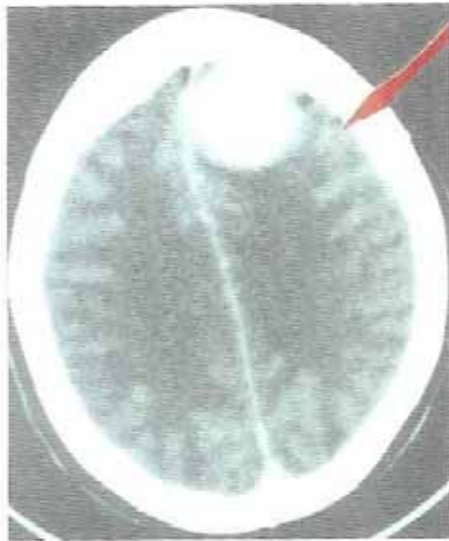Dentro de un FH más extendido, que corresponde a un conflicto resuelto de territorio/amenaza por el territorio, vemos una configuración concéntrica con bordes marcados de un FH en el centro motor de la musculatura bronquial y/o en el relé de la musculatura de la mano izquierda, que aparece ya sólo con forma semicircular a causa de la compresión debida al foco de miedo frontal. De esto derivan los ataques epilépticos de la paciente.

Este es, efectivamente, uno de los “más bellos” Focos de Hamer relativos a una epilepsia que está caracterizada por las recaídas, de tal manera que en la fotografía a menudo, por ejemplo, se puede ver la solución del último ataque epiléptico y la actividad de la siguiente recaída.

Pero también es interesante ver aquí que un FH así puede consistir en dos componentes distintos:

1. Conflicto de amenaza por el territorio y de territorio en la fase PCL. Aquí, entre otras cosas, se ve afectada la musculatura bronquial.
2. Parálisis motora parcial de la mano izquierda (madre/niño) con ataque epiléptico que comienza en la mano izquierda.

Los espíritus fueron aparentemente “exorcizados”, es decir, cazados, por un sanador austriaco. Eso fue la solución del conflicto para la paciente.



Ein ganz gewaltiges Konflikt-DHS-Rezidiv erlitt die Patientin in praktisch gleicher Sache, als ihr Sohn mit 26 Jahren eine schizophrene Konstellation mit katatonen<sup>115</sup> Starre erlitt. Als die Mutter an seinem Bett in der Klinik stand, wußte sie sofort, daß da wieder Geister am Werk waren, und zwar wieder die gleichen vier Geister von Verstorbenen, die auch schon bei der Tochter ihr Unwesen getrieben hatten. Der Hamersche Herd exazerbierte<sup>116</sup>, d.h. er bekam wieder Konfliktaktivität, bis auch bei dem Sohn endlich „durch

Fernwirkung“ von einem österreichischen Geistheiler die vier bösen Geister vertrieben wurden.

Diese Conflictolyse lag etwa 3 Wochen vor Anfertigung dieser Bilder. Wir sehen hier einen bereits konsolidiert gewesenen HH im rechten Frontalhirn, der nunmehr erneut aufquillt, der aber, wie gesagt, nicht zum Erscheinungsbild der Epilepsie geführt hat, sondern „nur“ zu Kiemenbogengang-Zysten. Der eigentliche Epilepsie-Herd liegt direkt daneben rechts nach dorsal<sup>117</sup> (Pfeil). Wenn man nun meint, wie in solchem Fall, man hätte den „Sündenbock“ für die epileptischen Anfälle gefunden und dieses Gebilde herausoperieren würde, würde die Patientin natürlich weitere epileptische Anfälle bekommen, da der HH für die Bronchialmuskulatur und die linke Hand natürlich weiter vorhanden ist. Man wußte eben bisher nicht, so seltsam das klingen mag, angesichts der tonisch-klonischen (motorischen) Krampfanfälle, was eigentlich die epileptischen Anfälle waren. Von jeder Stelle des motorischen Rindenzentrums kann der Anfall „generalisieren“. Wir sprechen dann von einem „großen Anfall“ oder „Grand mal“.

<sup>115</sup> Katatonie = psychische Erkrankung, bei der Störungen der Willkürmotorik im Vordergrund stehen

<sup>116</sup> exazerbieren = verschlimmern

<sup>117</sup> dorsal = zum Rücken gehörig, nach dem Rücken hin liegend, rückseitig

Una recaída muy fuerte de DHS conflictivo la sufrió la paciente prácticamente del mismo modo cuando su hijo de 26 años entró en constelación esquizofrénica con rigidez catatónica. La madre, que estaba a su lado en la cama de la clínica, pensó

inmediatamente que los espíritus de nuevo se habían puesto manos a la obra y que se trataba de nuevo de los mismos cuatro espíritus de difuntos de la hija.

El Foco de Hamer retomó la actividad conflictiva, hasta que el hijo fue liberado de los cuatro espíritus malos por un espiritista austriaco “mediante exorcismo a distancia”.

Esta conflictolisis se produjo unas 3 semanas antes de la realización de estas imágenes. Aquí vemos un FH que ya se ha consolidado en el cerebro frontal derecho, que ya vuelve a hincharse, pero que, como hemos dicho, ha provocado que se manifieste la epilepsia, aunque “sólo” quistes de los conductos de los arcos branquiales.

El foco efectivo de la epilepsia se encuentra directamente al lado a la derecha dorsalmente (flecha). Si se pensase, en un caso así, que se ha encontrado el “chivo expiatorio” para los ataques epilépticos y que hay que extirparlo, la paciente seguiría teniendo los ataques, porque naturalmente el FH para la musculatura bronquial y la mano izquierda queda. Por muy extraño que pueda parecer no sabemos, respecto a los ataques convulsivos (motores) tónico-clónicos, que son realmente las crisis epilépticas. Partiendo de un punto cualquiera de la corteza motora, el ataque puede “generalizarse”, es decir, extenderse. Entonces hablamos del “gran mal”.

Yo jamás vi a la mujer y conocí la historia por el marido. Vemos como la hoz cerebral, que separa arriba los dos hemisferios, está muy desplazada hacia la izquierda. A estos Focos de Hamer grandes, redondos y cicatrizados normalmente se les da el nombre de “meningiomas”. Hasta ahora se creía ingenuamente que un tumor de la meninge podía crecer hacia el interior del cerebro. Si se espera tranquilamente hasta que estos FH, dramáticamente vistosis, están de nuevo deshinchados, no sucede nada.

También los ataques epilépticos cesan, si no se repiten nuevamente otras recaídas conflictivas. Pero si la masa cerebral frontal se extirpa, el paciente permanecerá alterado en el carácter durante el resto de su vida, porque en particular la extirpación de partes del cerebro frontal conlleva graves alteraciones psíquicas, por no hablar de la previsible epilepsia de cicatrización.

### **8.2.9. Ejemplo: los tocamientos prohibidos.**

Esta paciente, que tuvo un ataque epiléptico por primera vez en 1953, a los 17 años, tiene una corteza frontal que en los dos lados está llena de Focos de Hamer. La paciente tiene una historia singular: ahora tiene 51 años y es la mujer de un comerciante de un pequeño negocio.

A los 17 años tuvo su primer amor, su novio era un muchacho tierno, más joven que ella. El muchacho quería acostarse con ella, pero ella lo rechazó porque tenía miedo de los padres y de los abuelos. Entonces los dos se contentaban sólo con los tocamientos. Al final la paciente se separó de este novio, lo que fue muy duro, pero su conflicto de miedo se resolvió temporalmente y tuvo su primer ataque epiléptico.

Con el segundo novio volvió el miedo. Este fue su gran amor. La paciente prácticamente se comportó con él como había hecho con el primer muchacho.

Pero la cogieron “en el acto” y sufrió un gran conflicto de miedo con susto. Cuando también se separó de este segundo novio, se llegó a una segunda solución y a un segundo ataque epiléptico.

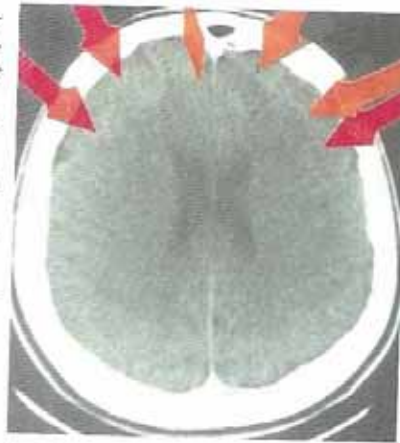A los 30 años esta paciente, muy religiosa, se casó con el siguiente novio porque con él había perdido la virginidad. Había una cosa que no sabía: su marido era exhibicionista.

Zustand nach Rezidiven einer schizo-  
phrenen Konstellation im Frontal-  
hirn. Linker mittlerer Pfeil: HH für  
Konflikt „Man müßte doch was tun“.  
Unterer Pfeil links: HH Schreck-  
angst-Konflikt.

Rechter oberer Pfeil: HH Frontal-  
langst-Konflikt.

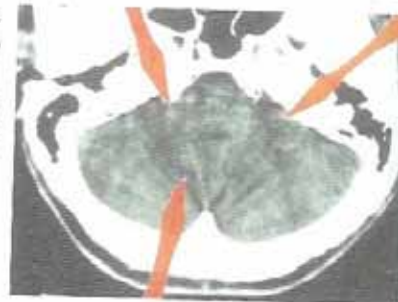
Untere Pfeile rechts: HH für Re-  
vierangst-Konflikt

Schmaler mittlerer Pfeil: Angst-  
Ekel- und Sträubens-Konflikt



Pfeil links oben: Häßlicher, halbge-  
nitaler Konflikt, HH für Sigma<sup>120</sup>-Ca  
und Eileiter-Ca (pel-Phase)

Pfeil rechts oben: Verhungerungs-  
Konflikt, HH für Leber-Ca und Hör-  
Konflikt (Konflikt, einen Informati-  
onsbrocken nicht zu kriegen)



Als die Frau im 5. Monat schwanger war, kam eines Tages die Polizei zu  
ihr nach Hause, ihr Mann sei verhaftet worden, er habe exhibitioniert, er sei  
ein Exhibitionist, und alle Leute in der kleinen Stadt wüßten es.

Das war für sie ein DHS! Es stellte sich heraus, daß ihr Mann das schon  
seit vielen Jahren machte.

Aber da sie schwanger war, lag der Konflikt „auf Eis“, d.h. die Aktivität  
des Konfliktes war während der Schwangerschaft storniert. Als sie nach der  
Geburt zu Hause anrief, war der Ehemann nicht da. Er exhibitionierte wie-  
der irgendwo. Seither bekommt sie immer dann, wenn sie ihm „verziehen“  
hat und er ihr hoch und heilig Besserung gelobt hat, wieder einen epilepti-  
schen Anfall.

<sup>120</sup> Sigma = Colon sigmoideum, Teil des Dickdarms

Seit 2  
Freund, r  
fen möch  
Jetzt be  
bei dem l  
linke Pfei  
Rezidiver  
während  
maskulin  
An dies  
schwierig  
phe ist in  
des Eherr  
sich wohl  
nicht nach  
zu werder

## 8.2.10

Der Epile  
nach einer  
seinen sp  
vom chro  
denn es fi  
„vom Tis  
mann): Je  
Noel wied  
erreichte,  
nicht gleic

Ein junge  
meinsam  
bensjahr u  
ich heraus  
haben kön  
der epilept  
Frage: ?  
Antwort: l  
Frage: C  
Antwort: J

Situación tras la recaída de una constelación esquizofrénica en la corteza frontal.  
Flecha central a la izquierda: FH para el conflicto de impotencia (“habría que hacer  
urgentemente algo”).

Flecha de abajo a la izquierda: FH del conflicto de susto imprevisto.

Flecha de arriba a la derecha: FH del conflicto de miedo frontal.

Flecha de abajo a la derecha: FH del conflicto de amenaza por el territorio.

Flecha finita central: conflicto de repulsión y de miedo-asco.

Flecha a la izquierda arriba: conflicto de fondo semisexual repugnante, FH para el adenocarcinoma del sigma y adenocarcinoma de la trompa ovárica (fase PCL).

Flecha de arriba a la derecha: conflicto de miedo de morir de hambre, FH para el adenocarcinoma del hígado y conflicto del oído (conflicto de no haber podido obtener una información).

Cuando la mujer estaba en el quinto mes de embarazo, un día fue la policía a su casa para advertirla que su marido había sido arrestado por haberse exhibido obscenamente, lo que ya sabía toda la gente de la pequeña ciudad.

Esto fue para ella un DHS. Resultó que su marido hacía estas cosas desde hacía muchos años.

Pero dado que estaba embarazada el conflicto permaneció “congelado”, es decir, la actividad del conflicto se anuló temporalmente durante el embarazo.

Cuando tras el parto llamó a casa, su marido no estaba. Estaba exhibiéndose nuevamente en cualquier parte. Desde entonces cuando lo “perdona”, y él le promete solemnemente no volver a hacerlo más, tiene siempre un nuevo ataque epiléptico.

Desde hace dos años esta mujer, entonces casi en la cincuentena, tiene un amante de 20 años con el que ha tenido tocamientos y con el que le gustaría acostarse, pero siempre tiene miedo de ser descubierta.

Ahora tiene frecuentemente ataques epilépticos, a menudo en casa, después que viene de casa del amante. No puedo probarlo, pero creo que el FH indicado por la flecha izquierda es inherente al conflicto de susto imprevisto de la mujer diestra con todas las recaídas que sufre a causa del exhibicionismo del marido, mientras que la flecha derecha muestra el FH del miedo frontal que la mujer, que en este momento reacciona de modo masculino, experimenta a causa de su amante de veinte años.

En este caso podéis comprender porqué muchas epilepsias son tan difíciles de “curar”. De hecho, ¿por dónde tendríamos que empezar? La catástrofe ya está programada en ambas direcciones: el miedo del comportamiento obsceno del marido se volverá todavía peor porque es muy difícil de modificar. Tampoco su sexualidad disminuirá tan rápidamente y por lo tanto tampoco su miedo de ser descubierta con el amante o de perderlo.

### **8.2.10. Ejemplo: Papa Noel.**

El epiléptico tiene su crisis siempre en la fase PCL, por ejemplo de noche tras una terrible incubación, y cada epiléptico tiene su incubación especial.

En los epilépticos resulta incierto el límite entre una recaída que se reproduce crónicamente y un verdadero conflicto en suspensión, porque siempre se produce una solución, pero a pesar de eso el conflicto no se elimina definitivamente. A propósito de esto es muy instructivo el caso de “Papá Noel”: cada vez el paciente llegaba a una “pequeña solución”, en cuanto que Papá Noel desaparecía, hasta que al final, con mi consejo, llegó a una “gran solución”, casi la definitiva, cuando apaleó a Papá Noel. Como se puede ver, hay diferentes tipos de solución.



Un hombre joven zurdo de 26 años de Marsella, a. Que había visitado junto con su doctora, sufría epilepsia desde los 17 años. Para mí fue un gran caso de investigación criminal.

Mientras intentaba descubrir que podría haberlo asustado tanto a los 17 años, no daba ninguna respuesta totalmente sincera. Afirmaba que solo que tenía un ataque epiléptico cada noche.

Pregunta: ¿Quién ha visto la crisis por primera vez?

Respuesta: Mi novia.

Pregunta: ¿La primera noche?

Respuesta: Sí, justo la primera noche y desde entonces a menudo.

Pregunta: (la novia estaba presente). ¿Y desde cuánto tiempo sois novios?

Respuesta: Desde hace 10 años.

Pregunta: Entonces, ¿es posible que usted ya antes tuviese un ataque epiléptico cada noche?

Respuesta: Quizás sí.

Pregunta: ¿Se ha despertado alguna vez durante un ataque?

Respuesta: Sí, pero sólo cuando duermo con mi novia y me golpea varias veces.

Pregunta: ¿Consigue recordar lo que estaba soñando cuando su novia le despierta?

Respuesta: Sí, muy bien, es siempre el mismo sueño de Papá Noel.

Pregunta: ¿Tenía variaciones sensoriales antes de la crisis o del sueño?

Respuesta: Sí, siempre la misma, sentía un sonido de campanillas.

Pregunta: Por la mañana, tras una crisis, ¿nota algo?

Respuesta: Sí, el brazo izquierdo siempre está como semiparalizado, entonces sé que he tenido una crisis. Además, casi siempre me hacía pis.

Pregunta: ¿Tenía ya los dolores en el brazo izquierdo y alguna vez se hizo pis antes de conocer a su novia?

Respuesta: Sí, desde aquella historia de Papá Noel, sufro de enuresis nocturna. Me acuerdo que a menudo ya entonces, cuando había mojado la cama, el brazo izquierdo no funcionaba bien.

Pregunta: Cuénteme, ¿qué es esa historia de Papá Noel?

Respuesta: Sí, se trata de lo siguiente: cuanto tenía tres o cuatro años había sido, como se dice normalmente, malo, nada especial, cosas de niños pequeños. Era en la época antes de navidad. De repente mi padre gritó: "Escucha". Todo se calmó y se oyó el sonido de una campanilla, justo como el que oigo cuando me sucede lo que le contaba. En esa ocasión me llevé un gran susto cuando mi padre dijo: "Es Papá Noel, ahora verás". Un miedo tremendo me invadió. Me angustié fuertemente. Duró 10 minutos, pero para mí fue como una eternidad y pensaba: ahora vendrá y me llevará. Todo mi cuerpo temblaba. Tras diez minutos el ruido desapareció, pero yo estaba como si me hubiese caído un rayo encima. Y siempre estaba soñando lo mismo cuando mi novia me despertaba. Siempre el mismo sueño de Papá Noel.

freundet?

Nacht einen

und sie mich

ten, als Ihre

el.

und wachge-  
von Papa No-

dann weiß ich,  
ann fast immer

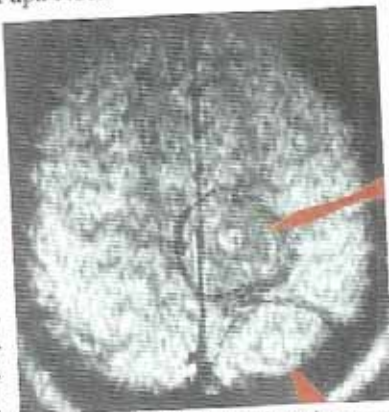en Arm gehabt  
eundin kennen-

r. Und ich kann  
eingenäßt hatte.

ar, war ich, wie  
es, so was kleine  
eit. Plötzlich ruft  
n Klingelzeichen,  
1 Alptraum habe,  
damals einen hei-  
a Noel, jetzt sich  
1 die Glieder. Ich  
en. Ich kriegte ei-  
zr es war wie eine  
1 kommt er gleich  
ganzen Leibe wie

Espenlaub. Nach 10 Minuten hörte das Rumoren auf, aber ich war wie vom Blitz erschlagen. Und genau das gleiche habe ich immer geträumt, wenn meine Freundin mich wachgerüttelt hat. Immer der gleiche Traum mit Papa Noel.

*Kernspin-Tomogramm Mai '86, Marseille, von dem Patienten mit seit 23 Jahren andauernder Epilepsie, der vollgepumpt war mit Barbituraten, ohne jeden Erfolg. Er bekam laufend weitere epileptische Anfälle. Wie wir nach kriminalistischen Recherchen herausbekamen, träumte er unmittelbar vor dem Anfall immer den gleichen Traum von Papa Noel, dem Weihnachtsmann, der ihn holen und mitnehmen wollte, wie er ihn als 3jähriger Knirps in grauenvoller Weise erlebt hatte. Jedesmal bestand die Aura in dem Klingeln des Papa Noel. Jedesmal hatte er nur eine „kleine Lösung“, wenn nämlich nach ewigen geträumten 10 Minuten der Papa Noel endlich aus dem Nebenzimmer wieder abzog. Als man später auf meinen Rat die Szene nachstellte und er dem „Double“ des Papa Noel gehörig das Fell gerbte, war der Spuk mit einem Mal verschwunden. Nie mehr hat er einen Anfall erlitten, er benötigte keine Medikament mehr.*



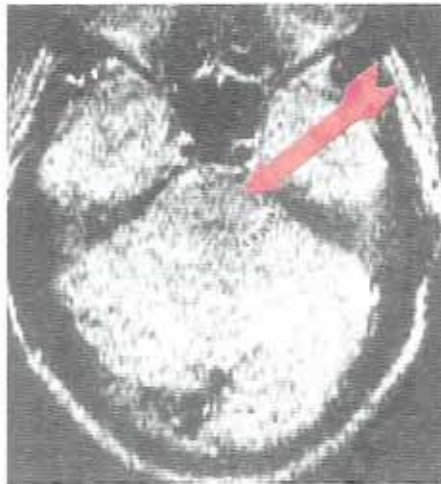
*Auf dem obigen Kernspin-Tomogramm kann man deutlich die zwei eingekreisten HHe erkennen: Sie liegen unmittelbar unterhalb der Hirnrinde im motorischen und sensorischen Rindenzentrum.*

*Der ventrale Herd liegt im Bereich des Gyrus praecentralis rechts, deshalb nach jedem Anfall die partielle Lähmung des linken Arms und (weniger) der linken Beckenmuskulatur und Oberschenkelmuskulatur. Der Junge hatte den motorischen Angst-Konflikt des Nicht-fliehen-Könnens, der in jedem Traum wieder neu reaktiviert wurde und anschließend wieder eine Conflictolyse hatte. Der im Bild untere dorsale HH liegt rechts weiter occipital und bedeutet, daß er ständig einen sensorischen Trennungs-Konflikt hatte, weil er ja Angst hatte, von Papa Noel mitgenommen zu werden. Diese beiden hängenden Konflikte haben jeweils die epileptischen Anfälle ausgelöst. Die Lösung war immer nur eine kleine vorübergehende, bis zur nächsten Nacht anhaltende Lösung, keine endgültige. Das ist das typische Zeichen der sog. Epilepsie.*

Resonancia magnética (mayo de 1986, Marsella) del paciente que sufre de epilepsia permanente desde hace 23 años, al que habían llenado de barbitúricos sin ningún resultado. Continuaba teniendo los ataques epilépticos. Como bien conseguimos descubrir gracias a las investigaciones, justo antes de la crisis tenía siempre el mismo sueño de Papá Noel, que venía para llevárselo, igual que había experimentado cuando era un niño de tres años. Siempre las campanillas de Papá Noel. Siempre se producía una “pequeña solución”, cuando 10 minutos después, que parecían eternos, Papá Noel finalmente se iba de la habitación de al lado. Cuando seguidamente, según mi consejo, representó la escena y dejó para el arrastre a la “contrafigura” de Papá Noel, el espectro desapareció de golpe. No ha vuelto a tener un ataque y no ha vuelto a necesitar medicinas.

En el tomograma de resonancia magnética de arriba se pueden reconocer claramente los dos FH buscados: se encuentran directamente bajo la corteza cerebral en el centro cortical motor y sensorial.

El foco ventral se encuentra en la zona del giro precentral a la derecha, por el tras cada ataque se produce la parálisis parcial del brazo izquierdo y (menos) de la musculatura de la cadera izquierda y de la musculatura del muslo. El joven tenía el conflicto de miedo motor de no poder escapar, que en cada sueño se reactivaba y al final tenía una nueva conflictolisis. El Foco de Hamer dorsal inferior en la figura se encuentra a la derecha más occipitalmente y significa que tenía continuamente un conflicto de separación sensorial, porque tenía miedo de que se lo llevara Papá Noel. Estos dos conflictos en suspenso han causado ataques epilépticos de vez en cuando. La solución siempre era pequeña y temporal, duraba hasta la noche siguiente, jamás definitivamente. Este es el signo típico de la denominada epilepsia.



Im Kernspin-Tomogramm HH im Stammhirn etwas schwieriger aber doch deutlich zu sehen. Wahrscheinlich ist es auch an dieser Stelle ein alter hängend-rezidivierender Flüchtlings-Konflikt im Stammhirn (Pons<sup>121</sup>), betreffend die rechte Niere, daher das nächtliche Einnässen).

**Therapie:**

Die Therapie ist rasch erzählt und ergibt sich logisch aus der Diagnose: Ich riet ihm, einen seiner Freunde zu engagieren für 300 Francs. Der sollte damit einverstanden sein, sich von ihm verprügeln zu lassen.

Er meinte, das sei kein Problem, vor allem, wenn es einen Sinn habe, würde schon ein Freund mitmachen. Also gut, solle man eines Abends die ganze Szene nachstellen, aber so, daß er vorher nicht wisse, wann. Der Freund solle also mit Klingelzeichen kommen, wie damals, verkleidet sein als Papa Noel, wie dieser im Nebenzimmer herumrumoren. Aber entgegen der Wirklichkeit vor 23 Jahren solle er sich jetzt augenblicklich auf den Papa Noel stürzen und ihm das Fell gehörig gerben. Dann sei der Spuk zu Ende.

Der Patient dankte sehr höflich, die Ärztin war auch sehr angetan und ließ das Kernspin-Tomogramm anfertigen. Da stutzte sie allerdings. Woher konnte der Hamer wissen, daß der Patient in der Hirnrinde einen oder sogar zwei Hamersche Herde haben würde. Und sie sagte dem Patienten, vielleicht habe der Dr. Hamer dann auch mit dem anderen recht. Also schritt man zur Tat, setzte die Menge an Barbituraten ab, stellte die Szene nach, wie ich geraten hatte, der Freund bekam das Fell gegerbt und anschließend die etwa 100 Mark, und - der Patient hat nie wieder einen epileptischen Anfall gehabt und nie mehr eingenäßt, ohne alle Medikamente. Er sagte, er fühle sich „wie erlöst, nicht nur, weil er keine Anfälle mehr habe, sondern er sei auch sonst wie aus einem Albtraum endgültig erwacht“.

<sup>121</sup> Pons = Stammhirn

### 8.3 Die toiden K

Ihren Name der epileptis nicht zu über eines Beins lisieren, d.h. Schaum vor lepsie hieß im Zusamm Das kann si toprovokati

Die Anfä zerstören n Gehirnzelle Konflikt-Se die entspre torischen K lösen kann, Krise verm

Wir hab gram seit

Die Patie In diesen ähnlichen der konflik marm ode epileptisch üblichen e

Anders i ben, z.B. die epilept Schmerz bzw. Mor müsse we terweise t meist um. Ulcus, da

El FH en el tomograma de RM del tronco cerebral se ve claramente aunque con un poco más de dificultad. Probablemente también en este punto hay un viejo conflicto del prófugo en suspenso y con recaídas en el tronco cerebral (puente), que tiene que ver con el riñón derecho.

Terapia:

La terapia se cuenta pronto y es una lógica derivación del diagnóstico: le aconsejé que se pudiese de acuerdo con uno de sus amigos por 100.000 liras, para que se dejase pegar. Dijo que no sería difícil convencer a un amigo si la cosa tenía sentido. Se trataba de representar la escena, de tal manera que no supiese cuándo iba a ocurrir. El amigo tenía que ir con una campanilla, como entonces, vestido de Papá Noel y hacer ruido en la sala de al lado. Pero a diferencia de cuando sucedió realmente hace 23 años, ahora tenía que echársele encima y hacerlo polvo. En ese momento se habría librado del espectro.

El paciente me dio las gracias, y también la doctora estaba llena de curiosidad y le hizo una RM. En este momento se maravilló. ¿Cómo podía saber Hamer que el paciente tenía en la corteza cerebral uno o incluso dos Focos de Hamer? Por lo tanto dijo al paciente que era posible que el Dr. Hamer tuviese razón también en el resto. Por lo tanto se pasó a los hechos, se redujo la dosis de barbitúricos, se preparó la escena tal cual yo aconsejé, el amigo se dejaría pegar por 100.000 liras y el paciente ya no tendría ningún ataque epiléptico y ya no se meó en la cama, y todo sin medicinas. Dijo que se sentía “como liberado, no sólo porque ya no tenía crisis, sino porque era como si se hubiese despertado de una pesadilla”.

### **8.3. Las crisis epilépticas y epileptoides más importantes**

El nombre de “epilepsia” o “mal caduco” deriva del síntoma típico de los conflictos motores de la crisis epiléptica. Una crisis así es claramente visible, puede afectar sólo a grupos de músculos individuales, por ejemplo un brazo, una pierna o la cara (denominadas “crisis locales”) o ser una denominada crisis generalizada, convulsiva, con mordedura de la lengua y baba en la boca. También son posibles los estadios intermedios. La epilepsia antiguamente se llamaba “morbus sacer”, “enfermedad sacra”, porque formaba parte del éxtasis en las fiestas religiosas. Esto puede suceder frecuentemente, incluso por autoprovocación, pero en principio la epilepsia no es un suceso uniforme.

Las crisis o convulsiones tónico-clónicas (=contracciones) no destruyen, como se creía en el pasado, el cerebro o las células cerebrales; por otra parte es como en cualquier otro conflicto o vía conflictiva: cuanto más a menudo hay una recaída de conflicto, más se cicatriza el área cerebral correspondiente, y dado que se puede descubrir de un modo relativamente fácil la mayor parte de estos conflictos motores y resolverlos definitivamente (es decir, se pueden impedir otras recaídas seguidas de fase de reparación con crisis epiléptica, se hace posible “curar” muchísimas epilepsias.

Los pacientes la llaman la mayoría “los días fríos”.

En estos “días fríos” (u horas) los pacientes tienen nuevamente síntomas iguales o análogos, a menudo más concentrados, como en la fase de conflicto activo. Y dado para la mayor parte las fases de conflicto activo se producen sin síntomas o en cualquier caso no se notan, normalmente las crisis epilépticas se perciben como “días fríos” u “horas frías”, en las crisis epilépticas habituales duran sólo unos pocos minutos.

La cosa es diferente para aquellos programas EBS que provocan fuertes dolores en la fase CA, por ejemplo la angina de pecho o la úlcera del estómago. En el primer caso la crisis epileptoide se llama infarto cardíaco y puede estar acompañada por dolores muy fuertes que en el pasado intentábamos tratar con potentes analgésicos como la morfina, con la ilusión de que el dolor “se eliminase”. El dolor se iba, pero provocando, por ignorancia, la desregularización de todos los circuitos y a menudo se mataba al paciente. Lo mismo sucedía con la fase PCL de la úlcera sangrante del estómago, a menudo acompañada también por fuertes dolores.

Casi siempre se supone que hay una “perforación del estómago” y se opera. Con esta intervención totalmente insensata que realizamos los aprendices de brujo en la fase crítica del programa EBS provocamos la muerte a la mayor parte de los pacientes, porque también aquí se destruyen los circuitos naturales no sólo a causa de la operación, sino también de la morfina, que se vuelve necesaria.

Desde que conocemos las distintas variaciones explicadas por la Nueva Medicina podemos hacer que nuestros pacientes consideren esos dolores como algo normal, incluso positivo, necesario para el regreso a la normalidad. Porque si el paciente sabe que cuando toma morfina sus posibilidades de curación disminuyen, ya no querrá tomarla. El médico, si estuviese en su lugar desde luego que no la tomaría.

Dado que las epilepsias de la corteza cerebral son las más impresionantes y también las más peligrosas, seguidamente trataremos en particular las más importantes.

Distinguiamos más o menos cuatro grandes grupos:

1. Crisis epilépticas corticales frontales: ataques de hemicrania.
2. Crisis epilépticas del centro cortical motor:  
Todos los denominados ataques epilépticos, incluidos el movimiento facial, crisis de asma bronquial, crisis de asma laríngea, crisis de estado asmático, infarto de miocardio de la parte de la musculatura estriada cardíaca.
3. Crisis epileptoides del centro cortical sensorial (epitelio principal) y postsensorial (periostio):
  - a) Ausencias con neurodermatitis
  - b) Ausencias afectando al periostio
  - c) Infarto cardíaco con ausencia en la úlcera de las arterias coronarias (infarto cardíaco izquierdo).
  - d) Epilepsia con úlcera del íntima de las venas coronarias y al mismo tiempo embolia pulmonar y úlcera del cuello del útero (infarto cardíaco derecho).
  - e) Epilepsia con úlcera de los conductos hepático-biliares con ausencia en la hepatitis (coma hepático).
4. Crisis epiléptica del glaucoma:  
Ataque de glaucoma que en realidad es una fuerte variación de la presión ocular dentro del globo ocular en la fase PCL con ofuscamiento del cuerpo vítreo (glaucoma).

### **8.3.1. Ataques de hemicránea**

La hemicránea en el pasado se llamaba “pequeña epilepsia”, porque cualquier buen médico sabía que aparecía sólo en la fase de reposo o relajación. Por eso ninguno sabía como “tratarla”. ¿Se deberían dar simpaticotónicos para atenuar la fase de reposo o se deberían dar vagotónicos porque de hecho la hemicrania es un proceso simpaticotónico? Toda persona “afectada de hemicrania” tenía sus remedios o prescripciones. Uno se metía en una bañera de agua caliente, otro lo intentaba con una ducha fría. Nadie conocía el contexto global.

Con la Nueva Medicina sabemos que son los dos procesos frontal-corticalmente o los programas EBS los que dan hemicranias agudas (ataque de hemicrania) en la fase PCL como crisis epileptoide. Dado que existían ciertas analogías con los ataques epilépticos (motores o tónico-clónicos) las hemicráneas se llamaron “pequeña epilepsia”.

En los ataques agudos de hemicránea, que ahora sabemos que es un proceso positivo y necesario, no desaconsejaremos al paciente sus “metodillos sintomáticos”, Sin embargo aquí es donde empieza nuestro verdadero trabajo.

El último ataque de hemicránea se produce en efecto, sólo porque una recaída conflictiva había metido al paciente en la correspondiente vía.

Sin embargo en principio esto no tiene porqué repetirse necesariamente si hablando con el paciente conseguimos entender y resolver definitivamente el conflicto que está en la base y su relativa vía. No se trata de brujería.

Viene bien citar también la “constelación esquizofrénica frontal-cortical” que a veces puede tener su ataque de hemicránea (=crisis epileptoide) al mismo tiempo en los dos hemisferios.

Los pacientes cuentan que no hay nada peor. Es sencillamente terrible.

Y cierto es que se puede producir en un hemisferio un ataque de hemicránea con una crisis epiléptica o epileptoide motora u otro con una crisis no frontal, cortical. Entonces no sólo los síntomas pueden ser tremendos, sino que los pacientes, que durante la crisis epiléptica son simpaticotónicos en los dos lados (¡), se encuentran en constelación esquizofrénica.

### **8.3.2. Las crisis epilépticas (ataques epilépticos) del centro cortical motor.**

Entre estas crisis epilépticas, que antes llamábamos “ataques epilépticos”, se cuentan los ataques tónico-clónicos que de vez en cuando puede ser sólo tónicos (calambres musculares), pero que en general son tónico-clónicos, es decir, se manifiestan con calambres convulsivos rítmicos de la musculatura.

Estos pueden estar combinados a su vez con las ausencias típicas del conflicto sensorial (conflicto de separación) (= pérdida de consciencia).

En todos los denominados ataques epilépticos motores siempre está activo al mismo tiempo en la médula cerebral y también el correspondiente FH perteneciente a la musculatura, así que incluso en el caso más simple

encontramos siempre un suceso combinado. Se puede comparar la actividad motora excesiva (epilepsia) de la fase PCL, tras la parálisis anterior de la fase CA, con la ondata de leucocitos (leucemia) en la fase PCL tras la leucopenia precedente de la fase CA. Los dos procesos entran en el mismo "grupo de lujo" de la médula cerebral.

La musculatura bronquial en parte es antigua musculatura peristáltica, porque los alvéolos pulmonares (en el caso del adenocarcinoma) bajo el perfil filogenético son una extroflexión de la mucosa intestinal.

Y la otra parte de la musculatura bronquial es musculatura estriada migrada junto con la mucosa bronquial del epitelio pavimentoso y está innervada desde la corteza motora del hemisferio derecho.

Un ataque epiléptico de la musculatura bronquial conlleva por lo tanto convulsiones tónicas (espasmo bronquial o tónico-clónico de la musculatura bronquial y justo en dirección de la boca, es lo que llamamos tos muy fuerte =denominada "tos" bronquial). Típicamente la espiración es prolongada.

Lo mismo sucede en la musculatura de la laringe que va directa desde el centro cortical motor del hemisferio izquierdo (=denominada "tos laríngea"). Aquí la direcciones de las convulsiones son hacia el interior.

Por eso aquí es típica la inspiración prolongada durante el ataque epiléptico.

### **8.3.2.1. Asma bronquial**

Si la motricidad de la parte muscular bronquial estriada está afectada por un programa EBS, y justo se encuentra en la fase de conflicto activo, vemos una parálisis muscular parcial de la musculatura bronquial. Si en ese punto en el hemisferio izquierdo hay todavía un FH cortical en actividad, incluso verificándose una constelación esquizofrénica no se nota casi nada.

La cosa es totalmente diferente en el caso de la crisis epiléptica, si en el lado contrario hay todavía o nuevamente actividad conflictiva en la zona cortical.

Precisamente llamamos asma bronquial con expiración prolongada a la siguiente constelación:

actividad conflictiva en la corteza izquierda

crisis epiléptica en la corteza motora derecha con calambres tónico-clónicos de la musculatura bronquial

Mientras que llamamos asma laríngeo con inspiración prolongada a la constelación:

FH de la laringe activo  
En la corteza motora izquierda

actividad conflictiva de la corteza derecha

Por el contrario si el FH bronquial motor y el FH laríngeo motor se encuentran los dos al mismo tiempo en crisis epiléptica hablamos de



estado asmático = expiración prolongada e inspiración prolongada.

### **8.3.2.2. El infarto de miocardio**

El infarto de miocardio (= necrosis de la musculatura cardiaca estriada) se distingue del infarto coronario. El infarto coronario es la crisis epiléptica del programa EBS con úlcera coronaria en el conflicto de territorio (sección roja de la tabla, ectodérmico, o cortical periinsular a la derecha). Sin embargo podemos considerar el infarto cardíaco como “epilepsia del músculo cardíaco” de la parte estriada del músculo cardíaco.

El FH se encuentra tanto en el centro cortical motor como en la médula del cerebro, donde se encuentran los relés de toda la musculatura estriada. El denominado infarto de miocardio es por lo tanto el ataque convulsivo epiléptico en la fase de reparación después de la parálisis parcial de una parte del músculo cardíaco con necrosis (necrosis de miocardio) de esta zona muscular.

La medicina clásica ha construido muchas hipótesis del tipo:

El infarto cardíaco con necrosis del miocardio se produciría a causa de que un vaso coronario se obtura, por lo tanto una cierta zona muscular no puede ser alimentada con oxígeno y por lo tanto necrotiza.

Como bien sabemos hoy en día esta era una construcción hipotética arriesgada, porque no sabíamos explicar muchas cosas:

1. Si en los experimentos con animales, al operar se comprimen los vasos coronarios en puntos sucesivos a una cierta distancia, al animal no le sucede nada, porque los denominados vasos colaterales proveen de alimento al músculo cardíaco sin problemas.
2. Ninguno conseguía explicar por qué el infarto cardíaco en este cuadro era un suceso dramático agudo.
3. Gracias a la angiografía coronaria se sabe ya desde hace tiempo que la hipótesis de “la oclusión coronaria” en el momento del infarto cardíaco era errónea.

De hecho desde el momento de la conflictolisis del conflicto de territorio comienza la hinchazón del íntima en el vaso coronario, pero en la mayor parte de los casos no provoca una oclusión total del vaso coronario en el momento del infarto, si no se añaden viejos callos de cicatrización (estenosis). Y eso no tiene importancia ni en los casos en los que se llega a una oclusión, como ya hemos visto en los experimentos con animales, porque, al contrario de lo que se afirma, por esto no se produce necrosis del músculo cardíaco.

Toda esta hipótesis era errónea porque no se tenían en cuenta las correlaciones que ha indicado la Nueva Medicina.

### **8.3.3. Las crisis epilépticas del centro cortical sensorial (epitelio pavimentoso de la mucosa y de la piel) y postsensorial (periostio).**

### **8.3.3.1. Desmayos en caso de neurodermatitis y soriasis.**

El centro cortical sensorial para el epitelio pavimentoso de la piel y de la mucosa y el centro cortical postsensorial para el periostio (piel del hueso), que estaba recubierto de epitelio pavimentoso en el primer estadio embrional del hombre, en cuanto a la dimensión, ocupan en la corteza cerebral un área mucho más grande respecto al centro cortical motor.

De aquí podemos comprender la extrema importancia biológica de los conflictos sensoriales.

No se trata sólo de “un poco de piel o de periostio” (en el periostio no se puede ver nada), sino que estos conflictos tienen un gran significado desde el punto de vista biológico.

Los efectos orgánicos son visibles en la piel externa como neurodermatitis o soriasis.

La crisis epileptoide del programa EBS del conflicto de separación siempre es el desmayo, en correspondencia con una evolución conflictiva larga puede alargarse durante horas o días.

Naturalmente todos se alteran mucho y piensan que hay que despertar al paciente inmediatamente.

Ahí está el error, porque durante la crisis epileptoide, de una manera notoria, nos llenamos del carburante necesario para superar la segunda parte de la fase de reparación hacia la normalidad.

Obviamente eso no significa que los médicos de la Nueva Medicina sean descerebrados y consideren el desmayo con ligereza.

Por el contrario, tienen que garantizar las funciones vegetativas (respiración, circulación, tasa de azúcar en sangre, etc.).

El buen terapeuta, con el conocimiento de las leyes biológicas, puede en cierta medida valorar con anticipación cuánto durará el desmayo. Y por eso no sirve de nada caer en el pánico.

Si se lleva a estos pacientes a la clínica, se piensa que el paciente está en “estado de shock” del que hay que sacarlo lo más rápidamente posible. Esto es un error. A menudo la consecuencia de ese error es la muerte del paciente, que se habría podido evitar si el médico hubiese conocido la Nueva Medicina.

### **8.3.3.2. Desmayo cuando está afectado el periostio**

El desmayo en la crisis epileptoide del programa EBS con conflicto de separación dolorosa (periostio) no se distingue casi del desmayo de un conflicto normal de separación con úlcera del epitelio pavimentoso de la piel o de la mucosa.

La cosa respecto a esto es que en el exterior no se nota nada. De hecho las partes alrededor del periostio afectado están frías en la sensación subjetiva del paciente y también la piel externa puede estar un poco más fría, ¿pero qué investigador nos hace caso?

El mismo paciente podría ayudarnos diciéndonos, por ejemplo: “La pierna derecha y el brazo derecho siempre están fríos. De noche me pongo ropa y meto la mano en la tripa para calentarla”.

### **8.3.3.3. El desmayo en el infarto cardíaco izquierdo con úlcera del íntima coronario, bradicardia ventricular y arritmia.**

Una ojeada a nuestro hombrecillo nos muestra que también el íntima coronario pertenece al centro cortical sensorial, y por lo tanto en fase conflictiva activa produce dolores (angina de pecho) y úlcera. Además del hinchamiento progresivo de la mucosa del epitelio pavimentoso, que conducirá a la oclusión de las coronarias (= derivado del arco branquial!), en fase de reparación, durante la crisis epileptoide, tenemos

- a) un fuerte dolor (“super angina de pecho”) y
- b) un desmayo, cuya duración depende de la duración del conflicto precedente.

Para muchos, muchísimos pacientes, este desmayo se considera igual a la muerte. Así, creo entender, se forma el gran número de los denominados “muertos aparentes”.

Por desgracia muchos de estos pacientes, en nuestras clínicas sin alma, no tiene ninguna posibilidad de despertarse del normal desmayo biológico, porque durante este desmayo les quitan rápidamente los órganos para las donaciones.

### **8.3.3.4. Epilepsia por la úlcera del íntima de las venas coronarias con embolia pulmonar (infarto cardíaco derecho) con úlcera del cuello del útero al mismo tiempo.**

Así como el íntima de las arterias coronarias, en cuanto que deriva de los arcos branquiales (un descubrimiento originario de la Nueva Medicina), está recubierto de epitelio pavimentoso provisto de una elevada sensibilidad, lo mismo sucede para las venas coronarias, que vierten su sangre en el corazón derecho. Desde el corazón derecho, como sabemos, llega al pulmón. Las costras de reparación de la úlcera de las venas coronarias en la crisis epileptoide terminan en el pulmón, donde causan la denominada embolia pulmonar.

Este proceso de obstrucción de las pequeñas arterias pulmonares que transportan sangre corporal venosa, la denominada embolia pulmonar, se produce por el hecho que en la crisis epileptoide el proceso de reparación se interrumpe durante la duración de la crisis epileptoide. Las úlceras de las venas coronarias que estaban cicatrizando (con costras de reparación) de repente comienzan a ulcerarse. De este modo las costras de reparación se arrancan y son transportadas al corazón derecho por las arterias pulmonares. En este infarto cardíaco derecho con taquicardia el paciente tiene dolores cardíacos, pero normalmente menos que en el caso del infarto cardíaco izquierdo.

Y también aquí se produce un desmayo que a menudo se interpreta erróneamente como muerte.

Nuestras pacientes mueren, no por la úlcera del cuello del útero, sino por la embolia pulmonar que casi siempre aparece en la crisis epileptoide.

Sin embargo creo que esto sólo es válido en los casos de pacientes diestras que han tenido una larga evolución conflictiva y ninguna constelación esquizofrénica.

A menudo, en caso de evolución conflictiva breve (por ej. 3 meses) o de constelación esquizofrénica cortical durante la fase de conflicto activo la “pequeña embolia pulmonar” normalmente se descuida (único síntoma: “un poco de dificultad al respirar”). También aquí la duración del desmayo está ligada a la fase de conflicto activo y seguidamente a la eventual presencia de constelación esquizofrénica.

Lo mismo se puede decir en líneas generales también para el infarto cardíaco derecho.

#### **8.3.3.5. La crisis epileptoide de la úlcera de las vías biliares con desmayo durante la hepatitis, lo que hasta ahora se había denominado “coma hepático”.**

También aquí, por analogía, vale lo dicho anteriormente.

Durante la denominada “hepatitis” se interrumpe la reparación de la úlcera a través de la crisis epileptoide, que es simpaticotónica, por lo tanto en la práctica conflictualmente activa.

Solo que las costras o placas de las pequeñas úlceras en fase de cicatrización que ahora vuelven a ulcerarse durante breve tiempo en las vías biliares pequeñas o grandes, puede ser arrancadas y transportadas sin peligro con la bilis en la colequiste (cálculos biliares) o en el intestino.

Y dado que las vías biliares por el interior están revestidas de epitelio pavimentoso y este último viene directo del centro cortical sensorial, se produce también aquí el desmayo habitual. A menudo no lo notamos, si se produce en el sueño. Hasta ahora, se le llamaba “coma hepático”.

Si los familiares, los médicos y el personal sanitario lo saben y se comportan adecuadamente, intentando comprender en lugar de asustándose, se puede reducir el pánico que siempre se difunde por el hecho de que los médicos y el resto del personal anuncian: “Esto ya es el coma hepático, el comienzo del fin”.

Un desmayo en la crisis epiléptica en el curso de la hepatitis (=fase de reparación del programa EBS de rencor en el territorio) es de hecho del todo normal.

#### **8.3.3.6. La crisis epileptoide de la úlcera de la mucosa bronquial con desmayo en “bronquitis”, atelectasia bronquial o pulmonía.**

Para poder comprender completamente hace falta citar aquí la crisis epileptoide de la úlcera de la mucosa bronquial. También en este programa EBS con úlcera

del epitelio pavimentoso relativo al centro cortical sensorial encontramos un desmayo que, sin embargo, no se nota, sobretodo si se produce durante el sueño.

#### **8.3.3.7. La crisis epileptode del denominado “glaucoma” (ofuscamiento del cuerpo vítreo del ojo)**

Hasta ahora se ha mantenido que hace falta una terapia para el denominado glaucoma, es decir, para el aumento de la presión del ojo en la cavidad ocular posterior, incluido el cuerpo vítreo, porque se creía que destruía el ojo. Justo es lo contrario. En la crisis epileptode, como efecto de la breve actividad conflictiva, se produce una disminución de la elevada presión ocular.

El glaucoma con su típica crisis (epileptode) es la presión elevada de la cavidad ocular interna necesaria para que el ojo permanezca firme con el nuevo llenado de las partes vaciadas.

Si no hubiese glaucoma, el globo ocular se arrugaría y la capacidad visual se peligraría.

## **8.4. El orgasmo**

### **8.4.1. El orgasmo unilateral**

Un tipo de crisis epiléptica o epileptode.

### **8.4.2. El orgasmo bilateral**

Un tipo de breve psicosis o de constelación esquizofrénica con dos crisis epileptoides en FH que se encuentran en posición opuesta en los hemisferios.

### **8.4.3. La denominada “borrachera amorosa”**

A propósito meto en discusión este capítulo.

Los que han leído este capítulo ya han protestado diciendo que no es posible afirmar todas estas cosas.

Nadie sabe lo que lo que sucedía en realidad, por lo que respecta a la esfera del amor, en los pueblos primitivos. Además todos intentamos reconocernos aquí como “casos normales”.

En el pasado he enseñado durante años en el campo de las ciencias sexuales humanas, pero este capítulo sigue un desarrollo completamente nuevo: toma en cuenta las relaciones existentes en el cerebro. Sin embargo quedan muchos puntos interrogantes.

Me han advertido que no cargue la exposición de la Nueva Medicina con argumentaciones que probablemente en gran parte todavía no conozco. Pero jamás me he apartado de un desafío.

No considero una vergüenza poner interrogantes. Además este capítulo se refiere sólo a las estructuras fundamentales que encontramos también en los programas especiales, biológicos y sensatos, pero que puede ser usados de un modo totalmente diferente por madre naturaleza. Como ya se ha dicho, en este capítulo no hay hipótesis, sino interrogantes, lo cual es legítimo.

#### **8.4.4. El orgasmo unilateral (a nivel cerebral)**

La madre naturaleza utiliza sus estructuras fundamentales del modo que le parece útil y sensato. Esas estructuras fundamentales arcaicas las ha usado en el fenómeno del orgasmo en el amor tanto en el hombre como en el animal.

Cuando se celebra con el propio (la propia) partner el acto sacro del amor en una blanda cama caliente, eso tiene que ver con un sentido de bienestar (vagotónico); el achucharse, acariciarse, todo eso tiene que ver con la vagotonía.

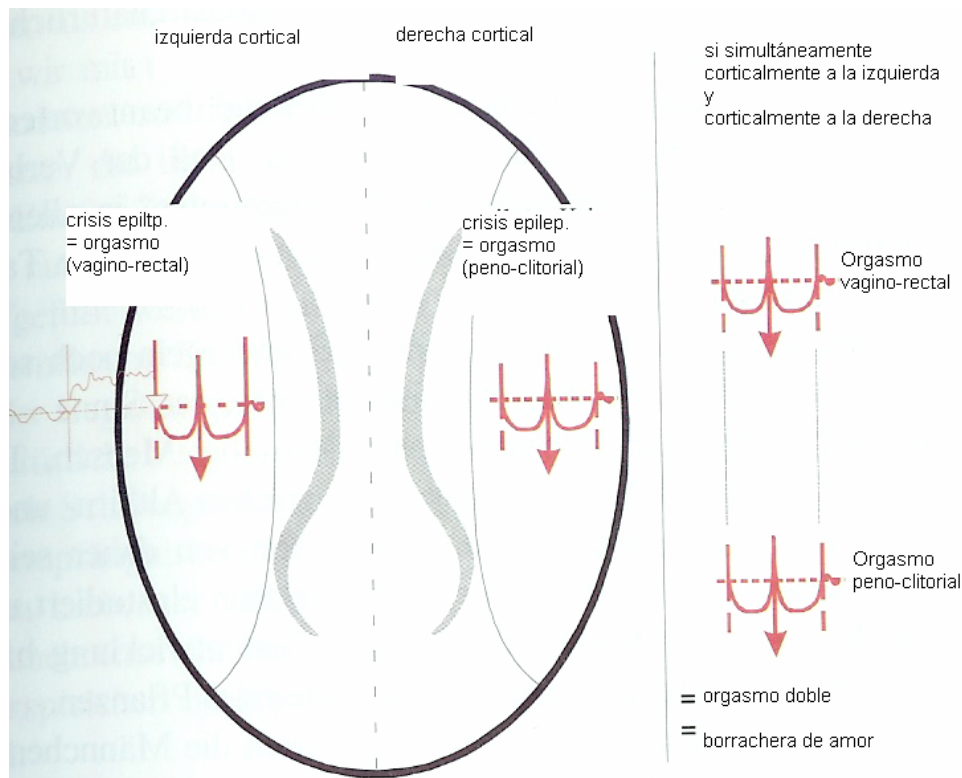
De ahí se pasa naturalmente al verdadero y propio juego del amor, bien visible en el hombre con la erección del pene.

Desde ese momento se procede hacia el ápice de la crisis epileptoide y de la crisis epiléptica, que encuentra su punto culminante con la eyaculación en el hombre o con el orgasmo (clitoriano o vaginal) en la mujer.

Todo este proceso es simpaticotónico. Sabemos que también en los programas especiales, biológicos y sensatos existe este fenómeno de la crisis epiléptica o epileptoide.

Después del orgasmo vuelve nuevamente la vagotonía: post coitum Manis animal triste = vagotonía. La erección desaparece inevitablemente. Se pasa normalmente al sueño.

Esquema del orgasmo



¿Y qué decir de la fase de conflicto activo, CA?

Cuando dos amantes se encuentran juntos en la cama, eso constituye siempre la fase de solución, la realización de todos los sueños.

La fase de conflicto activo forzosamente tiene que preceder a este momento y de hecho es lo que sucede. Se trata de hecho de una recaída que sigue representándose (“estímulo desencadenante”).

Sustancialmente no es nada diferente, por ejemplo, de una denominada epilepsia: el paciente sueña con su vieja vía y gracias a algo se acuerda de un viejo conflicto, o se mete en una vieja vía. Poco tiempo después, siempre en la fase de relajación, tiene su ataque epiléptico.

Sabemos que en la epilepsia está el conflicto biológico motor. Pero la fase de conflicto activo ¿sólo tiene “estímulos desencadenantes parecidos a recaídas” y ningún DHS?

Ahora se entiende mucho mejor que en este caso, cuando hablamos de “estructuras fundamentales” que son usadas por la madre naturaleza, el concepto de “conflicto” no se entiende del mismo modo, porque lo afrontamos con la acepción “psíquico”.

Sin embargo si hablamos de un conflicto biológico y de programas especiales, biológicos y sensatos, ya no hay problemas de comprensión.

Igual que se puede resolver un conflicto biológico sexual con el proceso biológico de una inundación de estrógenos, por ejemplo en el blastoma del ovario (quiste ovarial indurito), también se puede poner en marcha, con el transcurrir natural de los estrógenos (en una muchacha en la pubertad) y de la testosterona del joven en

pubertad, una especie de programa especial biológico y con sentido que tiene una evolución análoga sin ser un programa EBS típico, desencadenado por un conflicto biológico.

No veo ninguna contradicción y no hay motivo para ser más papista que el papá si la madre naturaleza aprovecha las estructuras fundamentales que ella misma ha desarrollado para esos importantes procesos biológicos, con gran éxito, como se puede ver.

La pregunta que se nos presenta es la siguiente: ¿el “primer gran amor” es la DHS o se trata casi de un “programa especial, biológico, sensato y natural”?

No puedo y no quiero responder a esta pregunta de un modo definitivo. Fundamentalmente tengo por posibles las dos hipótesis. El hecho de que el desarrollo corresponda a la recaída de un “programa EBS” en todas las fases, no deja, en mi opinión, ninguna duda al respecto. Los hechos son simplemente demasiado evidentes.

Como veremos en el capítulo sobre las reglas biogenéticas fundamentales, el hermafroditismo y la sexualidad en sentido literal, mezclado con el criterio ontogenético de la evolución, en el hombre, en el animal y en las plantas son un proceso antiquísimo, que ha sido programado en el período evolutivo de pasaje del peleocéfalo al neocéfalo, por el que ya desde hace muchos millones de años se ha perfeccionado y utilizado por la madre naturaleza. Es el motor del 98% de toda la evolución o del desarrollo de las especies en el hombre, los animales y las plantas.

Sabemos que en el reino animal los machos de muchas especies mueren repentinamente después de que se ha producido la fecundación y que son incluso asesinados o devorados por las hembras (por ejemplo las arañas). El acto de apareamiento es biológicamente por lo tanto un acto elemental, que está preestablecido con un programa sexual especial propio para cada especie animal o vegetal.

El funcionamiento de estos programas especiales en el curso de millones de años ha decidido si una especie podía sobrevivir, se podía seguir evolucionando; estaba integrado además en un programa social para cada especie particular, es decir, con el reparto de las diferentes funciones entre los miembros de una manada, de una grey, de una familia o, en el caso de las plantas, de una “colonia” o una especie vegetal o de más colonias, etc. (por ej. las plantas masculinas y femeninas de kiwi).

#### **8.4.5. La frecuencia del orgasmo**

Se comparamos los modos de comportamiento de la especie de mamíferos más cercana a nosotros con los del hombre, podemos llegar a entender por qué los seres humanos, a causa de la civilización, nos hemos alejado ya muchísimo del comportamiento natural inmediato y falto de ideología. Hacemos esta comparación con todas las reservas y selectivamente, teniendo en cuenta la diversidad de las razas. De hecho no tendríamos necesidad de esta comparación si mirásemos a los denominados pueblos primitivos, que viven todavía de acuerdo a su código natural. Los hombres civilizados nos hemos alejado muchísimo de ellos, aunque



sean ellos los que viven adaptándose de la mejor manera al programa natural que llevamos dentro.

Cuando vamos dar un paseo en el parque con nuestro perro domesticado (=macho), es fácil que encuentre 3 o 4 perras en celo listas para ser fecundadas por el macho que desea montarlas. Un lobo “jefe”, que vive libre en la naturaleza en su manada lo hace muy raramente, y justo cuando en la manada se han producido pérdidas que hay que reemplazar. Y también en los animales presa, que intentan conservar su especie por medio de una reproducción abundante (conejos, ovejas, etc.), el acto del apareamiento se produce de un modo sensato y planificado.

El proyecto natural para los humanos prevé que una mujer, tras el embarazo y una lactancia de tres años, esté de nuevo lista para la fecundación sólo cada cuatro años, tenga de nuevo ovulación y posiblemente sólo entonces lleve hasta el final el acto del amor. Por el contrario en nuestra realidad civilizada el acto del amor biológicamente “sacro” se ha reducido progresivamente a una diversión cotidiana que cuenta poco, para el que la mujer, en especial, tiene que estar siempre lista.

Nada mas lejos de mi intención que ofrecer con mis consideraciones humano-biológicas otro capítulo de literatura sexual más o menos inestable, sino que junto a ti, querido lector, hacer reflexiones biológicas serias sobre el acto biológicamente sacro de la unión amorosa entre el hombre y la mujer con el fin de producir una nueva persona.

#### **8.4.6. ¿Qué relés del cerebro reaccionan como Focos de Hamer con el orgasmo unilateral o simple?**

Entonces, siempre que precedentemente no haya ningún conflicto en suspensión corticalmente, cuando se produce el orgasmo en el hombre diestro y en la mujer zurda, reacciona el lado derecho cerebral.

¿Cómo se puede ver?

Es muy fácil: ya se ha escrito mucho sobre el amor y mucho sobre el orgasmo.

Pero jamás nadie ha hecho las observaciones de un modo coherente. Siempre se ha intentado entender en fenómeno bajo el perfil psicológico, pensando que los diferentes orgasmos tuviesen que ser relacionados con la intensidad. Esto no era del todo correcto.

El hombre diestro y la mujer zurda, si tienen sólo un orgasmo simple, y clitoral, pueden reaccionar a la derecha con toda la zona de territorio incluida las zonas del olfato (fronto-basalmente a la derecha) y del oído (temporo-basalmente a la derecha).

Sin embargo también puede ser que sólo reaccionen uno o dos relés como Focos de Hamer, según de cómo estén las vías. Seguidamente explicaré este mecanismo todavía más claramente.

Entonces si, por ejemplo, reacciona el relé bronquial motor, que es lo que sucede a menudo, los dos grupos tienen una denominada “expiración prolongada” (fase larga de emisión del aire con cada respiración), al mismo tiempo que un asma bronquial.

Sin embargo no se trata de asma bronquial, esto existe sólo en el denominado "orgasmo doble", sino de ahogo bronquial con expiración prolongada.

Los conceptos de eyaculación en el hombre diestro y de orgasmo clitoral en la mujer zurda, que pertenecen los dos al área cerebral a la derecha inherente al territorio, corresponden al denominado "orgasmo simple".

Hablamos de orgasmo "simple" o "unilateral" independientemente cuantos relés reaccionan juntos como Focos de Hamer en este lado cerebral derecho. El número de relés que reaccionan depende de la o las "vías", que pueden ser establecidas en el momento del primer amor, pero también derivar de las sucesivas "recaídas".

Naturalmente la situación es al contrario en la mujer diestra y el hombre zurdo. Mientras que la mujer diestra sólo puede reaccionar unilateralmente, es decir, con orgasmo "simple" (vagino-rectal), en el hombre zurdo un orgasmo unilateral o simple recto-anal se produce prácticamente sólo en los homosexuales (con relación anal sin eyaculación).

Normalmente el hombre zurdo no impotente reacciona "en los dos lados cerebrales" o con "orgasmo doble", lo cual trataremos en el tercer apartado y prácticamente representa siempre una breve constelación esquizofrénica. En el segundo apartado debatiremos la cuestión de si tales fases PCL dobles con orgasmo en los dos lados o bilateral no tiene que ser precedida también por dos procesos controlaterales (es decir, en los dos hemisferios) parecidos a los conflictos activos.

La sintomática de la mujer diestra con orgasmo simple (vagino-rectal) puede, entre otras cosas, ser un lamento laringal con inspiración profunda (fase de aspiración del aire en la respiración), ("se ha quedado sin aire"). Naturalmente también aquí todos los relés pueden reaccionar en la sucesión habitual de la corteza cerebral izquierda, en particular las regiones corticales izquierdas inherentes a los conflictos de territorio, naturalmente siempre a condición de que no exista precedentemente ningún conflicto cortical activo/en suspensión.

En la mujer diestra, con orgasmo simple, vemos a menudo una inspiración prolongada, "intenta aferrar el aire".

Respecto a todo este tema hay que subrayar en particular una cosa: en la naturaleza el orgasmo y todo el acto del apareamiento son una cosa muy seria. Es lo que muchas personas hoy día no consiguen entender, para ellos un "polvo" no tiene mayor significado que el placer de un cigarro. Para nuestro cerebro/ordenador este momento biológico fundamental, sin píldora, aborto ni preservativo, ha permanecido como siempre un suceso biológico de la máxima seriedad. Una nueva mirada al reino animal muestra lo seriamente que se produce el acto de apareamiento. Consecuentemente debe ser también importante a nivel biológico, pero sólo "a su debido tiempo".

Dado que este acto está integrado en el programa vital de una especie, pone en marcha nuevos programas (embarazo) y eventualmente programas especiales, por ejemplo, cuando hay disfunciones en la cría de los pequeños (adenocarcinoma mamario).

#### **8.4.7. El denominado “saltar” de un conflicto y también del tipo de orgasmo de un hemisferio al hemisferio opuesto, en el caso de un conflicto activo en suspensión precedente o modificación de la situación hormonal. La impotencia.**

Nuestra visión biológica del acto del amor, que tiene la ventaja de ser reproducible y por lo tanto demostrable en sentido científico, nos explica casi todos los fenómenos que hemos visto hasta ahora parcialmente sin conseguir encuadrarlos, de un modo totalmente simple y comprensible.

Seguramente no se puede dar explicaciones psicológicas de estos fenómenos del acto del amor, lo que siempre, en vano, hemos querido hacer.

Estas cuestiones arcaicas se desarrollan a nivel biológico y tienen también su sentido biológico. El hecho de que hasta ahora no lo hayamos entendido no cambia la realidad.

Una mujer diestra reacciona en el lado cerebral derecho y la ovulación se bloquea cuando se modifica su situación hormonal, esto puede suceder por un conflicto en la región de territorio femenino a la izquierda con programa EBS o por el embarazo, por un conflicto de pérdida con necrosis de los ovarios, por la menopausia o la toma de la píldora anticonceptiva. Con un conflicto sexual, por ejemplo con úlcera del cuello/orificio del útero y úlcera del íntima de las venas coronarias, se modifica también el modo de sentirse de la mujer, con desaparición de la ovulación y cambio del lado cerebral tras la fase aguda del conflicto, es decir, la mujer se siente “masculina”. Entonces se vuelve o masculina lesbiana o prefiere un hombre femenino, por lo cual ella haría “el hombre”.

Pero con este cambio al lado cerebral derecho cambia también el tipo de orgasmo: una mujer así ahora tiene el orgasmos clitoral, masculino. Asumiría así dentro de la estirpe natural una posición del todo diferente, que “ella” mantendría también con un conflicto duradero, porque desencadenaría los mecanismos naturales para no resolver este conflicto hasta el final de su vida (para evitar un infarto cardíaco derecho letal con embolia pulmonar). Respecto a su marido una mujer así, que reacciona masculinamente, ahora es “frígida”.

La denominada frigidez en nuestro tiempo se considera como una enfermedad o una anomalía. La frigidez para la mujer del “homo sapiens” sería, como muestra una mirada al comportamiento de los pueblos primitivos, la normalidad durante el 95% del tiempo de la edad fecunda. De hecho durante el embarazo y los sucesivos tres años de lactancia una mujer, normalmente, no está preparada para el acto sexual.

Nuestra denominada civilización “parabiológica” quiere convencernos de que las mujeres tendrían que estar disponibles cada noche para el sexo, al denominado “deber conyugal”, y por añadidura con la píldora, el medio anticonceptivo que vuelve (temporalmente) masculinas a las mujeres. Si no están disponibles tienen que someterse a psicoterapia.

Ahora que podemos entender las causas de estas situaciones sabemos lo insensato que era. En realidad hemos actuado del modo incorrecto todo lo que era posible hacer mal. En este caos biológico, que cada vez se vuelve peor, las religiones y las confesiones han añadido su moral sexual arbitraria con la que han

provocado infinitas penas y peligros a las pobres mujeres; piénsese sólo en los abortos impuestos por motivos religiosos.

Dado que la moral sexual de la iglesia, especialmente de la católica, ha sido ratificada casi exclusivamente por hombres no casado (en su mayoría homosexuales), a la mujer sólo se le ha concedido la sexualidad de un modo inevitable, la que pasa "sin notarse" como en la concepción de Jesús por el "Espíritu Santo", en el que María fue fecundada sin sexo y a escondidas.

Una "sexualidad minimalista" de la mujer, es decir, una sexualidad con el único fin de concebir estaría en cierta medida casi cerca de la biología, si no se hubiese introducido en el s. XIII la denominada "monogamia" para el pueblo.

Por el contrario los nobles: los condes (entonces oficiales de justicia), caballeros, príncipes, abades y obispos príncipes tenían el denominado "ius primae noctis", es decir, el "derecho" a la primera noche.

Por lo tanto podían violentar a placer y siempre que querían a cualquier muchacha virgen de sus subditos. A partir de esta esclavitud sexual de la mujer se ha desarrollado nuestra moral sexual.

Comencemos sistemáticamente con el saltar de los conflictos de un lado cerebral al otro:

1. La mujer diestra tiene normalmente el orgasmo vagino anal ( o vagino-rectal). Sin embargo con una estimulación adecuada puede llegar también a un orgasmo clitoral. El orgasmo vaginal se produce por el lado cerebral izquierdo, el clitoral por el lado cerebral derecho.
2. La mujer zurda tiene normalmente el orgasmo clitoral, producido por el lado cerebral derecho. Sin embargo con una estimulación adecuada puede llegar al orgasmo vagino-recto-anal producido por el lado cerebral izquierdo.
3. El hombre diestro normalmente tiene el orgasmo pene-clitoral (de pene y clítoris) producido por el lado cerebral derecho. Sin embargo con una estimulación adecuada puede llegar al orgasmo recto-anal producido por el lado cerebral izquierdo.
4. El hombre zurdo normalmente tiene el orgasmo recto anal, pero además a menudo el orgasmo pene-clitoral, con el que solamente puede producirse la eyaculación, es decir, el "doble orgasmo". Entonces el hombre zurdo normalmente tiene el orgasmo más fuerte, porque es doble.

Si a causa de un conflicto biológico o de modificaciones de la situación hormonal se cambia el lado cerebral (el denominado saltar a otro hemisferio) se pueden presentar las siguientes situaciones:

1. la mujer diestra normalmente es vaginalmente impotente, por lo que ahora puede experimentar el orgasmo clitoral. Ahora prefiere, siempre que lo quiera, hacer sexo con hombres femeninos y el acto sexual de un modo masculino con el orgasmo clitoral. Dado que los hombres en general no entienden mucho de esto, se considera "frígida", lo que efectivamente sólo es verdad en el caso de un conflicto sexual biológico.
2. La mujer zurda biológicamente tiene, y se ve muy bien, una función totalmente diferente de la diestra. También ella, por mucho que pueda parecer

contradictorio, está bloqueada sexualmente de un modo pasajero, ahora que ha cerrado la mitad cerebral derecha, masculina, siente por primera vez el orgasmo vaginal y puede, de hecho, quedar embarazada mejor que antes, cuando experimentaba el orgasmo clitoral con el lado cerebral derecho. A pesar de eso o a causa del conflicto sexual se ve incluso obligada al embarazo, en sentido biológico bien entendido.

3. El hombre diestro, dado que su lado cerebral derecho está cerrado por no haber resuelto su conflicto, normalmente tiene todavía el orgasmo recto-anal. Es decir, es homosexual o más o menos impotente (impotentia coeundi) respecto al pene.
4. El hombre zurdo está psicológicamente bloqueado de modo pasajero pero siente ahora por primera vez el orgasmo pene-clítoris producido en el lado cerebral derecho, de tal forma que un zurdo así con conflicto de territorio al menos por un cierto tiempo puede hacer de jefe sustituto de territorio, por lo que se refiere al apareamiento, aunque se vuelve "homosexual macho" si el conflicto de territorio dura mucho.

No sé si he conseguido clasificar ya todo de un modo correcto, quiero decir bajo el perfil biológico. Para los médicos, estando acostumbrados durante siglos a considerar estos programas especiales, biológicos y sensatos como cosas negativas, como "disfunciones patológicas", insuficiencias, errores y cosas parecidas, ahora es demasiado difícil comprender de repente que estos programas EBS están previstos por la madre naturaleza con el fin de crear relaciones y uniones sociales, familias, manadas, estirpes, etc., para los que estas supuestas "disfunciones", estas modificaciones de la función e "impotencia" son procesos particularmente sensatos y necesarios para la supervivencia, justo de los programas especiales, biológicos y sensatos (EBS) de la naturaleza.

Espero, queridos lectores, que no os habréis desilusionado leyendo ahora las descripciones del acto sexual, que siempre se ha descrito como irracional e incluso "indescriptible", descubriréis y entenderéis cosas totalmente diferentes al respecto. Será todavía más fantástico que antes, en cualquier caso menos irracional.

El orgasmo bilateral u "orgasmo doble" de la borrachera de amor, del que a los escritores que querían narrar la alegría del acto sexual no les salían las palabras, ese orgasmo doble ahora puede ser descrito con palabras científicas sin que pierda nada de su fascinación.

Definición:

El orgasmo "doble" es la crisis epileptoide del programa EBS del apareamiento desencadenada al mismo tiempo en los dos ámbitos de territorio de los dos hemisferios, es decir,

- a) La crisis epileptoide vagino-recto-anal directa del lado cerebral izquierdo
- b) La pene-clitoral directa del lado cerebral derecho.

En el momento de la crisis epileptoide cortical, que se produce al mismo tiempo en los lados cerebrales, el amante se encuentra en constelación esquizofrénica. Este

sentimiento de “locura” pasajera ha representado hasta ahora una gran parte de la fascinación del acto de amor. Lo hemos llamado “borrachera de amor”. En los animales, relativo a las hembras, que cumplen este acto de amor sólo en el momento de la ovulación y con el único fin de la reproducción, encontramos este “orgasmo doble” más frecuentemente que en la mujer, que precisamente quiere evitar la reproducción y conseguir sólo placer.

En situación normal, es decir, sin conflicto y sin alteración hormonal, el hombre zurdo y la mujer diestra tienen una cierta ventaja en el vivir “la borrachera de amor”: el hombre zurdo la experimenta casi regularmente porque experimenta el orgasmo recto-anal a causa de su zurdismo y el orgasmo clitoral forzosamente por la eyaculación. La mujer diestra experimenta el orgasmo vagino-recto-anal normalmente y además puede experimentar fácilmente al mismo tiempo el orgasmo clitoral con una técnica amorosa adecuada.

También aquí es como para muchas otras cosas de la Nueva Medicina: incluso siendo tan fácil entender la cuestión bajo el aspecto teórico, cuando se entra en detalles comienzan también los problemas de comprensión.

Tenemos que pensar siempre que los diferentes orgasmos de la persona son de tipo artificial o no biológico. A causa de las normas no biológicas que han creado los fundadores religiosos se vuelve todo mucho más complicado e incomprensible.

#### **8.4.8. Sexualidad en la denominada “constelación esquizofrénica”**

Tomemos nuevamente nuestros cuatro grupos:

1. La mujer diestra, que probablemente experimentaría un orgasmo biológicamente sólo cada 3-4 años (tras el embarazo y el correspondiente tiempo de lactancia), y por la precisión antes de una ovulación, con constelación esquizofrénica de las dos regiones de territorio, que aquí vamos a indagar, se podría comportar de un modo totalmente diferente. Sustancialmente llamaremos un estado así “constelación post-mortal”, a veces con acentuación del conflicto del lado cerebral izquierdo “constelación suicida” o, cuando las dos vías tienen carácter sexual, “constelación ninfómana”. De hecho un conflicto en la región de territorio no tiene que ser necesariamente un conflicto sexual en sentido específico. Aquí el concepto de la denominada vía tiene mucha importancia, porque hay dos posibilidades:
  - a) si la vía, por lo que respecta a un hemisferio o a los dos, no es inherente a la sexualidad en sentido propio, puede resultar, a pesar de ello, una impotencia uni o bilateral (impotencia coeundi aut/et generandi) con crisis epileptoide en la fase PCL.
  - b) Si la vía tiene que ver con la sexualidad real y propia en uno o los dos hemisferios, entonces con cada recaída uni o bilateral tiene lugar

también una sucesiva crisis epileptoide, sin embargo muy atenuada, como normalmente se produce en la constelación esquizofrénica.

Vemos aquí también como la impotencia y el orgasmo atenuado, incluso bilateral o simplemente “doble” (indebido) son muy afines. Obviamente procesos parecidos en la naturaleza o en los pueblos primitivos serían muy raros.

En nuestra civilización los hombres han estado convencidos de que la sexualidad forme parte de las necesidades cotidianas como comer, beber o dormir. Esto biológicamente está casi “falto de sentido” y está manipulado a conciencia. Y aun cuando sucede algo completamente insensato bajo el aspecto biológico, aún así tiene que seguir las cinco leyes naturales biológicas arcaicas. Resumiendo: la mujer diestra, que está en constelación esquizofrénica en las dos regiones de territorio, que no ha tenido ninguna ovulación y tras un cierto tiempo seguido al primer DHS (lado cerebral izquierdo), ha reaccionado de modo masculino, no podía seguir teniendo un orgasmo vagino-recto-anal, a excepción de una vía: en efecto, tras el segundo DHS, esta vez en el lado cerebral derecho, la mujer no reacciona ya de modo totalmente masculino, es decir, ya no tiene ningún orgasmo clitoral (excepto en la vía), se encuentra en constelación ninfómana, postmortal, maníaco-depresiva (esta última cosa sólo si el conflicto está acentuado en el lado cerebral izquierdo). Y a esto lo llamamos ninfomanía.

Mujeres así, por ejemplo, buscan a menudo hombres de manera platónica o quieren, si había vía, estar continuamente estimuladas a nivel del clitoris o recurren a la masturbación. No tenemos que olvidar aquí que tales mujeres en la constelación esquizofrénica, por la que gracias al segundo conflicto (en el lado cerebral derecho) tienen nuevamente su ovulación y el ciclo menstrual, pueden quedar embarazadas, lo que es la solución biológica de este estado.

2. La mujer zurda en constelación, que biológicamente tiene un orgasmo vaginal sólo cada 3-4 años (tras el embarazo y lactancia) en el periodo antes de la ovulación y tras un orgasmo clitoral, tiene un perfil hormonal totalmente diferente tras el primer conflicto biológico en la región de territorio en el lado cerebral derecho respecto al de la diestra tras el primer conflicto (en el lado cerebral izquierdo). De hecho la zurda sigue teniendo ovulación y nada impide un embarazo inmediato, a pesar de un probable conflicto sexual en la región de territorio a la derecha. También a veces esta mujer zurda sufre un segundo conflicto, esta vez en el lado izquierdo, siempre en la región de territorio (femenino), no pierde por eso la ovulación siempre que no se encuentre en una edad crítica.

Entonces tiene constelación maníaco-depresiva, post-mortal y a la fuerza ninfomano-depresiva, porque ha sufrido ya dos veces un conflicto sexual, uno tras otro, antes en el lado derecho y después en el izquierdo. En principio el estado puede ser “ninfo-depresivo” y ninfomano, si el conflicto está acentuado en el lado cerebral izquierdo. En la constelación esquizofrénica la mujer zurda y diestra son comparables nuevamente.

Aquí, respecto a la frigidez (impotencia), vale el mismo discurso que para la diestra. También aquí depende de si el conflicto sexual era la vía efectiva, correspondientemente también el orgasmo será diferente. Sin embargo se añade el hecho de que con la costumbre de la masturbación se establece una

especie de “canalización”, como se decía antes correctamente. Y, como hemos dicho, tenemos que tener en cuenta que estas cosas se pueden resolver o mantener más o menos artificialmente, porque la solución biológica es simplísima: embarazo.

Y tras 3-4- años “todo vuelve a entrar en juego”.

3. El hombre diestro normalmente tiene el orgasmo pene-clitoral, que se origina en el lado cerebral derecho. Si no puede resolver durante mucho tiempo su primer conflicto de territorio, que sufre en el lado cerebral derecho, no se le ofrece biológicamente la posibilidad de resolverlo, porque de otro modo sufriría inmediatamente un infarto cardíaco izquierdo. Se vuelve homosexual y puede sentir el orgasmo recto anal. Sin embargo el partner o la “partner masculina” puede provocar todavía, con dificultades, el orgasmo del pene, si este era la vía, manualmente y oralmente, de modo que pueda experimentar un orgasmo doble aunque el pene-clitoral sea de intensidad reducida. De aquí viene la opinión largamente difundida entre los heterosexuales de que los “heteros” no pueden experimentar el orgasmo tan intensamente como ellos. Entendemos siempre el doble orgasmo.
  
4. El hombre zurdo sufre el primer conflicto de territorio a la izquierda cerebralmente, volviéndose maniaco e incapaz del orgasmo anal. Entonces es un macho “psicológicamente casi castrado”. En este estado, sin embargo, está en condiciones todavía de aparearse y también está muy dispuesto a hacerlo. Por lo tanto en la naturaleza un lobo zurdo así será atacado por el jefe de manada y maltratado en cualquier ocasión posible hasta que sufre el segundo conflicto de territorio, esta vez en el lado cerebral derecho, entrando así en constelación esquizofrénica. En este punto el hombre zurdo todavía es capaz de tener erección y de llegar a la eyaculación con la manipulación, pero la libido es casi nula. También puede “dejarlo pasar” completamente y como tal, por ejemplo en el caso de los lobos, vuelve a ser tolerado por el jefe de manada. En el capítulo sobre las psicosis veremos que estas constelaciones no son defectos de la naturaleza, sino que tienen su sentido biológico. De hecho estos lobos zurdos en constelación esquizofrénica, en caso de muerte del jefe de manada y en el caso en el que la loba alfa, por cualquier motivo no pueda tomar temporalmente el mando de la manada, son los únicos que podrían suceder al jefe de manada, resolviendo así los dos conflictos. Todos los otros lobos de segundo rango con un único conflicto de territorio no deben e instintivamente no pueden resolver su conflicto, porque de otro modo morirían de infarto cardíaco izquierdo o derecho.

Lo que es cierto para los hombres homosexuales vale análogamente para las mujeres lesbianas, que obtienen estos efectos con el uso de vibradores. En la constelación esquizofrénica, en la constelación maniaco-depresiva, portmortal, casanova-maniaca de los hombres, es nuevamente todo posible según que lado esté acentuado, que vía exista y que estimulación se produzca normalmente. Por desgracia hasta ahora no existe ningún parámetro hormonal sistemático con este



propósito, de tal manera que sólo podemos hacer suposiciones, pero no tenemos ninguna prueba. Esto podría cambiar dentro de poco tiempo si tuviese a mi disposición una clínica.

Obviamente también los posibles conflictos de pérdida y los valores de testosterona aumentados al final de la fase PCL juegan aquí un papel importante. De estos numerosos particulares se puede calcular más o menos el tipo de orgasmo (simple o doble) (vías!!) o de impotencia, siempre sabiendo que esto tiene en común con la biología, normalmente, sólo los mecanismos arcaicos fundamentales de las 5 leyes biológicas naturales.

## **9. Ritmo vegetativo: simpaticotonía – vagotonía**

Si cualquier médico de este mundo se hubiese interesado por el ritmo fundamental de la biología, el ritmo día/noche o el ritmo de simpaticotonía y vagotonía y hubiese visitado científicamente, aunque sólo hubieran sido tres pacientes de cáncer, habría visto la correlaciones del cáncer. Y yo mismo, durante mis primeros veinte años de actividad médica, me incluyo en el grupo de los que pasaban por alto estos hechos.

Por desgracia nuestra medicina no tiene en gran consideración el ocuparse de estas cuestiones del biorritmo, incluso se puede decir que en este campo se sigue en el oscurantismo. En los libros de psicosomática de grandes dimensiones sólo se dedican unas pocas líneas al biorritmo, y estas pocas líneas son muy pobres. Según el axioma, donde hay una molestia, se habla de “distonia vegetativa” y con eso basta.

En el campo de la génesis del cáncer, de su evolución y curación, el ritmo vegetativo juega un papel de importancia fundamental.

### **Nótese:**

**La modificación del ritmo vegetativo (biorritmo) es el criterio de diagnóstico más importante de la enfermedad del cáncer, y precisamente tanto la génesis del cáncer como su curación (DHS y CL).**

La génesis de la enfermedad cancerosa, es decir, la entrada de un programa especial, biológico y sensato, consiste, por lo que respecta al biorritmo, en una simpaticotonía permanente desencadenada por un DHS, la evolución de la curación post-conflictiva, en una vagotonía permanente.

La curación final consiste en una vuelta a la normotonía.

El estado vegetativo de un paciente es el más accesible para el diagnóstico. Basta dar la mano al paciente para saber si tiene las manos frías o calientes, es decir, si se encuentra en simpaticotonía o en vagotonía.

Las alteraciones del ritmo vegetativo se consideran disfunciones circulatorias que hay que regresar al “valor normal”.

Muchas personas resisten estas alteraciones durante una semana o 14 días, si después en casa pueden sacar el estrés del hospital. Pero más allá de las 4 semanas se vuelve más difícil. Y para agravar la situación se añade el escaso conocimiento de la Nueva Medicina por parte de los médicos.

Éstos, en el hospital, ordenaban a cualquier paciente con una complicación (por ej. un drenaje pleurico o una transfusión de sangre), que ya estaba en la fase de reparación (fase PCL), y se decía siempre lo mismo: “No podemos hacer nada más, la circulación ya está afectada totalmente por el cáncer. Nuestro médico jefe ha prescrito la morfina”. A los parientes después se les contaba que el paciente ya no tenía esperanza, que el sistema circulatorio estaba totalmente destruido y que se le debía dejar morir en paz. Tras algunos días, efectivamente, moría por el efecto de la morfina.

Conozco muchísimos pacientes que han permanecido en una profunda vagotonía durante meses, con esa supuesta “disfunción circulatoria permanente”, y que hoy en día están alegremente sanos. De hecho la fase de vagotonía, la fase de reparación tras la conflictolisis, es solamente una fase que termina de un modo natural, cuando el organismo se encuentra de nuevo en normotonía. Pero sólo depende de la naturaleza, cuando el organismo ha reparado el cerebro y también el órgano, de tal manera que el individuo puede retomar la lucha de la vida. Si un hombre o un animal se levanta antes de que la reparación haya concluido y se encuentra de nuevo en la lucha por la existencia, eso sería un verdadero suicidio. Justo como en la fase de conflicto activo el organismo moviliza todas las fuerzas para superar el conflicto a su favor, así en la fase de reparación busca tener la máxima tranquilidad, de modo que el Foco de Hamer en el cerebro y el tumor en el órgano puedan cicatrizar.

Así como es posible dividir el día en 24 horas en una fase diurna y nocturna, también en la enfermedad del cáncer se puede distinguir una fase diurna de simpaticotonía permanente o fase de conflicto y una fase nocturna de vagotonía permanente o fase de reparación. Y al igual que la persona de noche no está enferma porque duerme y de día no está mala porque no duerme, en principio la fase de conflicto activo, igual que la fase de reparación, son normales.

Sustancialmente por eso la enfermedad del cáncer es algo normal. Es cualquier cosa menos una célula enloquecida, que supuestamente se comporta de un modo loco destruyendo todo, que crece de manera incontrolada y se multiplica y lucha contra su supuesto “organismo huésped”. El tumor, contra el que se vuelve la ira de los médicos, es sólo un indicio relativamente inocuo de la “enfermedad” verdadera en la psique y en el cerebro. Básicamente podemos considerar un conflicto, que sufrimos en el instante del DHS, también como un test de la naturaleza para controlar si nuestro organismo está todavía en posición de superarla con el programa especial que sigue. Si no superamos el test, tenemos que dejar libre el puesto que ocupamos en el mundo para otra persona que consiga superar esa prueba.

El tumor en el órgano muestra solamente que ya desde hace tiempo no hemos superado este test y que es urgente superarlo. Quien extirpa este tumor con la esperanza de sanar del todo de la enfermedad es como la persona que al mediodía cierra los ojos y piensa que está amaneciendo.

Hasta que no aferremos el ritmo vegetativo como pulsación de la naturaleza, no podemos comprender en absoluto la Nueva Medicina.

Todos los principios y leyes de la naturaleza están en relación, de hecho al final son pocos a los que se puede reconducir todo. Un principio parecido es el ritmo de la naturaleza, que llamamos, en referencia a nuestro organismo, ritmo vegetativo. Mis pacientes se saludaban por la mañana con un apretón de manos: "Ah, tiene las manos bien calientes, parece que sus circuitos funcionen perfectamente". Ciertamente, ahora que se sabe es fácil decir que se habría podido descubrir con facilidad, porque todo cáncer en conflicto activo tiene una simpaticotonía permanente y todo cáncer en la fase de reparación tras la solución del conflicto tiene una vagotonía permanente. (Lo mismo vale naturalmente para las enfermedades oncoequivalentes).

¿Qué relación hay entre este fenómeno y nuestro biorritmo? ¿Dónde se sitúa la disfunción? ¿Se trata realmente de una disfunción? Las preguntas tienen que ver sobre todo con una comprensión radical del cáncer.

Comencemos desde el principio: en nuestro ritmo diario existen dos fases:

#### 1. la fase diurna:

en esta fase trabajamos y luchamos, tenemos que estar bien despiertos. Dura más o menos desde las 4 de la mañana hasta las 8 de la tarde en verano y de las 6 hasta las 6 de la tarde en invierno. Están inervados los órganos denominados "ergotrópicos", es decir, los "órganos del trabajo, músculos, corazón, cerebro.

#### 2. la fase nocturna:

en esta fase dormimos. Psique, cerebro y órganos descansan del trabajo. En esta fase están inervados y muy irrigados de sangre los denominados órganos "trofotrópicos": estómago, intestino, hígado, páncreas. La nutrición se produce tranquilamente. Psique, cerebro y órganos, todo el organismo recupera las fuerzas para el día siguiente.

La medicina denominada moderna, sin embargo, ha intentado ignorar este ritmo día/noche.

En las secciones de reanimación ya no existe ningún ritmo día/noche. Siempre están las luces encendidas, la presión sanguínea, señal segura de la diferencia del ritmo entre el día y la noche, se mantiene "estable", como se dice eufemísticamente, durante las 24 horas.

Esta es la primera cosa sin sentido. Para mantener artificialmente alta la presión sanguínea, que en cada persona sana que duerme desciende sistólicamente por debajo de 100 mm Hg, se suministra al paciente continuamente "fármacos para la circulación", que no son otra cosa que simpaticotónicos. En la práctica al paciente no puede dormir profundamente.

Recordemos el esquema del desarrollo bifásico de todos los programas especiales, biológicos y sensatos del capítulo 7 sobre las dos fases de todas las enfermedades si se produce la solución del conflicto: el ritmo normal día/noche es la normotonía, en la primera fase de estrés de conflicto activo domina la simpaticotonía, en la segunda fase de reparación con conflicto resuelto, la vagotonía, tras la conclusión de la fase PCL, de nuevo la normotonía. Entre DHS,

CL y el regreso a la normalidad hacia la eutonía, se sitúa, por ejemplo, una enfermedad cancerosa.

Para poder comprender el sentido y la sustancia de la modificación del biorritmo, queremos presentar una vez más un típico conflicto de territorio mediante el ejemplo del ciervo: un ciervo joven irrumpe en el territorio de un viejo y, aprovechándose del efecto sorpresa, saca al viejo ciervo de su territorio. Este último sufre un DHS con conflicto de territorio permanente. Este DHS con correspondiente conflicto de territorio prevé al mismo tiempo entrar en un programa especial o de emergencia. Esto puede causar la muerte del ciervo viejo, pero también puede ser su suerte. Porque si no se hubiese sufrido ningún DHS, su organismo no tendría ningún estímulo para movilizar todas sus fuerzas. Por el contrario así moviliza todas sus fuerzas y actúa a pleno ritmo. Se prepara a fondo, lleva a cabo un ataque, saca toda su experiencia de lucha acumulada durante años. El ciervo joven no está preparado y tiene que abandonar el campo. El ciervo viejo a aprovechado su ocasión, quizás para un año, o dos, incluso tres, quién lo sabe.

Una o otra vez se repetirá la ley de la lucha por el territorio. Entonces el ciervo viejo, vencido en el campo de batalla, se irá dejando el territorio al joven sucesor. El ciervo viejo perderá las fuerzas, adelgazará y al final morirá de debilidad como una persona que está enferma de cáncer y no ha sido capaz de resolver su conflicto.

Decidme vosotros, un DHS con su simpaticotonía y la entrada de un programa especial, ¿es sólo una disfunción o es un proceso necesario para la supervivencia en la naturaleza? A la naturaleza le han hecho falta muchos millones de años para crear este fantástico sistema con cientos de variantes, como ha sido confirmado. Por lo tanto no puedo creer que no tenga ningún sentido, incluso aunque nosotros, hombres miopes, sólo seamos capaces de considerar todo como “disfunción, enfermedad, etc”.

Cierto que no se puede consolar al enfermo diciéndole que su muerte también sería algo normal. Estamos acostumbrados a “combatir” todas las enfermedades, tumores, bacterias, incluso los síntomas individuales como fiebre, conato de vómito, edemas, etc. Son algo “malo, maligno” que destruye al hombre. Creo que tenemos que aprender urgentemente un nuevo modo de entender la realidad de la enfermedad.

La fase de surgimiento del cáncer, de conflicto activo es igual que una fase diurna permanente. Así se nos describe en la Iliada que el “furioso Aquiles” estuvo enfadado durante mucho tiempo hasta que mató a Héctor, que había asesinado a su amigo Patroclo. Justo después Aquiles murió de un infarto cardíaco.

El paciente que está en ritmo diurno permanente, no puede dormir, tiene una producción elevada de adrenalina, pierde peso hasta que resuelve finalmente su conflicto o no puede resolverlo ya nunca.

Normalmente a la fase diurna permanente de conflicto activo le sigue la fase postconflictiva, la fase nocturna permanente o de reparación.

Toda enfermedad cancerosa u oncoequivalente es por lo tanto un proceso rítmico día/noche postergado durante mucho tiempo. No se puede creer que un proceso así pueda ser “casual”. También hay que excluir la hipótesis de los aprendices de

brujo de que un proceso regulado así es la obra “casual” de una célula enloquecida.

Todo nuestro organismo funciona guiado por sus dos inervaciones simpática y parasimpática, con el ritmo día y noche de tensión y relajación, fase de estrés y fase de reparación, con fase de conflicto activo y de solución del conflicto, con surgimiento del cáncer y curación del cáncer.

Este sistema nervioso vegetativo es el segundo sistema más antiguo de nuestro cuerpo. Deriva del tiempo en el que el denominado puente o pons de nuestro actual tronco cerebral era casi “el cerebro” en nuestros antepasados más primitivos. Debe haber sucedido hace 80-100 millones de años; antes de que existieran los mamíferos, cuando por primera vez se delineó la diferencia entre día y noche, la temperatura corporal se volvió regulable y el organismo mostró una especie de reloj que indicaba el ritmo noche/día.

### **9.1. El sistema nervioso vegetativo: la central computerizada de los sucesos rítmicos biológicos de nuestro cuerpo.**

Cuando nuestro organismo está sano oscila en los denominados ritmos y al mismo tiempo en ciclos más grandes. Llamamos el ritmo de varias maneras: ritmo día/noche o también ritmo despierto/sueño o ritmo tensión/relajación o ritmo simpaticotónico/parasimpaticotónico (=vagotónico).

Este ritmo día/noche en el hombre y en el animal oscila como un péndulo, donde algunas especies animales (“cazadores nocturnos”) de noche tienen la fase de tensión y de día la fase de reposo.

Este ritmo, que llamamos también ritmo vegetativo, es un componente esencial de todo nuestro organismo, de hecho de toda nuestra vida. La funcionalidad de todos nuestros órganos se coordina por este ritmo vegetativo. El sistema nervioso central, que provoca tal coordinación, se llama sistema nervioso vegetativo o autónomo. A menudo se compara también con las riendas de un caballo, entre las que nuestro organismo se movería justo como un caballo. Una rienda, la simpática, tira en la dirección de la tensión, la otra, la parasimpática, en la dirección de la relajación y del reposo.

Dado que el nervio principal de todo el grupo del sistema nervioso parasimpático es el nervio vago, la inervación de reposo también se llama vagotonía. La inervación simpática y la parasimpática tienen cada una su propia “red telegráfica”, como podremos ver en los esquemas de la inervación a continuación.

En el ámbito de este libro es importante comprender esta “rienda nerviosa” de nuestro organismo, dado que cada célula de nuestro cuerpo está guiada por estas riendas. Lo vemos en la simpaticotonía permanente durante la fase de reparación PCL. Parece que sea suficiente una única “línea” telegráfica parasimpática.

La correspondiente “estación de clasificación”, los denominados ganglios, se distribuyen desde la garganta hasta la pelvis. Parece que esta “red telegráfica” tiene dos líneas de las que, dicho de un modo aproximado, una corre

paralelamente a la “línea telegráfica” parasimpática, es decir, de la médula espinal; la otra línea telegráfica es la hormonal-nerviosa:

Tálamo – hipófisis – tiroides

Tálamo – hipófisis – células insulares (alfa y beta)

Tálamo – hipófisis – corteza subrenal

## **9.2. Parasimpaticotonía o vagotonía y simpaticotonía**

En la vieja medicina clásica no sabíamos bien como encuadrar los conceptos de parasimpaticotonía o vagotonía y simpaticotonía. Todo lo llamábamos sistema nervioso vegetativo.

Si alguien no conseguía dormir, tenía los nervios alterados o si siempre estaba cansado hablábamos de “distonía vegetativa”.

Durante este tiempo con la Nueva Medicina, la simpaticotonía y la vagotona se han convertido en conceptos fundamentales, dado que sabemos que todos los programas especiales, biológicos y sensatos, si les sigue una solución del conflicto biológico, se producen con este ritmo de dos fases.

Con este propósito, queridos lectores, tendréis suficiente información en el capítulo sobre la segunda ley biológica natural.

Pero el ritmo vegetativo diferente, que en el pasado fue definido como las riendas con las que Madre Naturaleza guía a cada individuo, no existe sólo en los programas EBS, sino que también la normotonía tiene dos fases.

Excluyendo a unas pocas especies animales, los denominados “cazadores nocturnos”, la fase diurna es la fase de estrés simpaticotónica (que en verano empieza hacia las 3 y en invierno alrededor de las 5), la fase nocturna es la fase de relajación o reposo = fase vagotónica.

Los chinos las llaman yin y yang, donde el yin representa el principio femenino pasivo y el yang el masculino activo. En un sentido más amplio se podría considerar el principio femenino como la vagotonía y el principio masculino yang como la simpaticotonía.

En la mayor parte de las culturas y de las religiones se conocen dualismos parecidos. Sin embargo estos jamás se entendieron como científicamente biológicos.

De hecho cualquier comparación cojearía: en casi todas las culturas la noche representa la oscuridad, el frío y la muerte, mientras que el día representa la vida, la luz y el calor. En la naturaleza sin embargo en la noche hay reposo, calma, vagotonía; de día estrés y conflictos, a excepción, como hemos dicho, de los “cazadores nocturnos”, que tienen el ritmo cambiado, al igual que los animales que cazan.

La naturaleza misma tiene en cuenta el hecho de que los animales de presa que se encuentran en la fase PCL (con un DHS) pueden dormir sólo hacia las 3 o 4 de la mañana, cuando clarea, de modo que no sean sorprendidos y matados por los cazadores nocturnos en la oscuridad, mientras duermen.

Vamos a crear una nueva expresión para este encenderse y apagarse biológico:

### **el ritmo biológico ondulatorio.**

Tanto la normotonía como la bifasicidad del programa especial, biológico, sensato son variaciones de este ritmo biológico ondulatorio, que en mi opinión es el motor originario de la vida.

Si saltamos la primera parte de la creación de Madre Naturaleza hasta las primeras células haploides, entonces podemos decir: a las primeras células haploides les sucede la simpaticotonía según el esquema del paleoencéfalo para “redoblarse” internamente y volverse células diploides, que erróneamente en biología consideramos siempre como las primeras células (ver el capítulo sobre las reglas biogenéticas fundamentales). Con esta primerísima célula haploide no se entiende el óvulo o el espermatozoide, que se unen en la célula diploide fecundada.

Dentro del gran ritmo biológico ondulatorio de la multiplicación celular según el esquema del paleoencéfalo con simpaticotonía transcurren las “pequeñas ondas biológicas”, porque toda “multiplicación celular interna” en el orden cromosómico cuádruple como fase simpaticotónica está seguida de una división celular o separación de los grupos de cromosomas dobles como fase vagotónica.

La “gran onda biológica” está presente, como en el caso de una solución de conflicto, en el embarazo, por ejemplo en una madre y en su niño al final del tercer mes de embarazo con la división en vagotonía de las células embrionales, siempre según el esquema del paleoencéfalo y de la siguiente segunda parte (vagotónica) de la “onda biológica” con multiplicación celular según el esquema del neoencéfalo.

El lector que esté interesado puede encontrar estos argumentos en el capítulo de las reglas biogenéticas fundamentales contenido en este libro.

Aquí es obligado indicar que en la naturaleza prácticamente todo sucede en esta forma de ondas, según este “ritmo biológico ondulatorio”, motor originario de la vida.

Por medio del ritmo biológico ondulatorio toda la vida sobre la tierra está conectada con:

Onda del ritmo de una vida, onda del ritmo anual, onda del ritmo mensual y onda del ritmo de día.

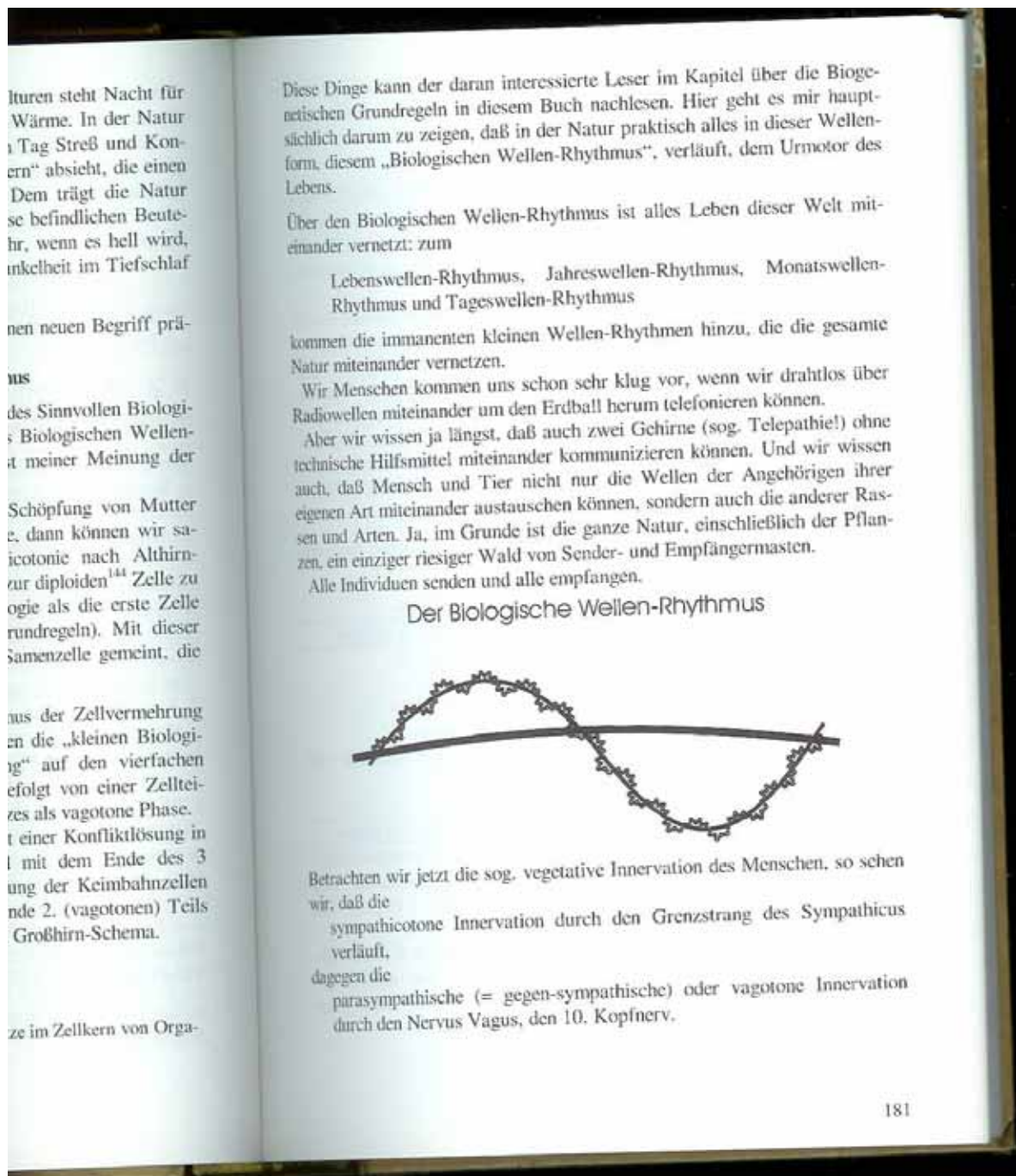
Se añaden los pequeños ritmos a ondas inmanentes, que se entrecruzan entre ellos en toda la naturaleza.

Los hombres nos consideramos ya muy buenos por ser capaces de hablar por teléfono sin hilos, mediante las ondas de radio en el globo terrestre.

Pero sabemos desde hace mucho tiempo que dos cerebros pueden comunicarse entre ellos incluso sin ayuda de medios técnicos (la denominada telepatía) y sabemos incluso que el hombre y el animal pueden no sólo cambiar entre ellos ondas pertenecientes a la propia especie, sino también con otras razas y

especies. Sustancialmente toda la naturaleza, incluidas las plantas, es un único, enorme bosque de antenas de envío y recepción. Todos los individuos envían y reciben.

### Ritmo biológico ondulatorio





Observemos ahora la denominada inervación vegetativa del hombre y veremos que

la inervación simpaticotónica transcurre a través del tronco del nervio simpático,  
por el contrario  
la inervación parasimpática o vagotónica pasa a través del nervio vago, el décimo nervio craneal.

Las dos inervaciones ya habían encontrado su colocación bajo el aspecto evolutivo, y precisamente en el exterior de la médula espinal, cuando se llegó a la rotura tan significativa de la estructura de anillo de nuestros “antepasados”.

Durante el proceso evolutivo la musculatura estriada migrada, el epitelio pavimentoso y la mucosa epitelial han migrado en la porción intestinal expelente (recto). Tras la ruptura de la estructura a anillo no teníamos ninguna inervación, dado que la inervación originaria de las partes de músculos y piel migrada con estos fue interrumpida.

A partir del quinto segmento lumbar toda la inervación de las “partes migradas” tenía que ser inervada de nuevo a través de la médula espinal. Por eso con una parálisis de fractura espinal estas partes (esfínter anal y vejiga, musculatura del cuello del útero y musculatura vaginal, así como la musculatura de las ampollas rectales y de la vejiga y las correspondientes mucosas de epitelio pavimentoso sensible) se paralizan, mientras que todo el tracto gastro-intestinal permanece inervado simpáticamente y parasimpáticamente a través del tronco del simpático y el vago, porque su inervación no se produce a través de la médula espinal. (Ejemplo: la anestesia epidural afecta sólo a la sensibilidad del cuello del útero y vagina sin afectar a la peristalsis uterina).

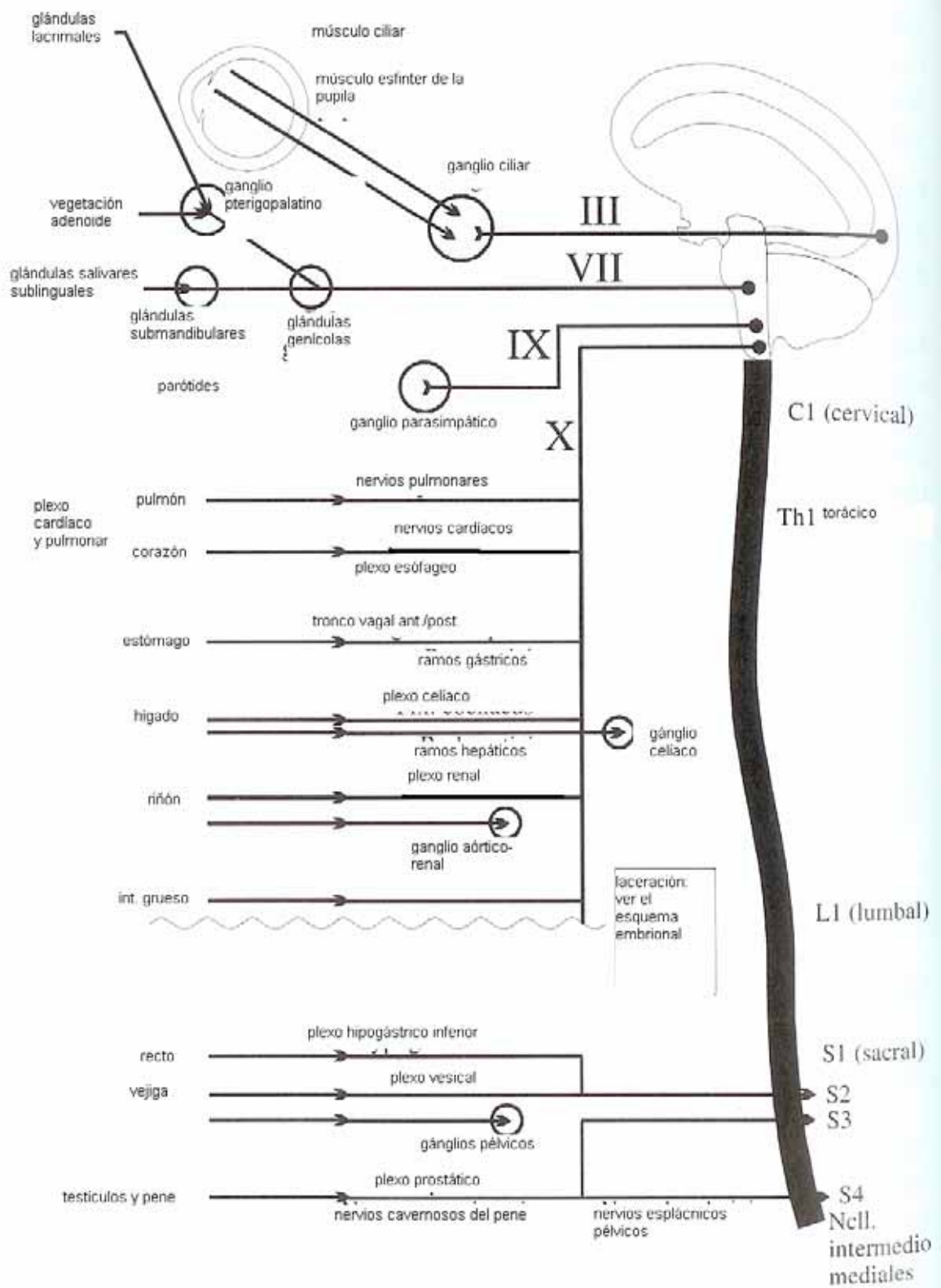
En la simpaticotonía y la parasimpaticotonía (=vagotonía) hay que hacer una distinción:

simpaticotonía	vagotonía
órganos directos del paleoencéfalo	
reposo, actividad reducida del tracto gastro-intestinal y de sus órganos correspondientes	actividad aumentada, por ej.: mayor peristalsis mayor secreción mayor absorción mayor asunción de alimentos y digestión sueño
órganos directos del neoencéfalo	
aumento del estrés, lucha por la existencia, el organismo está despierto. Todos los órganos directos del neoencéfalo tienen un mayor metabolismo, siempre están en alerta. El organismo, respecto al ambiente que lo rodea, está listo para las máximas prestaciones.	Reposo de las prestaciones máximas. Relajación y regeneración de todos los órganos directos del neoencéfalo en el sueño y en el reposo. Sólo las funciones de control más importantes (oído, olfato...) están todavía activas para anunciar que el enemigo se acerca.

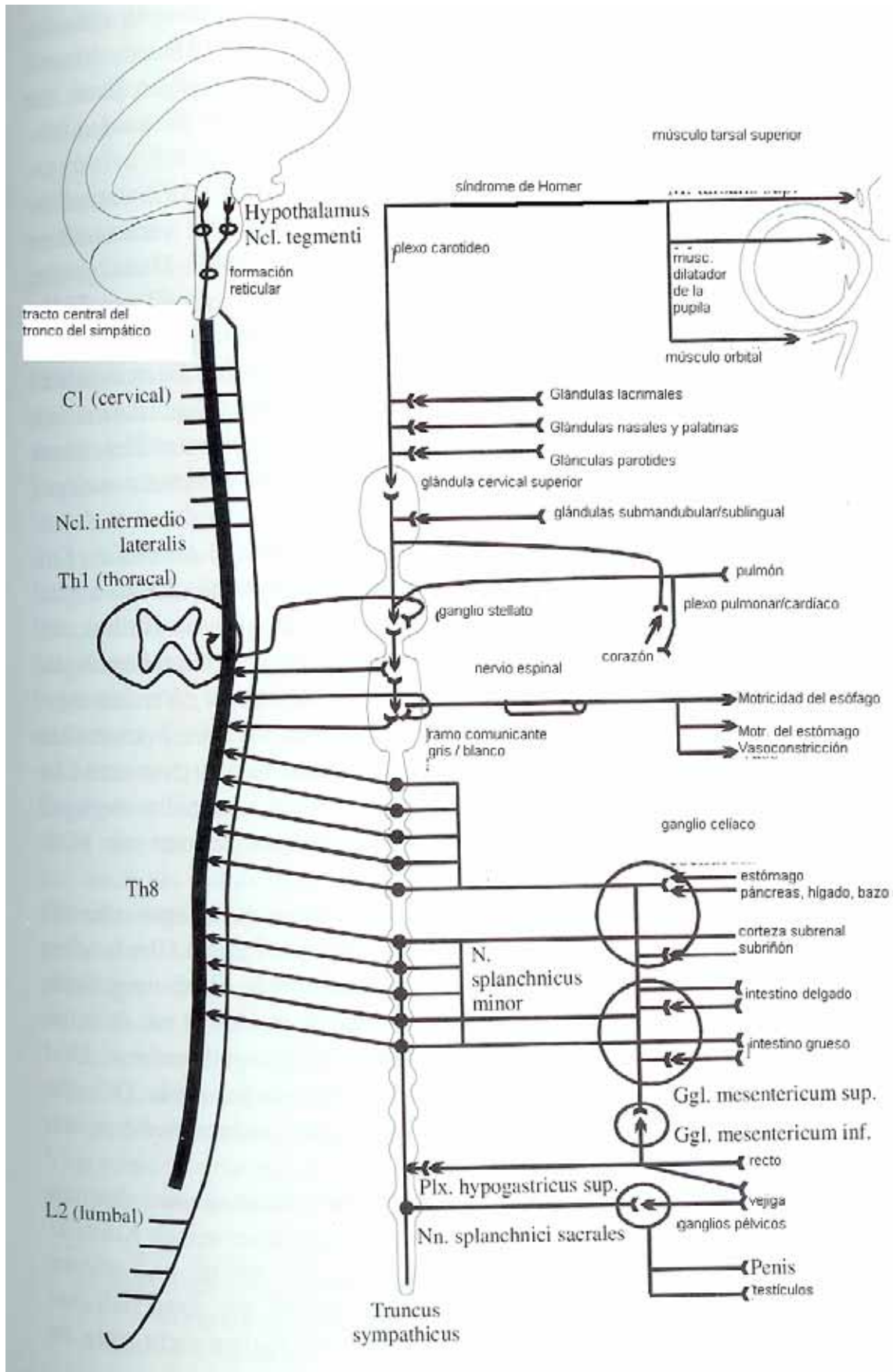
Aunque desde los primerísimos grados evolutivos hasta los estadios de desarrollo actuales la simpaticotonía y la parasimpaticotonía han permanecido siempre iguales, sus funciones se han hecho del todo diferentes con la evolución de las funciones cerebrales en el curso del tiempo mediante el desarrollo del neoencéfalo, para el paleoencéfalo y los órganos directos de éste: proliferación celular en fase activa, mientras que para el neoencéfalo y los órganos directos de él: proliferación celular en fase de reparación.

Estas importantes correlaciones son difíciles de entender para muchos, mucho más porque han rechazado la llave de los conocimientos de la Nueva Medicina. Estos conocimientos deberían realmente poner fin a las insensatas prácticas farmacológicas polipragmáticas de la actual medicina oficial o de estado, donde en caso de emergencia no se debe renunciar a los remedios realmente importantes según el experto, por lo que si un médico demasiado celoso quiere “hacer un intento de curación con las medicinas”, preguntémosle: ¿Dónde tiene que funcionar su fármaco, en la simpaticotonía o en la parasimpaticotonía (= vagotonía)? ¿Y sobre que parte cerebral?. Normalmente no sabe que responder, ya que él mismo no toma nunca medicinas, como se a comprobado en innumerables investigaciones.

### **9.3. El sistema nervioso parasimpático**



## **9.4. El sistema nervioso simpático**



La "red telegráfica" del simpático en el hombre y en los animales superiores, está construida a la perfección, porque en caso de necesidad de fuga, por motivos de defensa o por un ataque, la transmisión de la información nerviosa a nivel del simpático tiene que funcionar instantáneamente. Cualquier retraso conllevaría como consecuencia la muerte del individuo. Por el contrario la relajación o el reposo tras la lucha se puede retrasar un par de segundos.

En nuestro organismo hay órganos y sistemas de órganos que sirven sobretodo para recuperar las fuerzas, para reconstruir las energías consumidas, mediante la organización de refuerzos "al frente". A estos pertenece por ejemplo el tracto gastro-intestinal.

Aunque originariamente este tracto gastrointestinal se extendiese desde la boca hasta el ano, en el proceso evolutivo ha sido recubierto parcialmente por la mucosa ectodérmica de la cavidad oral y del perineo, y hoy se extiende sólo desde la extremidad del duodeno hasta 12 cm por encima del ano. Sin embargo en estas regiones crecidas sobre el viejo epitelio adenointestinal se ha conservado todavía en profundidad como estrato de subucosa.

También las inervaciones opuestas pueden estimular el mismo órgano, por ejemplo el estómago: la inervación simpática, que puede causar la úlcera de la mucosa gástrica del epitelio pavimentoso, en la pequeña curvatura y en el bulbo del duodeno y al mismo tiempo la inervación (principal) parasimpática, que permite una peristalsis regular de digestión. La situación es análoga en el hígado y en el esofago y en la mayor parte de los otros órganos. No sabemos todavía con precisión si hay órganos individuales o grupos de órganos que son activados sólo por una rinda, y no frenados al mismo tiempo por la otra rinda.

Sin embargo para nuestro análisis es muy importante conocer las diferentes funciones de estas riendas. Por ejemplo, si un paciente, que antes tenía buen apetito, estaba en vagotonía, de repente ya no quiere comer, y si come vomita, esto significa que su esofago está como estrangulado, es decir, ya no está en vagotonía, sino de nuevo en simpaticotonía. Y en 9 de cada 10 casos es víctima de un conflicto de pánico. A menudo se puede intuir donde ha afectado el conflicto de pánico cuando conocemos el órgano que ha reaccionado principalmente.

O si un paciente, que antes tenía las manos heladas, no tenía apetito y por la noche no conseguía dormir, sino que pensaba continuamente en su conflicto, de repente tiene las manos calientes, come de nuevo y duerme bien, y está cansado y abatido, entonces sabemos que el sistema nervioso vegetativo ha invertido la marcha y que el paciente ya no está en simpaticotonía, sino que se encuentra de nuevo en parasimpaticotonía o vagotonía.

Para el buen médico las dos situaciones tienen consecuencias terapéuticas inmediatas. En el primer caso sabe que tiene que intentar resolver el conflicto del paciente lo antes posible, si es posible, en el segundo sin embargo, tiene que ocuparse de las complicaciones del proceso de curación.

Siempre es de importancia decisiva la condición de inervación del sistema nervioso vegetativo o la situación vegetativa que hoy en día no se considera jamás en el historial clínico. Y dado que hasta ahora no se le ha dado jamás ninguna importancia, tampoco se han desarrollado los métodos para valorar la diferente condición de inervación.

En la discusión sobre la leucemia veremos que se puede establecer la relación del volumen de eritrocitos respecto al plasma sanguíneo mediante el número de eritrocitos por milímetro cúbico y con el hematocrito, pero con este método no se puede determinar la cantidad total de eritrocitos. Sería grave si el paciente, en normotonía, durante la fase leucémica (vagotónica) tuviese “sólo” un valor de eritrocitos de dos millones por milímetro cúbico y un hematocrito con plasma/volumen de los eritrocitos del 17%. Sin embargo si se calcula que el paciente en la vagotonía ha aumentado dos o tres veces su volumen sanguíneo, entonces el valor de la cantidad total resulta efectivamente normal. Obviamente todos los pacientes en vagotonía están cansados y abatidos. Si se siente así también el paciente “leucémico”, entonces se dirá que está cansado y abatido a causa de la anemia.

Se ha llegado a resultados faltos de sentido propio por el hecho de que la vagotonía no se reconoce en su diversidad como fase de reparación, sino que se considera como una enfermedad.

Sucede lo mismo para la mayor parte de los síntomas vegetativos: en el pasado la fiebre era algo normal en muchas enfermedades infecciosas. Hoy, por el contrario, se tiene que combatir con antibióticos. En realidad es un síntoma cerebral del proceso de curación, signo de un edema cerebral, muy lejos de derivar de “productos del metabolismo bacterial”, cualquiera puede, por lo tanto, imaginarse a que nivel ha trabajado la “medicina sintomática” hasta ahora.

El ritmo vegetativo entre tensión y reposo, día y noche, actividad conflictiva y fase PCL de la reparación, tiene dimensiones todavía mayores: se inserta en ciclos rítmicos más grandes, como el ciclo lunar, ciclo anual de las estaciones y ciclo de la vida. Además los grandes ritmos se modifican de vez en cuando por la influencia de los planetas y de los grandes astros, sobretodo del sol.

Los hombres siempre han comparado la mañana con un niño apenas nacido, y lo mismo se dice de la primavera. Correspondientemente se han imaginado la tarde y la noche, el otoño y el invierno, como el final de la vida. En medio se encuentra el punto culminante de la vida, la fuerza creativa, la procreación, todo el denominado suceso del hombre. Si transferimos la imagen de estos ritmos vegetativos en su sustancia a las relaciones de intervención de la “enfermedad cancerosa”, entonces la fase simpaticotónica, de conflicto activo, es efectivamente una fase de fuerza potenciada y concentrada con la que se afronta un problema de un modo intensificado. El organismo abarca todos los registros y hace proceder todo a pleno ritmo para superar el conflicto reuniendo fuerzas.

Cuando del mismo modo un general guía su ejército reuniendo las fuerzas contra el ejército enemigo, esto se considera inteligente. Si nuestro organismo hace lo mismo, nosotros, aprendices de brujo, consideramos que esto es una enfermedad. El hecho de que de noche podemos descansar del trabajo y del estrés del día, el hecho de que los animales en invierno estén aletargados hasta la primavera, todo eso se considera normal. Pero ninguno entiende el hecho de que nuestro organismo, cuando ha luchado durante meses a causa de un conflicto, con todas sus fuerzas, hasta las de reserva, tras la solución de ese difícil conflicto, necesita incluso varios meses de reposo y de tranquilidad, y también esto se considera una enfermedad.

En sustancia nuestra “enfermedad cancerosa” es “sólo” un ritmo vegetativo, durante mucho tiempo, muy sensato y necesario, del cual la naturaleza nos muestra el modelos.

El modelo del ritmo vegetativo es un principio natural.

## **10. El descubrimiento de los FOCOS DE HAMER – un compendio histórico**

Desde que existe la tomografía cerebral computerizada se consigue individuar en el cerebro los aglomerantes de tejido glial que también se pueden colorear bien con los medios de contraste; en este caso normalmente el diagnóstico ya está declarado: tumor cerebral.

En 1982, es decir, un año después del descubrimiento de la Nueva Medicina, conseguí encontrar ya preventivamente un Foco de Hamer (FH) de enormes dimensiones en un paciente con un conflicto de territorio en la fase de reparación y un infarto cardíaco durante la crisis epileptoide. Desde entonces supe que no existen tumores cerebrales, sino que estos fenómenos tienen que ser todos correlatos de la fase de reparación de un suceso conflictivo biológico.

Tras haber observado con mucha precisión los Focos de Hamer (la expresión la fijaron mis opositores, que con desprecio han llamado estas formaciones que yo encontré en el cerebro “estos extraños Focos de Hamer”), estuve pronto en posición de reconocer aquellos de los que podía seguir la supuesta formación desde el inicio de la fase de reparación. Y dado que ya había descubierto la ley de las dos fases de la enfermedad, sabía naturalmente que todo proceso de la fase de reparación conlleva también un proceso de conflicto activo.

La desgracia ha hecho que en muchos pacientes los Focos de Hamer en la fase de reparación se reparasen mediante la acumulación de células gliales (tejido conectivo). Esto va acompañada por una mayor rigidez del tejido, pero no provoca molestias hasta que el organismo no enferma de nuevo con un conflicto en el mismo punto.

Se me presentaban dificultades enormes:

1. En el caso del cáncer (entonces me concentré en esta enfermedad porque creía que había descubierto solamente los mecanismos del origen del cáncer) no era la costumbre hacer una tomografía computerizada del cerebro, excepto si existían los motivos justificados para suponer “metástasis cerebral”. En este caso particular fue mucho más difícil hacer que aceptaran hacer una TAC del cerebro. Dado que la tomografía computerizada entonces era extremadamente costosa, eran afortunados los que conseguían tener una serie de TAC.
2. Al inicio intenté recomponer la topografía de los Focos de Hamer en el cerebro, lo que resultó muy difícil porque cuando se nota algo en el cerebro eso puede ser también un viejo proceso ya terminado que no tiene nada que ver con el suceso conflictivo actual del paciente. Además no sabía si el paciente tenía otros carcinomas que hasta ahora no habían sido



diagnosticados, lo que era posible por los procesos nuevos o por conflictos biológicos totalmente actuales.

3. Encontré amplios conflictos con contenido análogo, de los que hoy sé que habían invadido varios relés con un único Foco de Hamer, es decir, el paciente había sufrido uno o más conflictos que tenían aspecto conflictivo diferente y todos habían golpeado al paciente en el mismo instante del DHS y se habían recogido en un gran Foco de Hamer.

Además había también pacientes que habían activado al mismo tiempo varios Focos de Hamer en puntos completamente diferentes del cerebro. Todos estos focos, sin embargo, tenían una cosa en común, tenían que encontrarse en fase de reparación cuando el paciente mostraba, correspondientemente, todos los síntomas de la fase PCL de conflicto resuelto.

4. Para todos estos Focos de Hamer en la fase de reparación tenía que haber ahora en el cerebro alguna formación que se pudiese ver con aparatos y que fuese correspondiente a tal conflicto en la fase activa. Algunas veces vi esos cercos con forma de anillos concéntricos que, sin embargo los radiólogos a los que se preguntó solucionaron diciendo con una sonrisilla que eran artefactos circulares del aparato. Había estructuras semicirculares, tanto algunas que estaban delimitadas por la hoz como otras que parecían delimitadas desde el borde lateral de la TAC.
5. La colaboración de los radiólogos no sirvió prácticamente para nada. Muchos de ellos tenían un irradiador y aplicaban la denominada “radioterapia”. Los que un día fueron mis colegas no podían permitirse tomar, ni siquiera de lejos, en consideración la posibilidad de que mis resultados fuesen correctos. Los otros (entonces no había muchos radiólogos que tenían un aparato para TAC) me decían sin medios términos que en el momento en el que declarasen correctas las teorías de Hamer ya no habrían recibido ningún encargo de las clínicas. Cuando se les encargaba una TAC cerebral, normalmente era para encontrar un “tumor cerebral” o “metástasis cerebral”.
6. Dado que no poseía mi propio aparato de TAC, no tenía ni siquiera la posibilidad de realizar las indagaciones sistemáticas o de repetir los exámenes en un ángulo diferente. Solamente nos llegaba lo que “caía de la mesa de los señores”, y no era mucho. A menudo sucedía que las tomografías computerizadas no se daban a los pacientes. Y el informe escrito, por sí solo, no servía para mucho.
7. Conocía los Focos de Hamer, y los que consideraba como tales, y sabía sin embargo que pertenecían a la fase de reparación. Postulé que estos FH tenían que estar presentes ya en la fase de conflicto activo, lo cual fue refutado por los radiólogos: “Señor Hamer, aquí no vemos nada”.
8. Veía muchos Focos de Hamer, pero no podía individuar ningún cáncer, si se trataba por ejemplo de relés motores, sensoriales y periostio-sensoriales en el cerebro, que no producen ningún cáncer a nivel orgánico, pero que pueden representar una enfermedad oncoequivalente. Sin embargo yo todavía no había pensado en estas enfermedades, sino sólo en el cáncer. Y entonces me sucedió a menudo que tenía muchos más Focos de Hamer de los que buscaba y en los casos en los que el paciente tenía sólo una actividad conflictiva y todavía ninguna solución de su conflicto, no se encontraba nada.

A menudo sucedía que el paciente tenía un enorme tumor y en la tomografía del cerebro no se encontraba “nada”. Otros tenían un pequeño tumor, que estaba en fase de reparación y en el cerebro había un gran Foco de Hamer.

No me quedaba otra que seguir el desarrollo de cada científico y, como cualquier buen artesano, con 99% de “sudores” y un 1% de inspiración, comparar todas las tomografías cerebrales que pudiera obtener de cualquier modo, junto con los informes orgánicos correspondientes, con otras TAC cerebrales que tenían a su vez otros referentes orgánicos.

Al inicio se añadió otra dificultad por el hecho de que no conocía la diferencia entre diestros y zurdos, así que, como supe seguidamente, habría caído en el error todavía más a menudo si no hubiese partido del órgano. La correlación del órgano al cerebro o del cerebro al órgano siempre es unívoca.

Solamente en la correlación entre psique y cerebro o cerebro y psique es importante el ser zurdo o diestro.

Un ejemplo: las hemorroides las puede tener tanto una mujer diestra con un conflicto de identidad en la fase de reparación como un hombre zurdo con un conflicto de rencor en el territorio en fase de reparación. Sin embargo si veo en el lado izquierdo del cerebro, en un punto preciso en el lóbulo temporal izquierdo un Foco de Hamer con edema, entonces el paciente tendrá hemorroides o la reparación de la úlcera del epitelio pavimentoso rectal. Viceversa, si el paciente tiene una úlcera de la mucosa rectal en la fase de reparación, es decir, hemorroides, entonces en el cerebro en el punto del lóbulo temporal izquierdo tendrá siempre un FH con edema en fase de reparación.

Conseguí aprender a distinguir finalmente entre cáncer y enfermedades oncoequivalentes tras muchos miles de TAC del cerebro, después de establecer la correcta ubicación o la topografía correcta respecto al órgano. Subrayo también que para muchas funciones corporales, como por ejemplo la sensibilidad del periostio, que se extiende a todo nuestro sistema esquelético, había solamente una enorme laguna en el mapa cerebral y en el mapa de los órganos, porque no se podía examinar bien. En ningún tratado médico se habla de sensibilidad del periostio.

### **10.1. Los presuntos artefactos en forma de anillo en la tomografía cerebral computerizada erróneamente interpretados por los radiólogos durante casi 20 años.**

Todavía persiste la discusión sobre los denominados artefactos en forma de anillo, que existen realmente pero que entonces había visto sólo una vez cada cien pacientes, y a los que consideré Focos de Hamer con configuración de anillos concéntricos, es decir, en fase de conflicto activo. Los supuestos artefactos en anillo, a los que di una respuesta falsa, salvo unas pocas excepciones bien evidentes, y que considero FH con configuración concéntrica, han sido negados

siempre como realidad efectiva por parte de los radiólogos, siendo considerados por el contrario artefactos, es decir, productos artificiales de los aparatos.

Durante años se intentó un acercamiento a estos fenómenos. Al final me vino una buena idea por la que se volvió útil el estudio de física que realicé durante 12 semestres.

Me presenté para pedir un favor al jefe del departamento de tomografía computerizada de la empresa Siemens, el señor Feindor. Tuvimos una agradable conversación, en el curso de la cual le pedí si podíamos establecer juntos los criterios que se debían satisfacer para poder determinar con precisión un artefacto en anillo y cuando con seguridad se tenía que excluir. El señor Feindor es ingeniero y no tuvimos ningún problema para establecer las condiciones que se tienen que satisfacer en este o aquel caso. Esto sucedió el 18.5.90. El 22.5.90 se firmó el informe definitivo. Desde entonces ha estallado un verdadero pánico entre los neuroradiólogos. Sacamos conclusiones del tema cuando preparamos una serie de test en la Siemens en la segunda mitad del año.

Documento de la firma Siemens.

Erlangen, 22.12.1989

Estructuras dudosamente denominadas en anillo/artefactos en la TAC cerebral.

Los abajo firmantes han elaborado los siete criterios siguientes que excluyen la presencia de los denominados artefactos en anillo.

Por lo tanto, un artefacto en anillo no existe jamás

1. cuando en la imagen de resonancia magnética correspondiente es visible una formación en anillo evidentemente parecida.
2. cuando los anillos no son circulares, sino "magullados", es decir, aparecen visiblemente compresiones del tejido que está alrededor.
3. cuando una formación circular tiene evidentes acumulaciones de glia.
4. cuando el anillo o los anillos no son perfectamente concéntricos, respecto al aparato ("configuración concéntrica paracentral").
5. cuando aparecen varios círculos juntos, como mucho una formación en anillo puede ser un artefacto.
6. cuando las formaciones en anillo tienen un transcurso "clínico-radiológico", eso significa que en las sucesivas TAC de control son visibles siempre en el mismo punto, pero modificadas.

7. los artefactos que dependen del aparato son estructuras en forma circular o en forma de segmento circular concéntrico al aparato. Si tales estructuras corresponden a una verdadera realidad anatómica, recomendamos repetir el escáner con el paciente en posición lateral o más levantado. Si la estructura no aparece en el nuevo tomograma, por lo que respecta a las estructuras características, propias del paciente, no nos encontramos frente a ningún artefacto.

Siemens S.A.

Borrador para otro documento común relativo a un estudio proyectado sobre una serie de TAC en pacientes voluntarios, que presentaban estructuras circulares en la TAC cerebral, cuya actuación, sin embargo, fue impedida (ver texto).

Erlangen, 18.05.90

Asunto: estructuras en anillo, formaciones circulares, configuraciones concéntricas o Focos de Hamer en la TAC cerebral.

La firma Siemens y el Dr. Hamer constatan las siguientes correlaciones físicotécnicas:

Los firmantes han elaborado ya los siguientes 9 criterios el 22.12.89, que excluyen la presencia de los denominados artefactos en anillo.

Por lo tanto un artefacto en anillo no existe jamás:

1. cuando en la imagen de resonancia magnética correspondiente es visible una formación en anillo evidentemente parecida.
2. cuando los anillos no son circulares, sino "magullados", es decir, aparecen visiblemente compresiones del tejido que está alrededor.
3. cuando un cerco tiene fenómenos secundarios anulares visiblemente edematizados ("anillos edematizados").
4. cuando el anillo o los anillos no son perfectamente concéntricos, respecto al aparato ("configuración concéntrica paracentral").
5. cuando una formación circular tiene evidentes acumulaciones de glia.
6. cuando aparecen varios círculos juntos, como mucho una sola formación en anillo puede ser un artefacto.
7. cuando las formaciones en anillo tienen un transcurso "clínico-radiológico", eso significa que en las sucesivas TAC de control son visibles siempre en el mismo punto, pero modificadas.
8. tampoco estamos frente a un artefacto si las formaciones circulares son visibles sólo sobre una parte de los estratos de la TAC, pero faltan en los otros estratos.

9. los artefactos que dependen del aparato son estructuras en forma circular o en forma de segmento circular concéntrico al aparato. Si tales estructuras corresponden a una verdadera realidad anatómica, recomendamos repetir el escaner con el paciente en posición lateral o más levantado. Si la estructura no aparece en el nuevo tomograma, por lo que respecta a las estructuras características, propias del paciente, no nos encontramos frente a ningún artefacto.

Le pedí al director Feindor que me diese la posibilidad de realizar, con el aparato de la Siemens en Erlangen, una serie de test que se prolongarían durante cuatro semanas más o menos. Seguidamente habría invitado a un cierto número de neuroradiólogos que, junto con la Siemens, habrían tenido que confirmar que los casos presentados no podían ser artefactos, sino hechos reales.

La fecha prevista para esta conferencia se postergaba continuamente, hasta que un día un responsable de la firma Siemens me dijo en confidencia: "Señor Hamer, hemos encontrado las peores dificultades con los radiólogos". Ya habían declarado su desaprobación.

Para la preparación de esta conferencia habíamos hecho todas las investigaciones posibles, acordadas previamente con la Siemens, como por ejemplo desplazar al paciente e el examen de TAC desde la posición central de dos cm hacia la izquierda o desplazarlo nuevamente 2 cm hacia la derecha para ver si la configuración concéntrica siempre permanecía en la misma posición en el cerebro, lo que sucedía de hecho. O intentamos hacer con el mismo paciente controles progresivos a intervalos lo más regulares posibles, según las posibilidades con aparatos diferentes para verificar que desarrollo tomaba la configuración concéntrica.

Constituía un criterio seguro para un informe auténtico el hecho de que la configuración concéntrica apareciese sólo en un cierto número de estratos y en otros nunca.

En todos estos exámenes, que requirieron mucho tiempo y fatigas y muchos buenos consejos por parte de los radiólogos, encontramos una cosa totalmente sorprendente: un radiólogo dijo una vez que había visto estos anillos concéntricos también en los órganos y que realmente se tenía que tratar de artefactos.

Desde aquel momento en adelante se despertó mi interés por esas configuraciones concéntricas, que sin embargo normalmente eran visibles sólo al inicio del desarrollo patológico, y eventualmente eran visibles después en el hueso, cuando se recalcificaba. Se evidenció el hecho sorprendente de que el cerebro y el órgano se correspondían entre ellos en la configuración concéntrica y que esta tenía un determinado curso también en el órgano. Casi vemos por ejemplo en el hígado la clásica configuración concéntrica sólo en la fase inicial del adenocarcinoma hepático solitario.

Seguidamente el adenocarcinoma hepático solitario se vuelve oscuro en la tomografía, sin que se pueda reconocer ninguna configuración concéntrica.

En la reparación natural por medio de la TBC vemos indicios de anillos calcáreos, particularmente si no se había llegado a la caseificación total, es decir, una caverna o agujero en el hígado, sino si el adenocarcinoma hepático había

permanecido a medio camino y el carcinoma solitario sólo había sido eliminado parcialmente por la necrosis caseosa por la TBC (“cavidad esponjosa”).

## **10.2. El cerebro central y el cerebro del órgano**

Si se observa bien toda la cuestión, vemos que por una parte hay un cerebro central, conocido por todos, y por otra parte están las células de los órganos que tienen cada una su propio núcleo. Todas las células de los órganos están comunicadas entre sí e igualmente cada núcleo de las células, podríamos decir que su minicerebro está conectado con todos los otros minicerebros del cuerpo.

Podemos considerar la suma de estos pequeños cerebros como un segundo cerebro. Eso significaría entonces que en el caso de un conflicto biológico una región del cerebro central, que llamamos Foco de Hamer, se encuentra en correspondencia con otra región del cerebro del órgano, que hasta ahora hemos llamado cáncer o enfermedad oncoequivalente o alteración del órgano.

En el caso de un estímulo sensorial, por ejemplo, el cerebro del órgano envía informaciones al cerebro central y, al revés, con una respuesta motora el cerebro central envía informaciones y órdenes al cerebro del órgano.

Todavía no sabemos que sucede con precisión bajo el aspecto electrofisiológico en cada célula del cerebro y de los órganos o en las regiones o relés afectados, pero esta indagación no constituye una premisa para nuestro trabajo clínico en presencia de estos hallazgos.

## **10.3. El Foco de Hamer en la fase CA y en la fase PCL**

Con el DHS se señala en el cerebro el centro del relé pertinente y precisamente con una denominada configuración concéntrica. Entorno al centro de este relé se forman cercos bien visibles, que llamamos cercos concéntricos y parecen una diana; estos indican que el Foco de Hamer se encuentra en la fase de conflicto activo.

El área activada no es casual, sino que se trata del relé del ordenador-cerebro que es correlativo al correspondiente contenido conflictivo en el instante del DHS; este Foco de Hamer a partir del mismo instante del DHS producirá el cáncer o la enfermedad oncoequivalente en el órgano correlativo. Con el progreso del conflicto también el Foco de Hamer avanza en el cerebro, es decir, viene afectada un área cada vez más grande o la ya afectada se modifica, es decir, el tumor se vuelve más voluminoso a causa de una auténtica mitosis celular (tanto en la hoja embrional interna como por la parte directa del cerebelo de la hoja embrional media), “más grande” por la necrosis (en la parte directa de la médula cerebral de la hoja embrional media), más grande por la úlcera, más alargado a causa de muchas pequeñas úlceras (por la hoja embrional externa).

En mi primer obra de 1984 “Cáncer- Enfermedad del alma, cortocircuito en el cerebro...”, consideré este Foco de Hamer en la fase de conflicto activo todavía

como un cortocircuito, porque no conocíamos los procesos bioeléctricos. Hoy en día ya no lo llamo así, porque por cortocircuito entendemos en general una alteración del programa. Pero en el caso del Foco de Hamer esto es verdad sólo en parte. Podemos decir que es una alteración del programa normal que, sin embargo, el organismo ya sabe que tiene que afrontar.

Pero la palabra alteración no es en cualquier caso la más adecuada, porque se trata de una especie de programa especial o de emergencia. Es decir, cuando el individuo es cogido a "contrapié", inesperadamente, en una situación que no había previsto, empieza el programa de emergencia de llamamos conflicto biológico y que tiene por misión llevar al individuo al ritmo normal.

Este programa de emergencia no se refiere sólo al individuo, sino que comprende de vez en cuando varios, por cuanto puede referirse a una familia o una estirpe.

Un ejemplo: una madre asiste al accidente de su hijo de tres años, que se queda inconsciente ante sus ojos. Eso para la madre es un DHS que desencadena un conflicto biológico muy preciso, es decir, de preocupación madre/niño. Este conflicto biológico tiene un significado sensato y particular en los tres niveles: a nivel psicológico el pensamiento y la acción se concentran en el hecho de que el niño vuelva a estar sano. A nivel cerebral, si la mujer es diestra, en el cerebelo lateral derecho vemos un Foco de Hamer en forma de diana que nos muestra que está activo el conflicto madre/niño. A nivel orgánico vemos crecer el tejido de las glándulas mamarias de la mujer y madre.

El pecho izquierdo aumenta con una cierta cantidad de tejido mamario, que se utiliza en la producción de leche. Si están presente, se multiplican sincrónicamente las micobacterias de la TBC.

En la naturaleza o en los pueblos primitivos, una mujer edad en edad fértil está prácticamente siempre en condiciones de amamantar, excepto durante el último período del embarazo. Casi la madre produce en el pecho relativo al niño más leche que antes. Con esto se consigue que el niño reciba más leche y por lo tanto tiene la posibilidad de curarse más rápidamente. Cuando el niño está de nuevo sano, comienza la solución del conflicto, es decir, las células de las glándulas mamarias excedentes ya no son necesarias porque ahora al niño le basta con la cantidad normal de leche. La consecuencia es que durante al amamantamiento se origina una tuberculosis de tal manera que el niño prácticamente recibe leche tuberculosa que sin embargo no lo daña. La tuberculosis caseifica las células mamarias de nueva producción y las elimina. Queda una caverna. Justo todo este proceso es lo que llamamos ahora un programa especial, biológico, sensato y previsto y deseado por la naturaleza.

Pero ¿qué son estos Focos de Hamer en el cerebro?

Cuando son bien visibles, es decir, ya en la fase de reparación, los neuroradiólogos los llaman tumores cerebrales o metástasis cerebral; cuando se ven menos claramente, levanta perplejidad; cuando muestran un edema perifocal muy fuerte y el Foco de Hamer se puede colorear, se consideran como tumores cerebrales de crecimiento rápido; cuando forman un gran edema, incluso aunque no sea visible el Foco de Hamer, como sucede normalmente con los FH de la médula, de nuevo causan un gran revuelo; cuando se encuentran a lo largo de la

corteza cerebral, se malinterpretan como tumores de la meninge. Sustancialmente siempre son la misma cosa: sólo son estadios diferentes de la evolución de un Foco de Hamer.

Los Focos de Hamer en la fase de conflicto activo, es decir en las configuraciones concéntricas, son estados hasta ahora malinterpretados como artefactos de los aparatos. Cuando seguidamente se vuelven edematosos y por lo tanto clasificados como tumores cerebrales, el radiólogo normalmente no se toma la molestia de constatar que estos presuntos tumores cerebrales ya eran visibles antes bajo la forma de configuración concéntrica, es decir, como Foco de Hamer en la fase de conflicto activo.

Desde que la firma Siemens y yo hemos firmado el documento incluido en este capítulo, la discusión sobre supuestos artefactos debería estar definitivamente concluida. Se trata de hechos verdaderos: las formas de diana indican la fase de conflicto activo en un determinado relé o en un grupo de relés del cerebro.

Por definición no existen tumores cerebrales: las células cerebrales tras el nacimiento ya no pueden multiplicarse más, por ninguna razón, y menos en las condiciones que hasta ahora se han interpretado erróneamente como tumores cerebrales. Lo que puede multiplicarse es el inocuo tejido conector glial del cerebro que tiene justo la misma función del tejido conector del cuerpo.

Nadie puede colocar con precisión la formación histológica en la historia evolutiva de las células de tejido glial. El modo en el que se comportan en el cerebro hace sospechar que sean de origen mesodérmico. Esto se evidencia por el hecho de que la acumulación de tejido glial se produce siempre durante la fase de reparación en los relés cerebrales. Por otra parte sabemos que los neurofibromas se originan en la fase de conflicto activo, es decir, que causan proliferación celular. Pero esta no es una contradicción, porque de hecho sabemos que entre los órganos mesodérmicos están tanto los órganos directos del cerebelo como los directos de la médula cerebral. Los primeros tienen la proliferación celular en la fase de conflicto activo y el segundo grupo en la fase de reparación. Tenemos que suponer, por lo tanto, que los gliomas poseen las dos capacidades del mesoderma.

Estos focos de Hamer hiperdensos, con acumulación de tejido glial con reparaciones del organismo sobre el mismo foco, motivo de alegría en lugar de miedo o incluso de una intervención quirúrgica cerebral.

Recorramos de nuevo toda la serie: con un DHS en el cerebro se señala el “centro de relé relativo” y entonces se tiene el Foco de Hamer en formación concéntrica. Apenas vemos en la TAC esta configuración concéntrica en un determinado relé sabemos que en este relé está en curso un programa especial, es decir, el organismo ha sido “cogido a contrapié” en esa esfera conflictiva de cerebro y órgano y ha activado un programa especial.

Este programa especial hace que el organismo pueda afrontar la situación imprevista que puede afectar no sólo al paciente como individuo, sino eventualmente también a su grupo biológico (estirpe, familia, etc.). La actividad conflictiva, es decir, la configuración concéntrica en el cerebro dura hasta que se resuelve la situación conflictiva y el organismo puede regresar a la normalidad. Antes de poderlo hacer, sin embargo, el organismo tiene que pagar por el hecho de que el programa especial se ha producido con una especie de cortocircuito,



que representa un tipo de programa de emergencia. El precio es la fase de reparación, el proceso de curación en los niveles psíquico, cerebral y orgánico para volver cuanto antes posible a la condición óptima precedente. Sólo cuando esta ha sido añadida con la fase de reparación en los tres niveles, el organismo puede realmente volver a la normalidad.

Podemos suponer que el relé cerebral esté involucrado hasta que en el Foco de Hamer subsiste el programa especial en forma de configuración concéntrica, de fase de conflicto activo, llamada también simpaticotonía permanente.

Podemos imaginarnos que es como si una cantidad de corriente demasiado grande con una tensión demasiado alta se metiese en una línea de baja tensión. La línea, naturalmente se recalienta, sobretodo a causa del aislamiento.

En la bioelectricidad las cosas son ligeramente diferentes y tenemos que imaginar las células del cerebro dispuestas como en una red infinitamente complicada. A través de la simpaticotonía permanente, que en principio está prevista, las líneas de comunicación de los nervios cerebrales sufren un daño creciente (por sobrecarga), así como el órgano en el cuerpo a causa del cáncer se agranda o en cualquier caso se modifica para poder hacer frente a la nueva situación imprevista.

Hasta el final de la fase de conflicto activo en el Foco de Hamer, al menos por lo que respecta a la TAC, no sucede nada visiblemente inquietante, excepto el hecho de que permanece constantemente presente la configuración concéntrica. En la resonancia magnética, por ejemplo, podemos ver que hay una diferencia mínima respecto al tejido de alrededor.

La realidad es, por el contrario, muy diferente y podemos calcular los daños sólo cuando se verifica la conflictolisis. Ahora en la fase PCL es posible valorar todo el daño, porque justo con el comienzo de la fase PCL el organismo comienza a reparar los daños de este programa especial, tanto con multiplicación celular como con reducción celular a nivel orgánico y también con la reparación del relé cerebral afectado.

Resumiendo sistemáticamente, tras un DHS sucede lo siguiente en los tres niveles de nuestro organismo:

A nivel psíquico:

a) fase de conflicto activo (fase CA):

simpaticotonía permanente, es decir, máximo estrés. El paciente piensa día y noche en su conflicto e intenta resolverlo. No duerme y si lo hace es sólo durante la primera mitad de la noche, a períodos de media hora, adelgaza, no tiene apetito.

b) Fase de conflicto resuelto (fase PCL):

Se tranquiliza. La psique tiene que descansar. El paciente se siente cansado, pero tiene buen apetito, el cuerpo está caliente, a menudo con fiebre, a menudo con dolores de cabeza. Los pacientes duermen bien, pero en general

a partir de las tres de la mañana. Este mecanismo lo produce la naturaleza de modo que el individuo en vagotonía duerma sólo cuando comienza el día, para no ser sorprendido durante el sueño por un peligro potencial (por ejemplo un depredador). Los pacientes duermen mucho y gustosamente de día.

A nivel cerebral:

a) Fase de conflicto activo (fase CA):

Configuración concéntrica en el correspondiente Foco de Hamer (ver tabla), lo que significa que aquí está en curso un programa especial.

b) Fase de conflicto resuelto (fase PCL):

El Foco de Hamer se repara con la formación de edema y se acumula tejido glial en la región del relé afectado. De este modo se retoma la situación precedente, cosa importante para los sucesivos conflictos, pero el precio es que el tejido es menos elástico que antes. (Eventuales complicaciones causadas por el edema cerebral se tratan en el capítulo de la terapia).

A nivel orgánico:

a) Fase de conflicto activo (fase CA):

Correspondientemente a la tabla y al esquema del sistema ontogenético de los tumores y de las enfermedades oncoequivalentes en la fase de conflicto activo se produce o una proliferación celular, que biológicamente tiene un sentido totalmente particular, o una necrosis celular, es decir, una reducción celular o un agujero, que tiene un sentido especial bajo el perfil biológico. El sentido está en el hecho de que esta situación empredista, que llamamos conflicto biológico, puede ser resuelta con la ayuda de la modificación orgánica que se produce. Por ejemplo, el sentido biológico de una úlcera del íntima de las coronarias consiste en el hecho de que en la fase de conflicto activo las arterias coronarias se dilatan de modo que pueda correr la mayor cantidad de sangre aumentando así la fuerza y la resistencia del individuo. Una multiplicación de las células de la glándula mamaria, por ejemplo, tiene como fin ofrecer más leche al niño que ha sufrido un accidente de modo que pueda sanar en breve tiempo. Al mismo tiempo en las enfermedades directas del paleoencéfalo (hoy llamadas programas especiales, biológicos y sensatos) se multiplican las micobacterias).

b) Fase de conflicto resuelto (fase PCL):

Se produce la reparación por medio de necrosis caseosa del tumor por acción microbica o con reparación de las úlceras gracias a la proliferación microbica (ver tabla y esquema del sistema ontogenético de los tumores y de las enfermedades oncoequivalentes). Tanto en el cerebro como en el órgano encontramos siempre edema como signo del proceso de reparación en curso.

En los órganos directos del paleoencéfalo, al final de la fase de reparación, el parenquima empequeñecido a causa de las cavernas se multiplica alrededor de esta masa de tejido produciendo células que permanecen. Es decir: al final de una tuberculosis del hígado o del adenocarcinoma hepático precedente, el

hígado es nuevamente tan grande como antes, tiene tantas células como antes (fenómeno de Prometeo).

Seguidamente mostraremos una serie de esquemas y una serie de típicos Focos de Hamer en diferentes fases para aclarar mi exposición a la luz de estos ejemplos.

#### **10.4. Esquema del cerebro**

ismus ist von  
erst schlafen,  
Raubtier) sie  
Tage sehr viel

in Herd (siehe

und im betref-  
vorhergehende  
st für spätere  
r elastisch ist,  
em werden in

schen Systems  
-aktiven Phase  
z bestimmten  
ein Loch, das  
besteht darin,  
ir den biologi-  
erung, die vor-  
inn nach sorgt  
Phase die Kor-  
s Individuums  
llen z.B. dient  
gesundheit des  
ig werden bei  
he Sonderpro-

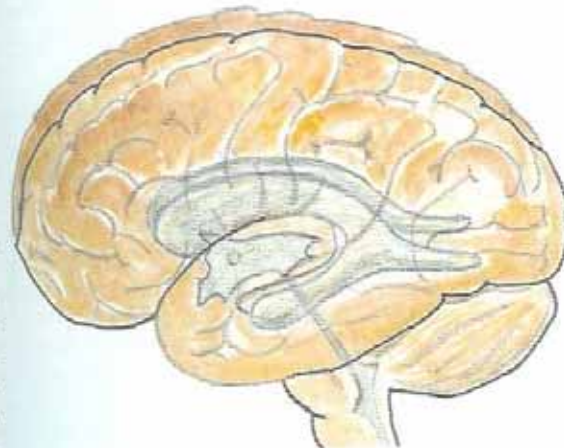obiellen Abbau  
riff genommen,  
s der Tumoren  
rn als auch am

Organ das Oedem als Zeichen der Heilung. Bei den althirn-gesteuerten Organen vermehrt sich am Ende der Heilungsphase das durch die Kavernen verkleinerte Parenchym um eben diese Gewebemasse mit bleibenden Zellen. D.h.: am Ende einer Leber-Tuberkulose bzw. vorangegangenen Leberkrebs, ist die Leber wieder genauso groß, hat gleich viele Zellen als sie vorher hatte (Prometheus-Phänomen).

Im nachfolgenden sollen eine Reihe von Schemata und eine Reihe typischer Hamerscher Herde in verschiedenen Phasen gezeigt werden, um meine Ausführungen anhand von Beispielen zu belegen.

## 10.4 Gehirn-Schemata

*Das Hirn von der linken Seite aus gesehen, und zwar so, als wenn die Hirnsubstanz quasi durchsichtig wäre und man durch die Hirnsubstanz die Hirnventrikel oder Hirnkammern sehen könnte. Wir sehen im Zentrum die beiden Seitenventrikel, die miteinander in Kommunikation stehen durch den 3. Ventrikel, den wir*



*darunter sehen. Vom 3. Ventrikel kann der Liquor cerebrospinalis<sup>154</sup> abfließen durch den Aquädukt<sup>155</sup> in den 4. Ventrikel, den wir unten in Höhe des unteren Pons<sup>156</sup> und der oberen Medulla oblongata<sup>157</sup> sehen.*

*Die Seitenventrikel bestehen aus den Vorderhörnern (frontal), den Hinterhörnern (occipital) und den Unter- oder Temporalhörnern, die rechts und links außen in die Temporalappen verlaufen. Das ganze Ventrikelsystem ist in Kommu-*

<sup>154</sup> Liquor cerebrospinalis = Flüssigkeit von Hirn und Rückenmark

<sup>155</sup> Aquädukt = „Wasserführer“, also eine Art Wasserleitung

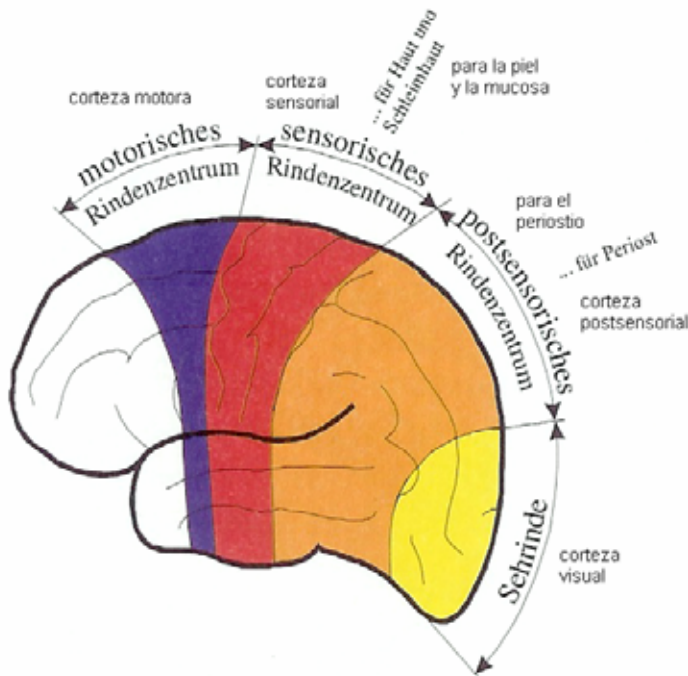
<sup>156</sup> Pons = Hirnteil (deutsch: Brücke), dessen Namen sich der Laie nicht merken muß

<sup>157</sup> Medulla oblongata = das 'verlängerte Mark'

El cerebro visto desde el lado izquierdo y justo como si la materia cerebral fuese casi transparente y se pudiese ver el ventrículo cerebral o la cavidad cerebral a través de esta materia. En el centro vemos los dos ventrículos laterales que están en comunicación entre ellos mediante el tercer ventrículo, que se ve abajo. El líquido puede correr desde el tercer ventrículo a través del acueducto al cuarto ventrículo que vemos abajo, a la altura del puente (tronco cerebral) inferior y de la médula superior.

Los ventrículos laterales consisten en cuernos anteriores (frontales), cuernos posteriores (occipitales) y cuernos inferiores (temporales), que van hacia el exterior a la derecha y a la izquierda en los lóbulos temporales. Todo el sistema de ventrículos está comunicado. Si el acueducto se comprime por un proceso expansivo en el mesencéfalo o en el puente, el líquido se estanca en el sistema ventricular desde el primer al tercer ventrículo causando una denominada hidrocefalia interna. Si un Foco de Hamer durante la fase de reparación tiene un proceso expansivo en el neocórfalo, normalmente comprime sólo el ventrículo lateral adyacente. En la leucemia infantil a menudo todo el sistema ventricular de los primeros tres ventrículos está comprimido (a causa del edema de la médula generalizado) de tal manera que sólo con grandes dificultades podemos reconocer los ventrículos en la TAC cerebral.

#### ZONAS DE LA CORTEZA CEREBRAL



La imagen de la izquierda presenta las denominadas circunvoluciones cerebrales actualmente usadas a nivel internacional, que en cuanto a lóbulos cerebrales tienen transiciones graduales. Aquí vemos la corteza cerebral del lado izquierdo. El lado izquierdo contiene siempre, en los zurdos y en los diestros, el relé para: dotes excretoras tiroideas, laringe, orificio y cuello del útero, vagina, recto, vejiga femenina, así como los relés motores y sensoriales del lado derecho del cuerpo. El lado derecho contiene siempre, en los zurdos y en los diestros, los relés de los arcos branquiales, los bronquios, las arterias coronarias, la mucosa epitelial de la pequeña curvatura del estómago y del bulbo del duodeno, de los conductos biliares y pancreáticos y los relés de la vejiga masculina, además de los relés motores y sensoriales del lado izquierdo del cuerpo.

... cerebrosпина-  
Rückenmarkskan-

... ke (Stammhirn)  
... kelsystem des I.  
... rrus. Macht ein  
... Raumforderung,  
... trikel. Bei der  
... der ersten drei  
... ver-Oedem), daß  
... können.

... gibt die derzeit  
... gebräuchlichen  
... Hirnwindungen  
... Hirnlappen flie-  
... ze haben. Hier  
... von der linken  
... l.

... te enthält bei  
... tshändern stets

... ge. Kehlkopf,  
... d und -hals,  
... weibliche Bla-  
... motorischen und  
... lais für die ge-  
... Körperseite.

... te enthält bei  
... tshändern stets  
... terien, Magen-  
... llengänge, Pan-  
... sorischen Relais

Photographie eines Hirnmo-  
dels, an dem man sehr schön  
die Verhältnisse erkennen  
kann. Balken, Zwischenhirn,  
Pons (Stammhirn) und Klein-  
hirn sind in der Mitte durch-  
geschnitten.

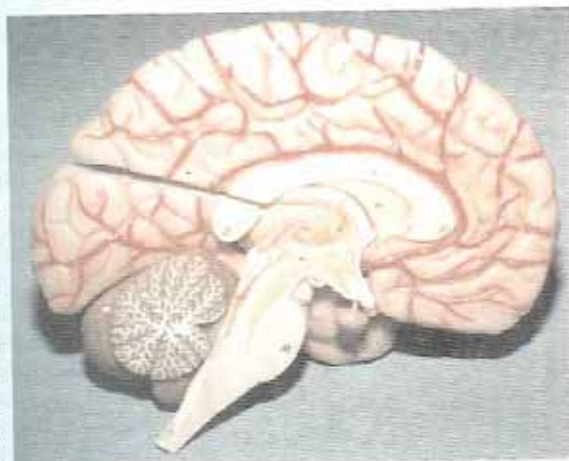
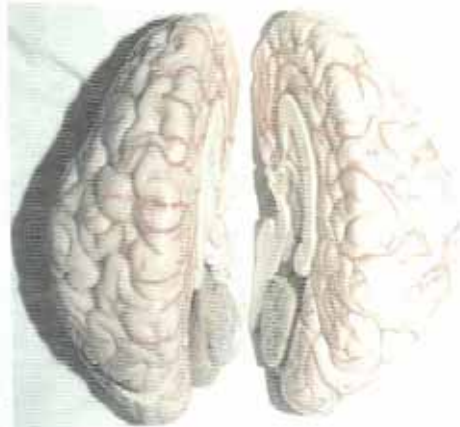
Aber man erkennt grob, daß  
der Cortex (Hirnrinde) auch  
zwischen den Großhirn-  
Hemisphären (interhemisphä-  
risch) bis zum Balken besteht.  
Dort ist z.B. die motorische  
und sensorische Innervation  
für die Beine. Man sieht auch  
gut, daß die Sehrinde hinter  
dem Kleinhirn fast bis zum Boden des Kleinhirn reicht.

Das Gehirnmodell  
von der Mitte ge-  
sehen.

Das nach unten  
offene, von oben  
und vorne unten  
eingefüllte weiße  
Gebilde ist der sog.  
„Balken“.

Von hier ab nach  
unten sind die  
rechte und linke  
Gehirnhälfte mit-  
einander verbun-  
den. Wir sehen also  
quasi einen Mittel-  
schnitt durch das Gehirn des Menschen.

Der klaffende Spalt occipital (hinten) auf dem unteren Bild links, zeigt etwa die Grenze der Sehrinde (nach unten). Der gesamte Bereich zwischen motorischen Rindenzentrum und Sehrinde ist sensorischer und postsensorischer (Periost-Sensibilität) Bereich, bzw. seitlicher Revierbereich. Man sieht daraus, welche biologische Bedeutung die Trennungskonflikte haben!



Fotografía de un modelo cerebral en el que se puede reconocer muy bien la situación global.

El cuerpo calloso, el diencéfalo, el puente (tronco cerebral) y el cerebelo aparecen en sección transversal.

Se puede distinguir a grandes rasgos que la corteza cerebral se extiende también entre los hemisferios cerebrales (intrahemisféricamente) hasta el cuerpo calloso.

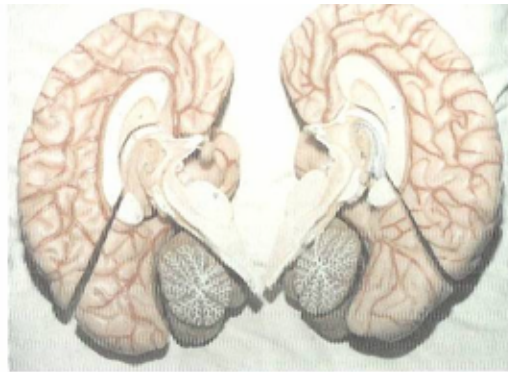
Allí hay, por ejemplo, inervación motora y sensorial para las piernas. Se ve muy bien que el relé de la retina llega hasta casi el cerebelo.

El modelo cerebral visto en la parte mediana. La estructura blanca abierta hacia abajo, curvada hacia delante hacia abajo es el denominado "cuerpo calloso". A partir de aquí hacia abajo la mitad cerebral derecha e izquierda están conectadas entre sí. Vemos una especie de sección mediana a través del cerebro humano.

La fisura abierta occipitalmente (posteriormente) a la izquierda en la imagen, muestra el límite del área visual (abajo).

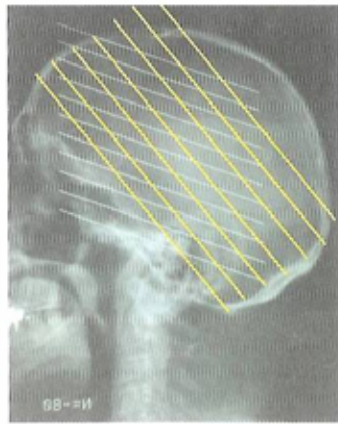
Todo el área entre el centro cortical motor y el relé de la retina es el área sensorial y postsensorial (sensibilidad del periostio), o el área lateral de los conflictos de territorio. Por la extensión de esta área podemos entender la importancia biológica que tienen los conflictos de separación.





frontal das Zuckerzentrum und noch weiter frontal das (Zahnschmelz-) Beiß-Zentrum und die frontalen Ängste.

#### 10.4.1 Unsere Gehirn-CT-Schnitte



Mit den modernen Untersuchungsmethoden, z.B. des Computertomogramms, können wir quasi in das menschliche Gehirn hineinschauen, indem wir das Gehirn schichtweise untersuchen. Man kann beliebige Schichten einstellen und fotografieren, meist waagerechte und senkrechte. Das Bild nebenan zeigt die Standard-Schichten, die nahezu parallel zur Schädelbasis verlaufen (weiße Linien sind falsch, gelbe richtig).

Aus diesen verschiedenen Schichten erhält man eine Serie von Fotos, die die verschiedenen Hirnteile und etwaigen Hamerschen Herde zeigen.

206

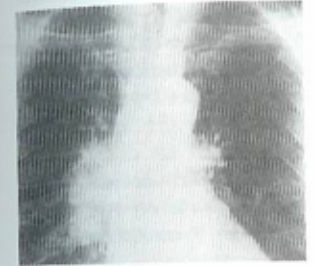
En esta imagen las dos mitades cerebrales están una enfrente de la otra, con la parte central que parece casi blanca cortada por la mitad. Se ve particularmente bien la corteza cerebral intrahemisférica, en la que se encuentran los relés de la motricidad y la sensibilidad de las piernas, frontalmente el centro del azúcar y más adelante el centro del morder (esmalte dental) y los miedos frontales.

#### 10.4.1 Nuestras tomografías cerebrales

#### 10.5 Der erste erkrankte Patient

Rechts fronto temporal, im Revierangst-, Revier- und Revierärger-Relais in der erneuten Heilungsphase nach Rezidiv.

Oberer Pfeil links: in Lösung gehende Schießscheibe im Unterzuckerungs- und Überzuckerungs-Relais (Diabetes bis 500 mg % Blutzucker).

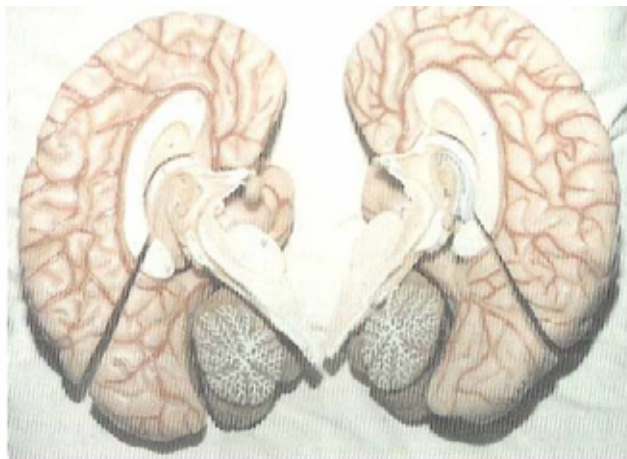


Bronchial-C

Der Patient, zu dem diese Bilder gehören, war spektiv einen später sog. „HAMERSchen HE am 6.4.83. Er hatte eigentlich ein Melanom an

Der Patient betrieb einen kleinen Supermarkt-Fleischabteilung. Für die ortsansässigen Auge. Ein Konkurrent war darunter, der sich nährungsarzt verstand der im Ort die Kontrolle wurde nun laufend von diesem Veterinär schließlich soweit, daß er ihm ein Verfahren nach langem hin und her nicht klappte, wurde ein anderer übernahm diesen Bezirk für mehrere keinen Ärger mehr.

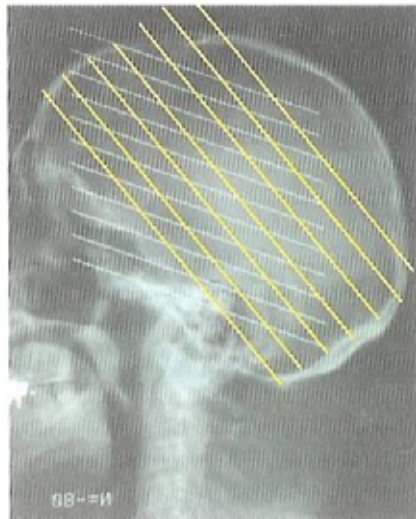
Doch eines Tages, kurz vor Mittag, stand primärarzt in der Tür, und ohne sich umz Fleischabteilung. Als er den Patienten sah, sa ja immer noch da!“ Im Verlauf der Kontrolle draußen zum Kühlraum, dabei ließ er jedoch fen stehen. Als beide zurückkamen hatte sich eingeschlichen. Der Patient erstarrte vor Sch nur wortlos auf die Katze und sagte: „Die Fle Da geriet der Patient außer sich. Er rannte



frontal das Zuckerzentrum und noch weiter frontal das (Zahnschmelz-) Beiß-Zentrum und die frontalen Ängste.

... sind beide Hirnhälften auseinandergeklappt, in der Mitte quasi die weiß erscheinenden Anteil durchgeschnitten. Besonders gut zu sehen die interhemisphärische Großhirnrinde, in der die Relais für Motorik und Sensorik der Beine gelegen sind,

#### 10.4.1 Unsere Gehirn-CT-Schnitte



Mit den modernen Untersuchungsmethoden, z.B. des Computertomogramms, können wir quasi in das menschliche Gehirn hineinschauen, indem wir das Gehirn schichtweise untersuchen. Man kann beliebige Schichten einstellen und fotografieren, meist waagerechte und senkrechte. Das Bild nebenan zeigt die Standard-Schichten, die nahezu parallel zur Schädelbasis verlaufen (weiße Linien sind falsch, gelbe richtig).

Aus diesen verschiedenen Schichten erhält man eine Serie von Fotos, die die verschiedenen Hirnteile und etwaigen Hamerschen Herde zeigen.

#### 10.5 Der e

Rechts fronto temp  
Revier- und Revi  
erneuten Heilungs  
Oberer Pfeil links  
Schießscheibe im  
Überzuckerungs-K  
500 mg % Blutzuc



Der Patient, zu  
spektiv einen sp  
am 6.4.83. Er ha

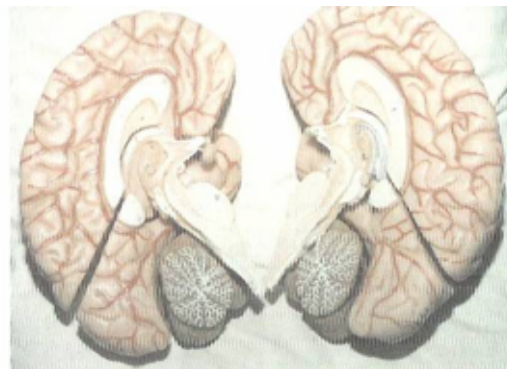Der Patient b  
Frischfleischabte  
Auge. Ein Konk  
närarntsarzt ver  
wurde nun lau  
schließlich sow  
nach langem hin  
ein anderer über  
keinen Ärger me

Doch eines Ta  
rinärarzt in de  
Fleischabteilung  
ja immer noch d  
draußen zum K  
fen stehen. Als  
eingeschlichen.  
nur wortlos auf  
Da geriet der P

Con los modernos métodos de investigación, por ejemplo la tomografía computerizada, podemos prácticamente mirar en el cerebro humano explorándolo por estratos. Se puede fotografiar a placer los estratos, normalmente horizontalmente y verticalmente. La imagen de al lado muestra los estratos estándar que van casi paralelos a la base del cráneo (las líneas blancas son errores, las amarillas correctas).

De estos diferentes estratos se obtiene una serie de fotografías que muestran las diferentes porciones cerebrales y los eventuales Focos de Hamer.

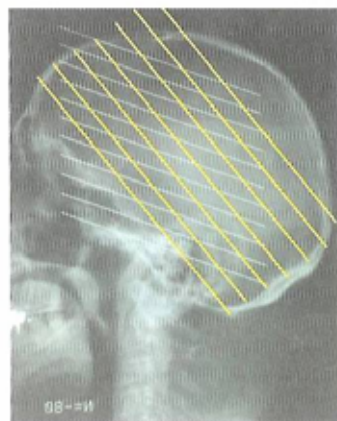
## 10.5. El descubrimiento del primer Foco de Hamer



... sind beide Hirnhälften auseinandergeklappt, in der Mitte quasi die weiß erscheinenden Anteil durchgeschnitten. Besonders gut zu sehen die interhemisphärische Großhirnrinde, in der die Relais für Motorik und Sensorik der Beine gelegen sind,

frontal das Zuckerzentrum und noch weiter frontal das (Zahnschmelz-) Beiß-Zentrum und die frontalen Ängste.

### 10.4.1 Unsere Gehirn-CT-Schnitte

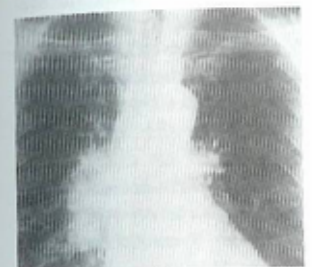

Mit den modernen Untersuchungsmethoden, z.B. des Computertomogramms, können wir quasi in das menschliche Gehirn hineinschauen, indem wir das Gehirn schichtweise untersuchen. Man kann beliebige Schichten einstellen und fotografieren, meist waagerechte und senkrechte. Das Bild nebenan zeigt die Standard-Schichten, die nahezu parallel zur Schädelbasis verlaufen (weiße Linien sind falsch, gelbe richtig).

Aus diesen verschiedenen Schichten erhält man eine Serie von Fotos, die die verschiedenen Hirnteile und etwaigen Hamerschen Herde zeigen.

### 10.5 Der erste entdeckte Hamer-Fokus

Rechts fronto temporal, im Revierangst-, Revier- und Revierärger-Relais in der erneuten Heilungsphase nach Rezidiv. Oberer Pfeil links: in Lösung gehende Schießscheibe im Unterzuckerungs- und Überzuckerungs-Relais (Diabetes bis 500 mg % Blutzucker).



Bronchial-C

Der Patient, zu dem diese Bilder gehören, war spektiv einen später sog. „HAMERschen HE am 6.4.83. Er hatte eigentlich ein Melanom an

Der Patient betrieb einen kleinen Supermarkt-Frischfleischabteilung. Für die ortsansässigen Auge. Ein Konkurrent war darunter, der sich für ein nähramtsarzt verstand der im Ort die Kontrolle wurde nun laufend von diesem Veterinär schließlich soweit, daß er ihm ein Verfahren an nach langem hin und her nicht klappte, wurde ein anderer übernahm diesen Bezirk für mehrere keinen Ärger mehr.

Doch eines Tages, kurz vor Mittag, stand plötzlich ein rinärarzt in der Tür, und ohne sich umzusehen Fleischabteilung. Als er den Patienten sah, sagte ja immer noch da!“ Im Verlauf der Kontrolle wurde er draußen zum Kühlraum, dabei ließ er jedoch stehen. Als beide zurückkamen hatte sich eingeschlichen. Der Patient erstarrte vor Schreck nur wortlos auf die Katze und sagte: „Die Fleisch Da geriet der Patient außer sich. Er rannte

A la derecha frontal-temporalmente en los relés de amenaza del territorio, lucha por el territorio y rencor en el territorio, vemos un Foco de Hamer en fase de reparación tras una recaída.

Flecha de arriba a la izquierda, forma concéntrica al comienzo de la fase de solución en el relé de la hipoglucemia y de la hiperglucemia (diabetes hasta 500 mg% de glucemia).

Adenocarcinoma bronquial en el lóbulo pulmonar derecho.

El paciente al que pertenecen estas imágenes fue la primera persona en la que busqué prospectivamente un “Foco de Hamer”, como se llamó a continuación, consiguiendo encontrarlo el 6/4/83. De hecho tenía un melanoma en el brazo izquierdo.

El paciente gestionaba un pequeño supermercado con un departamento de carne fresca que funcionaba bien. Para los carniceros de la zona eso era una espinita. Entre ellos había un carnicero que se llevaba muy bien con el veterinario encargado de realizar los controles de la zona. Por el contrario el paciente siempre tenía problemas con este veterinario. Al final la cosa empeoró hasta el punto de que el veterinario intentó que lo procesaran. Tras intentarlo sin éxito, este veterinario fue trasladado “por órdenes superiores” y otro ocupó aquella zona durante varios años. Desde entonces ya no hubo rencores.

Sin embargo un día, poco antes del mediodía, de repente, el primer veterinario se presentó en la puerta de casa y sin mirar atrás fue directamente al departamento de carne fresca. Cuando vio al paciente dijo literalmente “¿Cómo, todavía está usted aquí?”. Durante el control fue con el paciente a la cámara frigorífica, pero cuando salía dejó la puerta entreabierta. Cuando volvieron el gato del paciente se había metido. El paciente se quedó helado por el susto, el veterinario sólo señaló al gato y dijo: “El departamento de la carne está cerrado”. El paciente estaba fuera de sí. Corrió arriba a su apartamento, cogió una cámara (que no tenía película) y “disparó” el flash sobre el veterinario. El paciente había sufrido un conflicto de territorio, de rencor en el territorio y de amenaza en el territorio. Desde entonces de vez en cuando tiene molestias en el brazo izquierdo, que hay que masajear.

Descubrió una verruga que friccionó con aceite de ricino porque había leído en alguna parte que así se quitaban. Pero dado que la verruga se inflamó fue al dermatólogo, quien lo mandó a la clínica universitaria de dermatología. Diagnóstico: supuesto melanoma. Se le operó inmediatamente y también se le quitó un linfonodo por “prevención”. Ahí empezó su Odisea. Desde ese momento el paciente tenía una fijación con los “melanomas” y los producía continuamente, porque con cada nuevo melanoma y con cada operación se sentía nuevamente ensuciado y desfigurado, de tal manera que al final entró en un círculo vicioso.

Antes de venir a mí (a finales de enero del 83), tenían que amputarle el brazo. Sin embargo en el último control antes de la amputación le diagnosticaron un adenocarcinoma bronquial, que todavía no había sido descubierto en el control anterior en agosto. La amputación se suspendió.

Entonces ya sabía que el denominado adenocarcinoma bronquial es la fase de reparación de un conflicto de rencor en el territorio. En septiembre el paciente pudo finalmente alquilar su negocio a buen precio, después de que el inquilino que estaba entonces se fuera dejando mucho dinero pendiente.

Tras mi conferencia de marzo en el congreso de terapeutas en la sala Rheingold de Maguncia, en la que el paciente había participado, me preguntó si corría el

riesgo de un ataque apopléjico. Le dije que no se podía excluir. Catorce días después le ocurrió, tuvo un colapso en el baño de su casa, donde lo encontraron. Le llevaron al hospital, y allí sufrió otro conflicto porque fue lavado y atendido por un enfermero del que él paciente pensaba que era un guarro. Se disgustó y opuso resistencia. Los valores glucémicos subieron a 500 mg% y se normalizaron del todo sólo cuando el paciente regresó a casa a comienzos de mayo.

Conseguimos que le hicieran una TAC cerebral el 6-4-83. Cuando me enseñaron las imágenes, por un lado estaba orgulloso por haber predicho un suceso así con anterioridad. De hecho yo esperaba que se produjesen pequeñas modificaciones que fuesen responsables del melanoma, y algunas más grandes que podrían ser responsables del carcinoma bronquial. Pero con este enorme edema a la derecha temporalmente y a la izquierda paramedial-frontalmente no podía hacer mucho en realidad. Estaba perplejo.

En casos parecidos hay que trabajar como los buenos artesanos, hay que considerar todos los detalles que pudiesen ser pertinentes. Con este propósito la familia del paciente fue de gran ayuda. Por lo menos las secuencias cronológicas se habían producido como yo más o menos me imaginaba. Eso fue para mí la primera base.

Las configuraciones concéntricas en solución en el centro del azúcar a la derecha (diabetes) y a la izquierda (hipoglucemia) probablemente eran correlativas al hecho de que habían sustituido al enfermero. Todavía no sabía estas cosas y mucho menos que estuviese involucrado también el relé del dolor de dientes del “no poder morder”. Me concentré sobre el foco temporal derecho que me parecía reciente (la denominada “hemorragia cerebral”) con hemiparesis izquierda. Aquel foco pertenecía visiblemente a la historia precedente que tendría que ver todavía con los locales del negocio alquilado hacía poco. En este caso, nuevamente, sólo había intuido cual era la situación. Pero desde aquel momento supe cómo y dónde tenía que buscar. Y comenzó la búsqueda de las “agujas en el pajar”.

## **10.6. Ejemplo**

d „beschoß“ regel-  
te wahrscheinlich  
vierangst-Konflikt  
linken oberen Arm.

einrieb, weil er ir-  
schwinden bringen  
mit zum Hautarzt,  
Verdacht auf Me-  
llärer Lymphknoten  
ine Odyssee. Denn  
laufend Melanome  
er Operation fühlte  
sich schließlich in

rm noch amputiert  
or der Amputation  
ontrolle im August  
station abgeblasen.  
: Heilungsphase ei-  
t hatte im Septem-  
dem ein Vormieter

kerkongreß in der  
agte er mich, ob er  
ch sagte ihm, aus-  
m er wirklich einen  
ung, wo man ihn  
ort einen weiteren  
legt wurde, den er  
dagegen. Die Blut-  
h erst gänzlich, als

m 6.4.83. Als man  
, daß ich so etwas  
atte winzig kleine  
wortlich sein, und  
sein könnten. Aber  
und links parame-

dian frontal konnte ich eigentlich nicht viel anfangen. Ich war ziemlich rat-  
los.

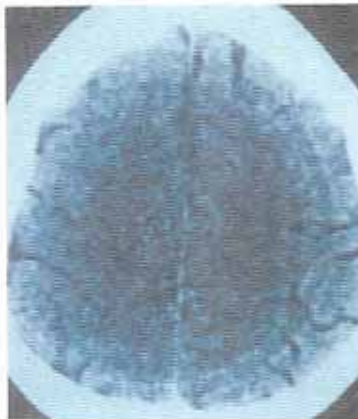
In solchen Fällen muß man als braver Handwerker arbeiten, muß alles zu-  
sammentragen, was dazugehören könnte. Dabei war die Familie des Patisen-  
ten maximal kooperativ. Mindestens waren die zeitlichen Abfolgen ja unge-  
fähr so gewesen, wie ich mir das vorgestellt hatte. Das war für mich zu-  
nächst die Basis.

Die gerade in Lösung gehenden Schießscheiben im rechten (Diabetes) und  
linken (Unterzuckerung) Zuckerzentrum hingen wohl damit zusammen, daß  
der Pfleger ausgetauscht worden war. Solche Dinge wußte ich aber damals  
noch nicht, noch weniger, daß da auch das Zahnschmelz-Relais des Nicht-  
zubeißen-Dürfens mitbetroffen war. Ich konzentrierte mich auf den rechts-  
temporalen Herd, der mir frisch aussah (sog. „roter Schlaganfall“) mit  
Lähmung der linken Seite. Und der gehörte offenbar zu der Vorgeschichte,  
die wiederum mit den kürzlich vermieteten Ladenräumen zu tun haben  
könnte. Auch das habe ich damals mehr geahnt als gewußt. Aber von da ab  
wußte ich, wie und wo ich suchen mußte. Die Suche nach den vielen Steck-  
nadeln im Heuhaufen begann.

## 10.6 Fallbeispiele

*Typische Schießscheiben-  
Konfiguration eines HHs, d.h. ca-  
Phase im sensorischen Rindenzentrum  
mit dem Zentrum links paramedian  
liegend. Es betrifft eine sensorische  
Lähmung des rechten Beins und (etwas  
weniger) auch des rechten Arms.*

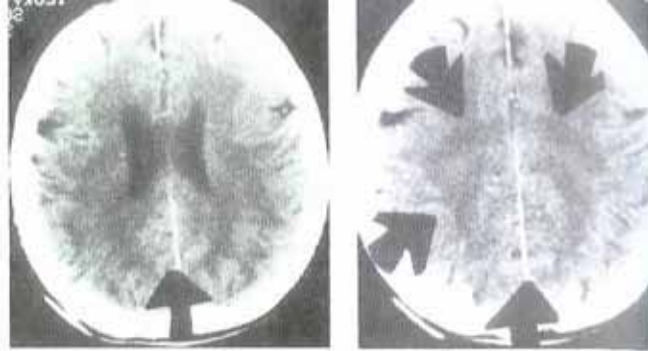
*Die Tatsache, daß die Schießschei-  
benringe auch auf die rechte Hirnseite  
hinüberreichen, sowie ins motorische  
Rindenzentrum und ins postsensorische  
(Periost betreffend) zeigt uns, daß auch  
die Sensibilität der linken Körperhäl-  
fte, sowie Motorik und Periost-  
Sensibilität beiderseits mitbetroffen  
sind.*



Típica configuración concéntrica de un FH, es decir, en fase CA en la corteza sensorial con el centro que se encuentra ala izquierda en posición paramediana provocando una parálisis de la sensibilidad de la pierna derecha y (un poco menos) también del brazo derecho.

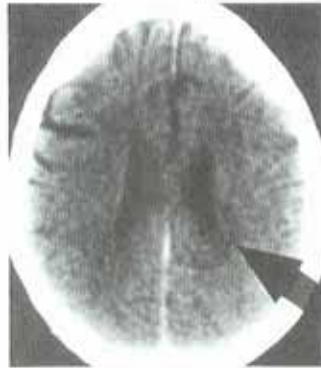
El hecho de que los anillos concéntricos se extiendan también por el lado cerebral derecho, así como en el centro cortical motor y en el postsensorial (afectando el periostio) nos muestra que también están afectadas la sensibilidad de la mitad

izquierda del cuerpo así como la motricidad y la sensibilidad del periostio de los dos lados del cuerpo.



Zwei HHle zentral im postsensorischen (für das Periost zuständigen) Rindenzentrum in der pcl-Phase. Die Schließscheibenringe sind oedematisiert, zeigen allmählich verlaufende Lösungsringe; der Beweis, daß es sich nicht um Artefakte gehandelt hat.

#### 10.6.1 Fallbeispiel: Italienischer Gastarbeiter



Verschiedene Schichten einer CCT-Serie desselben Patienten. Der nebenstehende HH ist noch weitgehend in aktiver Phase, projiziert sich z.T. ins Marklager, gehört aber zum postsensorischen Rindenzentrum, (schmerzhafter Trennungskonflikt das Periost des linken Beins betreffend). Wir sehen schon einen Ring in Lösung gehen, d.h. der Konflikt ist also offenbar gerade ganz kurz vorher gelöst worden.

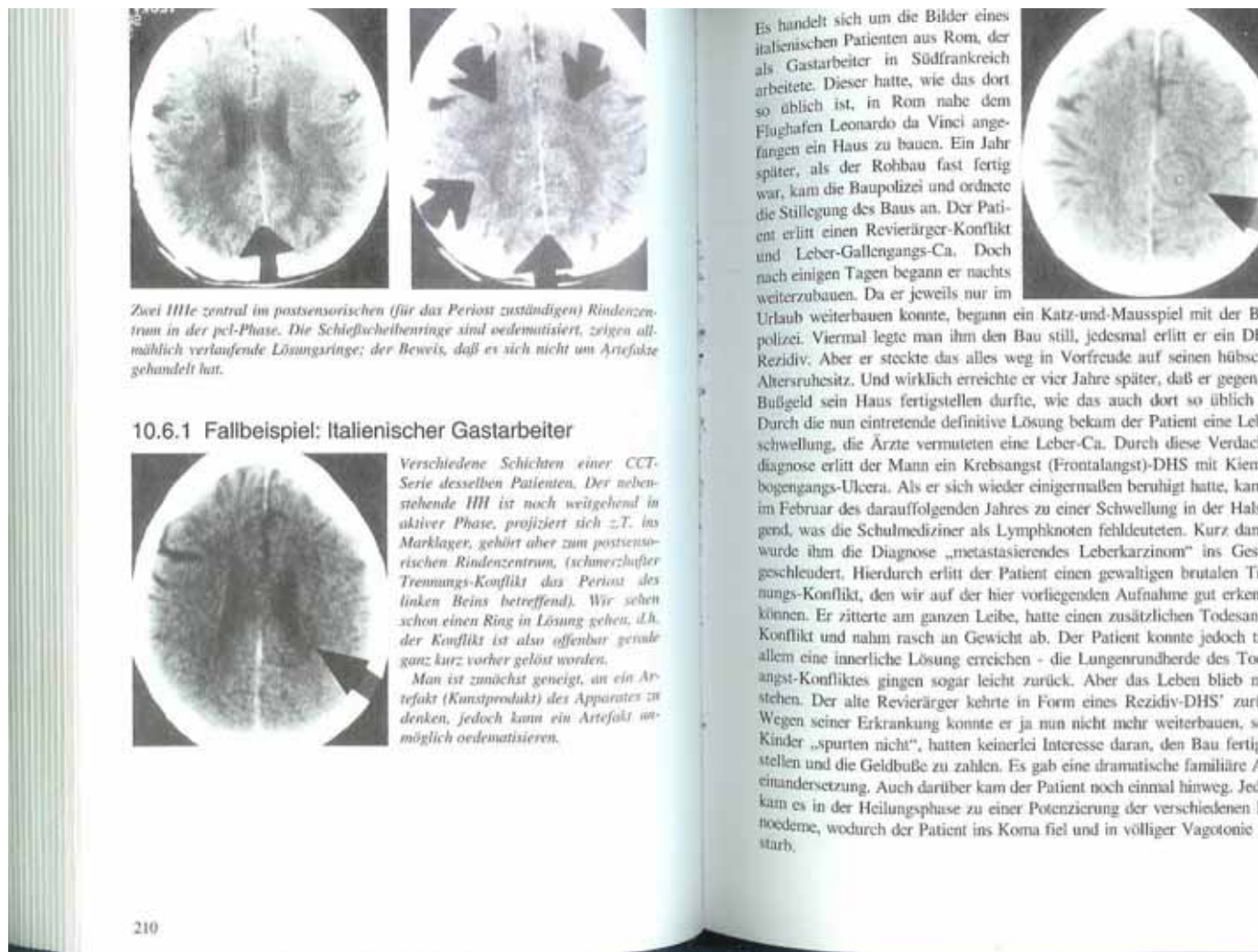
Man ist zunächst geneigt, an ein Artefakt (Kunstprodukt) des Apparates zu denken. Jedoch kann ein Artefakt unmöglich oedematizieren.

Es handelt sich um die Bilder eines italienischen Patienten aus Rom, der als Gastarbeiter in Südfrankreich arbeitete. Dieser hatte, wie das dort so üblich ist, in Rom nahe dem Flughafen Leonardo da Vinci angefangen ein Haus zu bauen. Ein Jahr später, als der Rohbau fast fertig war, kam die Baupolizei und ordnete die Stilllegung des Baus an. Der Patient erlitt einen Revierärger-Konflikt und Leber-Gallengangs-Ca. Doch nach einigen Tagen begann er nachts weiterzubauen. Da er jeweils nur im

Urlaub weiterbauen konnte, begann ein Katz-und-polizei. Viermal legte man ihm den Bau still, jedes Rezidiv. Aber er steckte das alles weg in Vorfreude Altersruhesitz. Und wirklich erreichte er vier Jahre Bußgeld sein Haus fertigstellen durfte, wie das durch die nun eintretende definitive Lösung bekannt wurde. Durch die nun eintretende definitive Lösung bekannt wurde, die Ärzte vermuteten eine Leber-Ca. diagnose erlitt der Mann ein Krebsangst (Frontalalobengangs-Ulcera. Als er sich wieder einigermaßen im Februar des darauffolgenden Jahres zu einer Sitzung, was die Schulmediziner als Lymphknoten feststellte, wurde ihm die Diagnose „metastasierendes Lebergeschleudert. Hierdurch erlitt der Patient einen gestaltungs-Konflikt, den wir auf der hier vorliegenden Seite zeigen können. Er zitterte am ganzen Leibe, hatte einen innerlichen Konflikt und nahm rasch an Gewicht ab. Der Patient wollte allem eine innerliche Lösung erreichen - die Lungenerkrankung und Angst-Konfliktes gingen sogar leicht zurück. Aber stehen. Der alte Revierärger kehrte in Form einer innerlichen Lösung. Wegen seiner Erkrankung konnte er ja nun nicht mehr Kinder „spurten nicht“, hatten keinerlei Interesse an dem Haus stellen und die Geldbuße zu zahlen. Es gab eine dringende Einmündung. Auch darüber kam der Patient noch zu sprechen kam es in der Heilungsphase zu einer Potenzierung der innerlichen Lösung, wodurch der Patient ins Koma fiel und im März 1978 starb.

Dos FH centralmente en la corteza postsensorial (pertenecientes al periostio) en la fase PCL. Los anillos concéntricos están edematizados, muestras anillos en lenta solución, esto es la prueba de que no se trata de artefactos.

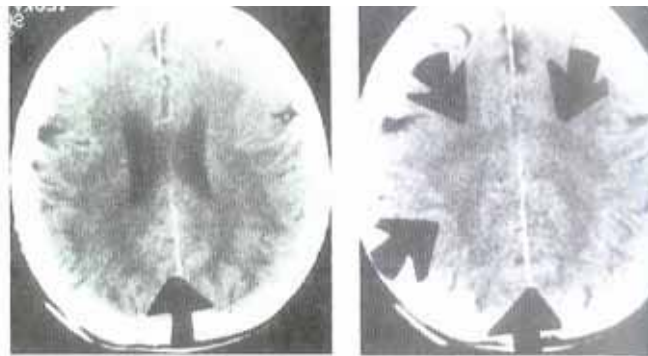
### 10.6.1. Ejemplo: un trabajador italiano emigrante.



Diferentes estratos de una serie de TAC cerebrales pertenecientes al mismo paciente. El FH de al lado todavía está en fase activa ampliamente, se proyecta en parte en la médula, pero pertenece a la corteza postsensorial (conflicto de separación dolorosa que tiene que ver con el periostio de la pierna izquierda). Vemos ya un anillo que entra en solución, es decir, el conflicto se ha resuelto hace poco tiempo.

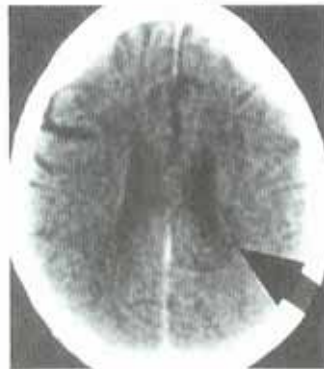Primero se pensó en un artefacto del aparato, pero un artefacto no puede edematizarse.





Zwei IIIe zentral im postsensorischen (für das Periostr zuständigen) Rindenzentrum in der pcl-Phase. Die Schießscheibenringe sind oedematisiert, zeigen allmählich verlaufende Lösungsringe; der Beweis, daß es sich nicht um Artefakte gehandelt hat.

### 10.6.1 Fallbeispiel: Italienischer Gastarbeiter



Verschiedene Schichten einer CCT-Serie desselben Patienten. Der nebenstehende IIIe ist noch weitgehend in aktiver Phase, projiziert sich z.T. ins Marklager, gehört aber zum postsensorischen Rindenzentrum, (schmerzhafter Trennungskonflikt das Periostr des linken Beins betreffend). Wir sehen schon einen Ring in Lösung gehen, d.h. der Konflikt ist also offenbar gerade ganz kurz vorher gelöst worden.

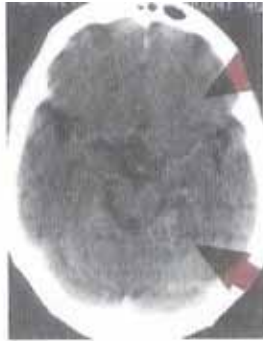Man ist zunächst geneigt, an ein Artefakt (Kunstprodukt) des Apparates zu denken, jedoch kann ein Artefakt unmöglich oedematisieren.

Es handelt sich um die Bilder eines italienischen Patienten aus Rom, der als Gastarbeiter in Südfrankreich arbeitete. Dieser hatte, wie das dort so üblich ist, in Rom nahe dem Flughafen Leonardo da Vinci angefangen ein Haus zu bauen. Ein Jahr später, als der Rohbau fast fertig war, kam die Baupolizei und ordnete die Stilllegung des Baus an. Der Patient erlitt einen Revierärger-Konflikt und Leber-Gallengangs-Ca. Doch nach einigen Tagen begann er nachts weiterzubauen. Da er jeweils nur im Urlaub weiterbauen konnte, begann ein Katz-und-polizei. Viermal legte man ihm den Bau still, jedes Mal ein Rezidiv. Aber er steckte das alles weg in Vorruhestand. Und wirklich erreichte er vier Jahre später sein Haus fertigstellen durfte, wie das durch die nun eintretende definitive Lösung bekannt wurde, die Ärzte vermuteten eine Leber-Ca. Diagnose erlitt der Mann ein Krebsangst (Frontallobengangs-Ulcera. Als er sich wieder einigermaßen im Februar des darauffolgenden Jahres zu einer Sitzung, was die Schulmediziner als Lymphknoten fühlte wurde ihm die Diagnose „metastasierendes Lebergeschleudert. Hierdurch erlitt der Patient einen genungskonflikt, den wir auf der hier vorliegenden Seite können. Er zitterte am ganzen Leibe, hatte einen Konflikt und nahm rasch an Gewicht ab. Der Patient wollte allem eine innerliche Lösung erreichen - die Lust am Konflikt-Konfliktes gingen sogar leicht zurück. Abgesehen. Der alte Revierärger kehrte in Form eines Weges seiner Erkrankung konnte er ja nun nicht Kinder „spurten nicht“, hatten keinerlei Interesse stellen und die Geldbuße zu zahlen. Es gab eine Einmündigung. Auch darüber kam der Patient noch kam es in der Heilungsphase zu einer Potenzierung von oedeme, wodurch der Patient ins Koma fiel und starb.

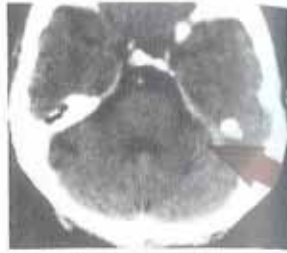Se trata de imágenes de un paciente italiano de Roma, que trabajaba en Francia meridional. Como sucede a menudo, había comenzado a construirse una casa en Roma, en las cercanías del aeropuerto Leonardo da Vinci. Un año después, cuando la construcción estaba casi terminada, un inspector fue a controlarlo y ordenó que se cerrara la obra. El paciente sufrió un conflicto de rencor en el territorio y un adenocarcinoma de los conductos biliares. Sin embargo tras algunos días comenzó a construir de noche.

Dado que sólo podía construir durante las vacaciones, comenzó a jugar al "gato y al ratón" con el inspector. Cuatro veces le clausuraron la obra y cada vez sufrió una recaída de DHS. Pero soportó todo gozando con la idea de una casa bonita para cuando fuese pensionista. De hecho cuatro años después consiguió terminar la casa gracias a una indemnización. Gracias a la solución definitiva, al paciente

se le hinchó el hígado y los médicos sospecharon un cáncer de hígado. Por este diagnóstico el hombre sufrió un DHS de miedo del cáncer (miedo frontal) con úlcera de los conductos de los arcos branquiales. Cuando, en cierta medida, se había calmado nuevamente, en febrero del año siguiente apareció una hinchazón en la región del cuello que los médicos malinterpretaron con linfonodos. Tras un breve tiempo le escupieron a la cara el diagnóstico de "carcinoma hepático con metástasis". El paciente sufrió por ello un violento y brutal conflicto de separación que podemos reconocer bien en la foto que mostramos aquí. Tembló de la cabeza a los pies, tubo otro conflicto de miedo de la muerte y comenzó a perder rápidamente peso. A pesar de todo, el paciente estuvo en condiciones de llegar a una solución interior, los focos redondos pulmonares del conflicto de miedo de la muerte retrocedieron ligeramente. Pero la vida no se paró. El viejo rencor en el territorio volvió en forma de una recaída del DHS: a causa de su enfermedad ya no podía seguir construyendo, y sus hijos no querían seguir su modelo, no tenían ningún interés en terminar la construcción y pagar los gastos. Se produjo un dramático conflicto en la familia. Una vez más el paciente consiguió salir. Sin embargo en la fase de reparación se llegó a un potenciamiento de los diferentes edemas cerebrales, por los cuales el paciente entró en coma y murió en total vagotonía.

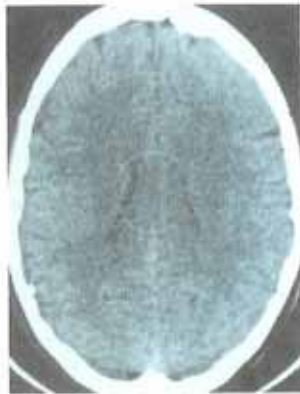

Weiteres CCT aus der gleichen Serie, bei dem man sehr schön die unterschiedlich oedematisierten Schiefscheibenringe erkennen kann.



Aktiver III für den erwähnten Todesangst-Konflikt durch Diagnosenstellung. Die Schiefscheiben fangen gerade an, etwas zu oedematisieren.

### 10.6.2 Fallbeispiel: 60jährige Frau eines Universitätsrektors

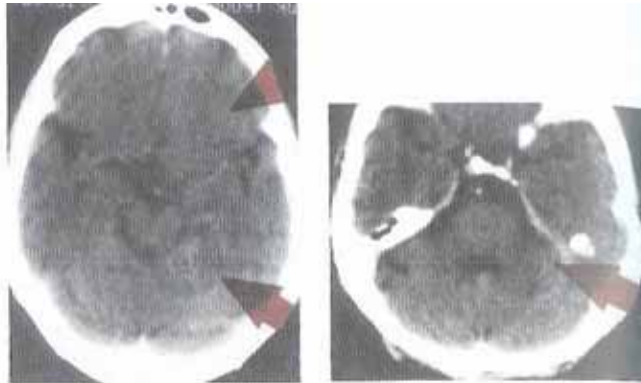


CCT vom 7.5.90 einer 60jährigen Patientin, Gattin eines Universitätsrektors, der seine Frau vor 15 Jahren verlassen hatte. Aus religiösen Gründen war eine Scheidung als nicht möglich erachtet worden. Vor fünf Jahren lernte die Patientin einen neuen Mann kennen, der aber noch nicht geschieden war. 1989 ließ sich der Freund dann scheiden. Aber die Patientin konnte sich ihrerseits nicht entschließen, sich scheiden zu lassen und ihn zu heiraten. In diesem Moment zog der Freund zu einer anderen Frau. Die Patientin erlitt ein motorisches DHS, den Freund nicht festhalten zu können und einen Trennungskonflikt, weil der Freund ihr aus den

Otra TAC cerebral de la misma serie en la que se pueden reconocer muy bien los anillos concéntricos con distinta edematización.

FH activo para el mencionado conflicto de miedo a la muerte a causa del diagnóstico recibido. La configuración concéntrica comienza a edematizarse un poco.

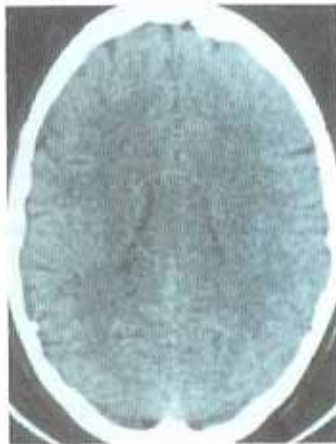### 10.6.2. Ejemplo: la mujer de sesenta años de un rector universitario



Weiteres CCT aus der gleichen Serie, bei dem man sehr schön die unterschiedlich oedematisierten Schießscheibenringe erkennen kann.

Aktiver III für den erwähnten Todesangst-Konflikt durch Diagnosenstellung. Die Schießscheiben fangen gerade an, etwas zu oedematisieren.

### 10.6.2 Fallbeispiel: 60jährige Frau eines Universitäts-Rektors



CCT vom 7.5.90 einer 60jährigen Patientin, Gattin eines Universitätsrektors, der seine Frau vor 15 Jahren verlassen hatte. Aus religiösen Gründen war eine Scheidung als nicht möglich erachtet worden. Vor fünf Jahren lernte die Patientin einen neuen Mann kennen, der aber noch nicht geschieden war. 1989 ließ sich der Freund dann scheiden. Aber die Patientin konnte sich ihrerseits nicht entschließen, sich scheiden zu lassen und ihn zu heiraten. In diesem Moment zog der Freund zu einer anderen Frau. Die Patientin erlitt ein motorisches DHS, den Freund nicht festhalten zu können und einen Trennungskonflikt, weil der Freund ihr aus den

TAC cerebral del 7-5-90 de una paciente de sesenta años, mujer de un rector universitario que la había dejado 15 años antes. Por motivos religiosos no fue posible separarse. Cinco años antes la paciente había conocido otro hombre que, sin embargo, todavía no estaba separado. En 1989 el amante se separó de su mujer. Pero la paciente no conseguía convencerse para separarse también y casarse con el otro. En ese período el amante se echó otra novia. La paciente sufrió un DHS motor de no poder retener al novio y un conflicto de separación porque se le había escapado de las manos, además a nivel orgánico sufrió una parálisis parcial motora y sensorial de las dos manos con una parálisis casi completa del pulgar derecho. Se sospechó una esclerosis múltiple. En esta situación la hija, profesora de neurología, vino y me pidió mi opinión.

En base a las TAC cerebrales que me trajeron podemos reconstruir rápidamente el caso. La hija hizo la terapia a la madre hablándole de un modo exhaustivo del asunto. De hecho la parálisis retrocedió. La madre tuvo la obligatoria crisis epiléptica. Después sucedió lo siguiente: la paciente se enteró de que la nueva novia de su ex-compañero no era una “mujer de bien” y que su novio ya tenía una relación con esta mujer mientras que estaba todavía con ella. Sufrió un DHS del oponente resistencia y de miedo con asco (zurda) con el centro en el relé del glucagón, es decir, con hipoglucemia prevalente.



hnten Todes-  
diagnosenstel-  
fangen gera-  
eren.

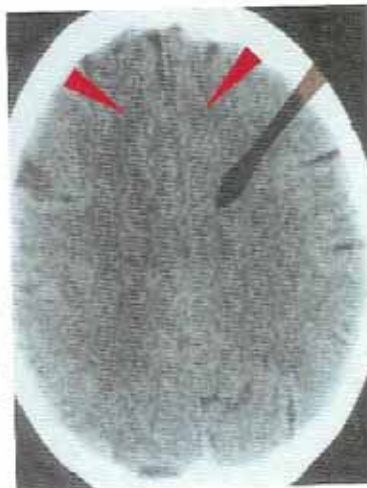
versitäts-

r 60jährigen  
Universitäts-  
vor 15 Jahren  
igiösen Grün-  
ng als nicht  
en. Vor fünf  
tientin einen  
er aber noch  
1989 ließ sich  
den. Aber die  
hrerseits nicht  
iden zu lassen  
n diesem Mo-  
einer anderen  
itt ein motori-  
l nicht festhal-  
en Trennungs-  
nd ihr aus den

Händen glitt, dazu auf organischer Ebene eine motorische und sensorische Teillähmung beider Hände mit fast völliger motorischer Lähmung des rechten Daumens. Man vermutete eine MS. In dieser Situation kam die Tochter, eine Dozentin für Neurologie zu mir und erbat meinen Rat.

Aufgrund des mitgebrachten CCTs konnten wir den Fall rasch rekonstruieren. Sie therapierte die Mutter, indem sie mit ihr über die Angelegenheit ausführlich sprach. Wirklich ging auch die Lähmung wieder zurück. Die Mutter erlitt den obligaten epileptischen Anfall. Dann aber ereignete sich folgendes: Die Patientin erfuh, daß die neue Freundin ihres Ex-Freundes „keine Dame“ sei und daß der Freund mit dieser Frau schon eine Beziehung hatte, während er noch mit ihr intim befreundet war. Daraufhin erlitt sie ein DHS des Sich-Sträubens und des Angst-Ekels (Linkshänderin) mit dem Zentrum im Glukagon-Relais, d.h. die Unterzuckerung überwiegt.

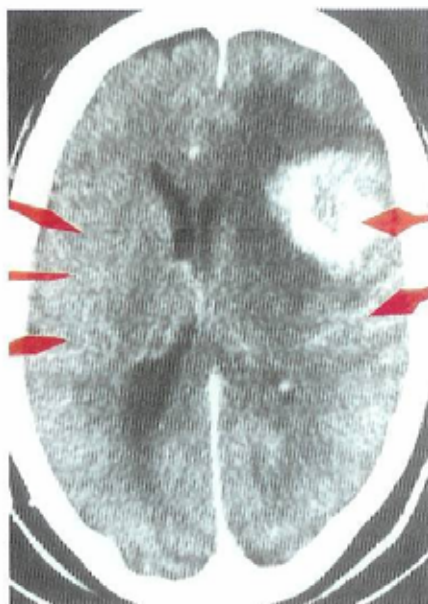
CCT vom 3.7.1990 der gleichen Patientin:  
Während wir in der vorangegangenen Aufnahme noch die scharfe Ringformation als Zeichen des aktiven Konflikts der motorischen und sensorischen Lähmung sehen können, ist dieser Konflikt auf der Aufnahme zwei Monate später gelöst. Dafür aber sehen wir eine neue aktive Schießscheiben-Konfiguration entsprechend dem zu diesem Zeitpunkt noch aktiven Konflikt des Sich-im-Nachhinein- noch-Sträubens-und-Ekelns im Zuckerrelais. Dieser zweite Konflikt konnte durch intensive Gespräche ebenfalls gelöst werden.



TAC cerebral del 3-7-1990 de la misma paciente: mientras que en la fotografía precedente podemos ver todavía la formación de anillos nítidos como signo del conflicto activo de la parálisis motora y sensorial, este conflicto aparece resuelto en la foto de dos meses después. Pero vemos una nueva configuración concéntrica activa correspondiente al conflicto retroactivo, todavía activo en este momento, del oponer resistencia y de asco en el relé del azúcar. Fue posible resolver este segundo conflicto gracias a las intensas conversaciones que se tuvieron.

### **10.6.3. Ejemplo: paciente de cincuenta años tras la menopausia**

### 10.6.3 Fallbeispiel: 50jährige Patientin nach Menopause



CCT einer 50jährigen rechtshändigen Patientin nach der Menopause. Rechts fronto-parietal sehen wir einen großen HH in Lösungsodem entsprechend einem Revierangst-Konflikt mit Intrabronchial-Ca. Das DHS hatte sich 7 Monate zuvor ereignet. Der Schwiegersohn der Patientin mußte wegen einer akuten Peritonitis operiert werden, die Ärzte gaben ihm kaum noch Überlebenschancen. Dieser Konflikt dauerte nur 2 Monate an, er war jedoch äußerst heftig! Einen Monat vor Erstellung dieser Aufnahme kam es zu einem Konfliktrezidiv: Der Ehemann der Patientin mußte an einer akuten Leistenhernie<sup>160</sup> operiert werden. Der Rezidiv-Konflikt dauerte 3

Wochen an bis es zur erneuten Konfliktlösung kam. Der Druck des erneut in den HH einschießenden Heilungsödems brachte diesen offensichtlich zum Zerreißen - ein Beispiel für den sog. „Ziehharmonika-Effekt“: Ein HH in Lösungsodem gerät vorübergehend wieder in Konfliktaktivität, das Oedem bildet sich kurzfristig zurück, nach der erneuten CL schießt wieder Oedem ein, der HH pumpt sich gleichsam von innen wieder auf - irgendwann hält das Gewebe dem Oedemdruck nicht mehr stand und zerreißt, was auch auf der folgenden Aufnahme recht gut zu sehen ist.

Auf der linken Großhirn-Hemisphäre sehen wir weitere sexuelle bzw. halbsexuelle Konflikte, die hängend-aktiv sind. Dazu konnten wir folgendes eruieren: Als die Patientin 17 Jahre alt war, wurde sie von ihrem eigenen Schwager vergewaltigt - ein Konflikt, über den sie im Prinzip nie so richtig hinweggekommen war! Als ihr Sohn 16 Jahre alt war, wurde er Vater eines Kindes - für die Mutter ein Konfliktrezidiv in quasi gleicher Angelegenheit ...

<sup>160</sup> Hernie = Bruch

Im folgenden eine andere CC...  
chen Patientin: Der Pfeil zeigt...  
Schießscheiben-Konfiguration...  
postsensorischen Rindenzentren...  
(schen) Trennungs-Konflikt ents...  
sehen wir sehr gut den bere...  
zerrissenen HH im Bronchialre...  
Konfliktlösung und Konflikte...  
vorliegen!

Was war passiert? Als die P...  
kenhaus lag, guten Appetit...  
gens ihre Schwester zu Bes...  
Nacht geträumt habe. Ich ha...  
sie komme, um dich zu hole...  
bar ein! Von Stund an war...  
mehr als rechts, aß nicht me...  
nem französischen Arzt, der...  
es in einem Gespräch am K...  
der Seele zu räumen, nachd...  
zählt hatte. Von Stund an w...  
Die Patientin konnte wieder...

<sup>161</sup> Parese = unvollständige L...

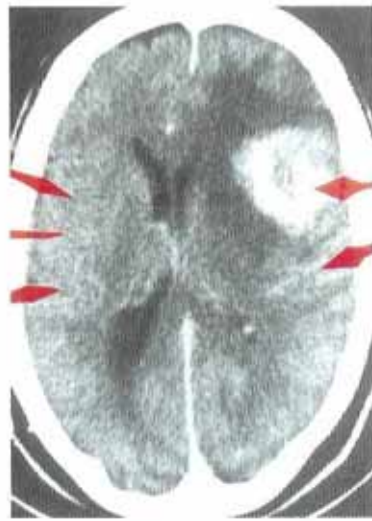
TAC cerebral de una paciente de cincuenta años diestra tras la menopausia. A la derecha frontoparietalmente vemos un gran FH con edema de solución correspondiente a un conflicto de miedo en el territorio con carcinoma intrabronquial.

El DHS se había producido siete meses antes. El yerno de la paciente fue operado a causa de una peritonitis aguda y los médicos decían que no había muchas posibilidades de que sobreviviera. Este conflicto duró sólo dos meses, pues el yerno era muy fuerte. Un mes antes de tomar esta fotografía tuvo una recaída del



conflicto: el marido de la paciente tenía que ser operado de una hernia inguinal aguda. Esta recaída duró tres semanas hasta que se llegó a una nueva solución. La presión del edema de reparación en el FH lo laceró, un ejemplo del denominado “efecto fisarmónico”: un FH con edema de solución vuelve a estar temporalmente en actividad conflictiva, el edema disminuye momentáneamente, tras la nueva conflictolisis (CL) el edema se vuelve a formar, al mismo tiempo el FH se hincha de nuevo desde el interior; en un cierto punto el tejido no resiste más la presión del edema, lo que se puede ver bien en las imágenes siguientes. En el hemisferio izquierdo del encéfalo vemos otros conflictos sexuales o semisexuales que están activos en suspensión. Además podríamos decir lo siguiente: cuando la paciente tenía 17 años fue molestada por su cuñado, un conflicto del que no se había liberado. Su hijo, de 16 años, había dejado embarazada a una muchacha: una recaída conflictiva para la madre casi en la misma circunstancia...

### 10.6.3 Fallbeispiel: 50jährige Patientin nach Menopause



CCT einer 50jährigen rechtshändigen Patientin nach der Menopause. Rechts fronto-parietal sehen wir einen großen HH in Lösungsodem entsprechend einem Revierangst-Konflikt mit Intra-bronchial-Ca. Das DHS hatte sich 7 Monate zuvor ereignet. Der Schwiegersohn der Patientin mußte wegen einer akuten Peritonitis operiert werden, die Ärzte gaben ihm kaum noch Überlebenschancen. Dieser Konflikt dauerte nur 2 Monate an, er war jedoch äußerst heftig! Einen Monat vor Erstellung dieser Aufnahme kam es zu einem Konfliktrezidiv: Der Ehemann der Patientin mußte an einer akuten Leistenhernie<sup>160</sup> operiert werden. Der Rezidiv-Konflikt dauerte 3

Wochen an bis es zur erneuten Konfliktlösung kam. Der Druck des erneut in den HH einschließenden Heilungsödems brachte diesen offensichtlich zum Zerreißen - ein Beispiel für den sog. „Ziehharmonika-Effekt“: Ein HH in Lösungsodem gerät vorübergehend wieder in Konfliktaktivität, das Oedem bildet sich kurzfristig zurück, nach der erneuten CL schießt wieder Oedem ein, der HH pumpt sich gleichsam von innen wieder auf - irgendwann hält das Gewebe dem Oedemdruck nicht mehr stand und zerreißt, was auch auf der folgenden Aufnahme recht gut zu sehen ist.

Auf der linken Großhirn-Hemisphäre sehen wir weitere sexuelle bzw. halbsexuelle Konflikte, die hängend-aktiv sind. Dazu konnten wir folgendes eruieren: Als die Patientin 17 Jahre alt war, wurde sie von ihrem eigenen Schwager vergewaltigt - ein Konflikt, über den sie im Prinzip nie so richtig hinweggekommen war! Als ihr Sohn 16 Jahre alt war, wurde er Vater eines Kindes - für die Mutter ein Konfliktrezidiv in quasi gleicher Angelegenheit ...

<sup>160</sup> Hernie = Bruch

Im folgenden eine andere CCT-Schicht der gleichen Patientin: Der Pfeil zeigt auf einen HH mit Schießscheiben-Konfiguration im motorischen und postsensorischen Rindenzentrum, einem (motorischen) Trennungskonflikt entsprechend. Weiterhin sehen wir sehr gut den bereits erwähnten innen zerrissenen HH im Bronchialrelais. Wir haben also Konfliktlösung und Konfliktaktivität gleichzeitig vorliegen!

Was war passiert? Als die Patientin in voller Heilung im Krankenhaus lag, guten Appetit hatte und gut schlafen konnte, kam ihre Schwester zu Besuch und flüsterte: „In der Nacht geträumt habe, Ich habe unsere Mutter im Traum gesehen, sie komme, um dich zu holen.“ Das schlug bei der Patientin ein! Von Stund an war sie an allen vier Extremitäten mehr als rechts, aß nicht mehr, schlief nicht mehr. Sie wurde von einem französischen Arzt, der sich mit der Neurologie beschäftigte, in einem Gespräch am Krankenbett, der Patientin die Seele zu räumen, nachdem sie ihm unter Tränen die Geschichte erzählt hatte. Von Stund an waren die Paresen<sup>161</sup> mehr ausgeprägt. Die Patientin konnte wieder schlafen und essen.

<sup>161</sup> Parese = unvollständige Lähmung

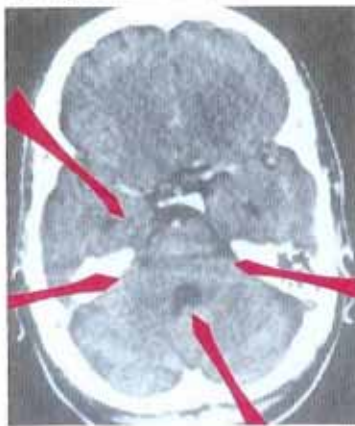
Seguidamente otro estrato de la TAC cerebral de la misma paciente: la flecha indica un FH con configuración concéntrica en la corteza postsensorial, correspondiente a un conflicto de separación (en parte de carácter motor). Además vemos muy bien el ya citado FH lacerado internamente en el relé bronquial. Están presentes al mismo tiempo solución de conflicto y actividad conflictiva.

¿Qué había pasado? Cuando la paciente se encontraba en el hospital en plena vagotonía de curación, tenía buen apetito y podía dormir bien, una mañana su hermana fue a verla y le susurró: “Mira lo que he soñado esta noche. He visto a nuestra madre en sueños y decía que había venido a llevarte”. Eso afectó terriblemente a la pobre paciente. Desde ese momento en adelante se le paralizaron parcialmente las cuatro extremidades, a la izquierda más que a la

derecha, no comió más, no dormía, estaba en total pánico. Un médico francés que conocía la Nueva Medicina, en una conversación con la paciente, consiguió quitar ese enorme peso del alma de la paciente que le había contado entre lágrimas lo que había pasado. Desde entonces las parálisis fueron cada vez a menos. La paciente pudo dormir y comer nuevamente.

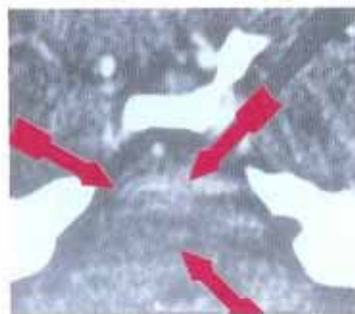
#### 10.6.4. Ejemplo: FH activo con configuración concéntrica en el tronco cerebral

##### 10.6.4 Fallbeispiel: Aktiver HH in Schießscheiben-Konfiguration im Stammhirn



Hier zwei CCT-Bilder verschiedener Schichten der gleichen Patientin.

Auf dem ersten sehen wir einen aktiven HH in scharfer Schießscheiben-Konfiguration. Die Pfeile weisen auf das Dünndarm-Relais im Stammhirn entsprechend einem unverdaulichen Ärgen.



Hier eine tiefere Schicht der gleichen Serie, ebenfalls mit HH in Schießscheiben-Konfiguration aber mit anderem Mittelpunkt, nämlich im Tuben und Urin-Blasen-Relais.

Konflikt: Die Patientin hatte ihr Pferd falsch gelenkt und einen anderen Reiter gegen die Bande gequetscht und schwer verletzt. Dieser beschimpfte sie wüst mit übelsten Vokabeln (Tuben-Cu). Unmittelbar darauf wurden hohe Kosten fällig (unverdaulicher Ärgen), da der Mann lange im Krankenhaus liegen mußte.

##### 10.6.5 Fallbeispiel: Rechtshändiger Patient mit Verlust-Konflikt

Der nächste Fall hat 3 Abbildungen, die sich auf den gleichen Patienten beziehen:

Auf der ersten CT-Aufnahme sehen wir einen großen, scharfen Ring - er ist ein Artefakt. Daneben sind zwei eindeutig noch in ca-Phase befindliche schießscheibenförmige HHs zu sehen. Der rechte betrifft ein Herzkoronar-Ulcus (Revier-Konflikt), der linke betrifft den rechten Hoden (Verlust-Konflikt). Der rechtshändige Patient hatte seine Mutter unerwartet verloren, an der er sehr hing. Man sieht, daß die rechte Schießscheiben-Konfiguration noch sicher in der ca-Phase ist. Die linke dagegen ist schon etwas oedematös geschwollen, ist also gerade dabei in Lösung zu gehen. Der Patient hat dann später (Februar 1993) auf dem Tiefpunkt der pel-Phase einen Herzinfarkt erlitten.



CT des Hodens:

Die Abbildung zeigt eine Hodennekrose des rechten Hodens, der Konflikt war ja noch nicht gelöst!

Foto des Hodens:

Am rechten Hoden ist äußerlich praktisch nichts zu sehen. Der Finger zeigt auf die Stelle der Nekrose.

Die vermutete Hodennekrose (vereinfacht ausgedrückt ein „Loch“), d.h. ein Substanzverlust im Hoden, wurde also vorher nur durch das Hirn-CT diagnostiziert. Im folgende eine



Aquí, dos imágenes de Tac cerebral de diferentes estratos de la misma paciente. En la primera vemos un FH activo en configuración concéntrica con bordes nítidos. Las flechas indican el relé del intestino delgado en el tronco cerebral correspondiente a un rencor indigesto.

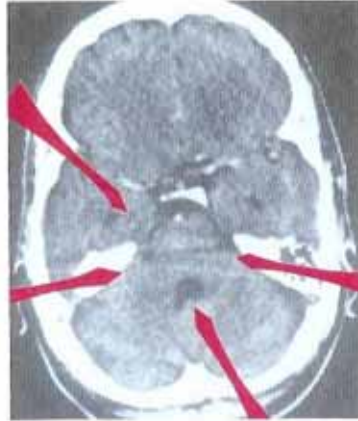
Aquí un estrato más bajo de la misma serie, también con FH con configuración concéntrica pero con otro punto central, justo en el relé de las trompas y de la vejiga urinaria.

Conflicto: la paciente había montado mal su caballo y otro jinete se había caído hiriéndose. Este la insultó salvajemente con los peores insultos (adenocarcinoma de las trompas). Justo después tuvo que pagar mucho dinero (rencor indigesto) ya que el hombre tuvo que permanecer mucho tiempo en el hospital.

#### **10.6.5. Ejemplo: paciente diestro con conflicto de pérdida**

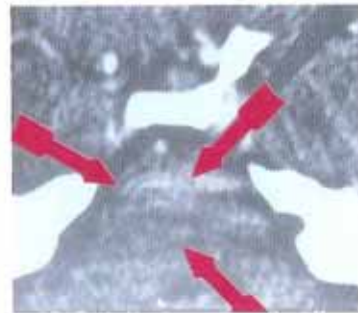
El caso siguiente tiene tres imágenes que se refieren al mismo paciente:

### 10.6.4 Fallbeispiel: Aktiver HH in Schießscheiben-Konfiguration im Stammhirn



Hier zwei CCT-Bilder verschiedener Schichten der gleichen Patientin.

Auf dem ersten sehen wir einen aktiven HH in scharfer Schießscheiben-Konfiguration. Die Pfeile weisen auf das Dünndarm-Relais im Stammhirn entsprechend einem unverdaulichen Ärger.



Hier eine tiefere Schicht der gleichen Serie, ebenfalls mit HH in Schießscheiben-Konfiguration aber mit anderem Mittelpunkt, nämlich im Tuben und Urin-Blasen-Relais.

Konflikt: Die Patientin hatte ihr Pferd fälsch gelenkt und einen anderen Reiter gegen die Bande gequetscht und schwer verletzt. Dieser beschimpfte sie wüst mit übelsten Vokabeln (Tuben-Ca). Unmittelbar darauf wurden hohe Kosten fällig (unverdaulicher Ärger), da der Mann lange im Krankenhaus liegen mußte.

216

### 10.6.5 Fallbeispiel: Rechtshändiger Patient-Konflikt

Der nächste Fall hat 3 Abbildungen, die sich auf den gleichen Fall:

Auf der ersten CT-Aufnahme sehen wir einen großen, scharfen Ring - er ist ein Artefakt. Daneben sind zwei eindeutig noch in ca-Phase befindliche schießscheibenförmige HH zu sehen. Der rechte betrifft ein Herzkoronar-Ulcus (Revier-Konflikt), der linke betrifft den rechten Hoden (Verlust-Konflikt). Der rechtshändige Patient hatte seine Mutter unerwartet verloren, an der er sehr hing. Man sieht, daß die rechte Schießscheiben-Konfiguration noch sicher in der ca-Phase ist. Die linke dagegen ist schon etwas oedematös geschwollen, ist also gerade dabei in Lösung zu gehen. Der Patient hat dann später (Februar 1993) auf dem Tiefpunkt der pel-Phase einen Herzinfarkt erlitten.



CT des Hodens:

Die Abbildung zeigt eine Hodennekrose des rechten Hodens, der Konflikt war ja noch nicht gelöst!



Foto des Hodens:

Am rechten Hoden ist äußerlich praktisch nichts zu sehen. Der Finger zeigt auf die Stelle der Nekrose.

Die vermutete Hodennekrose (vereinfacht ausgedrückt ein „Loch“), d.h. ein Substanzverlust im Hoden, wurde also vorher nur durch das Hirn-CT diagnostiziert. Im folgende eine



En la primera imagen TAC vemos un gran anillo bien nítido, un artefacto. Al lado se pueden ver dos FH todavía claramente en fase de configuración concéntrica. El de la derecha tiene que ver con una úlcera de las arterias coronarias (conflicto de territorio), el izquierdo con el testículo derecho (conflicto de pérdida). El paciente diestro había perdido inesperadamente a su madre, a la que estaba muy apegado. Se ve que la configuración concéntrica derecha está todavía en la fase CA. La izquierda sin embargo ya está un poco hinchada por el edema, es decir, está entrando en solución. El paciente seguidamente (febrero 1993) sufrió un infarto cardíaco en el punto culminante de la fase PCL.

TAC del testículo:

La imagen muestra una necrosis del testículo derecho: el conflicto todavía no se había resuelto.

Foto del testículo:

En el testículo derecho, externamente, no se ve prácticamente nada. El dedo muestra el punto de la necrosis.

La supuesta necrosis del testículo (en palabras simples un “agujero”), es decir, una pérdida de sustancia en el testículo, que fue diagnosticada precedentemente gracias a la TAC cerebral.

Certificación del caso:

Centro de la Nueva Medicina en Austria  
Dirección Dr. Med. Ryke Geerd Hamer

Burgau, 27 de enero de 1993

Se certifica que al Sr. ...., únicamente en base a la TAC cerebral y a la anamnesis, sin que el paciente haya sufrido molestias aparte de una tirantez en el testículo derecho, se le ha encontrado una necrosis en el testículo derecho, encontrada puntualmente mediante una TAC. En base a la TAC cerebral se revela, justamente, una situación intermedia entre una necrosis (=fase activa) y una reconstitución de la necrosis (= fase de reparación).

Dr. Hangl Willibald.

El caso siguiente es de una paciente zurda y consta de 7 fotografías:

#### **10.6.6. Ejemplo: zurda con parálisis parcial a la izquierda**

25.1.90, FH en fase CA

25.2.90, FH justo tras la CL

# Zentrum für Neue Medizin in Österreich

Leitung Dr. med. Ryka Geerd HAMER

Burgau.

27. Januar 1993

Es wird bestätigt, dass bei Hr.    
allein auf Grund der Herrn CT und Messung  
ohne dass der Pat außer einem leichten  
Fieber am rechten Hoden über Temperatur  
schleift hätte, jeweils eine Nekrose im  
re Hoden gesucht und CT-mäßig  
gefunden bzw. verifiziert werden ist.  
Entsprechend dem Herrn CT ergibt sich  
fürsua eine Bildung zw. Nekrose  
Nekrose (=Atrophie) und Wiederauffüllung  
der Nekrose (=Heilungsphase)

A-8291 BURG AU Altes Schloss

Telefon 0330/33822040

Dr. Hans Grillwald, Ambros, Jahn

Die nächste  
men:

10.6.6 Fa  
links



25.1.90



10.4.90

10.4.90, fin de la fase PCL

Test del aplauso. Foto de una paciente zurda.

Las tres imágenes de la TAC cerebral precedente muestra la evolución de un Foco de Hamer durante casi cuatro meses.

La paciente es zurda, como se ve en la foto. Había enfermado de una parálisis parcial del brazo izquierdo y de la pierna izquierda, y en menor medida también del brazo derecho.

El DHS se produjo en junio de 1989: la paciente, infelizmente casada, había perdido un amigo que no había podido retener (de un modo dramático) en el abrazo del brazo izquierdo y de la pierna izquierda (zurda), menos en las extremidades derechas. Se trata por lo tanto del “brazo del partner” y de la “pierna del partner” y en menor medida del brazo derecho (madre/niño) con el conflicto de no poder retener. La paciente había deseado tener un hijo de su amigo, había deseado quedarse embarazada, pero sucedió una pérdida dramática.

En la primera imagen de la TAC el conflicto está todavía activo. Se ven los cercos nítidos de la configuración concéntrica del FH, pero se nota también que los anillos llegan al hemisferio izquierdo (débil parálisis del brazo derecho). El centro del FH está a la derecha en el centro motor, que afecta a la motricidad del abrazo del



partner con el brazo izquierdo (zurda) y el abrazo íntimo del partner con la pierna izquierda. La conflictolisis obtenida gracias a la intervención de la médico de cabecera, un experto de Nueva Medicina, junto con la paciente, se produjo el 20.2.1990, justo cuatro semanas tras la primera TAC cerebral que se hizo el 25.1.1990.

En esta segunda TAC del 25.2.90, más o menos en el mismo estrato, vemos que el FH se está "abriendo", es decir, que los anillos en el exterior se vuelven irregulares e interrumpidos, pero el centro todavía es visible.

Foto sucesiva del 10.4.90, del mismo estrato aunque no siempre con el mismo ángulo de inclinación de los estratos, en el que el FH se desplaza un poco hacia delante o un poco hacia atrás.

Die drei vorherigen CCT-Aufnahmen zeigen die Entwicklung eines Hamerschen Herdes über fast 4 Monate.

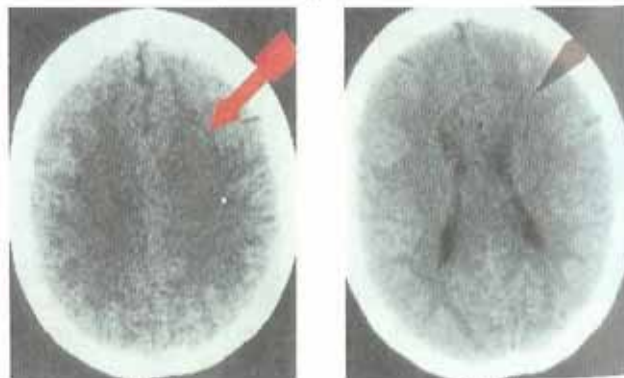
Die Patientin ist, wie das Foto zeigt, Linkshänderin. Sie erkrankte an einer Teillähmung des linken Arms und des linken Beins, in geringererem Maße auch des rechten Arms.

Das DHS ereignete sich im Juni 1989: Die Patientin verlor, in unglücklicher Ehe verheiratet, einen sehr geliebten Freund, den sie - auf dramatische Weise - nicht in der Umarmung des linken Arms und des linken Beins (Linkshänderin!), weniger der rechten Extremitäten, festhalten konnte. Es geht also um den „Partner-Arm“ und das „Partner-Bein“ und in geringerem Maße auch um den rechten (Mutter/Kind)-Arm mit dem Konflikt, nicht festhalten zu können. Die Patientin hatte sich von ihrem Freund ein Kind gewünscht, hatte schon gehofft, schwanger zu sein, darüber war es zum dramatischen Verlustereignis gekommen.

Auf der ersten CT-Aufnahme ist der Konflikt noch aktiv. Wir sehen die scharfen Kreise der Schießscheiben-Konfiguration des HHs, sehen aber auch, daß die Ringe auf die linke Hemisphäre hinüberreichen (schwache Lähmung des rechten Arms). Das Zentrum des HHs ist rechts im motorischen Zentrum, betreffend die Motorik für die Partnerumarmung mit dem linken Arm (Linkshänderin!) und die intime Partnerumarmung mit dem linken Bein. Die Conflictolyse, die die von der Neuen Medizin begeisterte Hausärztin der Patientin mit dieser zusammen erarbeitete, gelang am 20.2.1990, knapp vier Wochen nach dem ersten Hirn-CT, das vom 25.1.1990 stammt.

In diesem zweiten CT vom 25.2.90, etwa von der gleichen Schicht, sehen wir, wie der HH gerade „aufbricht“, d.h. die Ringe werden außen unregelmäßig und unvollständig, das Zentrum ist aber noch zu sehen.

Die nächsten Aufnahmen vom 10.4.90, ebenfalls etwa die gleiche Schicht, wenn auch nicht immer exakt der gleiche Neigungswinkel der Schichten, wodurch der



10.4.90

10.4.90

HH mal ein bißchen nach vorne oder nach hinten rutscht teilweise bereits in glöse Vernarbung übergegangen ist. Zu erwähnen ist natürlich noch, daß am 10.3.1990 (epileptische Krise) stattfand, der die Patientin jedoch ja die Regeln der Neuen Medizin durch ihre Hausärztin worden waren.

Eigentlich war die Patientin, zwischen Juli 1989 und 1990, „MS“-Verdacht gelaufen. Aber dieser Unsinn konnte nicht geredet werden: Die große Gefahr ist ja immer, daß Diagnose-Schock einen zweiten motorische Konflikt - 1 erleiden, weil man ihnen sagt, sie würden möglicherweise stuhl gefesselt sein. Von diesem Konflikt kommen sie da

Letzte CT-Aufnahme vom 24.4.1990 der gleichen Patientin:

Man sieht, daß die Schießscheiben inzwischen leichte „Stechapfelform“ haben, d.h. der Höhepunkt der pcd-Oedemphase ist hier bereits vorbei, die Vernarbungsphase ist im Gang.



### 10.6.7 Fallbeispiel: Patientin mit Angst

Die folgende Fallgeschichte umfaßt 4 CCT-Aufnahmen. Es handelt sich um 3 Serien von CCTs einer Patientin, die jeweils ca. 6 Wochen angefertigt wurden.

Bei der Patientin lag ein Angst-Ekel-Konflikt vor ihrem schwulen Chef, der „gemein“ empfand.

CCT vom 24.1.90, HH in ca-Phase:

Das Zentrum der Schießscheiben-Konfiguration liegt über der Diabetes über die Hypoglykämie, d.h. ex über Insuffizienz gegenüber der Alpha-Inselzell-Insuffizienz.

Vemos que el FH ha entrado ya en parte en cicatrización glial.

Por supuesto también hay que decir que el 10.3.90 se produjo un ataque epiléptico (crisis epiléptica) que sin embargo no sorprendió a la paciente porque su doctora ya la había concienciado según las leyes de la Nueva Medicina.

Entre julio de 1989 y febrero de 1990 a la paciente se le diagnosticó una supuesta SM. Pero por suerte se la pudo convencer rápidamente que aquel diagnóstico era insensato.

El gran peligro es siempre el que los pacientes sufran un segundo conflicto motor, sobretodo en las piernas, a causa de un diagnóstico chocante, porque se les dice que probablemente se quedarán en una silla de ruedas. En la mayor parte de los casos no se liberan de este conflicto.

Die drei vorherigen CCT-Aufnahmen zeigen die Entwicklung eines Hamerschen Herdes über fast 4 Monate.

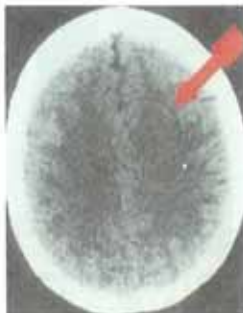
Die Patientin ist, wie das Foto zeigt, Linkshänderin. Sie erkrankte an einer Teillähmung des linken Arms und des linken Beins, in geringerem Maße auch des rechten Arms.

Das DHS ereignete sich im Juni 1989: Die Patientin verlor, in unglücklicher Ehe verheiratet, einen sehr geliebten Freund, den sie - auf dramatische Weise - nicht in der Umarmung des linken Arms und des linken Beins (Linkshänderin!), weniger der rechten Extremitäten, festhalten konnte. Es geht also um den „Partner-Arm“ und das „Partner-Bein“ und in geringerem Maße auch um den rechten (Mutter/Kind)-Arm mit dem Konflikt, nicht festhalten zu können. Die Patientin hatte sich von ihrem Freund ein Kind gewünscht, hatte schon geheißt, schwanger zu sein, darüber war es zum dramatischen Verlustereignis gekommen.

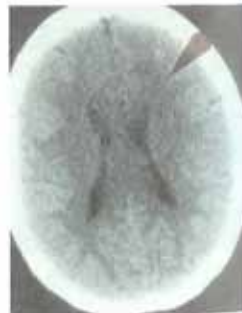Auf der ersten CT-Aufnahme ist der Konflikt noch aktiv. Wir sehen die scharfen Kreise der Schießscheiben-Konfiguration des HHs, sehen aber auch, daß die Ringe auf die linke Hemisphäre hinüberreichen (schwache Lähmung des rechten Arms). Das Zentrum des HHs ist rechts im motorischen Zentrum, betreffend die Motorik für die Partnerumarmung mit dem linken Arm (Linkshänderin!) und die intime Partnerumarmung mit dem linken Bein. Die Conflictolyse, die die von der Neuen Medizin begeisterte Hausärztin der Patientin mit dieser zusammen erarbeitete, gelang am 20.2.1990, knapp vier Wochen nach dem ersten Hirn-CT, das vom 25.1.1990 stammt.

In diesem zweiten CT vom 25.2.90, etwa von der gleichen Schicht, sehen wir, wie der HH gerade „aufbricht“, d.h. die Ringe werden anßen unregelmäßig und unvollständig, das Zentrum ist aber noch zu sehen.

Die nächsten Aufnahmen vom 10.4.90, ebenfalls etwa die gleiche Schicht, wenn auch nicht immer exakt der gleiche Neigungswinkel der Schichten, wodurch der



10.4.90



10.4.90

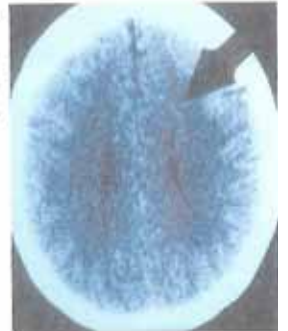HH mit ein bißchen nach vorne oder nach hinten rutschen, wir sehen, daß der HH teilweise bereits in gläulose Vernarbung übergegangen ist.

Zu erwähnen ist natürlich noch, daß am 10.3.1990 ein epileptischer Anfall (epileptische Krise) stattfand, der die Patientin jedoch nicht überraschte, da ihr ja die Regeln der Neuen Medizin durch ihre Hausärztin bestens bekannt gemacht worden waren.

Eigentlich war die Patientin, zwischen Juli 1989 und Februar 1990 schon unter „MS“-Verdacht gelaufen. Aber dieser Unsinn konnte ihr zum Glück schnell ausgeredet werden: Die große Gefahr ist ja immer, daß die Patientin durch den Diagnose-Schock einen zweiten motorische Konflikt - hauptsächlich der Beine - erleiden, weil man ihnen sagt, sie würden möglicherweise zeitweilig an den Rollstuhl gefesselt sein. Von diesem Konflikt kommen sie dann meist nie mehr los.

Letzte CT-Aufnahme vom 24.4.1990 der gleichen Patientin:

Man sieht, daß die Schießscheiben inzwischen leichte „Stechaffelform“ haben, d.h. der Höhepunkt der pcl-Ödemphase ist hier bereits vorbei, die Vernarbungsphase ist im Gang.



### 10.6.7 Fallbeispiel: Patientin mit Angst-Ekel-Konflikt

Die folgende Fallgeschichte umfaßt 4 CCT-Aufnahmen:

Es handelt sich um 3 Serien von CCTs einer Patientin, die im Abstand von jeweils ca. 6 Wochen angefertigt wurden.

Bei der Patientin lag ein Angst-Ekel-Konflikt vor kombiniert mit einem Sträubens-Konflikt vor ihrem schwulen Chef, den sie als „ekelhaft“ und „gemein“ empfand.

CCT vom 24.1.90, HH in ca-Phase:

Das Zentrum der Schießscheiben-Konfiguration liegt rechts. Deshalb überwiegt der Diabetes über die Hypoglykämie, d.h. es überwiegt die Beta-Insulzell Ineffizienz gegenüber der Alpha-Insulzell-Ineffizienz.

Última imagen de la TAC del 24.4.1990 de la misma paciente: se ve que el diseño concéntrico durante ese tiempo ha cogido una forma parecida a una “estrella”, es decir, el punto culminante de la fase PCL edematosa ya ha pasado, y está en curso la fase de cicatrización.

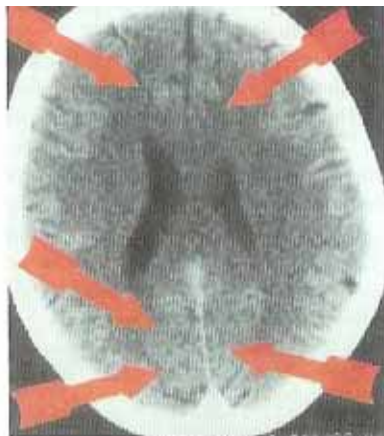
### **10.6.7. Ejemplo: una paciente con conflicto de miedo-asco**

La historia del caso siguiente está documentada con 4 imágenes de TAC cerebral: se trata de tres series de TAC cerebrales de una paciente que se realizaron a un intervalo de unas 6 semanas.

La paciente tenía un conflicto de miedo-asco combinado con un conflicto de poner resistencia a su jefe homosexual, al que ella consideraba “no de su agrado” y “malo”.

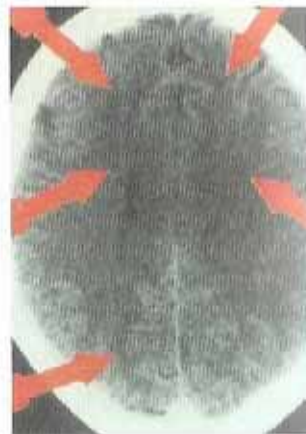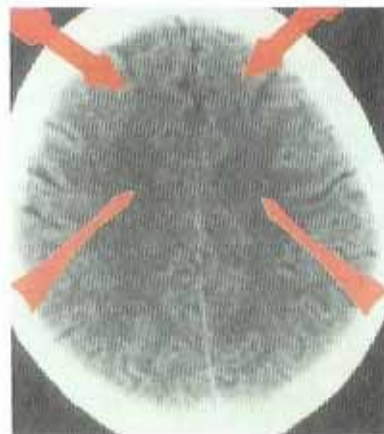
TAC cerebral del 24.1.90, FH en fase CA:

El centro de la configuración concéntrica se encuentra a la derecha. Por lo tanto la diabetes prevalece sobre la hipoglucemia, es decir, primacía de la insuficiencia de las células insulares beta respecto al a insuficiencia de las células insulares alfa.



24.1.1990

Wir sehen auf der gleichen Aufnahme dorsal einen großen HH, der schon mehrfach vernarbt ist, in erneuter Schießscheiben-Konfiguration die beiden Glaskörper auf organischer Ebene betreffend. Der biologische Konflikt: Sie war ein Jahr vorher auf dem Weg zu ihrer Arbeitsstelle (Apotheke) von hinten verfolgt, überfallen und mit einem Messer bedroht worden. Die Rezidive: Sie mußte jeden Tag den gleichen Weg von und zur Apotheke nehmen. Die Patientin bekam folgerichtig einen beiderseitigen Grünen Star.

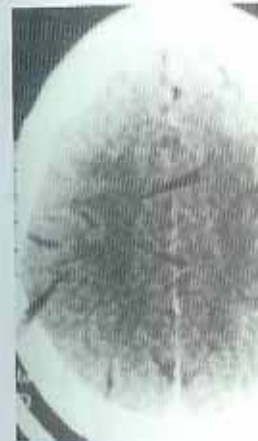

Oben: CCT-Aufnahmen vom 15.3.90:

Beide Konflikte sind in pcl-Phase, der frontale noch mehr als der occipitale. Man sieht aber, daß die jetzt oedematisierten Schießscheiben an der gleichen Stelle sind. So etwas nennen wir eine normale Entwicklung eines HHs nach Lö-

CCT von ...  
Monate später.  
Man sieht nur noch eine N  
im Diabetes- bzw. Hypoglyk

### 10.6.8 Fallbeispiel

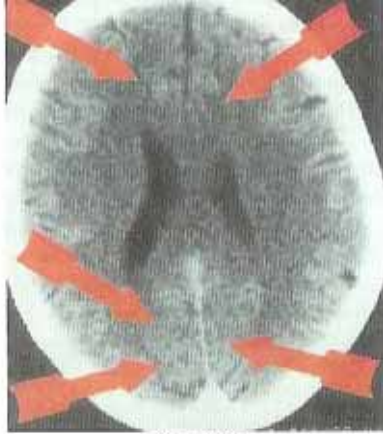

Serie von vier CCTs einer  
scher pcl-Phase.

La paciente se despidió al poco tiempo de esta fotografía. En la misma imagen vemos dorsal-mente un gran FH, que ya está cicatrizado varias veces y que tiene que ver, en una nueva configuración concéntrica, con los dos cuerpos vítreos a nivel orgánico. El conflicto biológico: un año antes, mientras se dirigía a su puesto de trabajo (en una farmacia), la siguieron y la atacaron por la espalda amenazándola con un cuchillo. La recaída: cada día tenía que hacer el mismo camino para ir y volver de la farmacia. A la paciente como consecuencia se le produjo un glaucoma en los dos ojos.

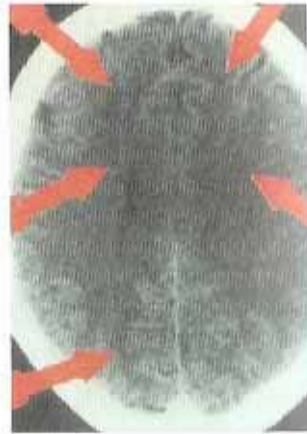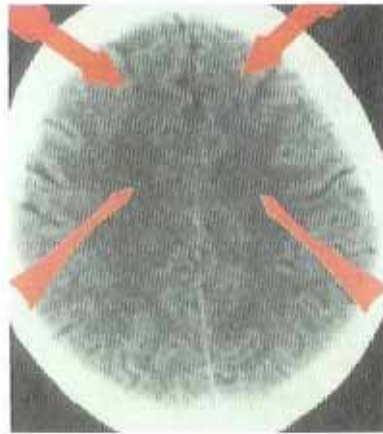Arriba: imágenes de la TAC cerebral del 15.3.90:

Los dos conflictos están en fase PCL, el frontal todavía más que el occipital. Sin embargo se ve que los diseños concéntricos edematizados están en la misma posición que cuando el foco estaba activo. Esto es lo que consideramos una evolución normal del FH tras la solución del conflicto.



24.1.1990

Wir sehen auf der gleichen Aufnahme dorsal einen großen HH, der schon mehrfach vernarbt ist, in erneuter Schießscheiben-Konfiguration die beiden Glaskörper auf organischer Ebene betreffend. Der biologische Konflikt: Sie war ein Jahr vorher auf dem Weg zu ihrer Arbeitsstelle (Apotheke) von hinten verfolgt, überfallen und mit einem Messer bedroht worden. Die Rezidive: Sie mußte jeden Tag den gleichen Weg von und zur Apotheke nehmen. Die Patientin bekam folgerichtig einen beiderseitigen Grünen Star.

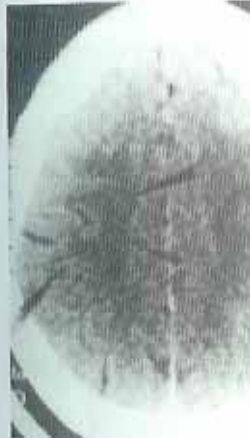

Oben: CCT-Aufnahmen vom 15.3.90:

Beide Konflikte sind in pcl-Phase, der frontale noch mehr als der occipitale. Man sieht aber, daß die jetzt oedematisierten Schießscheiben an der gleichen Stelle sind. So etwas nennen wir eine normale Entwicklung eines HHs nach Lö-

CCT der ...  
Monate später.  
Man sieht nur noch eine N  
im Diabetes- bzw. Hypoglyk

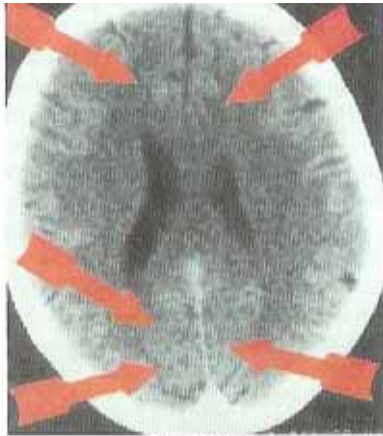### 10.6.8 Fallbeispiel



Serie von vier CCTs einer  
scher pcl-Phase.

TAC cerebral de la misma paciente con un intervalo de otros dos meses y medio.  
Se ve sólo una cicatriz del FH en el relé de la diabetes o de la hipoglucemia.

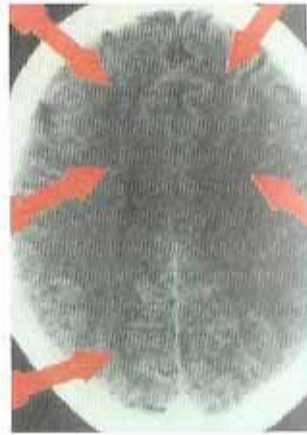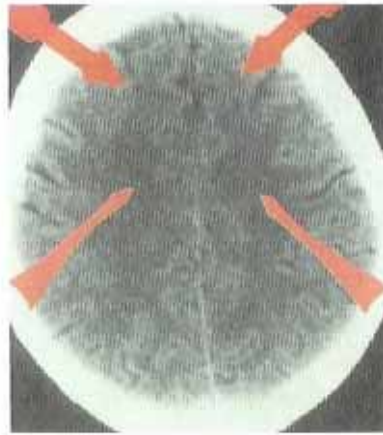### 10.6.8. Ejemplo: adenocarcinoma ductal de la mama



24.1.1990

Wir sehen auf der gleichen Aufnahme dorsal einen großen HH, der schon mehrfach vernalbt ist, in erneuter Schießscheiben-Konfiguration die beiden Glaskörper auf organischer Ebene betreffend. Der biologische Konflikt: Sie war ein Jahr vorher auf dem Weg zu ihrer Arbeitsstelle (Apotheke) von hinten verfolgt, überfallen und mit einem Messer bedroht worden. Die Rezidive: Sie mußte jeden Tag den gleichen Weg von und zur Apotheke nehmen. Die Patientin bekam folgerichtig einen beiderseitigen Grünen Star.

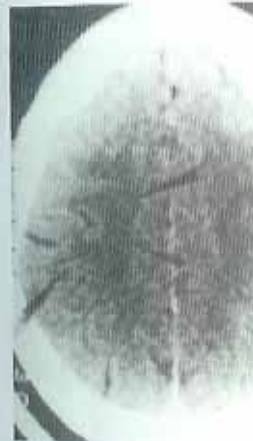CCT der ...  
Monate später.  
Man sieht nur noch eine N  
im Diabetes- bzw. Hypoglyk



Oben: CCT-Aufnahmen vom 15.3.90:

Beide Konflikte sind in pcl-Phase, der frontale noch mehr als der occipitale. Man sieht aber, daß die jetzt oedematisierten Schießscheiben an der gleichen Stelle sind. So etwas nennen wir eine normale Entwicklung eines HHs nach Lö-

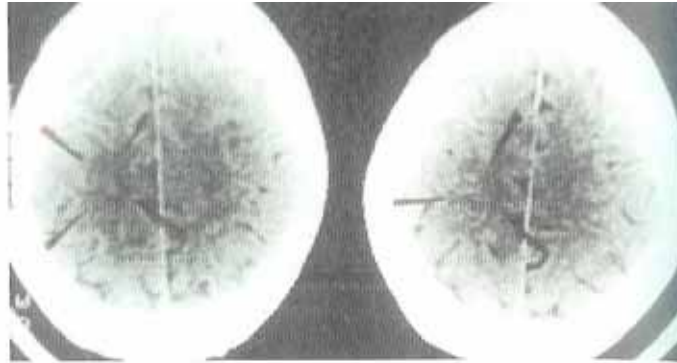
### 10.6.8 Fallbeispiel



Serie von vier CCTs einer  
scher pcl-Phase.

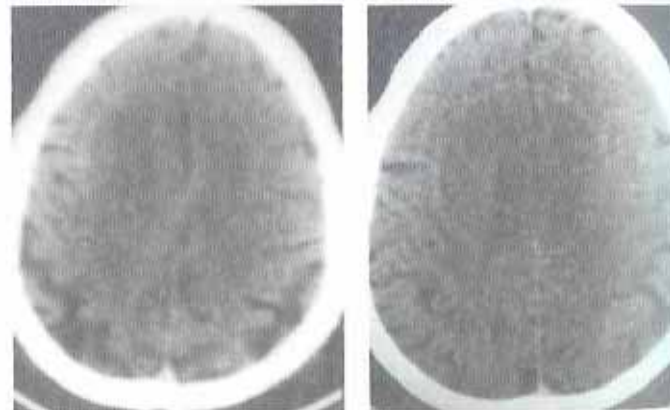
Serie de cuatro TAC cerebrales de una joven mujer con un adenocarcinoma ductal de la mama en reciente fase PCL.

El radiólogo ha movido una vez a la paciente desde la línea central 2 cm hacia la izquierda (véanse las fotos de la izquierda) y otra vez dos cm hacia la derecha (ver las fotos de la derecha). La localización de los FH, como se ve, no cambia por esto.



### 10.6.9 Fallbeispiel: Londoner Banker

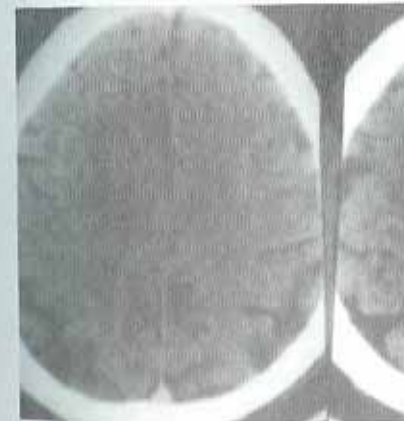
Die nächsten 7 Fotos gehören zur Fallgeschichte eines Londoner Bankers



HH für motorischen Konflikt. Es sind nur noch wenige Schiefscheiben zu erkennen, sie zeigen bereits „Stechapfelform“, der Höhepunkt der Heilung ist also schon überschritten. Auf der ersten CCT-Aufnahme sind einige Schiefscheibenringe sowie das Einschlagzentrum des Konfliktes noch zu erkennen, auf den nächsten Aufnahmen wird dies immer schwerer möglich.

Weitere 3 CCTs, auf denen man die motorische Schiefscheibe bzw. deren allmähliches Verschwinden sehr gut beobachten kann. Ein Artefakt ist also ausgeschlossen!

Die fünf abgebildeten CCT-Aufnahmen der gleichen Serie sind von einem Bankier aus einem Krankenhaus in London. Typischer Fall von Fehldiagnose: Der Patient hatte nach einem dramatischen Streit mit seinem Abteilungsleiter, bei dem ihm die Beförderung verweigert worden war, eine motorische Lähmung erlitten, mehr des rechten als des linken Beines, ebenso mehr des rechten als des

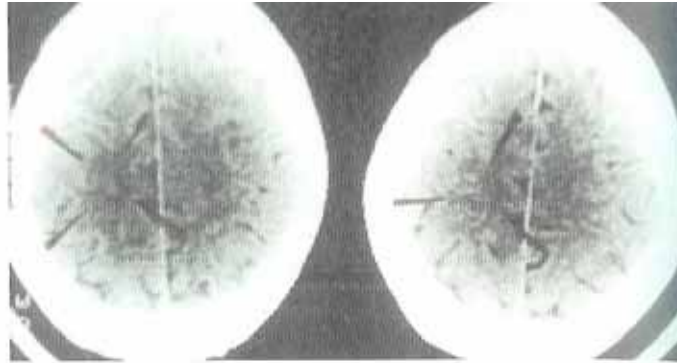


linken Armes. Nun wurde er durchuntersucht (Kreislaufer, Leber-CT), sowie die d

<sup>162</sup> Abdomen = Bauch, Unterleib

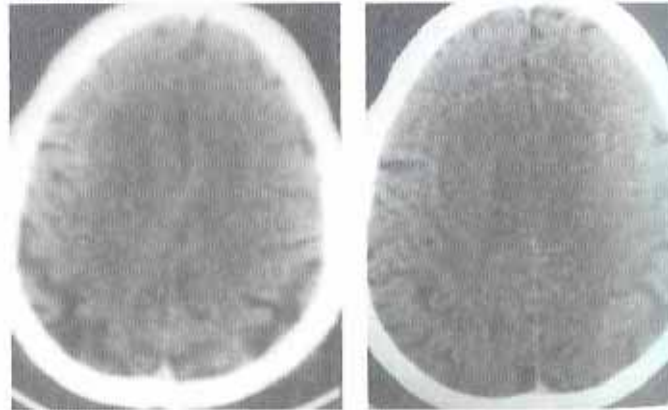
### 10.6.9. Ejemplo: un empleado de banca londinense

Las siete fotografías siguientes pertenecen a la historia de un empleado de banca de Londres.



### 10.6.9 Fallbeispiel: Londoner Banker

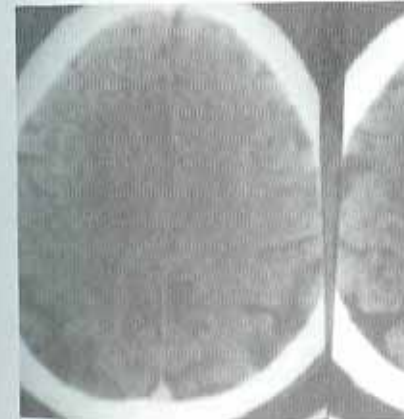
Die nächsten 7 Fotos gehören zur Fallgeschichte eines Londoner Bankers



*HH für motorischen Konflikt. Es sind nur noch wenige Schiefscheiben zu erkennen, sie zeigen bereits „Stechapfelform“, der Höhepunkt der Heilung ist also schon überschritten. Auf der ersten CCT-Aufnahme sind einige Schiefscheibenränge sowie das Einschlagzentrum des Konfliktes noch zu erkennen, auf den nächsten Aufnahmen wird dies immer schwerer möglich.*

*Weitere 3 CCTs, auf denen man die motorische Schiefscheibe bzw. deren allmähliches Verschwinden sehr gut beobachten kann. Ein Artefakt ist also ausgeschlossen!*

Die fünf abgebildeten CCT-Aufnahmen der gleichen Serie sind von einem Bankier aus einem Krankenhaus in London. Typischer Fall von Fehldiagnose: Der Patient hatte nach einem dramatischen Streit mit seinem Abteilungsleiter, bei dem ihm die Beförderung verweigert worden war, eine motorische Lähmung erlitten, mehr des rechten als des linken Beines, ebenso mehr des rechten als des

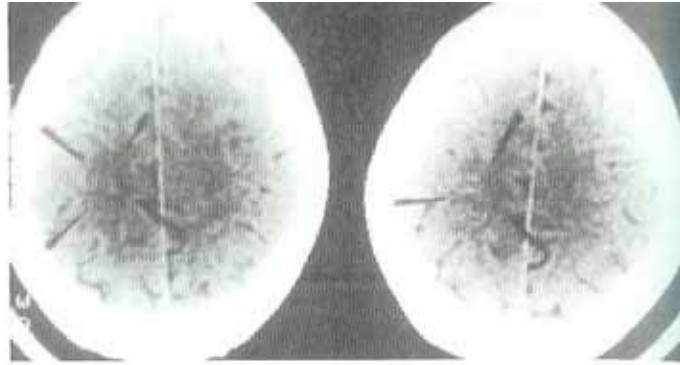


linken Armes. Nun wurde er durchuntersucht (Krebstumor, Leber-Ca und ein altes Leber-Ca. Das Konfliktbild folgendes Abdomen<sup>162</sup>-CT), sowie die d

<sup>162</sup> Abdomen = Bauch, Unterleib

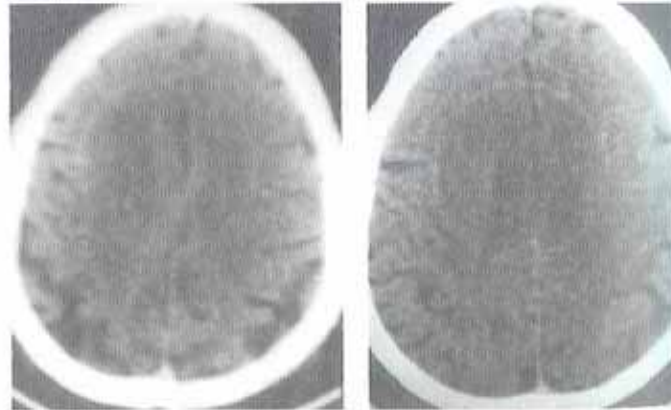
FH del conflicto motor. El diseño concéntrico es ahora poco reconocible, mostrándose ya con la forma arrugada, también se ha superado ya el punto culminante de la reparación. En la primera imagen de la TAC son visibles algunos anillos, así como el centro del conflicto, en las fotos sucesivas cada vez es más difícil.





### 10.6.9 Fallbeispiel: Londoner Banker

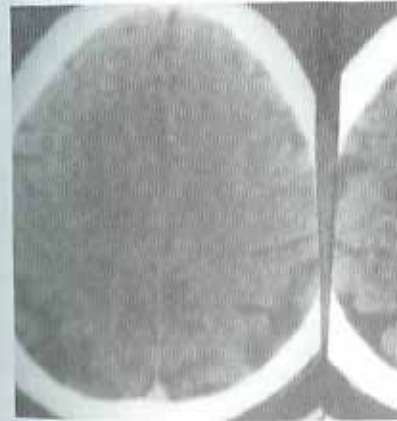
Die nächsten 7 Fotos gehören zur Fallgeschichte eines Londoner Bankers



*HH für motorischen Konflikt. Es sind nur noch wenige Schiefscheiben zu erkennen, sie zeigen bereits „Stechapfelform“, der Höhepunkt der Heilung ist also schon überschritten. Auf der ersten CCT-Aufnahme sind einige Schiefscheiberringe sowie das Einschlagzentrum des Konfliktes noch zu erkennen, auf den nächsten Aufnahmen wird dies immer schwerer möglich.*

*Weitere 3 CCTs, auf denen man die motorische Schiefscheibe bzw. deren allmähliches Verschwinden sehr gut beobachten kann. Ein Artefakt ist also ausgeschlossen!*

Die fünf abgebildeten CCT-Aufnahmen der gleichen Serie sind von einem Bankier aus einem Krankenhaus in London. Typischer Fall von Fehldiagnose: Der Patient hatte nach einem dramatischen Streit mit seinem Abteilungsleiter, bei dem ihm die Beförderung verweigert worden war, eine motorische Lähmung erlitten, mehr des rechten als des linken Beines, ebenso mehr des rechten als des



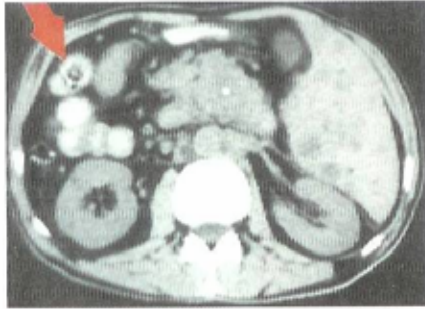
linken Armes. Nun wurde er durchuntersucht (Krebstumor, Leber-Ca und ein altes Leber-Ca. Das konfliktfolgendes Abdomen<sup>162</sup>-CT), sowie die

<sup>162</sup> Abdomen = Bauch, Unterleib

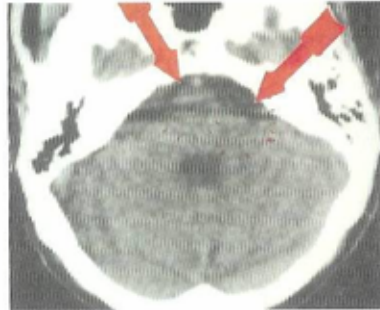
Otras 3 TAC cerebrales en las que se puede observar bien la configuración concéntrica en la corteza motora o su progresiva desaparición. Hay que excluir la posibilidad de un artefacto.

Las cinco imágenes TAC presentadas de la misma serie pertenecen a un empleado de banca que estaba en el hospital en Londres. Típico caso de diagnóstico errado: el paciente, tras una dramática pelea con su jefe de departamento, que le había negado un ascenso, había sufrido una parálisis motora, más de la pierna derecha que de la izquierda, así como más del brazo derecho que del izquierdo. Entonces se le examinó y se encontró un viejo carcinoma del páncreas y un viejo carcinoma del hígado. Naturalmente no se pudo ver el carcinoma del intestino delgado en conflicto activo (siguiente TAC del abdomen) ni tampoco la correspondiente configuración concéntrica en fase CA (sección de TAC cerebral mostrada seguidamente).

Konfiguration in ca-Phase (nachfolgend abgenommener CCT-Schnitt) hatte man natürlich nicht sehen können.



Der Pfeil zeigt auf das aktive Dünndarm-Ca. Außerdem sehen wir die alten solitären Ca-Herde im Pankreas und in der Leber.



Der zugehörige HH rechts lateral im Stammhirn (Pfeil rechts) für das solitäre Leber- bzw. Pankreas-Ca hat Vernarbung, etwas Oedem, evtl. wieder ganz leicht angedeutete Schießscheiben-Konfiguration, die sich in das Oedem projiziert. Der Grund dafür könnte der sein, daß die für diesen HH zuständigen Konflikte (Verhungerungs-Konflikt und Konflikt, einen Brocken nicht verdauen zu können) auch beruf-

lich bedingt waren und nun wieder mitreagierten (Schiene!). Außerdem der HH (linker Pfeil) im Dünndarm-Relais für den unverdaulichen Ärger-Konflikt. Insgesamt haben wir also 3 verschiedene Schießscheiben bei dem gleichen Patienten, davon die eine (Leber/Pankreas) in einem alten verarbeiteten Relais.

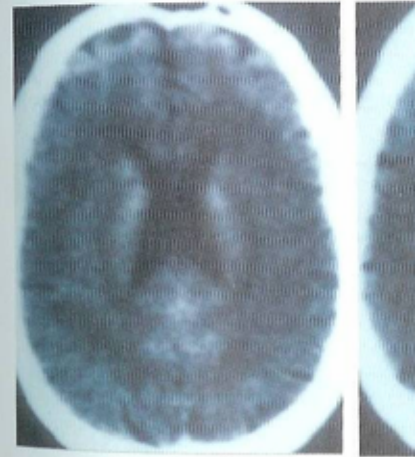
Während der motorische Konflikt für alle 4 Extremitäten, rechts stärker als links, schon in der pcl-Phase ist und schon „Stechapfelform“ anzunehmen beginnt, d.h. den Höhepunkt schon überschritten hat, ist die „Dünndarm-Schießscheibe“ noch in voller Aktivität. D.h. also, daß ein mehrschichtiger Konflikt keineswegs auf allen Ebenen in gleichem Takt gelöst wird. Der eine Aspekt wird gelöst, während der andere noch aktiv bleibt.

Hätte man die Neue Medizin angewendet, dann hätte man gesehen, daß das Pankreas-Ca und das Leber-Ca, die im gleichen Takt gelaufen waren, schon eine ältere Vorgeschichte gehabt haben müssen und jetzt möglicherweise als Schiene wieder reaktiviert wurden. Während der corticale motorische Konflikt schon mit einer epileptischen Krise (tonisch-klonischer Krampfanfall) den Höhepunkt der

pcl-Phase überschritten hat, ist der motorische Konflikt aktiv.

Zufällig sehen wir im vorangehenden Bauch-CT die exstirpierte Stelle des Dünndarms. Man hätte dieses Stück exstirpiert und hätte dem Patienten das verschaffen können. So aber führte man den frischen Leber/Pankreas-Ca zurück und erklärte. In diesem Fall entspricht der motorische Konflikt dem Nicht-weiter-aufsteigen-Könnens, bzw. des Dünndarm-Ca dem damit verbundenen unvollständigen Verdauen. Die Neue Medizin durch ihre Differentialdiagnose hat die bisherige Medizin um einiges voraus-

#### 10.6.10 Fallbeispiel: Brutaler Trennungskonflikt



Bei dieser Serie sieht man sehr gut, wie eine Schießscheibe in der pcl-Phase in der einen Schicht gelöst wird, während in der anderen schon mehr oder weniger zu verschaffen ist, d.h. brutaler Trennungskonflikt

La flecha indica el adenocarcinoma activo del intestino delgado. Además vemos los viejos focos solitarios del adenocarcinoma del páncreas y del hígado.

El FH relativo a la derecha lateralmente en el tronco cerebral (flecha a la derecha) del adenocarcinoma solitario del hígado o del páncreas presenta una cicatriz, un podo edematosa, con una probable nueva configuración concéntrica apenas visible en el edema. El motivo podría ser que los conflictos pertenecientes a este

FH (conflicto de morir de hambre y conflicto de no poder digerir un bocado) estaban ligados a la profesión y ahora reaccionaban de nuevo (vía). Además tenemos el FH (flecha izquierda) en el relé del intestino delgado para el conflicto de rencor indigesto. En conjunto tenemos entonces 3 diferentes formas concéntricas en el mismo paciente, de las cuales una (hígado/páncreas) está en un relé antiguo cicatrizado.

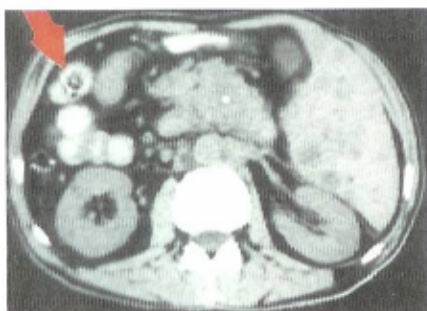Mientras que el FH del conflicto motor para las cuatro extremidades, a la derecha más fuerte que a la izquierda, está ya en la fase PCL, y comienza a tomar una forma arrugada, es decir, ya ha superado el punto culminante, la configuración concéntrica del intestino delgado está todavía en plena actividad. Eso significa entonces que de ningún modo un conflicto con varios contenidos se resuelve en todos los niveles al mismo ritmo. Un aspecto se soluciona, mientras que otro permanece todavía activo.

Si se hubiese aplicado la Nueva Medicina, se habría podido ver que el adenocarcinoma del páncreas y del hígado, que se habían formado al mismo tiempo, debían haber tenido una historia precedente más antigua y ahora seguramente se reactivaban como vía. Mientras el conflicto cortical motor ha superado ya el punto culminante de la fase PCL con una crisis epiléptica (ataque convulsivo tónico-clónico), el conflicto del intestino delgado está todavía, como hemos dicho, en plena actividad.

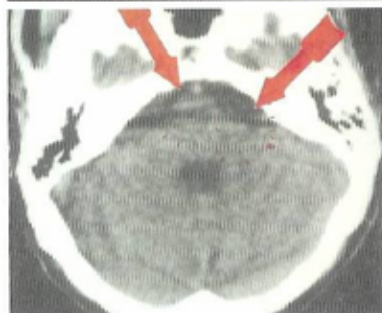
Casualmente en la TAC precedente del abdomen vemos el preíleo por oclusión del intestino delgado. Si se hubiese extirpado un pequeño trozo de intestino delgado se habría podido facilitar al paciente un pronóstico muy bueno. Pero el preíleo se reconduce a un supuesto adenocarcinoma reciente del hígado/páncreas y se le explicó al paciente que no era operable. En este caso el conflicto motor corresponde al pensamiento “de no poder subir más arriba” o de estar ligado y adenocarcinoma del intestino delgado corresponde al rencor indigesto que conlleva. Se ve que la Nueva Medicina gracias a su diagnóstico diferenciado en tres niveles es notablemente más perspicaz que la medicina anterior.

#### **10.6.10. Ejemplo: conflicto de separación brutal**

Konfiguration in ca-Phase (nachfolgend abgeleiteter CCT-Schnitt) hatte man natürlich nicht sehen können.



Der Pfeil zeigt auf das aktive Dünndarm-Ca. Außerdem sehen wir die alten solitären Ca-Herde im Pankreas und in der Leber.



Der zugehörige HH rechts lateral im Stammhirn (Pfeil rechts) für das solitäre Leber- bzw. Pankreas-Ca hat Vernarbung, etwas Oedem, evtl. wieder ganz leicht angedeutete Schießscheiben-Konfiguration, die sich in das Oedem projiziert. Der Grund dafür könnte der sein, daß die für diesen HH zuständigen Konflikte (Verhungerungs-Konflikt und Konflikt, einen Brocken nicht verdauen zu können) auch beruf-

lich bedingt waren und nun wieder mitreagierten (Schiene!). Außerdem der HH (linker Pfeil) im Dünndarm-Relais für den unverdaulichen Ärger-Konflikt. Insgesamt haben wir also 3 verschiedene Schießscheiben bei dem gleichen Patienten, davon die eine (Leber/Pankreas) in einem alten vernarbten Relais.

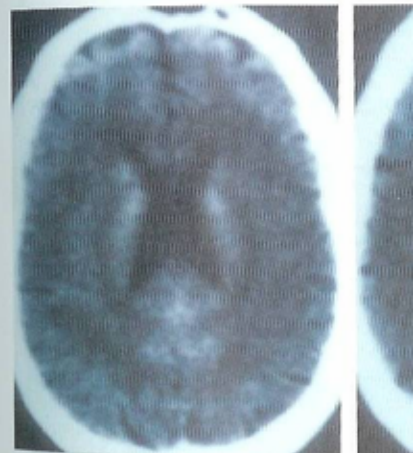
Während der motorische Konflikt für alle 4 Extremitäten, rechts stärker als links, schon in der pcl-Phase ist und schon „Stechapfelform“ anzunehmen beginnt, d.h. den Höhepunkt schon überschritten hat, ist die „Dünndarm-Schießscheibe“ noch in voller Aktivität. D.h. also, daß ein mehrschichtiger Konflikt keineswegs auf allen Ebenen in gleichem Takt gelöst wird. Der eine Aspekt wird gelöst, während der andere noch aktiv bleibt.

Hätte man die Neue Medizin angewendet, dann hätte man gesehen, daß das Pankreas-Ca und das Leber-Ca, die im gleichen Takt gelaufen waren, schon eine ältere Vorgeschichte gehabt haben müssen und jetzt möglicherweise als Schiene wieder reaktiviert wurden. Während der corticale motorische Konflikt schon mit einer epileptischen Krise (tonisch-klonischer Krampfanfall) den Höhepunkt der

pcl-Phase überschritten hat, ist der motorische Konflikt aktiv.

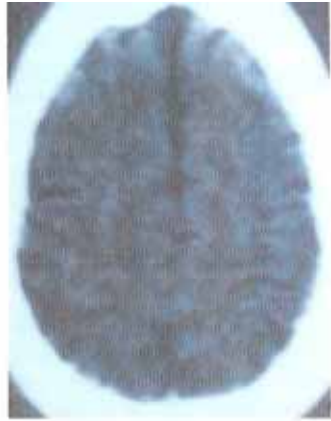Zufällig sehen wir im vorangehenden Bauch-CT die Konfiguration des Dünndarms. Man hätte dieses Stück exstirpiert und hätte dem Patienten das Material verschaffen können. So aber führte man den Patienten ein frisches Leber/Pankreas-Ca zurück und erklärte es als Leber- und Pankreas-Ca. In diesem Fall entspricht der motorische Konflikt dem Nicht-weiter-aufsteigen-Könnens, bzw. des Nicht-aufsteigens des Dünndarm-Ca dem damit verbundenen unverschämten, daß die Neue Medizin durch ihre Differentialdiagnose den der bisherigen Medizin um einiges voraus-

#### 10.6.10 Fallbeispiel: Brutaler Trennungskonflikt



Bei dieser Serie sieht man sehr gut, wie eine Konfiguration in der pcl-Phase in der einen Schicht der anderen schon mehr oder weniger zu verschmelzen beginnt, d.h. brutaler Trennungskonflikt

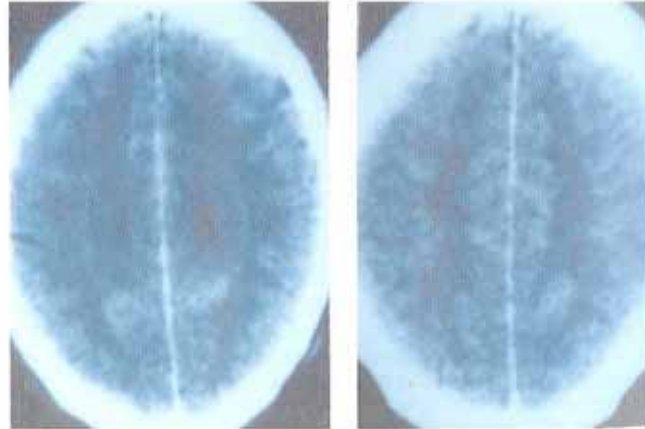
En esta serie se ve muy bien como una configuración concéntrica edematizada en la fase PCL todavía es bien visible en un estrato y en el otro comienza a desaparecer más o menos; conflicto central del periestio, es decir, conflicto de separación brutal en solución.



Auf dieser letzten Aufnahme ist die Schiefscheibe fast völlig in Oedem aufgelöst.

10.6.11 Auf den nachfolgenden zwei Fotos sehen wir

...

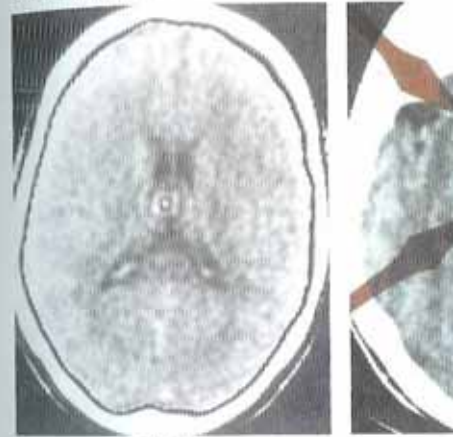

Wir sehen einen HH für einen sensorisch-postsensorischen (Periox)-Trennungskonflikt, der schon den Höhepunkt der pci-Phase überschritten hat und schon

228

Stechpfl-Konfiguration anzunehmen beginnt. Auf or  
gehörig: Exanthem<sup>163</sup>, Urtikaria<sup>164</sup>, Pruritus<sup>165</sup>, verschä  
dasselbe - die sich in der Heilungsphase befindende auf

In folgenden werden einige besonders interessante  
stellt, die allesamt die mit der Firma Siemens crarb  
en erfüllen. Also: Keine Artefakte!



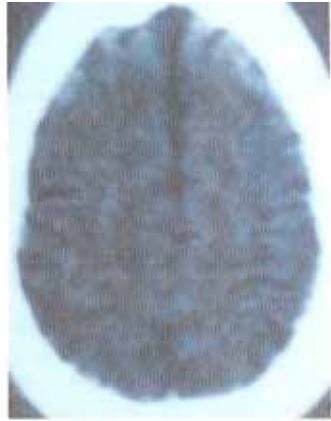22.4.86

Schiefscheibenformation scharf mar- CCT mit Ko-  
kiert, Konflikt in Aktivität dematisiert, I  
narben

<sup>163</sup> Exanthem = entzündliche Hautveränderung der äuß  
<sup>164</sup> Urtikaria = Nesselsucht, Quaddelsucht  
<sup>165</sup> Pruritus = Hautjucken mit zwanghaftem Kratzen

En esta última fotografía la configuración concéntrica está casi completamente disuelta en el edema

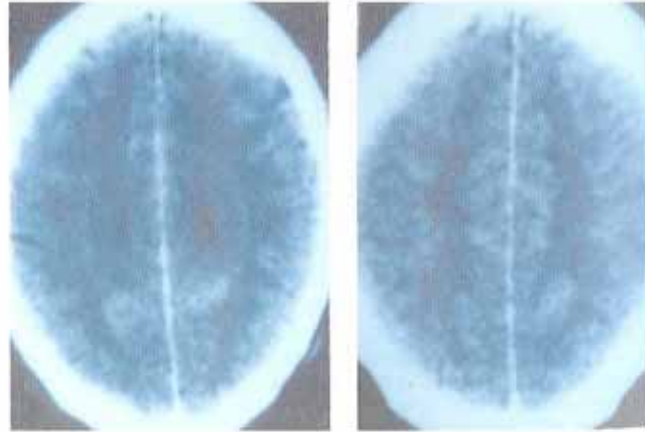
10.6.11. En las dos fotografías siguientes vemos...



Auf dieser letzten Aufnahme ist die Schiefscheibe fast völlig in Oedem aufgelöst.

10.6.11 Auf den nachfolgenden zwei Fotos sehen wir

...

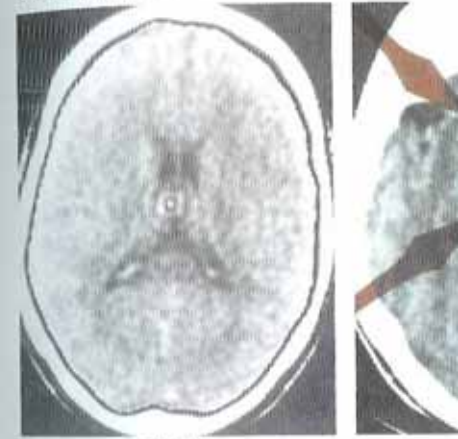


Wir sehen einen HH für einen sensorisch-postsensorischen (Periox)-Trennungskonflikt, der schon den Höhepunkt der pcl-Phase überschritten hat und schon

228

Stechpfeil-Konfiguration anzunehmen beginnt. Auf org. gehörig: Exanthem<sup>163</sup>, Urtikaria<sup>164</sup>, Pruritus<sup>165</sup>, versch. dasselbe - die sich in der Heilungsphase befindende auf

In folgenden werden einige besonders interessante stellt, die allesamt die mit der Firma Siemens erarbeiten erfüllen. Also: Keine Artefakte!



22.4.86

Schiefscheibenformation scharf markiert, Konflikt in Aktivität

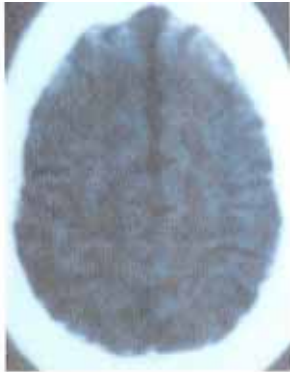CCT mit Ko-dematisiert, narben

<sup>163</sup> Exanthem = entzündliche Hautveränderung der äußeren  
<sup>164</sup> Urtikaria = Nesselsucht, Quaddelsucht  
<sup>165</sup> Pruritus = Hautjucken mit zwanghaftem Kratzen

Vemos un FH para un conflicto de separación (periostio) sensorial-postsensorial que ya ha superado el punto culminante de la fase PCL y ya ha comenzado a tomar la configuración arrugada.

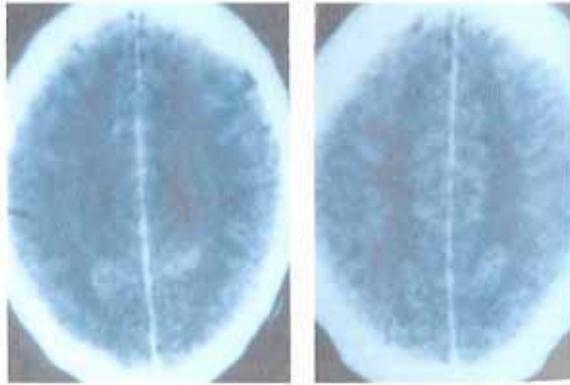
A nivel orgánico encontramos: esantema, urticaria, prurito, diferentes clasificaciones para un único proceso en curso: la reparación del estrato epidérmico externo.

Seguidamente se presentan brevemente algunas TAC cerebrales particularmente interesantes, que cubren todos los criterios de exclusión elaborados con la firma Siemens. Por lo tanto: ningún artefacto.



Auf dieser letzten Aufnahme ist die Schließscheibe fast völlig in Oedem aufgelöst.

10.6.11 Auf den nachfolgenden zwei Fotos sehen wir

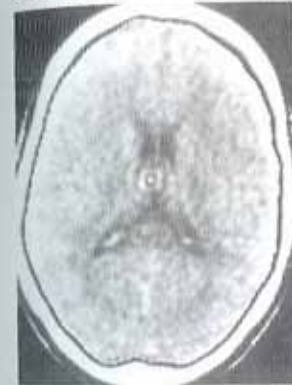


Wir sehen einen HH für einen sensorisch-postsensorischen (Periost)-Trennungskontakt, der schon den Höhepunkt der pel-Phase überschritten hat und schon

228

Stechpfeil-Konfiguration anzunehmen beginnt. Auf organischer Ebene sind gehörig: Exanthem<sup>163</sup>, Urtikaria<sup>164</sup>, Pruritus<sup>165</sup>, verschiedene Begriffe für ein dasselbe - die sich in der Heilungsphase befindende äußere Hautschicht.

Im folgenden werden einige besonders interessante CCTs nur kurz vorgestellt, die allesamt die mit der Firma Siemens erarbeiteten Ausschlußkriterien erfüllen. Also: Keine Artefakte!



22.4.86

Schließscheibenformation scharf markiert, Konflikt in Aktivität



5.9.86

CCT mit Kontrast, Ringformation dematiert, bereits gliomatös an Narben

<sup>163</sup> Exanthem = entzündliche Hautveränderung der äußeren Haut

<sup>164</sup> Urtikaria = Nesselsucht, Quaddelsucht

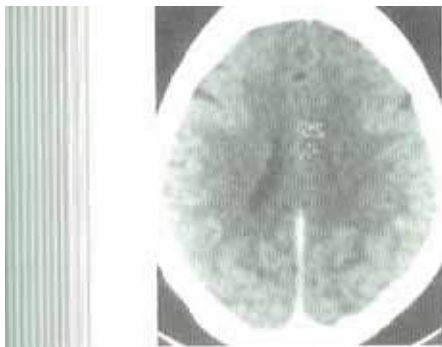
<sup>165</sup> Pruritus = Hautjucken mit zwanghaftem Kratzen

22.4.86

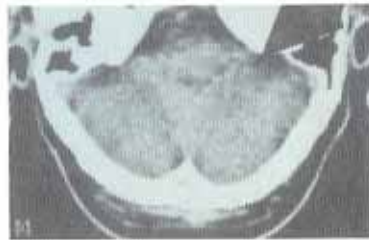Configuración concéntrica muy nítida, conflicto activo.

5.9.86

TAC cerebral con contraste, configuración de anillos edematizada, ya gliomatosa en vías de cicatrización.

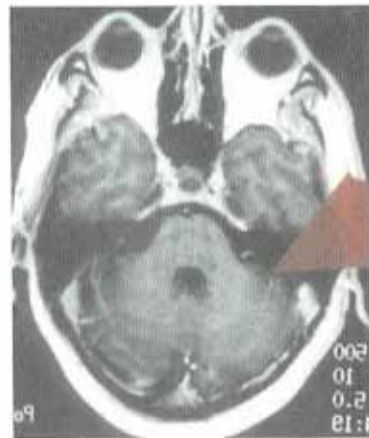

Entwicklung einer Schießscheibenformation bei einem jungen Patienten.



HH in aktiver Schießscheiben-Konfiguration für lang andauernden Todesangst-Konflikt im Stammhirn.

Der Patient war auf offener Straße überfallen und mit dem Messer bedroht worden.



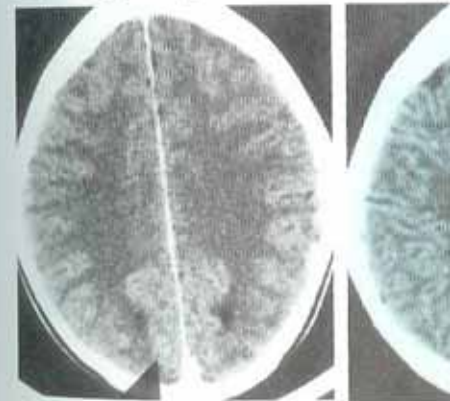
In der entsprechenden Kernspinaufnahme lassen sich ebenfalls die Ringstrukturen des aktiven HH erkennen.

Dies ist jedoch nur möglich, wenn der Konflikt, wie in diesem Fall, sehr lange andauert hat und sehr intensiv war.

Ringformation, die von der linken Seite her durch zwei oedematisierte weitere Herde „eingedellt“ wird.



Entwicklung der Ringformation im CCT bei einer j



3.11.89

HH in scharfer Schießscheiben-Konfiguration

HH vernarbt noch erkenn

Evolución de una configuración concéntrica en un joven paciente.

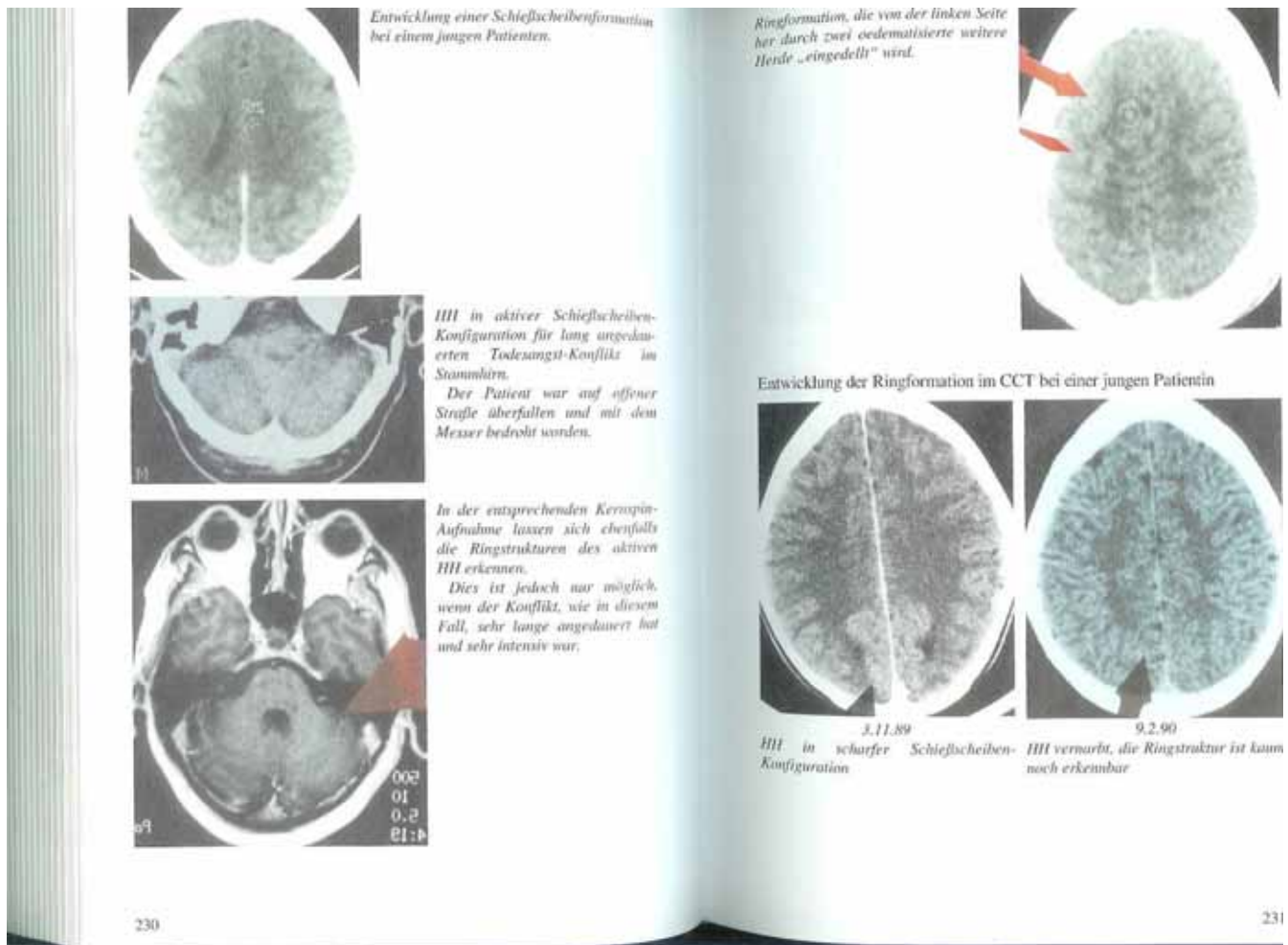
FH en configuración concéntrica activa para un conflicto, de larga duración, de miedo de la muerte en el tronco cerebral.

El paciente había sido agredido y amenazado con un cuchillo por la calle.

En este caso, en la correspondiente sección de RM se pueden reconocer excepcionalmente las estructuras en anillo del Foco de Hamer activo.

Sin embargo eso sólo es posible si el conflicto, como en este caso, ha durado mucho tiempo y ha sido muy intenso.



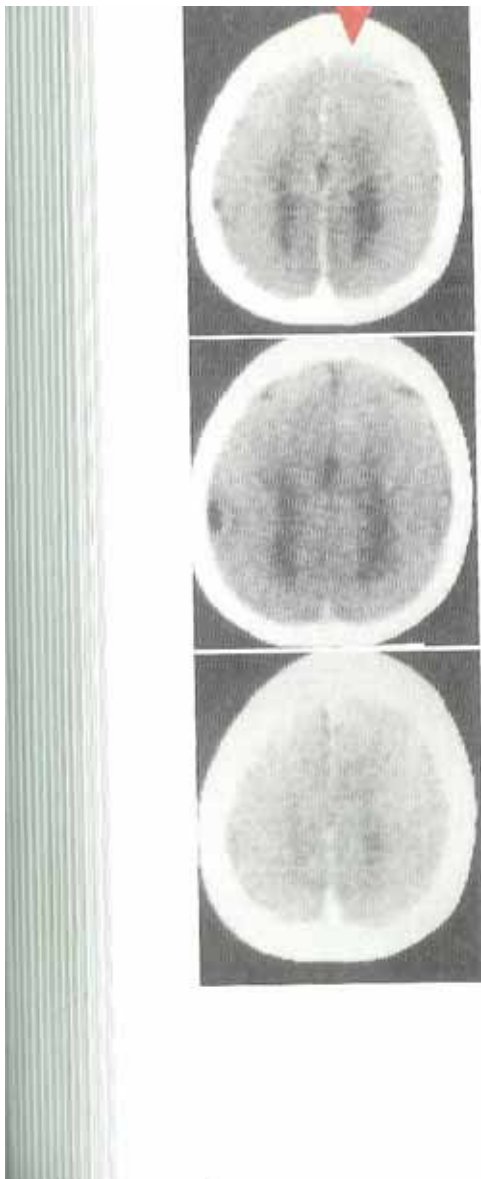


Configuración en anillos que es “aplastada” por el lado izquierdo a causa de otros dos focos edematizados.

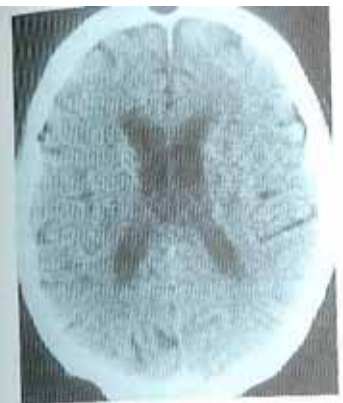Evolución de la configuración en anillos en la TAC cerebral de una joven paciente.

FH en configuración concéntrica nítida.

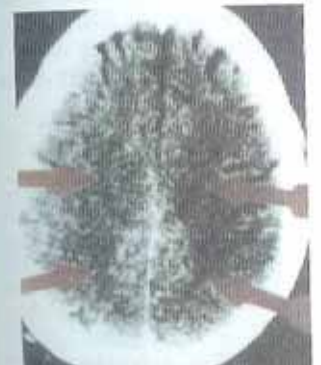FH cicatrizado, la estructura en anillos a duras penas se reconoce.



CCI-Serie mit deutlicher, unterschiedlich oedematizierter Ringstruktur mit Massenverschiebung



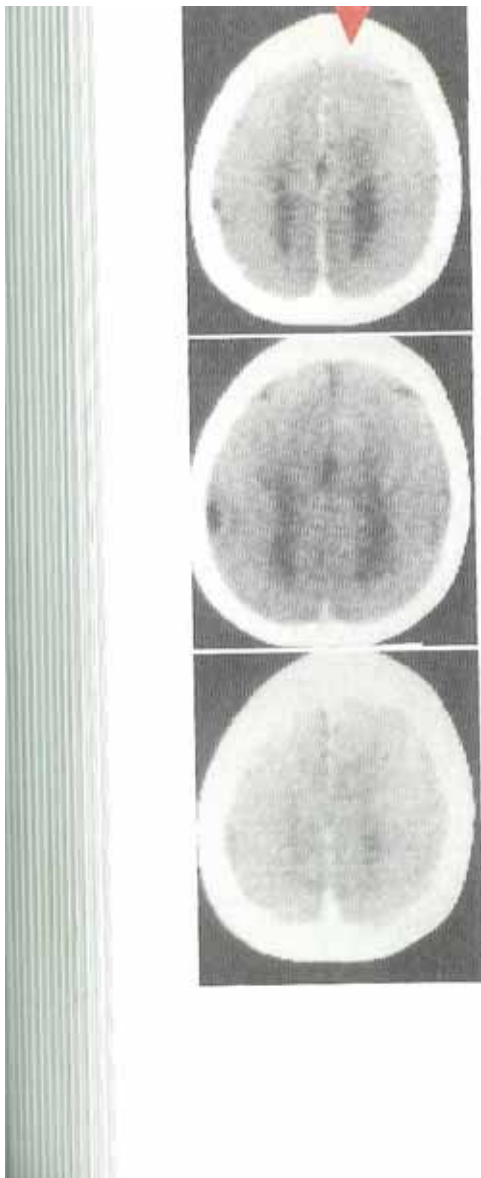
Ein österreichischer Patient: Zwei HHc mit



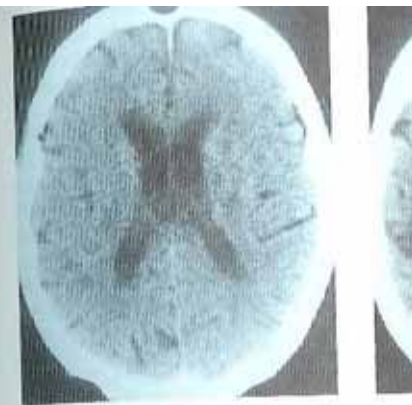
Zwei deutliche, sich überschneidende, HHc formige Oedemringe  
HHc formig  
eina  
ist v

Serie de TAC cerebrales con estructura en anillos nítida, diversamente edematizada con proceso de movimiento expansivo.

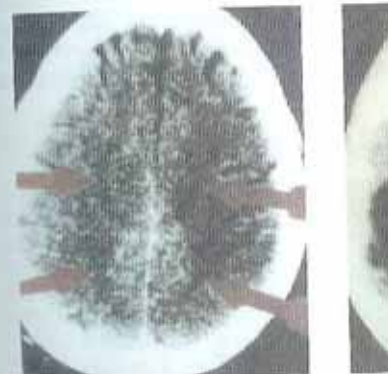
Un paciente austriaco: dos FH con estructura en anillos edematizada.



CCI-Serie mit deutlicher, unterschiedlich oedematisierter Ringstruktur mit Massenverschiebung



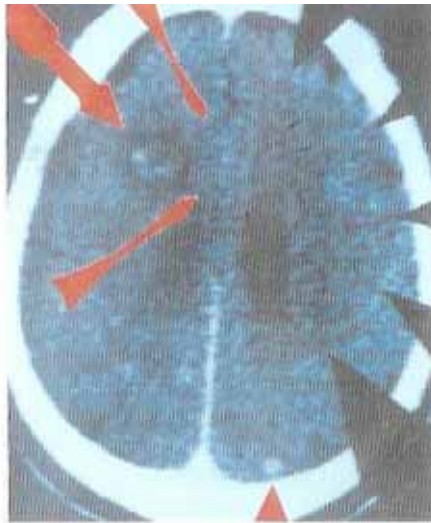
Ein österreichischer Patient: Zwei HHe mit



Zwei deutliche, sich überschneidende, Oedemringe  
HH b  
form  
einan  
ist vo

Dos anillos edematosos bien visibles.

FH en el que tres formaciones diferentes en anillo se proyectan una al lado de la otra o una en la otra. La de la izquierda está completamente en edema de solución.



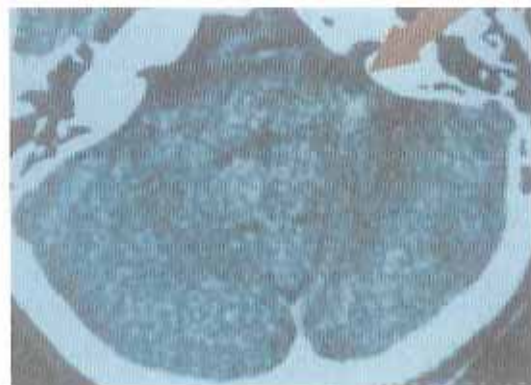Die jugendliche sehr interessante Aufnahme zeigt einen halbkreisförmigen HH rechts für einen motorischen Konflikt in pel-Phase mit Lösungsödem. Daneben (schlanke Pfeile) ein zentraler HH in der ca-Phase im Zuckerrelais. Weiter ein schon weitgehend abgeheiltes HH links, bereits durch Glia-Einlagerung weiß anfärbbar, die rechte Schulter betreffend, genauer gesagt: rekalzifizierte Osteolysen bei Selbstwerteinbruch-Konflikt im Partner-Verhältnis. Unten ein fast völlig geheilter HH in der rechten Seh-rinde entsprechend einem alten Angst-im-Nacken-Konflikt.

Im Abdomen-CT sehen wir das zugehörige sog. solitäre Leber-Ca des kleinen Mädchens aus Südfrankreich:

Konflikt: Die Eltern hatten ein Lebensmittelgeschäft. Als ein Supermarkt daneben aufmachte, und die Umsätze entsprechend zurückgingen, jammerte der Vater dauernd: „O Gott, wir werden verhungern. Wieso auch nicht? Das ist Angst, die monatlang angefangen ist. Anfangs fiel es mir sehr gegenständig zu dem ausgesprochenen nichts besonders Auffällige Konfiguration erst verstarb. Formationen in der ca- und sind solche Bilder sehr klar

### 10.6.12 Fallbeispiel: Fünfjähriges Mädchen mit Verhungerungs-Konflikt

CCT und Abdomen CT eines fünfjährigen Mädchens



Der HH im Leber-Relais (Stammhirn lateral rechts) zeigt deutliche Schießscheiben-Konfiguration, d.h. der zugehörige Verhungerungs-Konflikt muß noch aktiv sein.

### 10.6.13 Fallbeispiel

CT der aushängenden Brust einer rechtshändigen Frau mit abgelaufenem Mutter/Kind-Sorge-Konflikt, die in der pel-Phase wochenlang starken Nachtschweiß, d.h. eine Tbc der linken Brust hatte. Im CT der Brust in Hängelage läßt sich die frische Kaverne in der linken Brust (linker Pfeil) sehr gut erkennen. Dies wäre bei einer normalerweise üblichen Mammographie nicht

La siguiente fotografía, muy interesante, muestra un FH en forma semicircular a la derecha por un conflicto motor en la fase PCL con edema de solución.

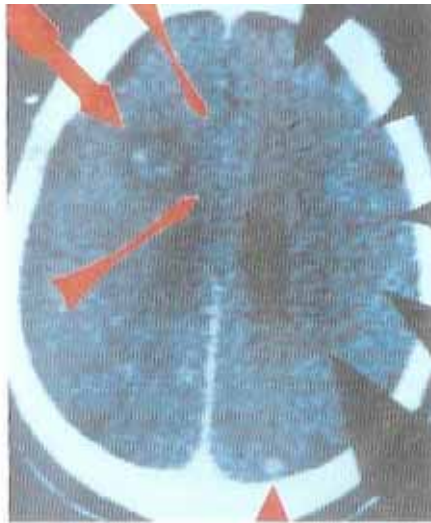Al lado (flecha fina) un FH central en la fase CA en el relé del azúcar.

Más adelante un FH ya muy cicatrizado a la izquierda, que puede tomar ya un color blanco a causa de la acumulación de tejido glial, que tiene que ver con la espalda derecha o, con más precisión: osteolisis recalcificada por conflicto de desvaloración de sí en la relación con el partner.

Abajo un FH casi completamente cicatrizado en la corteza visual derecha correspondiente a un antiguo conflicto de miedo en la nuca.

### 10.6.12. Ejemplo: niña de cinco años con conflicto de miedo a morir de hambre

TAC cerebral y TAC abdominal de una niña de cinco años.



*Die jüngere sehr interessante Aufnahme zeigt einen halbkreisförmigen HH rechts für einen motorischen Konflikt in pcl-Phase mit Lösungsödem. Daneben (schlanke Pfeile) ein zentraler HH in der ca-Phase im Zuckerrelais. Weiter ein schon weitgehend abgeheiltes HH links, bereits durch Glia-Einlagerung weiß anfärbar, die rechte Schulter betreffend, genauer gesagt: rekalzifizierte Osteolysen bei Selbstwerteinbruch-Konflikt im Partner-Verhältnis. Unten ein fast völlig geheiltes HH in der rechten Seh-rinde entsprechend einem alten Angst-im-Nacken-Konflikt.*

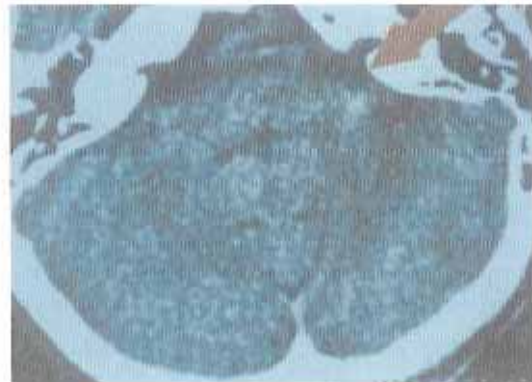
*Im Abdomen-CT sehen wir das zugehörige sog. solitäre Leber-Ca des kleinen Mädchens aus Südfrankreich:*

*Konflikt: Die Eltern hatten ein Lebensmittelgeschäft. Als ein Supermarkt daneben aufmachte, und die Umsätze entsprechend zurückgingen, jammerte der Vater dauernd: „O Gott, wir werden verhungern, wieso auch nicht? Das ist Angst, die monatlang angeht.“*

*Anfangs fiel es mir sehr gegen-satz zu dem ausgedehnten nichts besonders Auffällige Konfiguration erst verstarb. Formationen in der ca- und sind solche Bilder sehr klar*

### 10.6.12 Fallbeispiel: Fünfjähriges Mädchen mit Verhungerungs-Konflikt

CCT und Abdomen CT eines fünfjährigen Mädchens

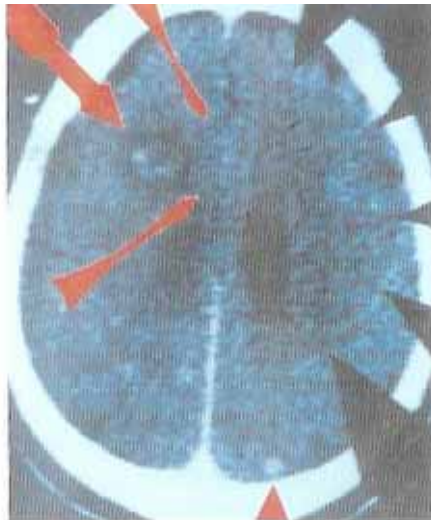


*Der HH im Leber-Relais (Stammhirn lateral rechts) zeigt deutliche Schießscheiben-Konfiguration, d.h. der zugehörige Verhungerungs-Konflikt muß noch aktiv sein.*

### 10.6.13 Fallbeispiel

*CT der aushängenden Brust einer rechtshändigen Frau mit abgelaufenem Mutter/Kind-Sorge-Konflikt, die in der pcl-Phase wochenlang starken Nachtschweiß, d.h. eine Tbc der linken Brust hatte. Im CT der Brust in Hängelage läßt sich die frische Kaverno in der linken Brust (linker Pfeil) sehr gut erkennen. Dies wäre bei einer normalerweise üblichen Mammographie nicht*

El FH en el relé del hígado (tronco cerebral lateral a la derecha) muestra una nítida configuración concéntrica, es decir, el correspondiente conflicto de miedo a morir de hambre todavía debía estar activo.



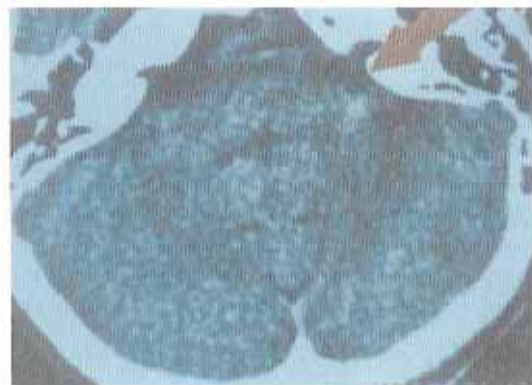Die jugenile sehr interessante Aufnahme zeigt einen halbkreisförmigen HH rechts für einen motorischen Konflikt in pcl-Phase mit Lösungsödem. Daneben (schlanke Pfeile) ein zentraler HH in der ca-Phase im Zuckerrelais. Weiter ein schon weitgehend abgeheilter HH links, bereits durch Glia-Einlagerung weiß anfärbbar, die rechte Schulter betreffend, genauer gesagt: rekalzifizierte Osteolysen bei Selbstwerteinbruch-Konflikt im Partner-Verhältnis. Unten ein fast völlig geheilter HH in der rechten Seh-rinde entsprechend einem alten Angst-im-Nacken-Konflikt.

Im Abdomen-CT sehen wir das zugehörige sog. solitäre Leber-Ca des kleinen Mädchens aus Südfrankreich:

Konflikt: Die Eltern hatten ein Lebensmittelgeschäft. Als ein Supermarkt daneben aufmachte, und die Umsätze entsprechend zurückgingen, jammerte der Vater dauernd: „O Gott, wir werden verhungern. Wieso auch nicht? Das ist die Angst, die monatlang angeht.“ Anfangs fiel es mir sehr gegenständig zu dem ausgesprochenen nichts besonders Auffällige Konfiguration erst verstarb. Formationen in der ca- und sind solche Bilder sehr klar

### 10.6.12 Fallbeispiel: Fünfjähriges Mädchen mit Verhungers-Konflikt

CCT und Abdomen CT eines fünfjährigen Mädchens



Der HH im Leber-Relais (Stammhirn lateral rechts) zeigt deutliche Scheibchen-Konfiguration, d.h. der zugehörige Verhungers-Konflikt muß noch aktiv sein.

### 10.6.13 Fallbeispiel

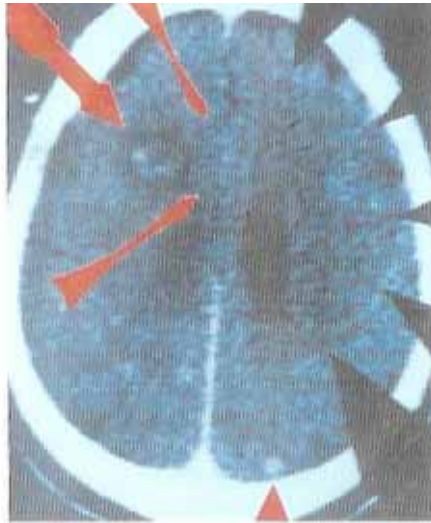
CT der aushängenden Brust einer rechtshändigen Frau mit abgelaufenem Mutter/Kind-Sorge-Konflikt, die in der pcl-Phase wochenlang starken Nachtschweiß, d.h. eine Tbc der linken Brust hatte. Im CT der Brust in Hängelage läßt sich die frische Kaverno in der linken Brust (linker Pfeil) sehr gut erkennen. Dies wäre bei einer normalerweise üblichen Mammographie nicht

En la TAC abdominal vemos el correspondiente adenocarcinoma solitario del hígado de la niña de Francia meridional:

Conflicto: los padres tenían una tienda de alimentación. Cuando al lado se construyó un supermercado y su facturación disminuyó, el padre se lamentó repetidamente: “Dios mío, moriremos de hambre”. La niña de 5 años se lo tomó al pie de la letra, ¿y cómo no hacerlo? Al final la niña murió por este miedo a morir de hambre que duró durante meses.

Al principio me resultó muy difícil entender un cuadro así, porque contrariamente al informe hepático, el cerebro no mostraba nada particularmente vistoso. Pero una vez que se ha comprendido la configuración concéntrica, o se ha aprendido a distinguir entre las distintas formaciones en la fase CA y en la fase PCL, entonces estas imágenes son claras y comprensibles.

### 10.6.13. Ejemplo: TBC y cáncer de mama



*Die jüngere sehr interessante Aufnahme zeigt einen halbkreisförmigen HH rechts für einen motorischen Konflikt in pcl-Phase mit Lösungsödem. Daneben (schlanke Pfeile) ein zentraler HH in der ca-Phase im Zuckerrelais. Weiter ein schon weitgehend abgeheilter HH links, bereits durch Glia-Einlagerung weiß anfärbbar, die rechte Schulter betreffend, genauer gesagt: rekalzifizierte Osteolysen bei Selbstwerteinbruch-Konflikt im Partner-Verhältnis. Unten ein fast völlig geheilter HH in der rechten Seh-rinde entsprechend einem alten Angst-im-Nacken-Konflikt.*

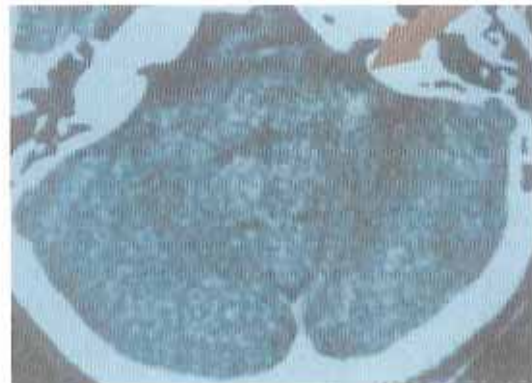
*Im Abdomen-CT sehen wir das zugehörige sog. solitäre Leber-Ca des kleinen Mädchens aus Südfrankreich:*

**Konflikt:** Die Eltern hatten ein Lebensmittelgeschäft. Als ein Supermarkt daneben aufmachte, und die Umsätze entsprechend zurückgingen, jammerte der Vater dauernd: „O Gott, wir werden verhungern. Wieso auch nicht? Das ist die Angst, die monatlang angeht.“

Anfangs fiel es mir sehr gegen-satz zu dem ausgedehnten nichts besonders Auffällige Konfiguration erst verstärkter Formationen in der ca- und sind solche Bilder sehr klar

### 10.6.12 Fallbeispiel: Fünfjähriges Mädchen mit Verhungerungs-Konflikt

CCT und Abdomen CT eines fünfjährigen Mädchens



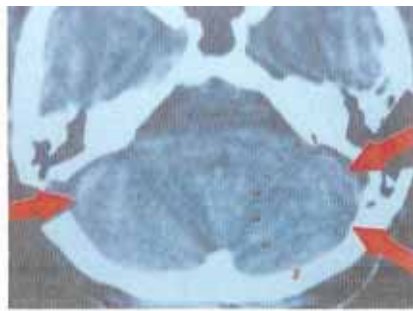
*Der HH im Leber-Relais (Stammhirn lateral rechts) zeigt deutliche Schießscheiben-Konfiguration, d.h. der zugehörige Verhungerungs-Konflikt muß noch aktiv sein.*

### 10.6.13 Fallbeispiel

*CT der aushängenden Brust einer rechtshändigen Frau mit abgelaufenem Mutter/Kind-Sorge-Konflikt, die in der pcl-Phase wochenlang starken Nachtschweiß, d.h. eine Tbc der linken Brust hatte. Im CT der Brust in Hängelage läßt sich die frische Kaverno in der linken Brust (linker Pfeil) sehr gut erkennen. Dies wäre bei einer normalerweise üblichen Mammographie nicht*

TAC de los pechos colgando de una mujer diestra, con conflicto finalizado de preocupación madre-niño, que en la fase PCL había tenido un fuerte sudor nocturno durante semanas, es decir, una TBC de la mama izquierda. En la TAC del seno se reconoce muy bien la caverna reciente en la mama izquierda (flecha izquierda). Esto no sería posible con una simple mamografía, porque el seno se oprime. En la mama derecha (flecha derecha) vemos otra caverna cicatrizada, pero más antigua.



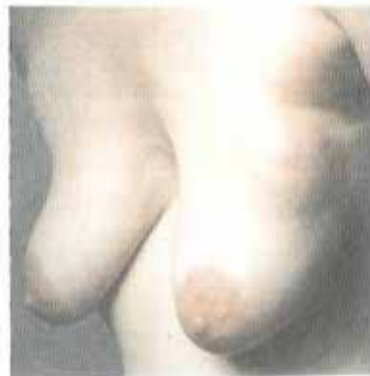

IHH mit Oedem im rechten lateralen Kleinhirn (rechte Pfeile). Wir können diesem Oedem nicht ansehen, ob eine Tbc geholfen hat, auf organischer Ebene das Mamma-Ca zu verkäsen oder ob dies nicht der Fall war. Die Vorgänge im Gehirn sind die gleichen.

Auch auf der linken Kleinhirnsseite (linker Pfeil) ist eine alte Narbe sichtbar, die

einem früheren Mamma-Ca der rechten Brust mit nachgefolgter Tbc entspricht (Partner-Konflikt).

#### 10.6.14 Fallbeispiel: Adenoidem Brustkrebs links



Junge Frau mit 2 aktiven, Zellvermehrung machenden Brustdrüsen-Tumoren.

Der untere Tumor der rechtehändigen Frau entspricht einem schon sehr lange gehenden Tochter/Mutter-Streit-Konflikt.

Der obere kleinere einem Mutter/Kind-Sorge-Konflikt wegen einer Amniozentese<sup>166</sup> zum Zweck des Vaterschaftsnachweises, da sie ein uneheliches Kind erwartete.

Die Patientin bekam eine furchtbare Angst, daß das Kind durch diesen Eingriff geschädigt

worden sei. In der Folgezeit lief der gesamte Vaterschaftsprozess auf dieser eingefahrenen Schiene, obgleich das Kind längst gesund geboren war.

<sup>166</sup> Amniozentese = Fruchtwasseruntersuchung

Mammographie der linken Brust. Man sieht den großen und den kleineren adenoiden Knoten. Die Patientin hatte aber keinerlei Beschwerden und hat in dieser Brust beim Stillen ihres Kindes sogar mehr Milch gehabt als in der rechten.



Diese CCT-Aufnahme des Kleinhirns zeigt im rechten lateralen Bereich zwei aktive Schießscheibering-Formationen, die sich überlappen. Die beiden HfH in Aktivität entsprechen den hängend-aktiven Mutter/Kind- bzw. Tochter/Mutter-Konflikten.



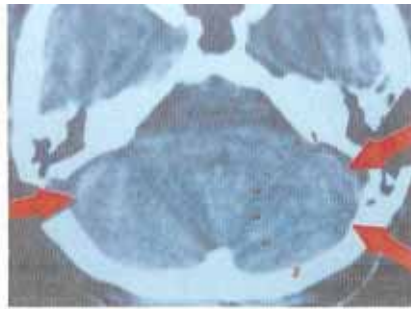
#### 10.6.15 Fallbeispiel: Kleiner französischer Jungen

Zwei Hirn-CT-Bilder und eine Lungenaufnahme e den seine Kameraden aus Spaß an einen Baum geb sie kämen zurück mit Kanonen und würden ih konnte sich nicht befreien, weil er mit den Hände war. Er wurde erst spät abends von einem Spazierg

FH con edema en el cerebelo lateral derecho (flecha derecha). Sólo con la observación de este edema no se puede afirmar si el adenocarcinoma de mama a nivel orgánico ha sido caseificado por TBC. Los procesos en el cerebelo son iguales.

También en el lado izquierdo del cerebelo (flecha izquierda) se ve una vieja cicatriz que corresponde a un anterior adenocarcinoma de la mama derecha con sucesiva TBC (conflicto del partner).

#### 10.6.14. Ejemplo: cáncer de mama adenoido a la izquierda

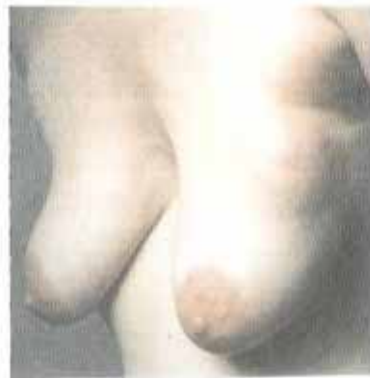

III mit Oedem im rechten lateralen Kleinhirn (rechte Pfeile). Wir können diesem Oedem nicht ansehen, ob eine Tbc geholfen hat, auf organischer Ebene das Mamma-Ca zu verkäsen oder ob dies nicht der Fall war. Die Vorgänge im Gehirn sind die gleichen.

Auch auf der linken Kleinhirnsseite (linker Pfeil) ist eine alte Narbe sichtbar, die

einem früheren Mamma-Ca der rechten Brust mit nachgefolgter Tbc entspricht (Partner-Konflikt).

#### 10.6.14 Fallbeispiel: Adenoidem Brustkrebs links



Junge Frau mit 2 aktiven, Zellvermehrung machenden Brustdrüsen-Tumoren.

Der untere Tumor der rechtehändigen Frau entspricht einem schon sehr lange gehenden Tochter/Mutter-Streit-Konflikt.

Der obere kleinere einem Mutter/Kind-Sorge-Konflikt wegen einer Amniozentese<sup>106</sup> zum Zweck des Vaterschaftsnachweises, da sie ein uneheliches Kind erwartete.

Die Patientin bekam eine furchtbare Angst, daß das Kind durch diesen Eingriff geschädigt

worden sei. In der Folgezeit lief der gesamte Vaterschaftsprozess auf dieser eingefahrenen Schiene, obgleich das Kind längst gesund geboren war.

<sup>106</sup> Amniozentese = Fruchtwasseruntersuchung

Mammographie der linken Brust. Man sieht den großen und den kleineren adenoiden Knoten. Die Patientin hatte aber keinerlei Beschwerden und hat in dieser Brust beim Stillen ihres Kindes sogar mehr Milch gehabt als in der rechten.



Diese CCT-Aufnahme des Kleinhirns zeigt im rechten lateralen Bereich zwei aktive Schießscheibering-Formationen, die sich überlappen. Die beiden HfE in Aktivität entsprechen den häufig-aktivsten Mutter/Kind- bzw. Tochter/Mutter-Konflikten.

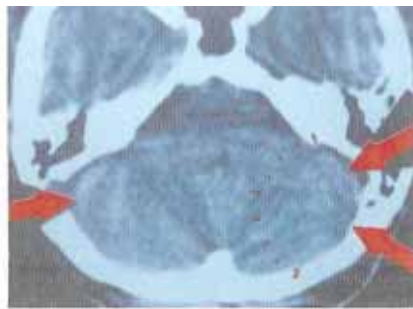


#### 10.6.15 Fallbeispiel: Kleiner französischer Jungen

Zwei Hirn-CT-Bilder und eine Lungenaufnahme e den seine Kameraden aus Spaß an einen Baum geb sie kämen zurück mit Kanonen und würden ih konnte sich nicht befreien, weil er mit den Hände war. Er wurde erst spät abends von einem Spazierg

Joven mujer con dos proliferaciones celulares activas que forman tumores en las glándulas mamarias.

El tumor inferior de la mujer diestra corresponde a un conflicto de pelea madre/hija que dura ya mucho tiempo. El superior más pequeño corresponde a un conflicto de preocupación madre/niño a causa de una amniocentesis producida para realizar la paternidad, dado que estaba embarazada de un niño ilegítimo. La paciente tenía un miedo terrible de que el niño sufriera lesiones por esta operación. Seguidamente todo el proceso de la paternidad continuó en esta vía, aunque el niño hubiese nacido ya hace tiempo.

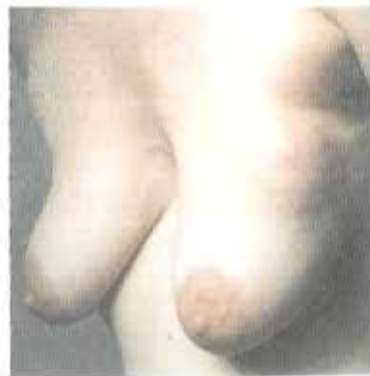

III mit Oedem im rechten lateralen Kleinhirn (rechte Pfeile). Wir können diesem Oedem nicht ansehen, ob eine Tbc geholfen hat, auf organischer Ebene das Mamma-Ca zu verküsten oder ob dies nicht der Fall war. Die Vorgänge im Gehirn sind die gleichen.

Auch auf der linken Kleinhirnseite (linker Pfeil) ist eine alte Narbe sichtbar, die

einem früheren Mamma-Ca der rechten Brust mit nachgefolgter Tbc entspricht (Partner-Konflikt).

#### 10.6.14 Fallbeispiel: Adenoidem Brustkrebs links



Junge Frau mit 2 aktiven, Zellvermehrung machenden Brustdrüsen-Tumoren.

Der untere Tumor der rechtehändigen Frau entspricht einem schon sehr lange gehenden Tochter/Mutter-Streit-Konflikt.

Der obere kleinere einem Mutter/Kind-Sorge-Konflikt wegen einer Amniozentese<sup>166</sup> zum Zweck des Vaterschaftsnachweises, da sie ein uneheliches Kind erwartete.

Die Patientin bekam eine furchtbare Angst, daß das Kind durch diesen Eingriff geschädigt

worden sei. In der Folgezeit lief der gesamte Vaterschaftsprozess auf dieser eingefahrenen Schiene, obgleich das Kind längst gesund geboren war.

<sup>166</sup> Amniozentese = Fruchtwasseruntersuchung

Mammographie der linken Brust. Man sieht den großen und den kleineren adenoiden Knoten. Die Patientin hatte aber keinerlei Beschwerden und hat in dieser Brust beim Stillen ihres Kindes sogar mehr Milch gehabt als in der rechten.



Diese CCT-Aufnahme des Kleinhirns zeigt im rechten lateralen Bereich zwei aktive Schießscheib-bearing-Formationen, die sich überlappen. Die beiden HH in Aktivität entsprechen den hängend-aktiven Mutter/Kind- bzw. Tochter/Mutter-Konflikten.



#### 10.6.15 Fallbeispiel: Kleiner französischer Jungen

Zwei Hirn-CT-Bilder und eine Lungenaufnahme e den seine Kameraden aus Spaß an einen Baum geb sie kämen zurück mit Kanonen und würden ih konnte sich nicht befreien, weil er mit den Hände war. Er wurde erst spät abends von einem Spazier

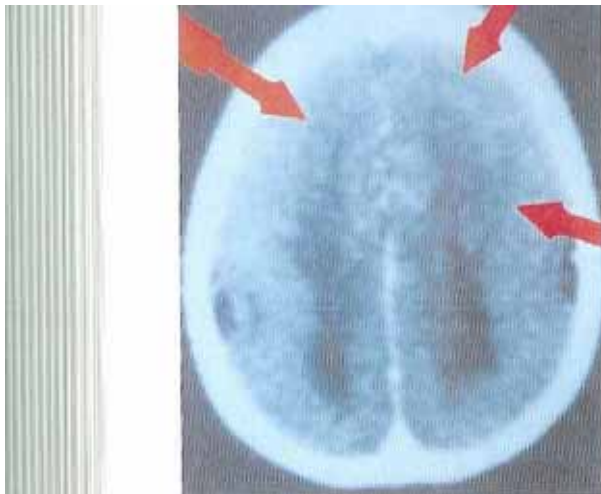
Mamografía de la mama izquierda. Se ven el nódulo adenoideo grande y el más pequeño. Sin embargo la paciente no tenía ningún dolor y en esta mama, durante la lactancia de su niño, tenía incluso más leche que en la derecha.

Esta imagen de TAC cerebral del cerebelo muestra en la zona lateral derecha dos configuraciones concéntricas activas, que se superponen en parte. Los dos FH en

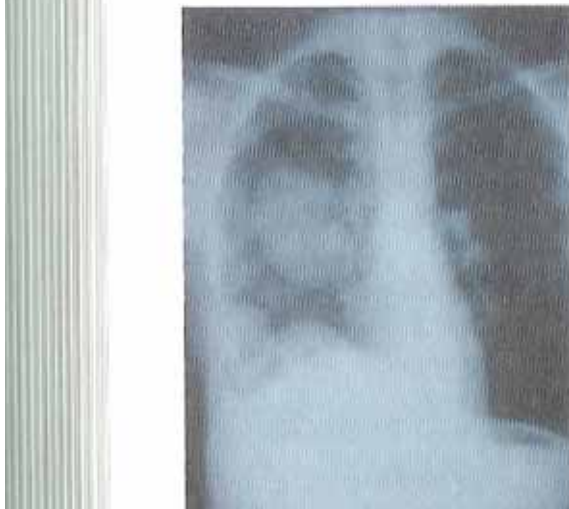
aktivität entsprechen a los conflictos activos en suspenso madre/niño o madre/hija.

### 10.6.15. Ejemplo: muchachito francés

Dos imágenes de TAC cerebral y una fotografía pulmonar de un niño de ocho años al que sus compañeros habían atado a un árbol para divertirse. Dijeron que volverían con una pistola y que le dispararían. El niño no pudo liberarse porque le habían atado las manos al árbol. Fue liberado por la tarde por una persona que paseaba por allí.



...aus den CT für eine motorische Lähmung beider Arme zeigt. Man sieht die einzelnen Schießscheibenringe im motorischen Rindenzentrum.  
Die Arme des Jungen waren weitgehend gelähmt.



Die Lungenaufnahme zeigt einen großen Lungenrundherd und weitere kleinere.  
Das Kind hatte monatelang jede Nacht im Traum das schreckliche Erlebnis wieder geträumt und Todesangst ausgestanden. Es gelang ihm schließlich den Konflikt zu lösen. Durch die übermäßig lange Konfliktdauer starb er vor allem an den Folgen einer Lungentuberkulose. Der Junge hatte wochenlang starken Nachtschweiß gehabt, subfebrile Temperaturen und Hämoptoe<sup>167</sup>, er wurde aber nicht auf Tuberkulose behandelt, weil der Lungentumor ganz im Vordergrund der Behandlung stand.

Auf dem CT des Stammhirns sehen wir den zugehörigen HH Alveolar-Relais im rechten Stammhirn in pel-Phase mit Schwellungsoedem (Pfeil). Trotz seiner eindeutiger Diagnose will leider noch immer niemand an Tuberkulose denken.

### 10.6.16 Drei Fallbeispiele

Wir sehen ein generalisiertes Marklager-Oedem als Zeichen der Heilung und des wiederlangen Selbstwertes jedoch mit besonderer Betonung des Relais für den linken Schenkelhals (gestrichelter Konflikt „Das halte ich nicht durch!“) und des Relais für die rechte Schulter entsprechend einem gelösten Partnerschaftselbstwerteinbruch-Konflikt.

Zustand nach gelösten Selbstwert-Konflikten eines arbeitslosen Herrn, dem man den Vorsitz der Dorfverschönerungsausschusses weggenommen hatte. Die Konfliktlösung war dadurch eintritt, daß der Bürgermeister

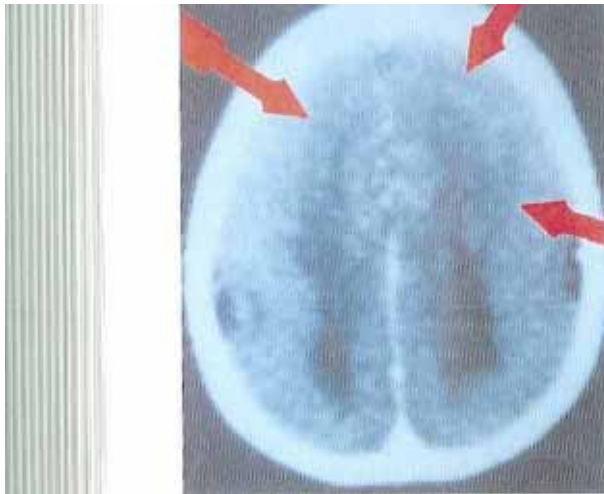
TAC cerebral que muestra el FH para una parálisis motora de los dos brazos. Se ven los anillos individuales concéntricos en el centro cortical motor. Los brazos del muchacho estaban casi totalmente paralizados.

La radiografía de los pulmones muestra un gran adenocarcinoma pulmonar y otro más pequeño.

El niño, cada noche durante meses, revivió en sueños la terrible experiencia sufriendo el miedo a la muerte. Al final consiguió resolver el conflicto.

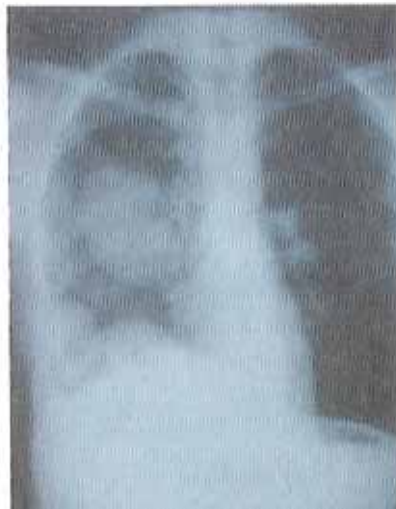Murió a continuación de una tuberculosis pulmonar, sobretodo a causa de una duración excesivamente larga del conflicto.

El muchacho tuvo un fuerte sudor nocturno durante semanas, valores de temperatura subfebriles y hemotisis, pero no se le trató la tuberculosis, porque se sostenía que lo primero que había que curar era el tumor pulmonar.



CT aus den 1980er Jahren zeigt eine motorische Lähmung beider Arme zeigt. Man sieht die einzelnen Schießscheibenringe im motorischen Rindenzentrum.

Die Arme des Jungen waren weitgehend gelähmt.



Die Lungenaufnahme zeigt einen großen Lungenrundherd und weitere kleinere.

Das Kind hatte monatelang jede Nacht im Traum das schreckliche Erlebnis wieder geträumt und Todesangst ausgestanden. Es gelang ihm schließlich den Konflikt zu lösen. Durch die übermäßig lange Konfliktdauer starb er vor allem an den Folgen einer Lungentuberkulose. Der Junge hatte wochenlang starken Nachtschweiß gehabt, subfebrile Temperaturen und Hämoptoe<sup>167</sup>, er wurde aber nicht auf Tuberkulose behandelt, weil der Lungentumor ganz im Vordergrund der Behandlung stand.

Auf dem CT des Stammhirns sehen wir den zugehörigen HH Alveolar-Relais im rechten Stammhirn in pcl-Phase mit Schwellungsoedem (Pfeil). Trotz der eindeutigen Diagnose will le noch immer niemand an Tuberkulose denken.

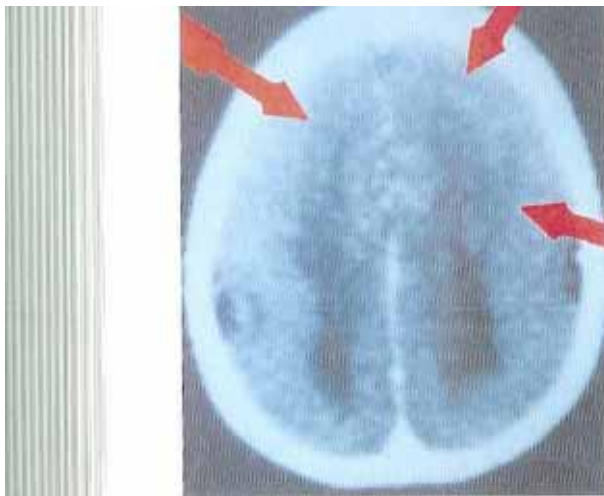
### 10.6.16 Drei Fallbe

Wir sehen ein generalisiertes Märklager-Oedem als Zeichen der Heilung und des wiederlangen Selbstwertes jedoch besonderer Betonung des Relais für den linken Schenkelhals (ster Konflikt „Das halte ich durch!“) und des Relais für die rechte Schulter entsprechend einem gelösten Par Selbstwerteinbruch-Konflikt.

Zustand nach gelösten Selbstwert-Konflikten eines Herrn, dem man den Vorsitz der Dorfverschönerungsausschusses weggenommen hatte. Die Konfliktlösung war dadurch eintreten, daß der Bürgermeister

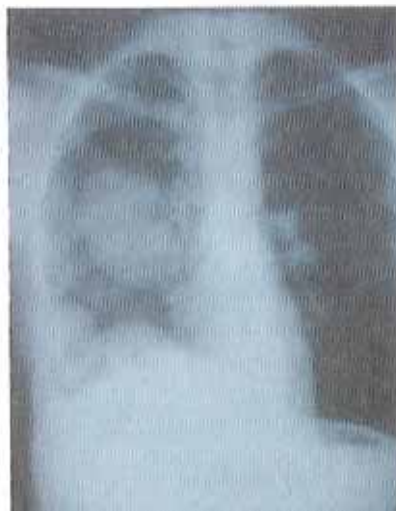En la TAC del tronco cerebral vemos el correspondiente FH en el relé alveolar en el tronco cerebral derecho en fase PCL con edema de solución (flecha). A pesar de un diagnóstico tan claro, por desgracia nadie pensó nunca en una tuberculosis.

### 10.6.16 Tres ejemplos de leucemia



CT aus den 1980er Jahren zeigt eine motorische Lähmung beider Arme zeigt. Man sieht die einzelnen Schießscheibenringe im motorischen Rindenzentrum.

Die Arme des Jungen waren weitgehend gelähmt.



Die Lungenaufnahme zeigt einen großen Lungenrundherd und weitere kleinere.

Das Kind hatte monatelang jede Nacht im Traum das schreckliche Erlebnis wieder geträumt und Todesangst ausgestanden. Es gelang ihm schließlich den Konflikt zu lösen. Durch die übermäßig lange Konfliktdauer starb er vor allem an den Folgen einer Lungentuberkulose. Der Junge hatte wochenlang starken Nachtschweiß gehabt, subfebrile Temperaturen und Hämoptoe<sup>167</sup>, er wurde aber nicht auf Tuberkulose behandelt, weil der Lungentumor ganz im Vordergrund der Behandlung stand.

Auf dem CT des Stammhirns sehen wir den zugehörigen Hämorrhagischen Alveolar-Relais im rechten Stammhirn in post-Phase mit Blutungsödem (Pfeil). Trotz eindeutiger Diagnose will le noch immer niemand an Tuberkulose denken.

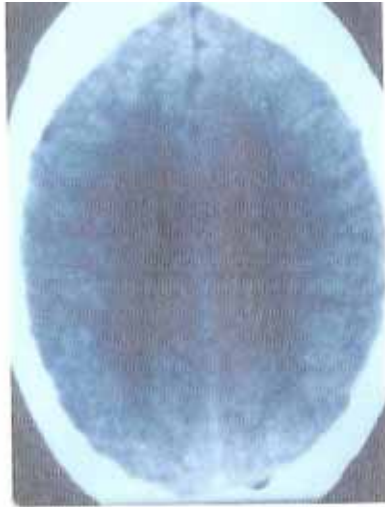
### 10.6.16 Drei Fallbe

Wir sehen ein generalisiertes Marklager-Oedem als Zeichen der Heilung und des wiederlangten Selbstwertes jedoch besonderer Betonung des Relais für den linken Schenkelhals (ster Konflikt „Das halte ich durch!“) und des Relais für die rechte Schulter entsprechend einem gelösten Partner-Selbstwerteinbruch-Konflikt.

Zustand nach gelösten Selbstwert-Konflikten eines Herrn, dem man den Vorsitz der Dorfverschönerungsausschuss weggenommen hatte. Die Konfliktlösung war dadurch eingetreten, daß der Bürgermeister

Vemos un edema en la médula generalizado como signo de reparación y de la autoestima recuperada, pero con acentuación particular del relé del cuello del fémur izquierdo (conflicto resuelto “no lo consigo” y del relé para la espalda derecha correspondiente a un conflicto resuelto de desvaloración de sí en relación al partner.

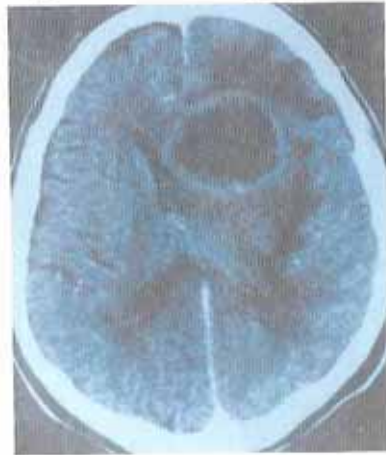
Situación tras haber resuelto los conflictos de desvaloración de sí de un anciano señor al que se le quitó la presidencia del comité de salvaguardia de las maravillas artísticas del pueblo. La solución del conflicto se produjo gracias al hecho de que el alcalde le pidió perdón personalmente y lo rehabilitó.



*ebenfalls ein generalisiertes Marklager-Oedem bei Leukämie einer jungen Frau aus einer Sekte, die menschlich und beruflich Schiffbruch erlitten hatte. CL: Es gelang der Patientin, einen neuen Anfang zu machen.*

*Höhere Schulen und ... gleichen Zyste. Bei Kenntnis der Neuen Medizin ist klar, daß wir bei einem solchen Befund im Marklager des Gehirns auch mit einer gleichzeitigen leukämischen Phase des Patienten rechnen müssen.*

Die nächsten 3 Aufnahmen betreffen einen Patienten mit massiver Entkalkung des linken Oberarmkopfes, jetzt in Lösung:



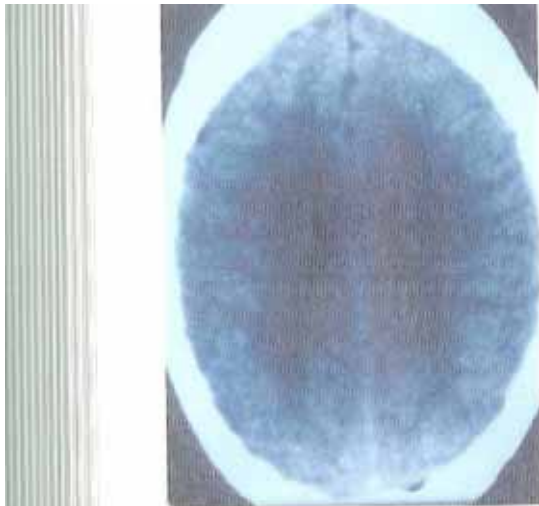
*Im Gehirn-CT sehen wir eine Zyste im rechten Marklager des Großhirns (Relais für die linke Schulter bzw. Humeruskopf), entsprechend einem Vater/Kind-Selbstwerteinbruch-Konflikt: „Ich war als Vater nicht gerecht, habe meinen Sohn benachteiligt.“ Es gab sehr häufige Rezidive, schließlich eine endgültige Konfliktlösung. Durch die lange Konfliktdauer und die Intensität des Konfliktes kam es zu Zerreißung des Hirngewebes und Zystenbildung. Die Zystenschale ist bereits glös vernarbt. Der Befund sieht viel schlimmer aus als er ist.*

*Zugehörige Osteolyse des linken Oberarmkopfes („Vater/Kind-Schulter“) bei rechtshändigem Vater.*

Edema de la médula generalizado en la leucemia de una joven mujer que pertenece a una secta que la había destrozado a nivel personal y profesional. CL: la paciente consiguió volver a empezar todo de nuevo.



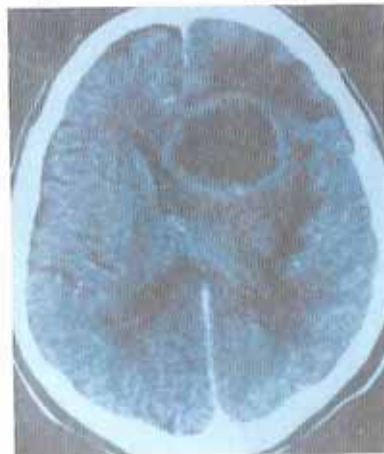
Las tres imágenes siguientes se refieren a un paciente con una fuerte descalcificación en la cabeza del húmero izquierdo, ahora en solución:



*Especially ein generalisiertes Marklager-Oedem bei Leukämie einer jungen Frau aus einer Sekte, die menschlich und beruflich Schiffbruch erlitten hatte. CL: Es gelang der Patientin, einen neuen Anfang zu machen.*

*Höhere Schulen des 19. Jahrhunderts gleichen Zyste. Bei Kenntnis der Neuen Medizin ist klar, daß wir bei einem solchen Befund im Marklager des Gehirns auch mit einer gleichzeitigen leukämischen Phase des Patienten rechnen müssen.*

Die nächsten 3 Aufnahmen betreffen einen Patienten mit massiver Entkalkung des linken Oberarmkopfes, jetzt in Lösung:

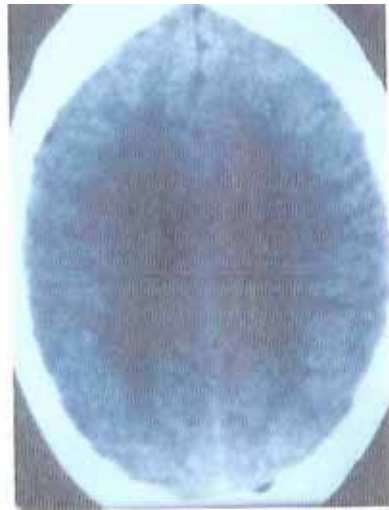


*Im Gehirn-CT sehen wir eine Zyste im rechten Marklager des Großhirns (Relais für die linke Schulter bzw. Humeruskopf), entsprechend einem Vater/Kind-Selbstwerteinbruch-Konflikt: „Ich war als Vater nicht gerecht, habe meinen Sohn benachteiligt.“ Es gab sehr häufige Rezidive, schließlich eine endgültige Konfliktlösung. Durch die lange Konfliktdauer und die Intensität des Konfliktes kam es zu Zerreißung des Hirngewebes und Zystenbildung. Die Zystenschale ist bereits glatt vernarbt. Der Befund sieht viel schlimmer aus als er ist.*

*Zugehörige Osteolyse des linken Oberarmkopfes („Vater/Kind-Schulter“) bei rechtshändigem Vater.*

En la TAC cerebral vemos un quiste en la médula cerebral (relé de la espalda izquierda o de la cabeza del húmero), correspondiente a un conflicto de desvaloración de sí padre/niño: “No he sido un buen padre, he dañado a mi hijo”. Se produjeron frecuentes recaídas, y al final una solución definitiva del conflicto. A causa de la larga duración del conflicto y de su intensidad se produjo una laceración del tejido cerebral y la formación de un quiste. La cápsula del quiste ya

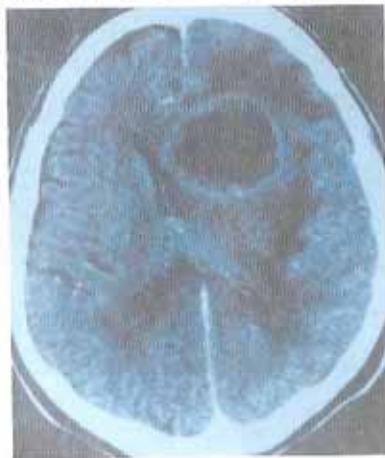está cicatrizada con tejido glial. La muestra parece mucho más terrible de lo que realmente es.



*ebenfalls ein generalisiertes Marklager-Oedem bei Leukämie einer jungen Frau aus einer Sekte, die menschlich und beruflich Schiffbruch erlitten hatte. CL: Es gelang der Patientin, einen neuen Anfang zu machen.*

*Höhere Schulen der Neuzeit mit gleichen Zyste. Bei Kenntnis der Neuen Medizin ist klar, daß wir bei einem solchen Befund im Marklager des Gehirns auch mit einer gleichzeitigen leukämischen Phase des Patienten rechnen müssen.*

Die nächsten 3 Aufnahmen betreffen einen Patienten mit massiver Einkalkung des linken Oberarmkopfes, jetzt in Lösung:



*Im Gehirn-CT sehen wir eine Zyste im rechten Marklager des Großhirns (Relais für die linke Schulter bzw. Humeruskopf), entsprechend einem Vater/Kind-Selbstverteinsbruch-Konflikt: „Ich war als Vater nicht gerecht, habe meinem Sohn benachteiligt.“ Es gab sehr häufige Rezidive, schließlich eine endgültige Konfliktlösung. Durch die lange Konfliktdauer und die Intensität des Konfliktes kam es zu Zystenbildung. Die Zystenschale ist bereits glühs vernarbt. Der Befund sieht viel schlimmer aus als er ist.*

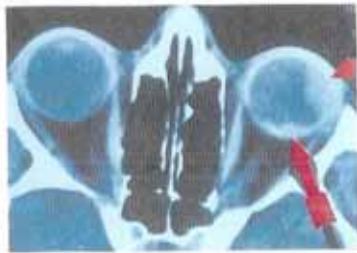
*Zugehörige Osteolyse des linken Oberarmkopfes („Vater/Kind-Schulter“) bei rechtshändigem Vater,*

Sección superior de la TAC cerebral del mismo quiste. Si se conoce la Nueva Medicina resulta claro que cuando aparece una muestra así en la médula cerebral, se espera que al mismo tiempo se produzca una fase leucémica.

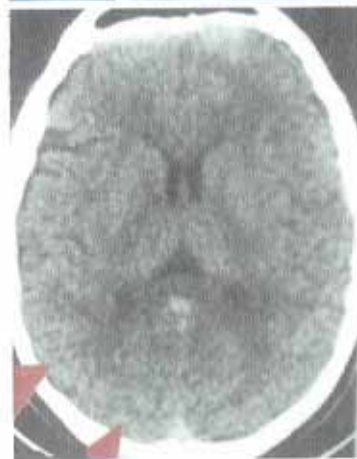Osteólisis de la cabeza del húmero izquierdo (“espalda padre/niño”) en un padre diestro.

**10.6.17. Un ejemplo de desprendimiento de la retina por un conflicto de miedo en la nuca**

10.6.17 Ein Fallbeispiel von Netzhautablosung bei Angst-im-Nacken-Konflikt



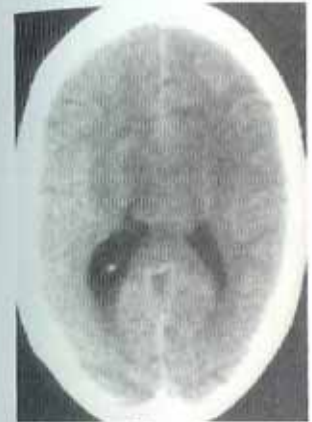Nebenstehend das CT eines Patienten, auf dem auch die Augen zu erkennen sind. Die Pfeile weisen auf eine vernarbte Netzhautablösung im Bereich der Fovea centralis<sup>168</sup> und lateral im rechten Auge.



Im CCT-Schnitt, auf dem die Schrinde getroffen ist, sehen wir chronisch-rezidivierende HHs. Der Prozeß ist also noch keineswegs zur Ruhe gekommen, sondern das narbige Schwinden-Relais links ist gerade wieder in Aktivität geraten.

<sup>168</sup> Fovea centralis = die vertiefte zentrale Stelle des gelben Flecks

10.6.18 Fallbeispiele für starke Glioma eines HHs



Oedematisierte Ringe eines motorisch-sensorischen Konfliktes mit beginnender Glia-Einlagerung.



Der gleiche Vorgang durch das Kontrastmittel wesentlich gravierender, aber nicht ist! Er ist stets, erstmalig ein Kontrastmittel anzufertigen.

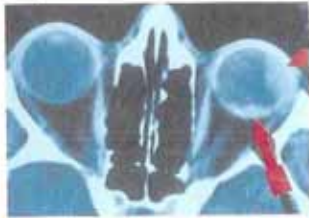
CCT eines anderen Patienten mit ähnlichen Herden in pel-Phase, hier schon stark mit Glia eingelagerte, ringförmige Struktur im motorischen und sensorischen Rindenzentrum. Der Patient war mit der rechten Hand in die Kreissäge geraten und konnte sie nicht schnell genug wegziehen.



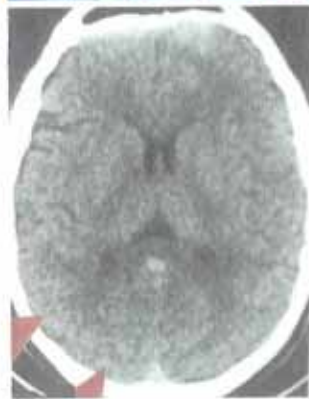
Al lado se ve la TAC de un paciente en la que se reconocen también los ojos. Las flechas indican un desprendimiento de la retina cicatrizado en la zona de la fovea central y lateralmente en el ojo derecho.

En la sección de la TAC cerebral en la que se encuentra la corteza visual vemos los FH con recaídas crónicas. El proceso por lo tanto todavía no ha terminado, pero el relé de la corteza visual cicatrizada a la izquierda ya ha entrado nuevamente en actividad.

**10.6.17 Ein Fallbeispiel von Netzhautablösung bei Angst-im-Nacken-Konflikt**



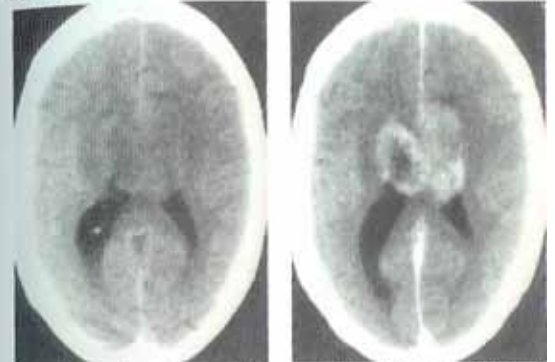
Nebenstehend das CT eines Patienten, auf dem auch die Augen zu erkennen sind. Die Pfeile weisen auf eine vermutete Netzhautablösung im Bereich der Fovea centralis<sup>108</sup> und lateral im rechten Auge.



In CCT-Schnitt, auf dem die Schirinde getroffen ist, sehen wir chronisch-rezidivierende Hhle. Der Prozeß ist also noch keineswegs zur Ruhe gekommen, sondern das narbige Schirinden-Relais links ist gerade wieder in Aktivität geraten.

<sup>108</sup> Fovea centralis = die vertiefte zentrale Stelle des gelben Flecks

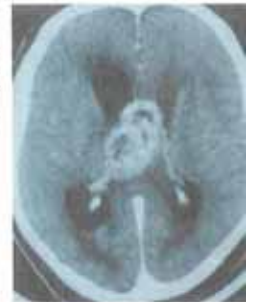**10.6.18 Fallbeispiele für starke gliomatöse Heilung eines HHS**



Oedematisierte Ringe eines motorisch-sensorischen Konfliktes mit beginnender Glia-Einlagerung.

Der gleiche Vorgang im CCT sieht durch das Kontrastmittel rein optisch wesentlich gravierender aus, was er aber nicht ist! Daher empfehle ich stets, erstmalig ein CCT ohne Kontrastmittel anzufertigen ...

CCT eines anderen Patienten mit ähnlichen Herden in pcl-Phase, hier schon stark mit Glia eingelagerte, ringförmige Struktur im motorischen und sensorischen Rindenzentrum. Der Patient war mit der rechten Hand in die Kreissäge geraten und konnte sie nicht schnell genug wegziehen.



**10.6.18. Ejemplo de reparación de FH fuertemente gliomatosa**

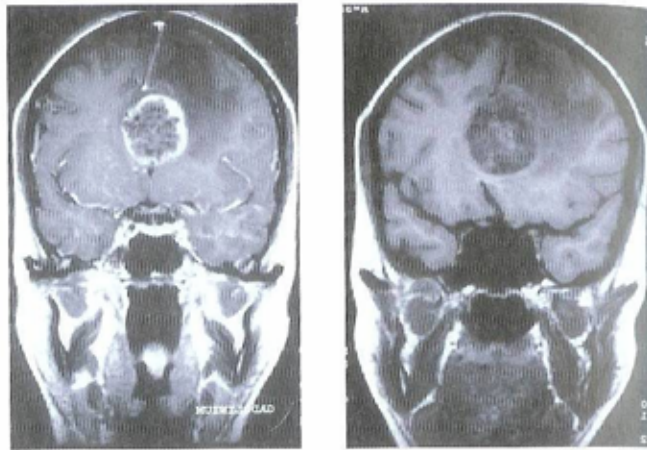
Anillos edematizados de un conflicto motor-sensorial con incipiente acumulación de tejido glial.

El mismo proceso en la TAC cerebral, a causa del medio de contraste, parece que es más grave que el examen visual, lo que sin embargo no es así. Por esto aconsejo siempre, lo primero, realizar una TAC cerebral sin medio de contraste.

TAC cerebral de otro paciente con focos parecidos en fase PCL, aquí ya con fuerte acumulación de glia, estructura en anillos en el centro cortical motor y sensorial. La mano derecha del paciente se metió en la sierra eléctrica porque no consiguió sacarla lo suficientemente rápido.

**10.6.19. Ejemplo: abusada por su padre a los 5 años**

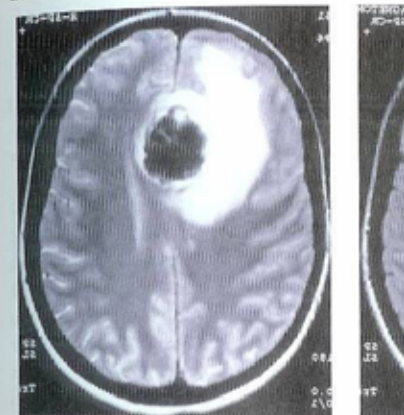
10.6.19 Fallbeispiel: Mit 5 Jahren vom Vater mißbraucht



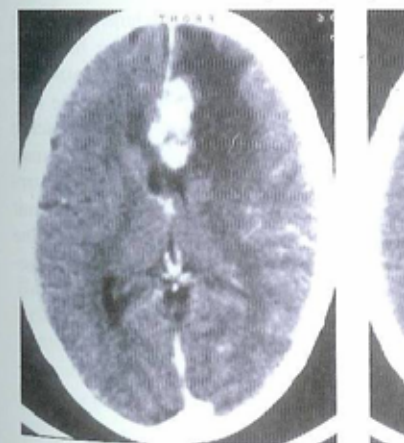
Diese Bilder sind ein erschütterndes Dokument einer 35jährigen linkshändigen Patientin, die vor 30 Jahren als 5jähriges Kind von ihrem Vater sexuell mißbraucht wurde. Sie wurde gezwungen, sein Glied in den Mund zu nehmen, wovor sie sich ekelte. Sie erlitt als Linkshänderin einen Diabetes (bei einer Rechtshänderin wäre es eine Unterzuckerung mit Alphazell-Glukagon-Insuffizienz). Bei ihr wurde der Diabetes nie bemerkt. Erst ganz zum Schluß, als kurz nach dem Tod des Vaters, den sie 5 Jahre als Bettlägerigen pflegen mußte, die Lösung des Konfliktes einsetzte. Bei der Diagnose des „Hirntumors“ wurde dann auch der Diabetes festgestellt, der aber jetzt rückläufig ist. Der Konflikt war also 30 Jahre hängend aktiv - ein 30jähriges Martyrium für die Patientin!

Für uns stellt diese zufällig gemachte Kernspintomographie einen wissenschaftlichen „Glücksfall“ dar, weil uns Kernspinaufnahmen, die nach solch langer Konfliktdauer in der geraden beginnenden Heilungsphase zufällig genau im „richtigen Moment“ gemacht worden sind, ein außergewöhnlich gut sichtbares Phänomen demonstrieren (mit Kontrast links, ohne rechts): Wir sehen im Inneren des gerade in Lösung gehenden großen HH noch die alten Schießscheibenringe, die nur noch kurz so gut zu sehen sind, weil sie dann im Oedem verschwimmen. Normalerweise können wir mit dem Kernspintomogramm Schießscheibenringe des HH erst nach 2 bis 3 Jahren

Konfliktdauer erkennen. Und dann färben s  
trastmittel an. Hier aber hat der Radiolog  
wischt und zufällig auch die richtige Aufnah  
Die Schießscheibenringe tauchen noch einma  
der pel-Phase weiß an, um dann meist im  
der rechten Aufnahme ohne Kontrastmittel is



Gleiche Patientin 2 Monate später (Comput



Estas imágenes son un documento sobrecogedor de una paciente zurda de 35 años, que 30 años antes, cuando tenía cinco años, sufrió abusos sexuales por parte de su padre. Fue obligada a meterse en la boca su miembro, lo que hizo con asco. Por ser zurda sufrió una diabetes (en el caso de una diestra habría sido una hipoglucemia con insuficiencia de glucagón-células alfa). La diabetes no fue descubierta nunca. Sólo al final, poco después de la muerte del padre, al que tuvo que curar durante sus cinco últimos años, se produjo la solución del conflicto. En el diagnóstico del “tumor cerebral” se descubre también la diabetes, que sin embargo ya estaba remitiendo. Entonces el conflicto permaneció en suspenso durante 30 años: un martirio de 30 años para la paciente.

Para nosotros esta resonancia magnética realizada por casualidad es una “suerte” científica, porque las RM, que se han realizado por casualidad en el momento “justo” tras un conflicto de tan larga duración al inicio de la fase de reparación, nos muestran un fenómeno muy bien visible (con contraste a la izquierda, sin contraste a la derecha): en el interior del gran FH que está entrando en solución vemos todavía los antiguos anillos concéntricos, que sólo se podrán reconocer así de bien durante poco tiempo, porque después desaparecen en el edema. Normalmente en la RM podemos reconocer los anillos concéntricos del FH sólo cuando el conflicto ha durado por lo menos 2 o 3 años.

Y entonces no cambian de color ni siquiera con medio de contraste.

Sin embargo aquí el radiólogo, por casualidad, ha elegido el día correcto y, siempre por casualidad, también la técnica justa con el medio de contraste. Los anillos concéntricos aparecen una vez más y se vuelven de color blanco en la fase PCL para después sumergirse en el edema. En la fotografía a la derecha sin medio de contraste prácticamente no se ve ningún anillo.





Marco en el momento de su DHS (conflicto de ataque al corazón) tenía dos años. Su padre, al que amaba más que nada, fue ingresado en el hospital en circunstancias muy dramáticas por un supuesto “infarto cardíaco, porque había sufrido ya a menudo angina de pecho.

Durante meses Marco se lo contó a todo el mundo y puntaba sólo corazones negros. Realmente no se trató de un infarto cardíaco, como después se supo, pero Marco se había identificado tanto con el padre que él mismo experimentó un “ataque al propio corazón”. Dado que el padre siguió teniendo los dolores de la angina de pecho, la vía de Marco permaneció activa y continuó pintando corazones negros.

Wenn man in solchen Fällen ruhig zuwartet, bis die Heilungsphase vorüber ist, kann eigentlich gar nicht viel passieren. In diesem Fall um so weniger, als keine Abflußbehinderungen für den Liquor cerebrospinalis<sup>169</sup> zu befürchten ist. Man braucht hier nicht einmal Cortison zu geben. „Nur“ die Moral muß aufrechterhalten werden, und Panik muß vermieden werden („Sofort operieren, sofort in die Klinik ...“).

### 10.6.20 Fallbeispiel: Die schwarzen Herzen

Markus war zum Zeitpunkt seines DHS (Angriff-gegen-das-Herz-Konflikt) 2 Jahre alt. Sein Vater, den er über alles liebte, wurde unter sehr dramatischen Umständen, weil er schon öfter Angina pectoris gehabt hatte, unter der Verdachts-Diagnose „Herzinfarkt“ in die Klinik gefahren.



fort schwarze Herzen!

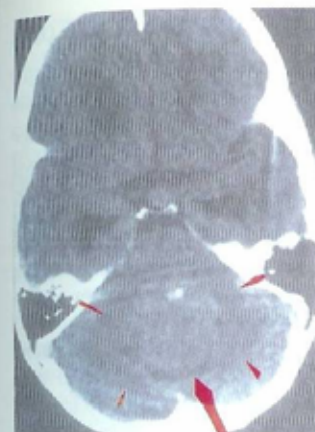


Markus starb einen völlig unnötigen Tod.

Markus erzählte es monatelang jedem und malte nur schwarze Herzen. Zwar war es kein Herzinfarkt gewesen, wie sich dann herausstellt, aber Markus hatte sich so mit ihm identifiziert, daß er die „Angriff gegen sein eigenes Herz“ empfand. Da der Vater auch wirklich noch danach immer wieder Angina-pectoris-Schmerzen hatte, blieb bei Markus die Schiene aktiv! Er malte immer-

Mit 6 Jahren, als er in die Schule kam, löste sich sein Konflikt. Jetzt malte er hellgelbe Herzen. Wegen der Hirn-Symptomatik, die sich naturgemäß in der Heilungsphase einstellte, Schwindel, Brechreiz ..., brachte man ihn ins Krankenhaus. Dort stellte man (im Herzbeutel-Relais) einen großen vermeintlichen „Hirntumor“ fest, den es mit Stumpf und Stiel auszurotten galt. Die Hälfte des Kleinhirns wurde ihm weg-

<sup>169</sup> Liquor cerebrospinalis = Gehirn-Rückenmark-Flüssigkeit



CT 1991



gleiche  
verschie

Kernspin-Tomogramm von der Seite.



Bei Ärzten der Neuen Medizin wäre ein solches Selbst wenn es zu einer vorübergehenden Krampfanfall kommt und zum Liquor-Aufstau, ist das heute eine Operation, denn das kann man mit Cortison behandeln. Operation der ignoranten Zauberlehrlinge als s

A los seis años, cuando fue al colegio, su conflicto se resolvió. Entonces pintaba corazones amarillo claro. A causa de la sintomática cerebral que naturalmente se verificó en la fase de reparación con pequeños desmayos, conatos de vómito, etc, fue le llevado al hospital. Allí le encontraron (en el relé del pericardio) un supuesto y gran "tumor cerebral" que había que extirpar radicalmente. Se le extirpó la mitad del cerebelo. Marco murió con una muerte absolutamente inútil.

Wenn man in solchen Fällen ruhig zuwartet, bis die Heilungsphase vorüber ist, kann eigentlich gar nicht viel passieren. In diesem Fall um so weniger, als keine Abflußbehinderungen für den Liquor cerebrospinalis<sup>169</sup> zu befürchten ist. Man braucht hier nicht einmal Cortison zu geben. „Nur“ die Moral muß aufrechterhalten werden, und Panik muß vermieden werden („Sofort operieren, sofort in die Klinik ...“).

### 10.6.20 Fallbeispiel: Die schwarzen Herzen

Markus war zum Zeitpunkt seines DHS (Angriff-gegen-das-Herz-Konflikt) 2 Jahre alt. Sein Vater, den er über alles liebte, wurde unter sehr dramatischen Umständen, weil er schon öfter Angina pectoris gehabt hatte, unter der Verdachts-Diagnose „Herzinfarkt“ in die Klinik gefahren.



fort schwarze Herzen!

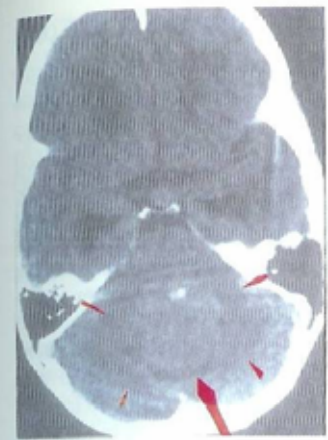


schnitten. Markus starb einen völlig unnötigen Tod.

Markus erzählte es monatelang jedem und malte nur schwarze Herzen. Zwar war es kein Herzinfarkt gewesen, wie sich dann herausstellt, aber Markus hatte sich so mit ihm identifiziert, daß er die „Angriff gegen sein eigenes Herz“ empfand. Da der Vater auch wirklich noch danach immer wieder Angina-pectoris-Schmerzen hatte, blieb bei Markus die Schiene aktiv! Er malte immer-

Mit 6 Jahren, als er in die Schule kam, löste sich sein Konflikt. Jetzt malte er hellgelbe Herzen. Wegen der Hirn-Symptomatik, die sich naturgemäß in der Heilungsphase einstellte, Schwindel, Brechreiz ..., brachte man ihn ins Krankenhaus. Dort stellte man (im Herzbeutel-Relais) einen großen vermeintlichen „Hirntumor“ fest, den es mit Stumpf und Stiel auszurotten galt. Die Hälfte des Kleinhirns wurde ihm weg-

<sup>169</sup> Liquor cerebrospinalis = Gehirn-Rückenmark-Flüssigkeit

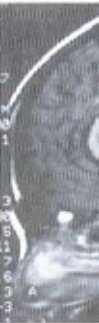

CT 1991

Kernspin-Tomogramm von der Seite.



gleiche verschie



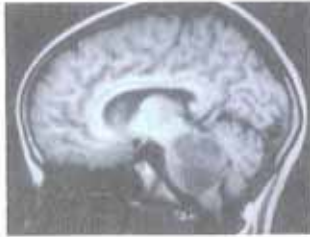Bei Ärzten der Neuen Medizin wäre ein solches Selbst wenn es zu einer vorübergehenden Kompression kommt und zum Liquor-Aufstau, ist das heute eine Operation, denn das kann man mit Cortison kontrollieren. Operation der ignoranten Zauberlehrlinge als

Misma sección que a la izquierda pero con diferente contraste luminoso.

Los médicos de la Nueva Medicina no habrían dejado morir jamás a un paciente en estas circunstancias. Incluso aunque se llegase a una compresión temporal del cuarto ventrículo y a un derrame de líquido cerebroespinal, no habría habido motivo suficiente para una operación, porque la situación sólo se puede controlar con la cortisona, mientras que la operación que realizan los ignorantes aprendices de brujo resulta mortal.

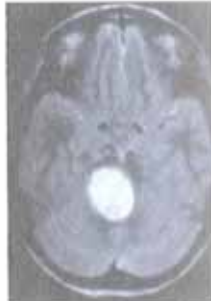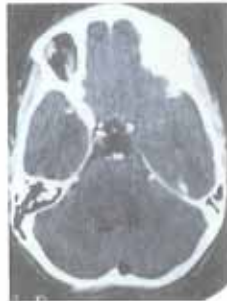### 10.6.21. Ejemplo: abuso sexual por parte del padrino

### 10.6.20 Fallbeispiel: sexueller Mißbrauch durch den Patenonkel



Dies Mädchen von damals 3 Jahren, von dem diese Bilder sind, wurde ein Jahr lang von seinem Patenonkel sexuell mißbraucht. Es erlitt einen häßlichen halbgenitalen Konflikt im Uterus-corporis-Relais. Die Mutter war Mitwisslerin dieses Mißbrauchs.

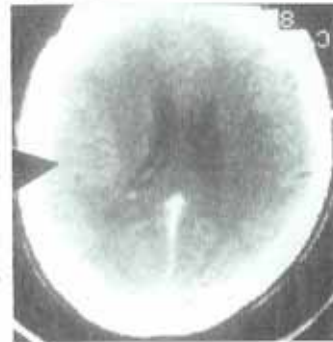
Als nach einem Jahr die Sache aufhörte, bekam das Kind eine Lösung des Konfliktes und damit ein großes Oedem im Uterus-Relais des Stammhirns (Pons). Es wurde somnolent<sup>109</sup> wegen einer Liquor-Abflußbehinderung. Traurigerweise wurde es von den Zauberlehrlingen operiert, ein Großteil des Hirnstamms weggeschnitten. Das Kind starb elendiglich einen völlig unnötigen Tod, der in der Neuen Medizin mit Sicherheit dadurch verhindert worden wäre, daß man die kritische Zeit ohne Operation mit konservativen Mitteln überbrückt hätte.



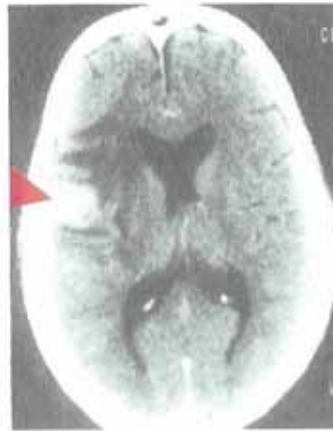<sup>109</sup> Somnolenz = Schläfrigkeit

### 10.7 Der weiblich-sexuelle Konflikt im CCT

*CCT einer rechtshändigen 40jährigen Patientin mit Gebärmutterhals-Ca. Der HH links perimantelär ist aktiv. Sexueller Konflikt: Ihr Ehemann sagte ihr nach der schönsten Liebesnacht: „Ach, das ist doch unwichtig.“ Es wurde ein Gebärmutterhals-Karzinom diagnostiziert nebst (nach der Neuen Medizin) Koronarvenen-Ulcera. CL: Trennung vom Ehemann. Die Patientin überlebte die epileptische Krise der Lungenembolie. Nach drei Monaten war der Abstrich-Befund negativ!*



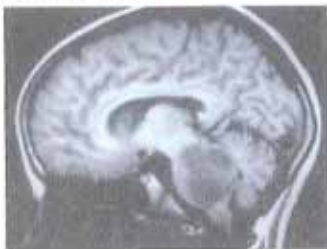*CCT einer ebenfalls rechtshändigen 34jährigen Patientin, die ebenfalls ein Gebärmutterhals-Karzinom mit Koronarvenen-Ulcera hatte. Der zugehörige HH hat Lösungsoedem. Der sexuelle Konflikt: Ihr Lebensgefährte hatte mit ihrer besten Freundin geschlafen und ein Kind gezeugt. Die CL erfolgte durch Aussöhnung der beiden Freundinnen. Der Konflikt hatte 7 Monate ange dauert. Die Patientin überlebte jedoch die dramatische epileptische Krise (Rechtsherz-Infarkt bzw. Lungenembolie), die unmittelbar nach Erstellung dieser Bilder eintrat, mit hohen Cortisolspiegeln. Ebenso überlebte sie das Gebärmutterhals-Karzinom und den zugehörigen „Hirntumor“ ohne eine schulmedizinische Therapie.*



La muchachita, que entonces tenía tres años, a la que pertenecen estas imágenes, había sufrido abusos sexuales por parte de su padrino durante un año. Sufrió un conflicto de fondo semisexual repugnante en el relé del cuerpo del útero. La madre tenía conocimiento de estas violaciones. Cuando esto cesó tras un año, la niña tuvo una solución del conflicto y por lo tanto un gran edema en el relé del útero en el tronco cerebral (puente). Siempre tenía sueño a causa del flujo obstaculizado del líquido cerebro-espinal. Desafortunadamente para ella la operaron los aprendices de brujo, quienes la extirparon gran parte del tronco cerebral. La niña murió miserablemente de una muerte que se podía haber evitado, que la Nueva Medicina habría evitado seguramente porque el momento crítico se habría superado con remedios conservativos sin intervención quirúrgica.

### 10.7. El conflicto sexual femenino en la TAC cerebral.

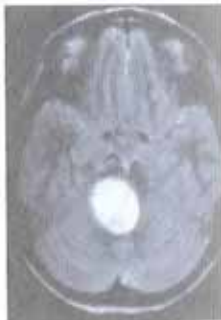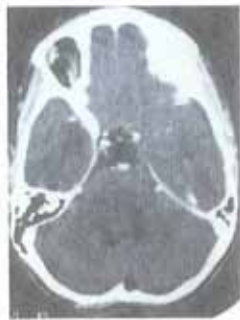### 10.6.20 Fallbeispiel: sexueller Mißbrauch durch den Patenonkel



Dies Mädchen von damals 3 Jahren, von dem diese Bilder sind, wurde ein Jahr lang von seinem Patenonkel sexuell mißbraucht. Es erlitt einen häßlichen halbgenitalen Konflikt im Uterus-corporis-Relais. Die Mutter war Mitwisserin dieses Mißbrauchs.

Als nach einem Jahr die Sache aufhörte, bekam das Kind eine

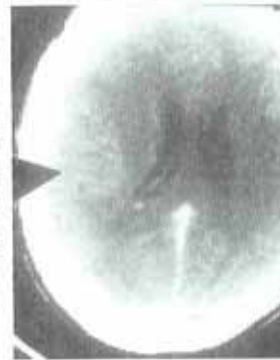
Lösung des Konfliktes und damit ein großes Oedem im Uterus-Relais des Stammhirns (Pons). Es wurde somnolent<sup>109</sup> wegen einer Liquor-Abflußbehinderung. Traurigerweise wurde es von den Zauberlehrlingen operiert, ein Großteil des Hirnstammes weggeschnitten. Das Kind starb elendiglich einen völlig unnötigen Tod, der in der Neuen Medizin mit Sicherheit dadurch verhindert worden wäre, daß man die kritische Zeit ohne Operation mit konservativen Mitteln überbrückt hätte.



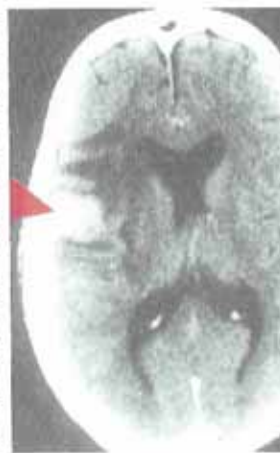<sup>109</sup> Somnolenz = Schläfrigkeit

### 10.7 Der weiblich-sexuelle Konflikt im CCT

*CCT einer rechthändigen 40jährigen Patientin mit Gebärmutterhals-Ca. Der HH links periinsulär ist aktiv. Sexueller Konflikt: Ihr Ehemann sagte ihr nach der schönsten Liebesnacht: „Ach, das ist doch unwichtig. „Es wurde ein Gebärmutterhals-Karzinom diagnostiziert nebst (nach der Neuen Medizin) Koronarvenen-Ulcera. CL: Trennung vom Ehemann. Die Patientin überlebte die epileptoide Krise der Lungenembolie. Nach drei Monaten war der Abstrich-Befund negativ!*



*CCT einer ebenfalls rechthändigen 34jährigen Patientin, die ebenfalls ein Gebärmutterhals-Karzinom mit Koronarvenen-Ulcera hatte. Der zugehörige HH hat Lösungsödem. Der sexuelle Konflikt: ihr Lebensgefährte hatte mit ihrer besten Freundin geschlafen und ein Kind gezeugt. Die CL erfolgte durch Aussöhnung der beiden Freundinnen. Der Konflikt hatte 7 Monate andauert. Die Patientin überlebte jedoch die dramatische epileptoide Krise (Rechtsherz-Infarkt bzw. Lungenembolie), die unmittelbar nach Erstellung dieser Bilder eintrat, mit hohen Cortisondosen. Ebenso überlebte sie das Gebärmutterhals-Karzinom und den zugehörigen „Hirntumor“ ohne eine schulmedizinische Therapie.*

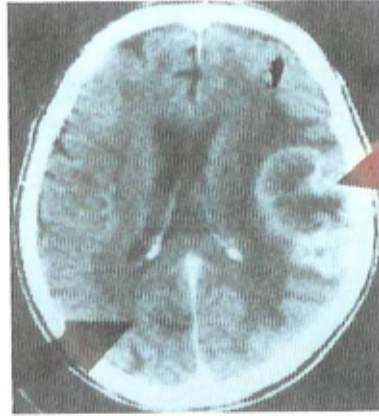

TAC de una paciente de cuarenta años diestra con carcinoma del cuello del útero. El FH a la izquierda periinsular está activo. Conflicto sexual: su marido le había dicho tras una bellísima noche de amor que no había tenido mucha importancia. Se le diagnosticó un carcinoma del cuello del útero además de una úlcera de las venas coronarias (según la Nueva Medicina). CL: separación del marido. La paciente sobrevivió a la crisis epileptoide de la embolia pulmonar. Después de tres meses el parte médico de la muestra era negativo.

TAC de una paciente de 34 años, también diestra, que tenía un carcinoma del cuello del útero con úlcera de las venas coronarias. El correspondiente FH tiene un edema de solución. El conflicto sexual: su compañero se había ido a la cama con su mejor amiga, dejándola embarazada. La CL se produce con la reconciliación de las dos amigas. El conflicto duró siete meses. Sin embargo la paciente gracias a las elevadas dosis de cortisona, sobrevivió a la dramática crisis epileptoide (infarto cardíaco derecho o embolia pulmonar), que se produjo justo después de realizar estas imágenes. Sobrevivió también al carcinoma del cuello del útero y al correspondiente "tumor cerebral" sin ninguna terapia de la medicina tradicional.

## 10.8. El conflicto de territorio masculino en la TAC

### 10.8 Der männliche Revier-Konflikt im CCT



Das männliche Pendant zum sexuellen Konflikt: Der Revier-Konflikt. Der HH im CCT liegt beim rechtshändigen Mann stets rechts periinsulär.

Dies ist eines der „schönsten“ Bilder meiner Sammlung. Man sieht einen großen, gliös markierten HH rechts periinsulär mit großem perifocalem und intrafocalem Oedem (rechter Pfeil). Der linke untere Pfeil bezeichnet occipital-basal links das Relais für den linken Hoden (Gehirn-Organ nicht gekreuzt). Auch dieser HH hat intra- und perifocales Oedem. Schließlich ist noch eine Oedematization des Marklagers dorsal der Hinterhörner beiderseits sichtbar, entsprechend einem Selbstverteinsbruch mit Osteolysen im Bereich des Beckens beiderseits. Alle Konflikte sind also in Lösung.

Was war passiert? Es handelte sich um einen älteren Bauern aus Niedersachsen, dessen einziger Sohn bei einem Motorradunfall schwer verunglückte, wie dem Vater zunächst gesagt wurde, gab es kaum noch Überlebenschancen. Der Vater glaubte, seine Sohn würde, wenn überhaupt, nur als Krüppel überleben. Er erlitt, da der Sohn auch gleichzeitig der einzige Hoferbe war, einen gewaltigen Revier-Konflikt, den man nur aus der bäuerlichen Mentalität nachempfinden kann. Gleichzeitig erlitt er jedoch, wie jeder gute Vater normalerweise, einen Verlust-Konflikt mit Hoden-Karzinom links. Vom Tag des Unfalls an hatte er täglich Herzstiche, angina pectoris. Der Revier-Konflikt dauerte ein halbes Jahr an. Der Sohn konnte schließlich die Intensivstation verlassen, für den Vater die Konfliktlösung! Vier Wochen nachdem sein Sohn wieder arbeiten konnte, bekam der Vater - auf dem Höhepunkt der Heilungsphase (mit Koronararterien-Ulcus-Schwellung) - einen Linksherz-Infarkt mit Schwindel, Kopfschmerz, Gleichgewichtsstörungen. Außerdem kam es als Zeichen der pel-Phase der Hodennekrose zu einer Hodenschwellung. Bevor ein Neurochirurg sich für eine Operation der „Tumoren“ seines Gehirns interessieren konnte, verließ der Patient eilends die Klinik.

### 10.8.1 Beispiele für eine sog. Relation im CCT; hier anhand des sexuellen und Revier-Konflikt

Zustand nach abgelaufener schizophrener Konstellation - beide HH haben Lösungsödem. Rechts ist durch das intrafocale Oedem und die Zerreißung des Gewebes im Innern des HHs eine Zyste entstanden. Die Patientin hatte Hirndruck und man hätte versuchen können, sie mit einer Cortison-Medikation zu retten. Statt dessen wurde sie wegen „generalisierter Hirnmetastasen“ mit Morphium quasi eingeschläfert.



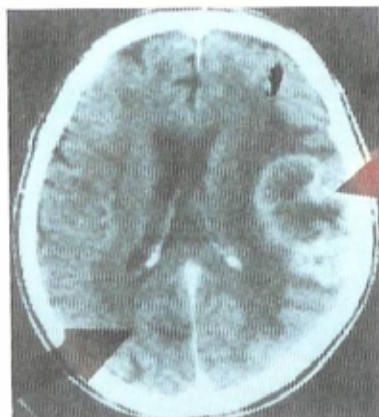Zwei Schießscheiben-Konfigurationen in ca-Phase im rechten und linken periinsulären Bereich. Dies entspricht einer schizophrenen Konstellation und zwar in diesem Falle einer solchen mit postmortalem Zwangsdanken bei der Chefin einer Religionsgemeinschaft, die tagtäglich darüber nachdachte, welche andere hübsche Frau ihr gutaussehender Mann nach ihrem Tode (sie war schwerkrank) haben würde.

El equivalente masculino del conflicto sexual: el conflicto de territorio. En el hombre diestro el FH en la TAC se encuentra siempre a la derecha periinsularmente. Esta es una de las “más bellas” imágenes de mi colección. Se ve un vasto FH con tejido glial a la derecha periinsularmente con un gran edema perifocal e intrafocal (flecha derecha). La flecha de abajo a la izquierda indica el relé occipito-basal a la izquierda para el testículo izquierdo (inervado homolateralmente desde el cerebro al órgano). También este FH tiene un edema intra y perifocal. Al final se ve una edematización de la médula cerebral dorsalmente a los cuernos posteriores de los dos ventrículos laterales, correspondiente a una desvaloración de sí mismo con osteólisis en la zona de la pelvis en los dos lados. Todos los conflictos están por lo tanto en solución.

¿Qué había sucedido? Se trataba de un anciano agricultor de la Baja Sajonia cuyo único hijo se había herido gravemente en un accidente de motocicleta, y como dijo el padre, había pocas esperanzas de que sobreviviese. El padre creía que si el hijo hubiese sobrevivido sería solamente un estorbo. Dado que su hijo era también el único heredero de la granja, sufrió un violento conflicto de territorio que sólo se puede comprender si se tiene una mentalidad granjera. Y al mismo tiempo sufrió también, como es normal en cualquier buen padre, un conflicto de pérdida con carcinoma del testículo izquierdo. Desde el día del accidente tuvo pinchazos en el corazón, angina de pecho, todo ello a diario. El conflicto de territorio duró unos seis meses. Al final el hijo pudo abandonar la sección de cuidados intensivos y eso fue la solución del conflicto para el padre. Cuatro semanas después de que el hijo había comenzado nuevamente a trabajar, el padre, en el punto máximo de la fase de reparación (con hinchazón ulcerosa de las arterias coronarias) tuvo un infarto cardíaco izquierdo con vértigos, dolores de cabeza, pérdida del equilibrio. Además, como señal de la fase PCL de la necrosis testicular se llegó a la hinchazón de un testículo. Antes de que un neurocirujano quisiera operar sus “tumores cerebrales” el paciente dejó a toda prisa la clínica.

**10.8.1. Ejemplo de una denominada constelación esquizofrénica en la TAC; aquí en presencia de una combinación de conflicto sexual y de territorio**

## 10.8 Der männliche Revier-Konflikt im CCT



Das männliche Pendant zum sexuellen Konflikt: Der Revier-Konflikt. Der HH im CCT liegt beim rechtshändigen Mann stets rechts periinsulär.

Dies ist eines der „schönsten“ Bilder meiner Sammlung. Man sieht einen großen, gliös markierten HH rechts periinsulär mit großem perifocalem und intrafocalem Oedem (rechter Pfeil). Der linke untere Pfeil bezeichnet occipital-basal links das Relais für den linken Hoden (Gehirn-Organ nicht gekreuzt). Auch dieser HH hat intra- und perifocales Oedem. Schließlich ist noch eine Oede-

matization des Marklagers dorsal der Hinterhörner beiderseits sichtbar, entsprechend einem Selbstwerteinbruch mit Osteolysen im Bereich des Beckens beiderseits. Alle Konflikte sind also in Lösung.

Was war passiert? Es handelte sich um einen älteren Bauern aus Niedersachsen, dessen einziger Sohn bei einem Motorradunfall schwer verunglückte, wie dem Vater zunächst gesagt wurde, gab es kaum noch Überlebenschancen. Der Vater glaubte, seine Sohn würde, wenn überhaupt, nur als Krüppel überleben. Er erlitt, da der Sohn auch gleichzeitig der einzige Hoferbe war, einen gewaltigen Revier-Konflikt, den man nur aus der bäuerlichen Mentalität nachempfinden kann. Gleichzeitig erlitt er jedoch, wie jeder gute Vater normalerweise, einen Verlust-Konflikt mit Hoden-Karzinom links. Vom Tag des Unfalls an hatte er täglich Herzstiche, angina pectoris. Der Revier-Konflikt dauerte ein halbes Jahr an. Der Sohn konnte schließlich die Intensivstation verlassen, für den Vater die Konfliktlösung! Vier Wochen nachdem sein Sohn wieder arbeiten konnte, bekam der Vater - auf dem Höhepunkt der Heilungsphase (mit Koronararterien-Ulcus-Schwellung) - einen Linksherz-Infarkt mit Schwindel, Kopfschmerz, Gleichgewichtsstörungen. Außerdem kam es als Zeichen der pel-Phase der Hodennekrose zu einer Hodenschwellung. Bevor ein Neurochirurg sich für eine Operation der „Tumoren“ seines Gehirns interessieren konnte, verließ der Patient eilends die Klinik.

## 10.8.1 Beispiele für eine sog. Schizophrenie im CCT; hier anhand der Schizophrenie und Revier-Konflikt

Zustand nach abgelaufener schizophrener Konstellation - beide HHs haben Lösungsödeme. Rechts ist durch das intrafocale Oedem und die Zerreißung des Gewebes im Innern des HHs eine Zyste entstanden. Die Patientin hatte Hirndruck und man hätte versuchen können, sie mit einer Cortison-Medikation zu retten. Statt dessen wurde sie wegen „generalisierter Hirnmetastasen“ mit Morphium quasi eingeschläfert.



Zwei Schießscheiben-Konfigurationen in ca-Phase im rechten und linken periinsulären Bereich. Dies entspricht einer schizophrenen Konstellation und zwar in diesem Falle einer solchen mit postmortalem Zwangsdenken bei der Chefin einer Religionsgemeinschaft, die tagtäglich darüber nachdachte, welche andere hübsche Frau ihr gutaussehender Mann nach ihrem Tode (sie war schwerkrank) haben würde.

Estado tras una constelación esquizofrénica: los dos FH tienen un edema en solución. A la derecha se ha formado un quiste por el edema intrafocal y la laceración del tejido dentro del FH. La paciente tenía una presión cerebral y se habría podido intentar salvarla con una cura de cortisona. Por el contrario fue prácticamente sedada con la morfina a causa de la “metástasis cerebral generalizada”.

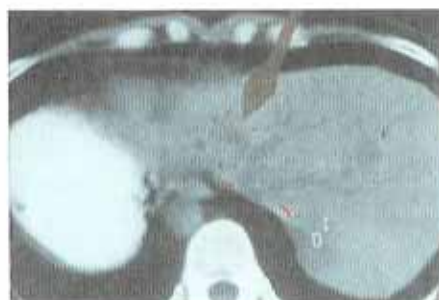Dos configuraciones concéntricas en fase CA en la zona periinsular derecha e izquierda. Esto corresponde a una constelación esquizofrénica y precisamente en este caso a una constelación obsesiva postmortal en una mujer jefa de una



comunidad religiosa que pensaba diariamente cual sería la otra mujer que tendría a su marido, bien parecido, a su muerte (estaba gravemente enferma).

## 10.9. Configuraciones concéntricas en el hígado

### 10.9 Schießscheiben-Kontigurationen in der Leber

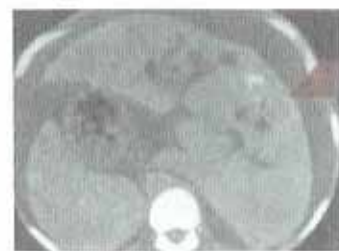


Mehrere Schießscheiben-Kontigurationen in der Leber: Stets frühes Stadium eines sog. solitären Leberkarzinoms. Die Schießscheiben-Kontiguration des Organs steht mit der Schießscheiben-Kontiguration des Gehirns in Korrespondenz, genauer gesagt können mehrere Organ-

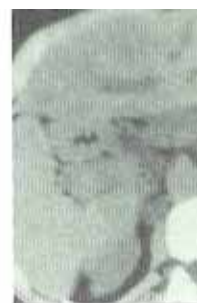schießscheiben-Kontigurationen mit einer Gehirnschießscheiben-Kontiguration in Korrespondenz stehen.

Das Aufregende an diesem empirisch gefundenen Zusammenhang ist, daß praktisch das Gehirn und das Organ im gleichen Takt „schießscheiben-konfigurationsmäßig“ schwingen, d.h. wir können uns das Organ mit seinen Zellkernen, die alle miteinander vernetzt sind quasi als ein zweites Gehirn vorstellen, als Organgehirn. Kopfgehirn und Organgehirn schwingen in der gleichen Phase in gleicher Weise, wie unsere Schießscheiben-Kontigurationen zeigen. Mal gibt das Kopfgehirn Befehle an das Organgehirn, z.B. Motorik, mal gibt das Organgehirn Informationen an das Kopfgehirn, z.B. Sensorik. Wir wußten diese Dinge z.T. schon aus der Neurologie, kamen aber bisher nicht weiter, weil wir die Zusammenhänge der Neuen Medizin nicht kannten.

Die folgenden Aufnahmen zeigen den Verlauf solcher Schießscheiben-Kontigurationen in der Leber:



Auf den beiden nachfolgenden Abbildungen sehen wir bereits verkalkte Herde, wieder neue aktive Herde und Heilungsverläufe, die einem chronisch-rezidivierenden Prozeß entsprechen.



Erneute Heilungsphase dieses Restzustandes (Verkalkung) mit erneut abgelaufenem Leber-Solitär-Karzinom, entsprechend einer chronisch rezidivierenden Verhungerungs-Angst. Immer sieht man die Rundstruktur der „Leber-Rundherde“, die von der ursprünglichen Schießscheiben-Kontiguration ausgeht.



Das gleiche Phänomen sehen wir auch im Knochen, wenn im CT-Schnitt zufällig die aktive Phase, d.h. die Organschießscheiben-Kontiguration getroffen wurde.

Das Bild zeigt 2 aktive Herde in Schießscheibenformation eines Wirbelkörpers. Das CT besagt, daß Knochen-Osteolysen, also Entkalkungen, des Wirbels im Gange sind, entsprechend einem aktiven Selbstwerteinbruch-Konflikt.



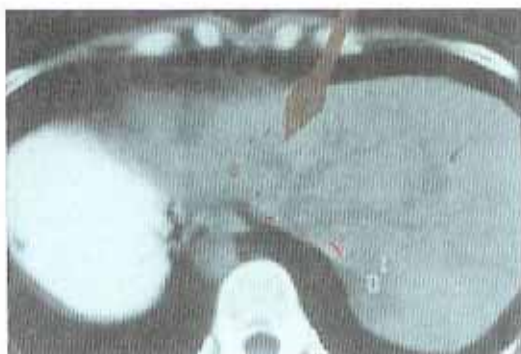Algunas configuraciones concéntricas en el hígado: son siempre el estado precoz de un denominado adenocarcinoma hepático solitario. La configuración concéntrica del órgano está en correspondencia con la configuración concéntrica

del cerebro, o dicho con más precisión, varias configuraciones concéntricas en el órgano pueden corresponder a una única configuración concéntrica en el cerebro.

Lo interesante de esta correlación encontrada empíricamente está en el hecho de que prácticamente el cerebro y el órgano oscilan al mismo ritmo con las configuraciones concéntricas, es decir, podemos imaginar el órgano con sus núcleos celulares, que están todos conectados entre ellos, casi como un segundo cerebro, como un cerebro del órgano. El cerebro del órgano y el cerebro central oscilan en la misma fase de un modo igual, como muestran nuestras configuraciones concéntricas. A veces el cerebro central da órdenes al cerebro del órgano, por ejemplo la motricidad, a veces el cerebro del órgano proporciona informaciones al cerebro central, por ejemplo la sensibilidad. Esto ya lo sabíamos en parte por la neurología, pero hasta ahora se había ido más allá porque no se conocían las correlaciones descubiertas por la Nueva Medicina.

Las imágenes siguientes muestran la evolución de tales configuraciones concéntricas en el hígado:

## 10.9 Schießscheiben-Kontfigurationen in der Leber

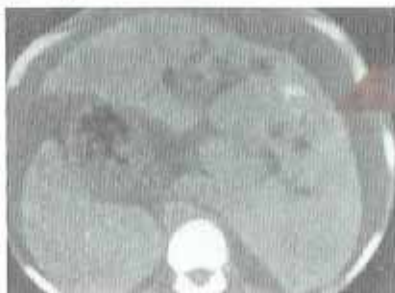

*Mehrere Schießscheiben-Konfigurationen in der Leber: Stets frühes Stadium eines sog. solitären Leberkarzinoms. Die Schießscheiben-Konfiguration des Organs steht mit der Schießscheiben-Konfiguration des Gehirns in Korrespondenz, genauer gesagt können mehrere Organ-*

*schießscheiben-Konfigurationen mit einer Gehirnschießscheiben-Konfiguration in Korrespondenz stehen.*

Das Aufregende an diesem empirisch gefundenen Zusammenhang ist, daß praktisch das Gehirn und das Organ im gleichen Takt „schießscheibenkonfigurationsmäßig“ schwingen, d.h. wir können uns das Organ mit seinen Zellkernen, die alle miteinander vernetzt sind quasi als ein zweites Gehirn vorstellen, als Organgehirn. Kopfgehirn und Organgehirn schwingen in der gleichen Phase in gleicher Weise, wie unsere Schießscheiben-Konfigurationen zeigen. Mal gibt das Kopfgehirn Befehle an das Organgehirn, z.B. Motorik, mal gibt das Organgehirn Informationen an das Kopfgehirn, z.B. Sensorik. Wir wußten diese Dinge z.T. schon aus der Neurologie, kamen aber bisher nicht weiter, weil wir die Zusammenhänge der Neuen Medizin nicht kannten.

Die folgenden Aufnahmen zeigen den Verlauf solcher Schießscheiben-Konfigurationen in der Leber:



*Auf den beiden nachfolgenden Abbildungen sehen wir bereits verkalkte Herde, wieder neue aktive Herde und Heilungsverläufe, die einem chronisch-rezidivierenden Prozeß entsprechen.*

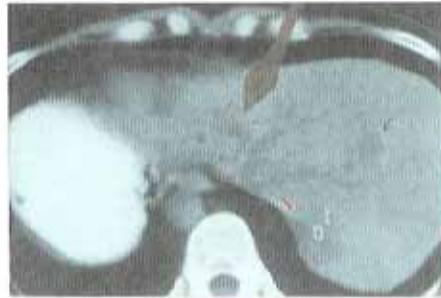*Erneute Heilungsphase dieses Restzustand (Verkalkung) mit erne abgelaufenem Leber-Solitär-Karzinom, entsprechend einer chronisch rezidivierend Verhungers-Angst. Immer sieht man die Rundstruktur der „Leber-Rundherde“, die von der ursprünglichen Schießscheiben-Konfiguration ausgeht.*

*Das gleiche Phänomen auch im Knochen, wo Schnitt zufällig die aktive d.h. die Organschießscheiben-Konfiguration getroffen.*

*Das Bild zeigt 2 aktive in Schießscheiben eines Wirbelkörpers. besagt, daß Osteolysen, also Entzündung des Wirbels im Gang entsprechend einem aktiven Werteinbruch-Konflikt.*

En las dos secciones siguientes vemos los focos ya calcificados, los nuevos focos activos y los procesos de reparación que corresponden a un proceso crónico de recaída.

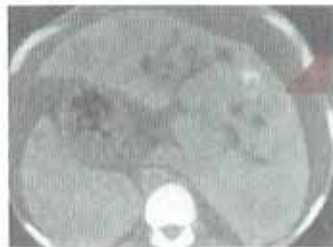
## 10.9 Schießscheiben-Konfigurationen in der Leber



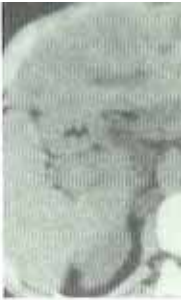Mehrere Schießscheiben-Konfigurationen in der Leber: Stets frühes Stadium eines sog. solitären Leberkarzinoms. Die Schießscheiben-Konfiguration des Organs steht mit der Schießscheiben-Konfiguration des Gehirns in Korrespondenz, genauer gesagt können mehrere Organschießscheiben-Konfigurationen mit einer Gehirnschießscheiben-Konfiguration in Korrespondenz stehen.

Das Aufregende an diesem empirisch gefundenen Zusammenhang ist, daß praktisch das Gehirn und das Organ im gleichen Takt „schießscheiben-konfigurationsmäßig“ schwingen, d.h. wir können uns das Organ mit seinen Zellkernen, die alle miteinander vernetzt sind quasi als ein zweites Gehirn vorstellen, als Organgehirn. Kopfgehirn und Organgehirn schwingen in der gleichen Phase in gleicher Weise, wie unsere Schießscheiben-Konfigurationen zeigen. Mal gibt das Kopfgehirn Befehle an das Organgehirn, z.B. Motorik, mal gibt das Organgehirn Informationen an das Kopfgehirn, z.B. Sensorik. Wir wußten diese Dinge z.T. schon aus der Neurologie, kamen aber bisher nicht weiter, weil wir die Zusammenhänge der Neuen Medizin nicht kannten.

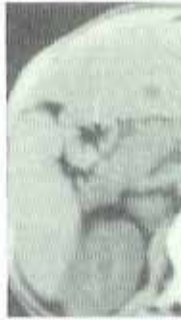Die folgenden Aufnahmen zeigen den Verlauf solcher Schießscheiben-Konfigurationen in der Leber:



Auf den beiden nachfolgenden Abbildungen sehen wir bereits verkalkte Herde, wieder neue aktive Herde und Heilungsverläufe, die einem chronisch-rezidivierenden Prozeß entsprechen.



Erneute Heilungsphase dieses Restzustandes (Verkalkung) mit erneut abgelaufenem Leber-Solitär-Karzinom, entsprechend einer chronisch rezidivierenden Verhungerungs-Angst. Immer sieht man die Rundstruktur der „Leber-Rundherde“, die von der ursprünglichen Schießscheiben-Konfiguration ausgeht.



Das gleiche Phänomen sehen wir auch im Knochen, wenn im CT-Schnitt zufällig die aktive Phase, d.h. die Organschießscheiben-Konfiguration getroffen wurde.

Das Bild zeigt 2 aktive Herde in Schießscheibenformation eines Wirbelkörpers. Das CT besagt, daß Knochen-Osteolysen, also Entkalkungen, des Wirbels im Gange sind, entsprechend einem aktiven Selbstwerteinbruch-Konflikt.

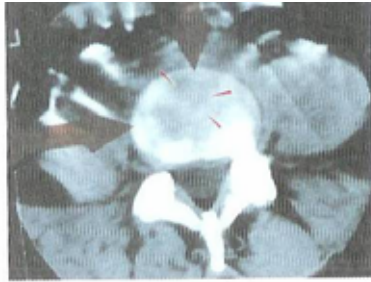


Nueva fase de reparación de este estado residual (calcificación) con carcinoma hepático solitario tras la fase de solución, correspondiente a un miedo de morir de hambre que se repite de modo crónico. Se ve siempre la estructura circular de los “adenocarcinomas hepáticos” que deriva de la configuración concéntrica originaria.

También en los huesos vemos el mismo fenómeno cuando en la TAC se encuentra fortuitamente la fase activa, es decir, la configuración concéntrica en el órgano.

La imagen muestra dos focos activos en la configuración concéntrica de un cuerpo vertebral.

La TAC indica que están en curso la osteólisis ósea, es decir, descalcificaciones, de la vértebra que corresponde a un conflicto activo de desvaloración de sí mismo.



Daneben sehen wir auf einem anderen Bild der gleichen Serie auch noch randständig aktive Herde, insgesamt also 3 Ringformationen des „Organgehirns“.

### 10.9.1 Verhungerungs-Konflikt, weil die Köchinnen gehen

Diesen Fall einer 43jährigen rechtshändigen Patientin habe ich in dieses Buch genommen, weil er so eindringlich auf organischer Ebene ist.

Die Patientin hat mit 20 geheiratet in „bessere Kreise“, sie hatte aber ein Manko: Sie haßte Kochen (und Essen) und überhaupt Haushalt. Der Ehemann leistete ihr außer einem Hausmädchen auch eine Köchin. Obwohl sie sehr wenig vom Kochen verstand, quasi gar nichts, spielte sie gerne die strenge Hausfrau. Die Köchinnen bekamen das rasch heraus und eine nach der anderen verließ im Streit das Haus, stets mit der gleichen Begründung, da sie selbst nichts verstehe vom Kochen, wisse sie gar nicht, was sie da verlange. Insgesamt etwa zehn. Wir vermuten, daß sie das erste DHS mit Verhungerungs-SBS erlitt, als eine Köchin, die besser war als alle anderen und mit der sie stets reüssieren konnte, sie am Freitagabend verließ, während sie für Samstag eine große Gesellschaft zum Essen eingeladen hatte. Jedesmal, wenn wieder eine Köchin im Streit - meist Freitagabends - das Haus verließ, erlitt sie ein Rezidiv.

Vor 8 Jahren engagierte sie eine ausländische Köchin, die sehr gut war. Nach 3 Jahren sagte diese aber seines Tages, sie habe am letzten Wochenende geheiratet. Da erlitt sie wieder ein Rezidiv und einen Partnertrennungskonflikt (mit duktalem Mamma-Ca rechts), weil sie glaubte, nun gehe auch diese gute Köchin in absehbarer Zeit.

Aber sie ging nicht. Und so erlitt sie für den Verhungerungs-Konflikt wieder eine Lösung mit Nachschweiß wie bei den früheren Rezidiven. Dagegen löste sich der Trennungskonflikt seltsamerweise nicht, weil die Angst, daß die Köchin doch noch gehen könnte, blieb.

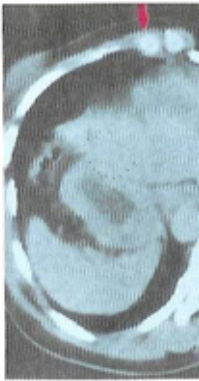Anfang '94 wurde der rechte Brustkorb amputiert und die Brust amputiert - die linke „pro Jahre später, im November '98 an einem Freitagabend, und zwar ohne ein einziges Wort zu sagen. Wieder erlitt die Patientin ein starkes Rezidiv.

Als sie nach einigen Wochen Ersatz mit einer hatte, bekam sie wieder Nachtschweiß gegen Mitternacht.

Als man jetzt die Leberherde durch Zufall entdeckte, metastasierendes Mamma-Ca mit „Leber- und Lungenmetastasen“, sei nichts mehr zu machen, nur „Palliativ“<sup>173</sup>. C

Durch die Neue Medizin kann sie jetzt den Konflikt lösen. Die Verhinderung neuer Rezidive beitragen und den Patienten helfen.

Nebstehendes CT der Leber ist für jeden Fachmann ein Genuß. Wir haben hier die Besonderheit, daß es zwar verschiedene Köchinnen waren, aber stets nahezu exakt der gleiche Konflikt. Und immer hatten wir in der Lösung eine Tbc mit Nachtschweiß und subfebrilen Temperaturen. Bei dieser Aufnahme vom November '98 befinden wir uns nach



einem besonders starken Rezidiv wieder in der Untersuchung sehen, daß die Kavernen sich durch sog. „intrafokale“ prall ausfüllen und dadurch als Kavernen wieder im Parenchym in der Zwischenzeit kollabiert und nicht oder weniger geschlossen bleiben. In solchen Fällen tritt ein „perifocales“ Oedem. Die beiden schmalen Pfeile zeigen schon wieder mit erheblicher Callusmenge gefüllte Kavernen links und rechts. Der rechte breite obere Pfeil zeigt auf ein

<sup>171</sup> szirrhus = hier: Zusammenziehung der Brustdrüse

<sup>172</sup> Prophylaxe = Vorbeugung

<sup>173</sup> palliativ = prämortale Symptom-Behandlung

Al lado vemos en una imagen de la misma serie focos todavía activos marginales, en total 3 formaciones en anillo del “cerebro del órgano”.

### 10.9.1. Conflicto de morir de hambre porque las cocineras se van

He metido en este libro el caso de una paciente de 43 años diestra porque es muy convincente a nivel orgánico.

La paciente se había casado a los 20 años con un “buen partido”, pero tenía un problema: odiaba cocinar (y comer) y sobretodo ocuparse de la casa. El marido le permitía el lujo de tener una cocinera y una asistente. Aunque entendía bien poco de cocina, prácticamente nada, se metía a hacer de señora de la casa. Las cocineras no lo soportaban y una tras otra iban dejando la casa entre peleas siempre por la misma razón, que no teniendo ni idea de cocina, no sabía ni lo que quería. Pensamos que la mujer sufrió su primer DHS con programa EBS de miedo de morir de hambre cuando una cocinera, que era mejor que todas las otras y con la que siempre consiguió llevarse bien, la dejó un viernes por la tarde cuando el sábado siguiente habían invitado a un gran número de personas a comer. Cada vez que una cocinera, a menudo el viernes por la tarde, dejaba la casa por una pelea, sufría una recaída.

Desde hacía ocho años había cogido una cocinera extranjera que era muy buena. Tras 3 años esta un día le dijo que se había casado el fin de semana anterior. Sufrió nuevamente una recaída y un conflicto de separación del partner (con adenocarcinoma mamario ductal derecho), porque creyó que también esta buena cocinera se iría en poco tiempo. Pero no se fue y la paciente tuvo una solución con sudor nocturno para el conflicto de miedo de morir de hambre, como en las anteriores recaídas. Por el contrario, y extrañamente, el conflicto de separación no se resolvió, porque permaneció el miedo de que la cocinera se fuera.

A comienzos del 94 se descubrió el pequeño nódulo cirroso en la mama derecha, que fue amputada y, “profilácticamente, también la izquierda.

Cuatro años después, en noviembre del 98, un viernes por la tarde la cocinera se fue, sin decir ni una sola palabra, tras una pequeña pelea. Nuevamente la paciente sufrió una fuerte recaída.

Cuando algunas semanas después consiguió encontrar otra cocinera, nuevamente tuvo sudoración nocturna hasta la mañana (TBC).

Habiéndole encontrado casualmente ahora adenocarcinomas al hígado, se dijo: adenocarcinoma mamario con “metástasis en el hígado y en los huesos”, ante lo que no había paliativamente otra cosa que no fuera quimio y morfina.

Gracias a la Nueva Medicina se puede ahora entender el conflicto, contribuir a evitar nuevas recaídas y librarse de la locura de los “medicuchos”.

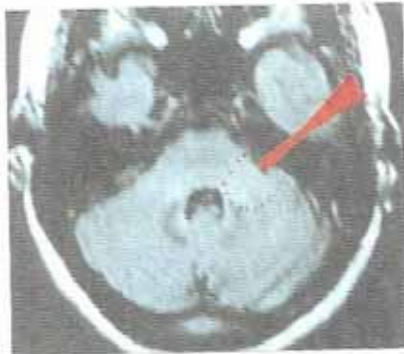



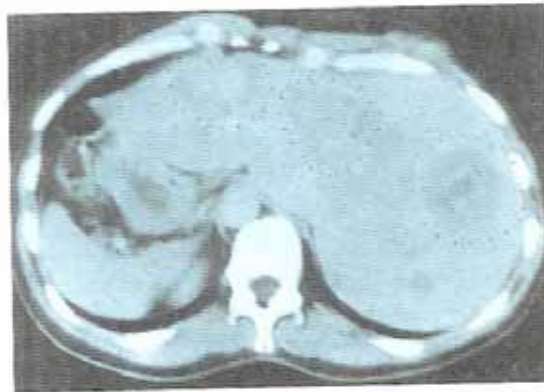
La flecha larga arriba a la derecha indica el estrato de silicona con el que se reconstruyó nuevamente la mama derecha. También la mama izquierda, que había sido amputada "profilácticamente", tiene un implante de silicona que, sin embargo, en esta radiografía se ve solo muy al exterior a la izquierda.

Con la doble amputación se explica la desvaloración de sí ("ya no valgo nada"). El implante de silicona fue para la paciente la solución del conflicto de desvaloración de sí, es decir, la recalcificación que aquí vemos antes que se haya completado.

*die aber auf dieser Aufnahme nur ganz links außen angedeutet zu sehen ist. Aus der beidseitigen Amputation erklärt sich der Selbstwerteinbruch („dort taue ich nichts mehr“. Die Silikon-Einlage war für die Patientin die Lösung des Selbstwerteinbruch-Konfliktes, d.h. die Rekalzifikation, die wir hier vor dem Abschluß sehen.*



*Auf dieser Kernspin-Aufnahme des Althirns sieht man das Leber-Relais in mäßiger Anfärbung als Zeichen der erneuten Lösung des Rezidivs.*



*Auf dieser Aufnahme der Leber, die eine etwas höhere Schicht darstellt als die vorherige Leber-CT-Aufnahme, sind einige, nicht alle, chronisch rezidivierenden und chronisch tuberkulosierenden Leberherde markiert. Für sie gilt ebenfalls das oben Gesagte.*

*Besonders interessant ist, daß man bei den Organ-III hier die Rundstrukturen wieder gut erkennen kann und das intra- und perifocale Oedem.*

## 10.10 Ke identische

Die folgenden ...  
lig gemeinsam  
renz der Unive  
stellt. Beide Pa  
ersten Fall ist  
händer, beide F  
und erlitten nu  
chen Konflikt.  
beiden Patient  
im Kehlkopf-S  
erfuhr wenige  
hirnoperieren.  
In völliger Pa  
Monate etwas  
lich weg war -  
Operierten, vo

Der andere I  
Operation. Ab  
Wochenende z  
kations-Konfe  
davon überzeu  
der Patient ar  
eröffnete, daß  
Tumor für ins  
und Chemo kl  
Prognose. Er  
und ließ sich r  
Beschwerden.

Nach fünf J  
nachträglich c  
kavernom" ge  
einem „bösa

Der Patient d  
Revierärger a  
im Herbst '91  
Konflikt zusa

En esta imagen de resonancia magnética del paleoencéfalo se ve el relé del hígado con una moderada coloración como signo de la nueva solución de la recaída.

En esta imagen del hígado, que muestra una sección un poco más arriba respecto a la TAC precedente, están señalados no todos, pero algunos de los focos hepáticos en solución tuberculosa crónica y en recaída crónica. También para éstos vale lo que se dijo arriba. Particularmente interesante es el hecho de que en el FH del órgano se pueden reconocer bien las estructuras circulares y el edema intra y perifocal.

### **10.10. ¡Ninguna operación en el cerebro! Dos casos casi idénticos en comparación**

Los dos casos siguientes son muy parecidos entre ellos: los dos fueron presentados juntos por un médico de Genselkirchen en la conferencia de verificación de la Universidad de Düsseldorf, bajo la presidencia del prof. Stemmann.

Los dos pacientes, que eran de pueblos cercanos, se conocían. El primer paciente de 28 años y el segundo de 19, eran los dos diestros. Los dos ya habían en el lado cerebral derecho un conflicto activo y habían sufrido casi al mismo tiempo un segundo conflicto, prácticamente igual. Por lo tanto estaban los dos en constelación esquizofrénica. Se les diagnosticó, más o menos en el mismo período, un "tumor cerebral" en el centro motor-laríngeo. Desde aquel momento sus caminos se separaron: uno conoció la Nueva Medicina demasiado tarde; ignorante se dejó operar el cerebro porque le habían dicho que si no lo hacía moriría enseguida. Con un miedo terrible accedió a la intervención. Durante 2 o 3 meses se sintió un poco mejor, porque naturalmente la presión cerebral causada por el edema había desaparecido, pero seis meses más tarde estaba muerto, como casi todos los operados de cerebro, con poquísimas excepciones.

También el otro paciente estaba en la clínica para operarse. Pero por suerte faltaba la reserva de sangre necesaria. El fin de semana le dieron "vacaciones" y aprovechó para asistir a la conferencia de verificación de Genselkirchen. Los médicos presentes consiguieron convencerlo de que la operación del cerebro era un tema muy peligroso. Cuando el lunes el paciente comunicó a los médicos de la sección de neurocirugía que prefería no operarse, se declaró que el tumor no era operable porque era demasiado grande y maligno. Se tomó en consideración solamente la quimio y las irradiaciones, y eso con un pronóstico muy reservado.

El paciente profundizó en el estudio de la Nueva Medicina, la entendió y no se dejó operar. Como se pronosticó, tuvo molestias durante algunos meses, después de que estaba nuevamente sano y en condiciones de trabajar.

Tras cinco años la aseguradora del trabajo cambió a la fuerza el diagnóstico de “tumor cerebral maligno” por un “cavernoma cerebral benigno” porque no se podía aceptar que con un “tumor cerebral maligno” se hubiese curado sin operarse. El paciente del primer caso había tenido un rencor en el territorio en el puesto de trabajo algunos meses antes del segundo conflicto por la casa que estaba construyendo. En el momento del segundo conflicto en otoño del 91, el primero estaba todavía activo y se experimentó como una recaída conflictiva del primero.

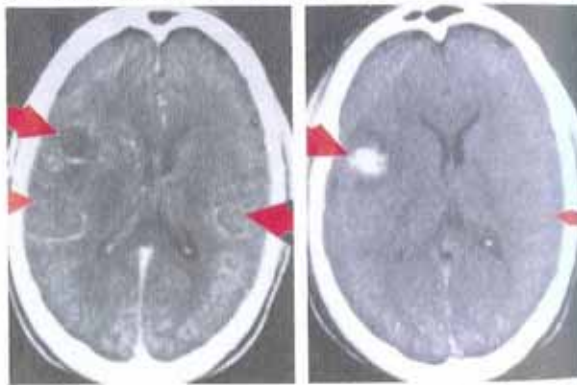
A causa de la construcción de la casa, el paciente estaba bajo un fuerte estrés, también por cuestiones de tiempo, porque construía la casa prácticamente sólo.

Sufrió el segundo conflicto cuando quiso montar una lámpara en las escaleras, se resbaló de un andamio y cayó 7 metros abajo. Consiguió, con un último esfuerzo, agarrarse a una tabla, quedando suspendido en el vacío, y con mucha fatiga y esfuerzo consiguió volver a tierra firme. Después le temblaba todo el cuerpo. El conflicto de susto imprevisto permaneció activo mientras que duró la construcción de la casa, porque tales situaciones se podían repetir, aunque fuera de un modo menos peligroso. Desde entonces trabajaba en condiciones más seguras, pero siempre temblaba cuando trabajaba suspendido “entre el cielo y la tierra”.

En primavera la casa estaba terminada y entonces se llegó a la solución del conflicto. Volvieron trágicamente los signos de presión cerebral, disfunciones del habla y una crisis epiléptica, seguidamente llegó el diagnóstico y el pánico causado por la medicina tradicional. De poco sirvió decirle seguidamente que no debería operarse. Murió como una víctima del oscurantismo científico de la medicina oficial, que opera de mala fe, sabiendo bien que tales operaciones tienen una mortalidad casi del 100%.

Streß, auch zeitmäßig, denn er zog den Bau weitgehend in Eigenleistung durch. Den 2. Konflikt erlitt er, als er über dem Treppenhaus eine Lampe montieren wollte, von einem Brett abrutschte und sich schon 7 Meter tiefer mit zerschmettertem Schädel im Kellerniveau liegen sah. Da bekam er noch mit letzter Kraft ein Brett zu fassen, hing in der Luft und konnte sich dann mühsam/langsam zum Treppengeländer zurückhangeln. Danach zitterte er am ganzen Leibe. Der Schreckangst-Konflikt blieb für die Dauer des Hausbaus aktiv, weil sich solche Situationen natürlich laufend in harmloser Art wiederholten. Er sicherte sich zwar von da ab besser ab aber er zitterte immer noch, wenn er wieder zwischen „Himmel und Erde“ arbeitete.

Im Frühjahr war der Hausbau fertig und damit kam die Konfliktlösung...Es stellten sich tragischerweise Hirndruckzeichen ein, Sprachstörungen und ein epileptischer Anfall, danach kam die Diagnose und die Panikmache der Schulmedizin. Es nützte ihm wenig als man später sagte, er hätte sich nie operieren lassen dürfen. Er starb als Opfer der böswilligen Erkenntnisunterdrückung der Schulmedizin, die genau weiß, daß solche Eingriffe eine fast 100%ige Mortalität haben.

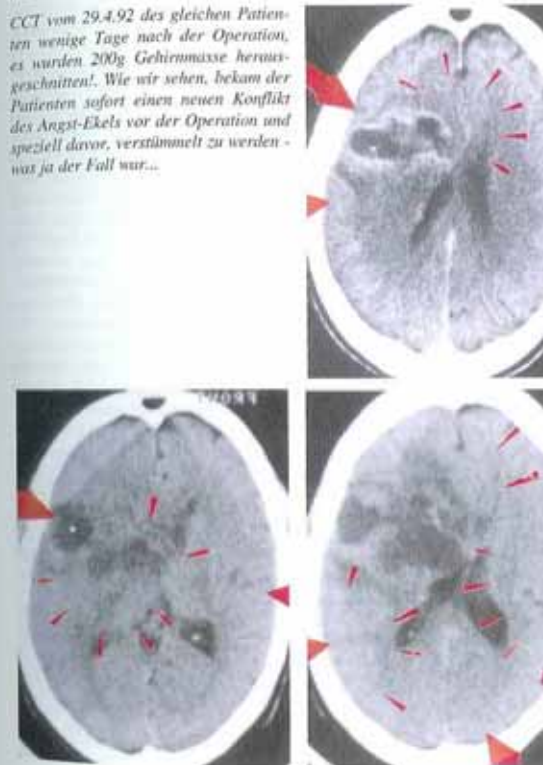


Der Patient hatte einen motorischen Konflikt erlitten als er durchs Treppenhaus des Hausneubaus stürzte, sich im letzten Moment aber noch auffangen konnte. Auf diesen CCT-Aufnahmen vom 8.3.92 (links mit, rechts ohne Kontrastmittel) des 28jährigen Patienten sehen wir folgende HHe:  
Linkes Bild: Zustand vor der Operation. Pfeil rechts: Revierärger-Konflikt wegen Hausbau (aktiv), Pfeil links oben: HH für pcl-Phase in Keh-

kopf/Sprachzentrum-Metalls. Pfeil links unten: Identitäts-Konflikt. Letzter scheint aktiv zu sein. Der Patient war sich nicht sicher, ob er sich operieren lassen sollte. Sein Gefühl sagte ihm: „Nein“!

Rechtes Bild: die gleichen HH wie im linken Bild, diesmal mit Kontrastmittel. Rechter Pfeil: Revierärger-Konflikt. Linker Pfeil: HH in pcl-Phase mit Kontrastmittel angefärbt. Unterer Pfeil links: Identitäts-Konflikt aktiv!

CCT vom 29.4.92 des gleichen Patienten wenige Tage nach der Operation, es wurden 200g Gehirnmasse herausgeschnitten! Wie wir sehen, bekam der Patient sofort einen neuen Konflikt des Angst-Ekels vor der Operation und speziell davor, verstümmelt zu werden - was ja der Fall war...



El paciente había sufrido un conflicto motor cuando había caído al hueco de las escaleras durante la construcción de su nueva casa, consiguiendo al final agarrarse y no caer.

En estas imágenes TAC del 8.3.92 del paciente de veintiocho años (a la derecha con medio de contraste, a la izquierda sin) vemos los siguientes FH:

Imagen izquierda: estado antes de la operación. Flecha a la derecha: conflicto de rencor en el territorio a causa de la construcción de la casa (activo). Flecha a la izquierda: FH por la fase PCL en el relé del centro motor de la laringe.

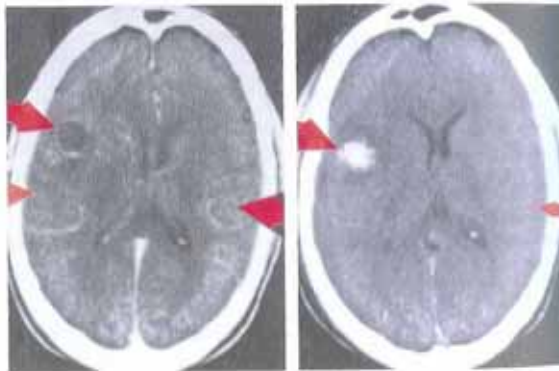
Flecha izquierda abajo: conflicto de identidad. El conflicto aparece activo. El paciente no estaba seguro de querer operarse. Su sentimiento le decía “no”.

Imagen a la derecha: el mismo FH que aparece en la figura a la izquierda, esta vez con medio de contraste.

Flecha a la derecha: conflicto de rencor en el territorio. Flecha de abajo a la izquierda: conflicto de identidad activo.

Streß, auch zeitmäßig, denn er zog den Bau weitgehend in Eigenleistung durch. Den 2. Konflikt erlitt er, als er über dem Treppenhaus eine Lampe montieren wollte, von einem Brett abrutschte und sich schon 7 Meter tiefer mit zerschmettertem Schädel im Kellerniveau liegen sah. Da bekam er noch mit letzter Kraft ein Brett zu fassen, hing in der Luft und konnte sich dann mühsam/langsam zum Treppengeländer zurückhangeln. Danach zitterte er am ganzen Leibe. Der Schreckangst-Konflikt blieb für die Dauer des Hausbaus aktiv, weil sich solche Situationen natürlich laufend in harmloser Art wiederholten. Er sicherte sich zwar von da ab besser ab aber er zitterte immer noch, wenn er wieder zwischen „Himmel und Erde“ arbeitete.

Im Frühjahr war der Hausbau fertig und damit kam die Konfliktlösung...Es stellten sich tragischerweise Hirndruckzeichen ein, Sprachstörungen und ein epileptischer Anfall, danach kam die Diagnose und die Panikmache der Schulmedizin. Es nützte ihm wenig als man später sagte, er hätte sich nie operieren lassen dürfen. Er starb als Opfer der böswilligen Erkenntnisunterdrückung der Schulmedizin, die genau weiß, daß solche Eingriffe eine fast 100%ige Mortalität haben.

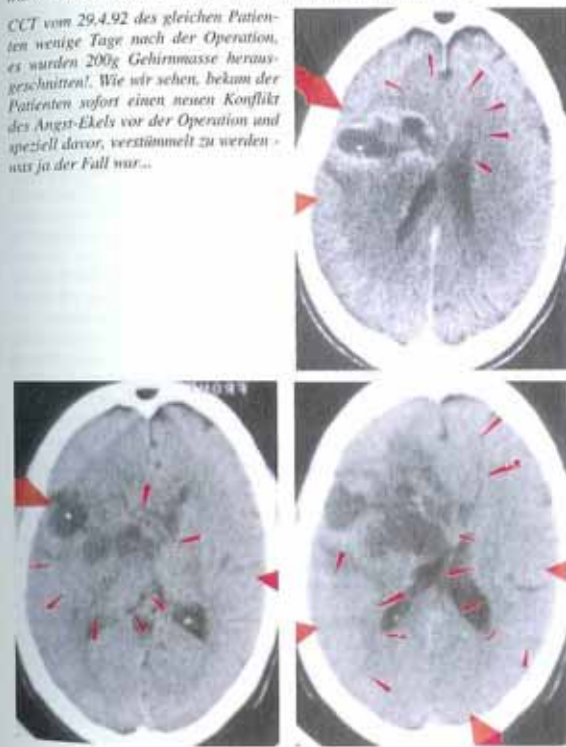


Der Patient hatte einen motorischen Konflikt erlitten als er durchs Treppenhaus des Hausneubaus stürzte, sich im letzten Moment aber noch auffangen konnte. Auf diesen CCT-Aufnahmen vom 8.3.92 (links mit, rechts ohne Kontrastmittel) des 28jährigen Patienten sehen wir folgende HHe:  
 Linkes Bild: Zustand vor der Operation. Pfeil rechts: Revierärger-Konflikt wegen Hausbau (aktiv). Pfeil links oben: HH für pcl-Phase in Keh-

kopf/Sprachzentrum-Ketosis. HH links unten: Identitäts-Konflikt. Der Konflikt scheint aktiv zu sein. Der Patient war sich nicht sicher, ob er sich operieren lassen sollte. Sein Gefühl sagte ihm: „Nein“!

Rechtes Bild: die gleichen HH wie im linken Bild, diesmal mit Kontrastmittel. Rechter Pfeil: Revierärger-Konflikt. Linker Pfeil: HH in pcl-Phase mit Kontrastmittel angefärbt. Unterer Pfeil links: Identitäts-Konflikt aktiv!

CCT vom 29.4.92 des gleichen Patienten wenige Tage nach der Operation, es wurden 200g Gehirnmasse herausgeschitten! Wie wir sehen, bekam der Patient sofort einen neuen Konflikt des Angst-Ekels vor der Operation und speziell davor, verstimmt zu werden - was ja der Fall war...



TAC cerebral del 29.4.92 del mismo paciente algunos días tras la intervención, después de la extirpación de 200 gr. de masa cerebral. Como vemos el paciente sufrió inmediatamente un nuevo conflicto de miedo en la nuca por la operación y sobretodo por quedar inútil, como de hecho fue el caso.

Las dos secciones sucesivas del 11.10.92, poco antes de la muerte del paciente, no podrían ser más claras. El estrato izquierdo es un poco más profundo que el

derecho. En la foto de la izquierda se ve bien como todo el sistema ventricular anterior (cuernos anteriores) se comprime hacia la derecha bajo la hoz. También el cuerno anterior izquierdo está casi totalmente a la derecha de la línea mediana. Sólo nos queda aprender de los errores de los que se oponen a la Nueva Medicina e indicar los motivos de insensatez de su polipragmatismo.

En este paciente vemos que el relé para el recto en el cerebro a la izquierda, que en la primera sección se podía reconocer como activo, ahora está en solución.

Durante ese tiempo se realizó esa operación insensata. En ese punto era realmente innecesaria, el conflicto estaba “realmente resuelto”. El paciente con su caída o su suspensión entre “cielo y tierra” además de un conflicto de susto imprevisto con pérdida de la palabra había sufrido también un conflicto motor para el brazo derecho y la pierna derecha, seguidamente había sufrido también un conflicto de identidad de tipo femenino (“¿tengo que operarme o no?”). A esto le sigue que los cirujanos, para seguir con su “lógica”, y dado que los conflictos habían entrado en solución sucesivamente, habían extirpado demasiada poca sustancia cerebral. Al término de la casa el conflicto de susto imprevisto se había resuelto. Seguidamente se resolvió también el conflicto de identidad a la izquierda cerebralmente y también el conflicto de miedo en la nuca, provocado por la operación; entró en solución.

A causa de la operación se añadió todavía un problema más: la cavidad creada quirúrgicamente se hinchó de líquido convirtiéndose en un quiste. Hasta que el líquido cerebral contenido en la cavidad operatoria tiene un derrame, la cosa se mantiene. Pero apenas el derrame se ve obstaculizado por la cicatrización o, como en este caso, totalmente bloqueado, el paciente sufre una enorme presión cerebral. Entonces para los aprendices de brujo hace falta siempre otra operación, porque el “tumor cerebral maligno ha continuado destruyendo el tejido cerebral”.

En este caso se ve, como también en la TAC cerebral precedente, que el conflicto de rencor en el territorio a la derecha cerebralmente (FH flecha derecha) ha entrado parcialmente en solución, por el contrario a la izquierda en el relé del recto hay un nuevo conflicto activo de pérdida de identidad que ha aparecido en una configuración concéntrica bien nítida (FH flecha a la izquierda), porque se le anunció una nueva operación del cerebro.

Estos pobres pacientes yacen en casa totalmente indefensos e inertes. Los “buenos” amigos y “terapeutas bien intencionados” les importunan con sus palabrerías. El paciente ya no sabe que creer, sólo entiende a medias lo que le dicen y pasa de un miedo a otro. A menudo vemos que explotan nuevos conflictos. A menudo se resuelven rápidamente para ser remplazados por otras recaídas.

La ignorante, tonta y errada medicina tradicional constata sólo que el cáncer continúa creciendo y que se debe operar de nuevo.

Patienten  
ist etwas  
gesamte  
überge-  
Mitelli-

u lernen  
er Poly-

erebral,  
nfalls in  
Hadern  
nt hatte  
" außer  
en Kon-  
h einen  
en oder  
ngik" zu  
u wenig  
schreck-  
entitäts-  
mg...

unshöhle  
öhle mit  
einiger-  
ler ganz  
' für die  
ösartige

rechts-  
Lösung  
likt des  
cht (HH)

Lauter  
sie ein.  
hin nur  
öftmals  
rsalven  
neuen

Rezidiven abgelöst zu werden. Die ignorante dumme und falsche Schulmedizin konstatiert dann nur: Der Krebs wächst weiter, wir müssen wieder operieren.

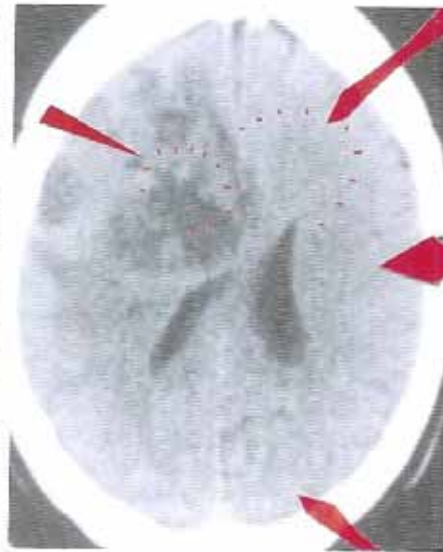CCT vom 14.10.92 wenige Tage vor dem Tod des Patienten. Er wurde mit Morphin quasi eingeschläfert. Immer hört man dann den Spruch: „Ach, da war ja sowieso nichts mehr zu machen!“

Linker Pfeil: Endlich sieht man den HH im motorischen Rindenzentrum (für rechtes Bein), der die Epilepsie verursacht hat.

Rechter Pfeil oben: HH, durch Raumforderung links etwas nach rechts verschoben, betrifft linkes Bein und Arm, gerade in Lösung gehend.

Mittlerer Pfeil rechts: zögerlich in Lösung gehender HH für Revierürger-Konflikt.

Unterer Pfeil rechts: Großer, in Lösung befindlicher Angst-im-Nacken-Konflikt-HH, entsprechend der Angst vor dem Chirurgen, der das Hirn operieren wollte und operiert hat (Alles, was hinter der Hornhaut liegt, empfindet der Patient als hinten oder von hinten = Angst-im-Nacken!)



Der folgende Fall ist das Pendant zum vorangegangenen. Der damals 19jährige Patient ist inzwischen Computerfachman bei der Telekom und kann inzwischen aus dem Stehgreif einen Vortrag über die Neue Medizin halten. Der Konflikt in diesem Fall war fast identisch mit dem des vorangegangenen: Der Patientin sauste als Telekom-Lehrling ein Telefonmast hinunter, weil die Steigeisen nicht gegriffen hatten. Auch bei ihm war dieser Konflikt als ein zweiter Konflikt eingeschlagen und löste eine schizophrene Konstellation aus. Die Konflikte gingen etwa zeitgleich mit den Konflikten des jungen Patienten im vorangegangenen Fall in Lösung bzw. wurden dann als „Hirntumor“ diagnostiziert. Auch dieser Patient war auf der Gelenkirchener Überprüfungskonferenz vom 18.5.92. Die Wege der beiden jungen Männer hatten sich jedoch kurz vorher schon getrennt, der eine junge Mann, Vater von zwei Kindern, war gerade frisch hirnoperiert...

TAC cerebral del 14.10.92 pocos días antes de la muerte del paciente. Prácticamente se le durmió con la morfina. Siempre se oye decir: Ah, no se podía hacer nada más.

Flecha izquierda: al final se ve el FH en el centro cortical motor (para la pierna derecha) que ha causado la epilepsia.

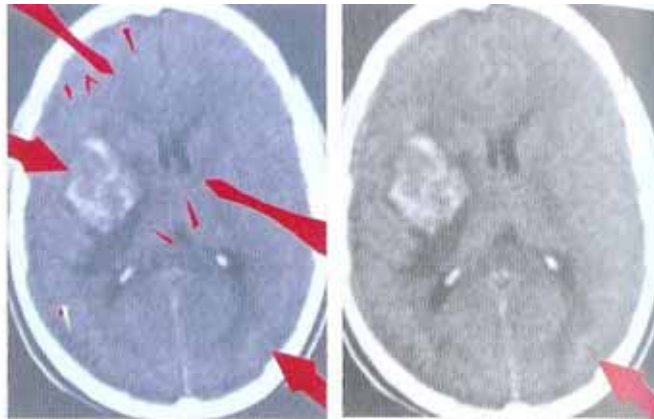
Flecha derecha arriba: el FH un poco desviado hacia la derecha por falta de espacio a la izquierda tiene que ver con el brazo y la pierna izquierda y está entrando en solución.

Flecha central a la derecha: FH que entra "tímidamente" en solución para el conflicto de rencor en el territorio.

Flecha de abajo a la derecha: gran FH de conflicto de miedo en la nuca que está entrando en solución, correspondiente al miedo del cirujano, que quería operar y ha operado el cerebro (todo lo que está detrás de la cornea se experimenta por el paciente como posterior = miedo en la nuca).

El siguiente caso es el correlativo de este. El paciente que entonces tenía 19 años durante ese tiempo se convirtió en un experto de ordenadores de la Telekom y está en condiciones de mantener una conferencia sobre la Nueva Medicina. El conflicto de este caso era casi idéntico al precedente: el paciente, como aprendiz de Telekom, se cayó de un poste telefónico. También en este caso el conflicto afectaba como segundo conflicto desencadenando una constelación esquizofrénica. Los conflictos entraron en solución casi al mismo tiempo que los del paciente del caso anterior, y fueron diagnosticados como "tumores cerebrales". Este paciente asistió a la conferencia de verificación de Gelsenkirchen el 18.5.92. Pero los caminos de los dos jóvenes se habían separado ya antes, el primero, padre de dos niños, acababa de ser operado del cerebro.





Linkes oberes Bild:

Oberer schmaler Pfeil links: in pcl-Phase befindlicher HH für Angst-Ekel-Konflikt. Organisch: Unterzuckerung, glucagon-produzierende Alpha-Inseldellen des Pankreas. Der Patient sträubt und ekelt sich, am Mast herunterzusausen.

Unterer Pfeil links: der sog. „Hirntumor“ im Brocazentrum. Einen früher sog. „Hirntumor“, der natürlich gar keiner ist, sieht man immer erst in der pcl-Phase als im Prinzip harmlose Reparatur des betroffenen Relais durch Einlagerung von Glia-Bindgewebszellen. Wir sehen hier, daß auch die Motorik des rechten Arms miteinbezogen war. Wenn solch ein riesiger sog. „Hirntumor“ spontan wieder abheilt, dann braucht man wirklich keinen der „Hirntumore“ zu operieren. Das heißt aber nicht, daß uns diese oedematösen Reparatur-„Baustellen“ durch ihre Raumforderung, Hirndruckzeichen, Kopfschmerzen und epileptischen Anfälle, nicht vorübergehend Kopfzerbrechen machen können. Aber gerade dafür hat unsere Intensivmedizin heute gute Möglichkeiten. 95-98% überleben auch ohne Intensivbehandlung. Und nur ganz wenige Prozent (2 bis 3% etwa) sind so kritisch, daß sie ohne Intensivmaßnahmen sterben würden. Sogar mit Intensivmaßnahmen sterben uns einige dieser 2 bis 3%, denn Herrgötter sind wir auch nicht. Besonders Angst haben wir dabei vor den Rezidiven, die alle Narben in der anschließenden pcl-Phase wieder aufreißen. Aber angesichts der fast hundertprozentigen Mortalität der Hirnoperationen ist das ja quasi gar nichts.

Oberer Pfeil rechts: noch aktiver HH im Relais des motorischen Rindenzentrums für beide Beine, die er um den Telegraphenmasten geklammert hatte, entsprechend einer Teillähmung beider Beine. Hier und am rechten Arm hatte er früher - und später bei den Rezidiven nochmals - die epileptischen Krisen erlitten.

Nebenstehendes Bild:

Oberer Pfeil von oben: HH motorisches Rindenzentrum betreffend (Teillähmung beider Beine).

Der unterste Pfeil zeigt, ebenso wie der jeweils unterste Pfeil auf den vorangegangenen Bildern: auf einen HH die linke „Kind/Mutter-Körperseite betreffend, der mittlere Pfeil auf das Bronchial-Relais (HH in pcl-Phase). Muskel-Relais für linkes Bein und linke Hüfte und Angst-im-Nacken-Konflikt bildeten stets eine dreifache Schiene bei allen Verboten der Mutter. Das sollte noch für später eine gewisse Bedeutung bekommen, als er gegen den ausdrücklichen Rat der Mutter mit seiner Freundin später mitten in der Nacht seine Urlaubsreise starten wollte. In der darauffolgenden Krise links-cerebral geriet er augenblicklich für ca. 10 Minuten in einen Anfalls auch in die schizophrene corticale Konstellation.

Der 19jährige Patient dieses zweiten Falles nun größeren „Hirntumor“, so schien es. Deswegen wurde er auch als inoperabel mit infauster Prognose erkannt und ohne Chemo folgte der Tod in wenigen Tagen.

Nun, den „Tumor“ hat der Patient natürlich nicht, sondern nur eine harmlose Gliaverdichtung als Zeichen der Reparatur des Relais. Natürlich sieht man später keine Schiene mehr, nicht mehr geschwollen.

Imagen de arriba a la izquierda:

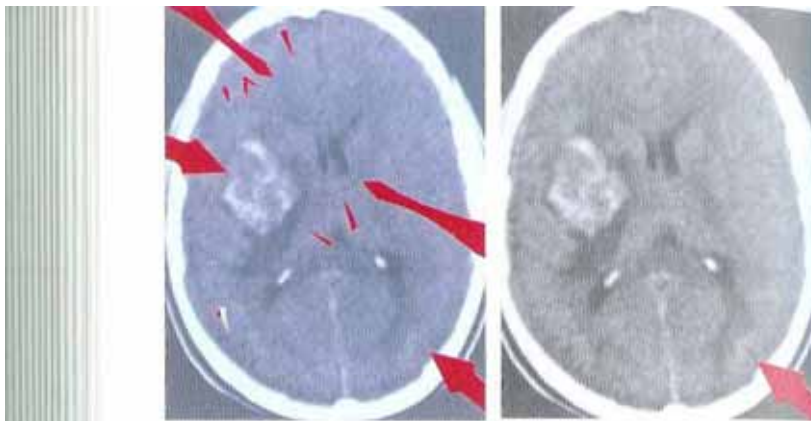
Flecha estrecha a la izquierda arriba: FH en fase PCL para el conflicto de miedo con asco. Orgánicamente: hipoglucemia, células insulares alfa del páncreas que producen glucagón. El paciente se niega y se disgusta con el pensamiento de caer del palo.

Flecha de abajo a la izquierda: el denominado “tumor cerebral” en el área de Broca. Un “tumor cerebral”, como se llamaba en el pasado, pero que obviamente no lo es, es visible sólo en la fase PCL como reparación inofensiva del relé afectado a causa de la acumulación de células de tejido conectivo glial. Aquí vemos que estaba involucrada también la motricidad del brazo derecho. Cuando un “tumor cerebral” tan grande se cicatriza espontáneamente, realmente no hace falta operar. Sin embargo eso no significa que estas “obras” de preparación

edematosa a causa de su proceso expansivo, de la presión cerebral, de los dolores de cabeza y de las crisis epilépticas no produzcan fuertes desajustes temporales.

Y justo con este propósito nuestra medicina intensiva ofrece buenas posibilidades. El 95-98% sobrevive incluso sin tratamiento intensivo. Y sólo pocos, en un porcentaje pequeñísimo (cerca del 2-3%), son tan graves que mueren sin tratamientos intensivos. Incluso con los cuidados intensivos parte de este 2-3% muere, porque no somos dioses. En particular hay que temer las recaídas que laceran de nuevo todas las cicatrices en la fase PCL final. Pero esto no es casi nada frente a la mortalidad de las operaciones del cerebro, cercana al 100%.

Flecha de arriba a la derecha: FH todavía activo en el relé del centro cortical motor para las dos piernas con el que se había aferrado al poste telefónico, correspondiente a una parálisis parcial de los dos tipos. Había sufrido las crisis epilépticas en el brazo derecho en el pasado, y después nuevamente con las recaídas.



Linkes oberes Bild:

Oberer schmaler Pfeil links: in pcl-Phase befindlicher HH für Angst-Ekel-Konflikt. Organisch: Unterzuckerung, glucagon-produzierende Alpha-Inseldellen des Pankreas. Der Patient sträubt und ekelt sich, am Mast herunterzusausen.

Unterer Pfeil links: der sog. „Hirntumor“ im Brocazentrum. Einen früher sog. „Hirntumor“, der natürlich gar keiner ist, sieht man immer erst in der pcl-Phase als im Prinzip harmlose Reparatur des betroffenen gewesenen Relais durch Einlagerung von Glia-Bindgewebszellen. Wir sehen hier, daß auch die Motorik des rechten Arms miteinbezogen war. Wenn solch ein riesiger sog. „Hirntumor“ spontan wieder abheilt, dann braucht man wirklich keinen der „Hirntumore“ zu operieren. Das heißt aber nicht, daß uns diese oedematösen Reparatur-„Baustellen“ durch ihre Raumforderung, Hirndruckzeichen, Kopfschmerzen und epileptischen Anfälle, nicht vorübergehend Kopfzerbrechen machen können. Aber gerade dafür hat unsere Intensivmedizin heute gute Möglichkeiten. 95-98% überleben auch ohne Intensivbehandlung. Und nur ganz wenige Prozent (2 bis 3% etwa) sind so kritisch, daß sie ohne Intensivmaßnahmen sterben würden. Sogar mit Intensivmaßnahmen sterben uns einige dieser 2 bis 3%, denn Herrgötter sind wir auch nicht. Besonders Angst haben wir dabei vor den Rezidiven, die alle Narben in der anschließenden pcl-Phase wieder aufreißen. Aber angesichts der fast hundertprozentigen Mortalität der Hirnoperationen ist das ja quasi gar nichts.

Oberer Pfeil rechts: noch aktiver HH im Relais des motorischen Rindenzentrums für beide Beine, die er um den Telegraphenmasten geklammert hatte, entsprechend einer Teillähmung beider Beine. Hier und am rechten Arm hatte er früher - und später bei den Rezidiven nochmals - die epileptischen Krisen erlitten.

262

Nebenstehendes Bild:

Oberer Pfeil von oben: HH motorisches Rindenzentrum betreffend (Teillähmung beider Beine).

Der unterste Pfeil zeigt, ebenso wie der jeweils unterste Pfeil auf den vorangegangenen Bildern: auf einen HH die linke „Kind/Mutter-Körperseite“ betreffend, der mittlere Pfeil auf das Bronchial-Relais (HH in pcl-Phase). Muskel-Relais für linkes Bein und linke Hüfte und Angst-im-Nacken-Konflikt bildeten stets eine dreifache Schiene bei allen Verboten der Mutter. Das sollte noch für später eine gewisse Bedeutung bekommen, als er gegen den ausdrücklichen Rat der Mutter mit seiner Freundin später mitten in der Nacht seine Urlaubsreise starten wollte. In der Nacht eine Krise links-cerebral geriet er augenblicklich für einen Anfalls auch in die schizophrene corticale Konstellation.

Der 19jährige Patient dieses zweiten Falles nur größeren „Hirntumor“, so schien es. Deswegen auch als inoperabel mit infauster Prognose erachtet und ohne Chemo folgte der Tod in wenigen Tagen.

Nun, den „Tumor“ hat der Patient natürlich nicht um eine harmlose Gliaverdichtung als Zeichen einer Reparatur des Relais. Natürlich sieht man später keine mehr geschwollen.

Imagen de al lado:

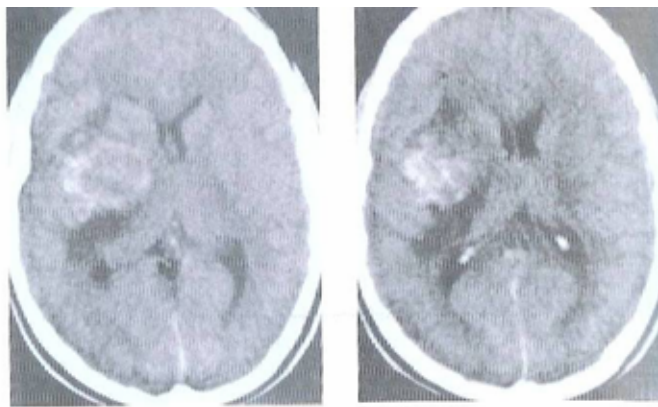
Flecha de arriba: FH referido al centro cortical motor (parálisis parcial de las dos piernas). La flecha de más abajo, como cada flecha inferior en las imágenes precedentes, indica un FH que afecta al lado corporal izquierdo “madre/niño”, la flecha central indica el relé bronquial (FH en fase PCL).

El relé de los músculos de la pierna izquierda y el conflicto de miedo en la nuca siempre han formado una triple vía para todas las prohibiciones de la madre. Esto tenía que haber tenido una cierta importancia cuando él, desobedeciendo el consejo explícito de la madre, quiso hacer un viaje con su novia. Con la crisis epiléptica a la izquierda cerebralmente entró también en constelación esquizofrénica cortical temporalmente por la duración del ataque epiléptico.

El paciente de diecinueve años del segundo caso tenía de hecho un “tumor cerebral” muy grande, así parecía. Por eso al final su caso fue declarado no

operable con pronóstico nefasto. Sin radiación y sin quimio la muerte se produciría en pocos días.

Hoy el paciente tiene todavía, obviamente, el "tumor". Se trata de un espesamiento de tejido glial inocuo como signo de una reparación sucedida en el relé. Naturalmente seguidamente no se ve ya ningún edema, el relé no está hinchado.



Bilder rechts und links: In Abheilung befindlicher sog. „Hirntumor“ einige Monate später.

Diese Fälle zeigen besonders deutlich, daß die Patienten sterben, weil man den Unsinn der Hirnoperationen mit ihnen macht. In unserem Fall hier entschloß sich der Patient nichts zu machen, die Konflikte waren gelöst und konnten eigentlich nicht wiederkommen. Zum Zeitpunkt des DHS hatte es noch ein halbes Jahr gedauert, bis er vom praktischen Lehrabschnitt (mit Telefonmaststeigen) in den nächsten Lehrabschnitt wechseln konnte (Bürotätigkeit). Wir hatten ihm alle wärmstens empfohlen, auf keinen Telegraphenmast o.ä. mehr zu steigen auch nicht aus Spaß. Auch nicht auf etwas ähnliches, z.B. einen Hausfirst. Dies sah der Patient auch ein. Nach 5 Jahren wurde der Patient von der Berufsgenossenschaft einbestellt:

Arzt: „Herr X., wie geht es Ihnen?“

Patient: „Guten Tag, Herr Doktor, mir geht es gut.“ Ich habe keine Beschwerden, keine Anfälle. Seit 4 ½ Jahren geht es mir gut.

Arzt: „Aber Sie haben doch einen Hirntumor?“

Patient: Ja und wenn, es geht mir aber trotzdem ausgezeichnet, ich bin voll leistungsfähig. Es geht mir wirklich gut!“

Arzt: „Ja, aber es darf Ihnen nicht gut gehen. Sie müßten ja sonst nach 5 Jahren jetzt vom Hirntumor als geheilt angesehen werden. Und der Hirntumor ist ja auf den Bildern nach wie vor zu sehen, wenn auch kleiner.“

Patient: „Herr Doktor, was soll ich Ihnen sagen? Es geht mir wirklich vollkommen gut, es fehlt mir nichts.“

Arzt: „Nein, so geht das nicht. Also, entweder war Sie gestorben sein oder es war eben kein noch!“

Patient: „Ja aber Herr Doktor, ich war Operation, nur weil kein Blut da war...unwieso inoperabel, man müßte mir ja das da wäre ohnehin nichts mehr zu machen und Chemo.“

Arzt: „Also basta, Sie können keinen Hirntumor ja noch. Wir müssen jetzt eine neue Diagnose Hirnkavernom!“

Patient: „Wenn Sie meinen, Herr Doktor, das wollen, mich stört das nicht. Aber was ist das nom?“

Arzt: „Das ist doch völlig gleichgültig, müßten Sie doch schon längst tot sein!“

Patient schmunzelt: „Ja natürlich, Herr Doktor. Ich habe also nie einen Hirntumor gehabt. Glück, das Sie mich nicht operiert haben.“

Seither läuft der Fall des Patienten unter dem Namen „Hirnkavernom“.

Gleiche CCT-Aufnahme wie die vorhergehende nur mit veränderter Aufnahmetechnik.

Durch die Rezidive hat der „Hirntumor“ in der pcl-Phase wieder Oedem bekommen. Glücklicherweise war es nur ein kurzes Rezidiv. Aber solche Rezidive, besonders wenn sie länger gedauert haben, fürchten wir sehr.

Zwei Monate nach dieser offiziellen nachträglichen Diagnose-Änderung kommt der Patenonkel des Patienten zu diesem und sagt: „Ach lieber Dirk, Du bist doch bei der Telekom, Du weißt doch sicher, wie man eine Satellitenschüssel aufs Dach mon-



Imágenes a la derecha y a la izquierda: el denominado “tumor cerebral” en reparación algunos meses más tarde.

Estos casos muestran de un modo particularmente claro que los pacientes mueren a causa de insensatas operaciones de cerebro. En nuestro ejemplo, el paciente decidió no hacer nada, los conflictos estaban resueltos y no podían volver. Desde el momento del DHS hizo falta casi medio año antes de que pudiese pasar del aprendizaje (con escalas en los postes del teléfono) al nivel sucesivo (actividad de oficina). Todos le habíamos recomendado insistentemente que no se volviese a subir a ningún poste, ni siquiera por diversión. Ni tampoco que hiciera nada parecido, por ejemplo en el techo de una casa. El paciente había comprendido. Tras cinco años le llamaron de la aseguradora del trabajo:

-Médico: Señor X, ¿cómo está?

-Paciente: Buenos días, doctor, estoy bien. No tengo ninguna molestia, ninguna crisis. Desde hace 4 años y medio estoy bien.

-Médico: ¿Sin embargo usted tiene un tumor cerebral?

-Paciente: Sí, pero a pesar de eso estoy estupendamente y en condiciones de trabajar. Estoy de verdad bien.

-Médico: Sí, pero usted no puede estar bien. De otra manera debería haberse curado del tumor cerebral que sin embargo se ve todavía en las radiografías como antes, aunque más pequeño.

-Paciente: Señor doctor, ¿qué quiere que le diga? Estoy realmente bien, no me hace falta nada.

-Médico: No puede ser. Con un tumor cerebral se muere, tanto si se opera como si no. Entonces, o se trataba de un tumor cerebral, con lo que debería estar muerto, o no era un tumor cerebral, y por eso usted está vivo todavía.

-Paciente: Si doctor, pero yo estuve en la clínica para operarme, pero como no había sangre... y entonces han dicho que no era operable porque habrían tenido que extirparme la mitad del cerebro, y que ya no había nada que hacer, ni radio ni quimio.

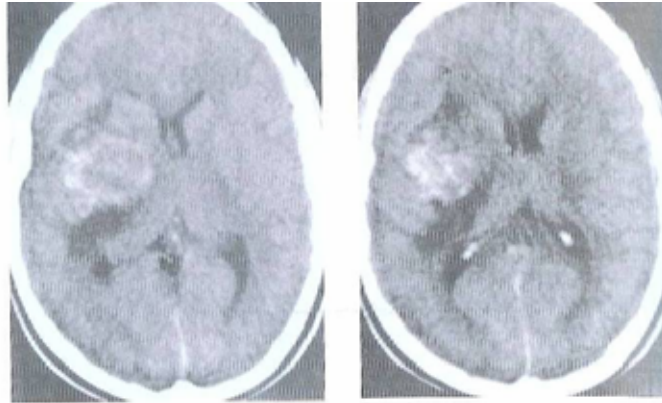
-Médico: Basta, usted no ha tenido ningún tumor cerebral, porque todavía está vivo. Ahora tendremos que encontrar un nuevo diagnóstico, por ejemplo “cavernoma cerebral benigno”.

-Paciente: Si usted lo cree, doctor, puede llamarlo como quiera, no me molesta. ¿Qué es un cavernoma cerebral benigno?

-Médico: Eso es totalmente indiferente, pero siendo benigno se explica porque no ha muerto.

-Paciente sonriendo: Si, ciertamente, señor doctor, lo tomo en cuenta. No he tenido jamás un tumor cerebral y no lo tengo ahora tampoco. Es una suerte que usted no me haya operado.

Desde entonces el caso del paciente sigue con el diagnóstico de “cavernoma benigno”.



Bilder rechts und links: In Abheilung befindlicher sog. „Hirntumor“ einige Monate später.

Diese Fälle zeigen besonders deutlich, daß die Patienten sterben, weil man den Unsinn der Hirnoperationen mit ihnen macht. In unserem Fall hier entschloß sich der Patient nichts zu machen, die Konflikte waren gelöst und konnten eigentlich nicht wiederkommen. Zum Zeitpunkt des DHS hatte es noch ein halbes Jahr gedauert, bis er vom praktischen Lehrabschnitt (mit Telefonmaststeigen) in den nächsten Lehrabschnitt wechseln konnte (Bürotätigkeit). Wir hatten ihm alle wärmstens empfohlen, auf keinen Telegraphenmast o.ä. mehr zu steigen auch nicht aus Spaß. Auch nicht auf etwas ähnliches, z.B. einen Hausfirst. Dies sah der Patient auch ein. Nach 5 Jahren wurde der Patient von der Berufsgenossenschaft einbestellt:

Arzt: „Herr X., wie geht es Ihnen?“

Patient: „Guten Tag, Herr Doktor, mir geht es gut.“ Ich habe keine Beschwerden, keine Anfälle. Seit 4 ½ Jahren geht es mir gut.

Arzt: „Aber Sie haben doch einen Hirntumor?“

Patient: Ja und wenn, es geht mir aber trotzdem ausgezeichnet, ich bin voll leistungsfähig. Es geht mir wirklich gut!“

Arzt: „Ja, aber es darf Ihnen nicht gut gehen. Sie müßten ja sonst nach 5 Jahren jetzt vom Hirntumor als geheilt angesehen werden. Und der Hirntumor ist ja auf den Bildern nach wie vor zu sehen, wenn auch kleiner.“

Patient: „Herr Doktor, was soll ich Ihnen sagen? Es geht mir wirklich vollkommen gut, es fehlt mir nichts.“

Arzt: „Nein, so geht das nicht. Also, entweder war Sie gestorben sein oder es war eben ke noch!“

Patient: „Ja aber Herr Doktor, ich war Operation, nur weil kein Blut da war...u wieso inoperabel, man müßte mir ja da da wäre ohnehin nichts mehr zu mache und Chemo.“

Arzt: „Also basta, Sie können keinen Hi ja noch. Wir müssen jetzt eine neue D Hirnkavernom!“

Patient: „Wenn Sie meinen, Herr Doktor wollen, mich stört das nicht. Aber was is nom?“

Arzt: „Das ist doch völlig gleichgültig müßten Sie doch schon längst tot sein!“

Patient schmunzelnd: „Ja natürlich, He Ich habe also nie einen Hirntumor gehabt Glück, das Sie mich nicht operiert haben“

Seither läuft der Fall des Patienten unter Hirnkavernom“.

Gleiche CCT-Aufnahme wie die vorhergehende nur mit veränderter Aufnahmetechnik.

Durch die Rezidive hat der „Hirntumor“ in der pcl-Phase wieder Oedem bekommen. Glücklicherweise war es nur ein kurzes Rezidiv. Aber solche Rezidive, besonders wenn sie länger gedauert haben, fürchten wir sehr.

Zwei Monate nach dieser offiziellen nachträglichen Diagnose-Änderung kommt der Patenonkel des Patienten zu diesem und sagt: „Ach lieber Dirk, Du bist doch bei der Telekom, Du weißt doch sicher, wie man eine Satellitenschüssel aufs Dach mon-

Imagen de TAC cerebral igual a la anterior, pero con técnica fotográfica modificada.

A causa de las recaídas el “tumor cerebral” en la fase PCL ha producido de nuevo edema. Afortunadamente se ha tratado sólo de una breve recaída. Pero estas recaídas son muy terribles, sobretodo si duran mucho.

Dos meses después de esta modificación oficial del diagnóstico póstumo el padrino del paciente va a éste y le dice: “Querido Dirk, tu trabajas para la Telekom, seguro que sabes como se monta una antena parabólica en el techo. Ya he comprado todo, sólo tienes que montármela”.

El paciente se negó. Se le había dicho explícitamente, en base a la Nueva Medicina, que podría hacer todo y que probablemente no tendría ningún otro

ataque epiléptico, pero que de ninguna manera, en el futuro próximo, debía subirse a ningún sitio, pues de lo contrario tendría una recaída y nuevamente una crisis epiléptica, según el cálculo hecho.

Sin embargo el padrino continuó insistiendo, interpretando como un despecho el que el paciente no le quisiera hacer este favor. El paciente al final pensó: “Por una vez no pasará nada, además, ya han pasado cinco años y no miraré hacia abajo, y siempre puedo llevar un compañero que me ayude, no hace falta desilusionar al padrino. Entonces, junto con un amigo, montó la antena en el techo del padrino.

Treinta horas después sucedió lo siguiente: tras sólo tres horas de sueño, hacia la una de la madrugada, se fue en coche de vacaciones con la novia, a pesar de las advertencias de la madre. Sin embargo sólo consiguió llegar al país vecino, porque tuvo un ataque epiléptico tras la recaída del conflicto de caída del poste telefónico. Perdió la consciencia y se dio contra un muro. Por lo tanto habíamos “calculado” correctamente y el paciente lo sabía cuando, ya en el hospital, una vez que le volvió la consciencia, reconstruyó lo acaecido. Había sido una prueba ejemplar de su trasgresión.

El hecho de que habíamos indagado correctamente los conflictos fue confirmado también un poco más tarde, cuando el joven con un videofilm ilustró a otra paciente su caso y su recaída: ante la telecámara funcionando tuvo una crisis epiléptica que comenzó con calambres del brazo derecho y de la pierna derecha.

Cuando al final de la crisis volvió en si mismo, sus primeras palabras fueron: “Ves, A., ¿no es esta la prueba definitiva de que la Nueva Medicina tiene razón?”.

Este caso es muy interesante porque muestra como se puede superar sin grandes problemas, tal y como debería ser, un “tumor cerebral inoperable” y aquello que no se debe hacer, incluso después de cinco años. Es cierto que existe la posibilidad de la denominada “de sensibilización del conflicto”, según el dicho “tras el accidente, rápido al volante”. Pero eso sólo funciona en poquísimos casos excepcionales. Por lo general tenemos el problema de que no se pueden evitar los conflictos porque el paciente no consigue salir del ambiente en el que vive.

Por eso nosotros, los de la Nueva Medicina, somos muy prudentes también con los pronósticos, aunque la mayor parte de los pacientes consiga sobrevivir. Y los pronósticos sólo pueden ser buenos en la medida en la que el paciente ha entendido realmente los mecanismos de la Nueva Medicina, y aun así...

## **10.11. Histología de los Focos de Hamer**

El cerebro humano, al igual que el de los animales, se compone en un 10% de células cerebrales (células nerviosas) y en un 90% de células gliales, el denominado tejido conectivo cerebral. Los estudiosos están todavía en desacuerdo sobre el origen y la formación de esta glia. Yo, por lo tanto, no quiero ser más papista que el papa en este campo.

Es indiscutible el hecho de que la glia se compone de

- a) macrogliá (glia grande) y
- b) microglia (glia pequeña).

La microglia, según se mantiene actualmente, está formada en la médula ósea y sería muy afín a los monocitos (sino idéntica). En cualquier caso pertenece al mesodermo. En el pasado se sostenía que se originaba en la pia madre, la membrana de tejido conector que se encuentra directamente en contacto con el cerebro. Pero también en este caso la microglia sería de origen mesodérmico.

La macroglia se compone de astrocitos y oligodendrocitos. Los astrocitos forman preferentemente las cicatrices en el cerebro, mientras que los oligodendrocitos ejercitan en el cerebro la función de la denominada vaina de Schwann, es decir, cubren y aíslan las células nerviosas. Pero en la práctica no es tan fácil distinguir estas funciones como en la teoría. De esto hablaremos todavía más detalladamente. En cualquier caso es interesante el hecho de que la macroglia y la microglia interaccionen estrechamente entre ellas, donde la microglia es móvil (por lo menos al comienzo) y la macroglia prolifera en su punto de origen. Por este motivo hay investigadores que sostienen que toda la glia es de origen mesodérmico, mientras que la mayoría está convencida de que la macroglia es ectodérmica, derivando de la fosa neural.

Lo primero de todo hace falta tener bien claro que las células cerebrales y nerviosas, tras el nacimiento, ya no pueden ni dividirse ni multiplicarse. Por lo tanto por definición no pueden existir tumores cerebrales en el sentido de carcinomas. Lo único que se puede reproducir es el tejido glial. Se puede por lo tanto hablar sólo de cicatrices de tejido conectivo cerebral o de queloides gliales.

E incluso esta descripción, que actualmente considero la mejor, es verdadera sólo a medias, porque en el cerebro hay varios tipos de cicatrices y todas sus posibles combinaciones. A pesar de eso todas son Focos de Hamer.

Puse la pregunta al neurohispatólogo de Erlangen, para saber como, según él, se llega a tener un Foco de Hamer. Me dio la siguiente explicación: con una alteración de una zona cerebral, para usar su lenguaje, con un "tumor cerebral, se llega por cualquier motivo, y según una expresión copiada del francés, a un denominado "crecimiento perineuronal", es decir, a una consolidación entorno a las células nerviosas cerebrales. Si se imaginan las células nerviosas individualmente como pequeñas baterías, entonces por medio de un determinado proceso un gran número de estas baterías perdería la carga y deberían por lo tanto ser aisladas con tejido glial. Análogamente se puede imaginar una estructura enorme cuadrículada cuyos espacios intermedios se hubiesen llenado con material sólido, por ejemplo savia, vidrio o algo parecido. Esta consistencia "más sólida", que llamamos "foco hiperdenso" se origina por una acumulación de glia. Un foco así hiperdenso, normalmente, está mejor irrigado de sangre, así como las cicatrices, sobretodo los queloides del cuerpo. Estos focos hiperdensos concentran en general el medio de contraste también mejor. Esta es la explicación de que normalmente corra más sangre con medio de contraste por unidad de tiempo.

Querido lector, inmediatamente preguntarás: ¿entonces es posible que, en principio, todo sea realmente igual, ataque apopléjico, hemorragia cerebral, quiste cerebral, tumor cerebral, meningeoma, focos o áreas hiperdensas (con mayor densidad) o hipodensas (con densidad reducida) y muchas hinchazones cerebrales poco claras de tipo diverso?



Respuesta: excepto pocas excepciones, si. Naturalmente hay hematomas subdurales y epidurales, relativamente muy raros causados por caídas (hemorragias entre la dura madre y aracnoide o entre la caja craneal y la meninge dura), naturalmente existen las meningitis (inflamación de las meninges) y las encefalitis, por ejemplo tras heridas y operaciones, y también existen ocasionalmente, hemorragias abundantes en el cerebro. Pero prescindiendo de estas excepciones, que entre todas llegan lo máximo al 1%, todas las otras alteraciones del cerebro son Focos de Hamer o alteraciones en diferentes estadios evolutivos, en varias localizaciones y durante o tras una diferente duración del conflicto.

ste halte,  
von Nar-  
amersche

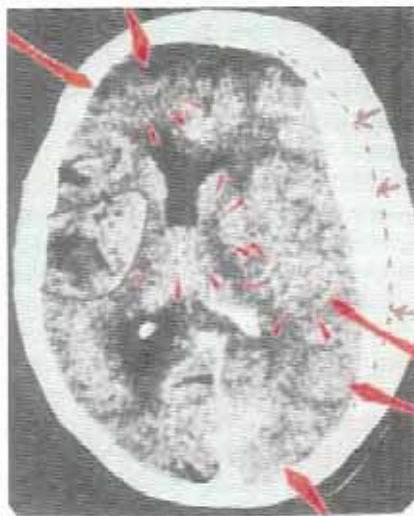
lt, wie er  
n Hamer-  
eration<sup>177</sup>  
omme es  
z. „Crois-  
Hirner-  
ine Batte-  
er Batte-  
oder iso-  
siges Güt-  
and, Glas  
s „Hyper-  
aus Glia-  
esser mit  
Körpers,  
lich auch  
r Fall, wo

1, daß das  
ung, Hirn-  
hypoden-  
unklaren

relativ sehr  
(Blutung  
alotte und  
r weichen  
erationen,  
hirn. Aber  
sind alle  
gt, in ver-

schiedenen Verlaufsstadien, an verschiedenen Lokalisationen und während oder nach verschiedener Dauer des Konfliktes.

*59jährige Patientin der Uni-Klinik Wien, die in bewußtlosem Zustand, am ganzen Körper glühend in Vagotonie, eingeliefert und mit CT untersucht wurde. Man sah ein großes subdurales Hämatom rechts (gestrichelte Linie, Pfeile), d.h. ein Bluterguß zwischen Dura mater und Schädelknochen. Die Kollegen erfuhren von den Angehörigen, daß die Patientin in ihrer Wohnung auf die rechte Schädelseite gefallen sei. Der Grund des Fallens war folgender: Die Patientin hat ein großes Oedem im rechten periinsulären Parietalbereich, der pel-Phase nach Revier-Konflikt entsprechend, also einen rechts-cerebralen Linksherz-Infarkt.*



*Gleichzeitig zeigt die linke Seite aber ebenfalls ein kleineres Oedem, entsprechend einem gelösten sexuellen Konflikt und Schreckangst-Konflikt mit Gebärmutterhals-Ca und Kehlkopf-Ca. Später wurde berichtet, die Patientin habe bei dem Sturz einen Herzinfarkt erlitten, weshalb sie verlegt worden sei. Da die Kollegen ja von Herzinfarkt und Korrelation im Gehirn keine Ahnung haben, wird leicht Ursache und Folge verwechselt.*

*Wenn Ihr Euch das Bild mal genau anschaut, dann werdet Ihr noch eine ganze Reihe von teils aktiven (mit kleinen Pfeilchen umringten) Schießscheiben-Konfigurationen, teils gerade eben in Lösung gegangenen Schießscheiben-Konfigurationen, links oben und rechts parieto-occipital entdecken, oder einen in Lösung befindlicher HH, den man nicht mehr am Oedem, sondern nur noch an der Massenverschiebung erkennen kann, d.h. er muß schon älteren Datums sein.*

*Leider konnte ich ja die nähere Vorgeschichte nicht in Erfahrung bringen. Aber ein von der Neuen Medizin Faszinierter würde nicht ruhen, bis er nicht zu jedem HH den entsprechenden aktiven oder gelösten Konflikt in Erfahrung gebracht hätte!*

Im nachfolgenden soll versucht werden, eine kurze Übersicht über die verschiedenen möglichen Arten der Hamerschen Herde zu geben, mindestens über die vom Prinzip wichtigsten. Diese Übersicht erhebt keinen Anspruch auf Vollständigkeit.

Paciente de 59 años de la clínica universitaria de Viena que en estado de inconsciencia, con vagotonía en todo el cuerpo, fue anestesiada y sometida a TAC. Se veía un gran hematoma subdural derecho (línea, flecha), es decir, un hematoma entre la dura madre y el hueso craneal. Los colegas supieron por los parientes que la paciente se había caído en su apartamento golpeándose en el lado derecho del cráneo. El motivo de la caída fue el siguiente: la paciente tenía un gran edema en la zona parietal periinsular derecha, correspondiente a la fase PCL tras un conflicto de territorio, es decir, un infarto cardíaco izquierdo desde el lado cerebral derecho. Al mismo tiempo, sin embargo, el lado izquierdo muestra también un edema más pequeño, correspondiente a un conflicto sexual resuelto y a un conflicto de susto imprevisto con carcinoma del cuello del útero y carcinoma de la laringe. Seguidamente se dijo que la paciente había sufrido un infarto cardíaco durante la caída y por eso se le ingresó. Dado que los colegas no saben nada de infarto cardíaco y de correlaciones en el cerebro, fácilmente se confunden causa y consecuencia.

Se miráis atentamente la imagen, podréis ver todavía toda una serie de configuraciones concéntricas en parte activas (rodeadas de pequeñas flechas), en parte apenas entradas en solución, localizadas a la izquierda arriba y a la derecha parieto-occipitalmente o un Foco de Hamer en solución, que ya no es reconocible por el edema, sino sólo por el proceso expansivo, es decir, tiene que ser más antiguo. Por desgracia no he podido saber los hechos anteriores más cercanos, pero una persona fascinada por la Nueva Medicina no puede estar en paz hasta que no ha encontrado el conflicto activo o resuelto correspondiente a cada FH.

Seguidamente intentaremos dar una breve panorámica de los diferentes tipos que existen de Foco de Hamer, por lo menos de los más importantes en general. Esta visión general no tiene pretensiones de ser exhaustiva.

#### **10.11.1. El denominado “tumor cerebral” (en realidad un Foco de Hamer)**

Es ese tejido inocuo que es extirpado del cerebro a miles de personas en todo el mundo que tiene una consistencia más densa y una mayor capacidad de colorearse con los medios de contraste. Las dos características dependen del mismo proceso por el que el tejido conector glial ha crecido alrededor del área alterada del foco de Hamer y ha reparado “el aislamiento eléctrico”, es decir, lo ha reforzado. Numerosas personas, que han tenido la suerte de que no se les descubriera jamás este tejido falsamente interpretado como tumor cerebral, lo tienen por decenas de años sin darse cuenta o experimentando solamente limitadas molestias cerebrales.

Este Foco de Hamer, que aparece como una mancha o una zona blanco más o menos grande en la TAC y corresponde a una masa de células gliales concentradas en ese punto, en una zona cerebral ya alterada, representa el final de la reparación, cuando ya no hay ningún edema ni intra ni perifocal. Representa simplemente una cicatriz irrigada de sangre mejor que el área a su alrededor, pero se distingue de las otras cicatrices del cuerpo por el hecho de que continúa la red de las células nerviosas cerebrales. Este es también el motivo secreto por el que la primera zona enferma del cuerpo, es decir, el punto del precedente

cáncer del órgano, tras la curación, continúa existiendo tranquilamente e incluso puede retomar y desarrollar las funciones que tenía en el pasado. El relé del “computer” cerebro se “remienda” con glia y se repara. A la luz de estos conocimientos podemos entender también porqué la recaída de un conflicto tiene consecuencias tan devastantes, aunque también están coenvueltos otros componentes.

Cuando hablamos de Foco de Hamer en fase de reparación, que en la medicina ortodoxa se llama siempre “tumor cerebral” por ignorancia de las verdaderas correlaciones, naturalmente tenemos que tener siempre bien claros los siguientes hechos:

- a) A cada Foco de Hamer en fase PCL le corresponde en la fase precedente de conflicto activo un FH con configuración concéntrica de márgenes nítidos en el mismo punto, que en la mayoría de los casos no se notaba porque en este estado todavía no había producido síntomas vistosos o porque, por ejemplo, se pasaban por alto las pequeñas parálisis motoras o sensoriales o el paciente no se quejaba.
- b) Todos los Focos de Hamer, tantos en fase de conflicto activo con típicas configuraciones concéntricas con márgenes nítidos, como en fase de reparación con su edema más o menos grande y mayor coloración, con todos los síntomas en los niveles psíquico, cerebral y orgánico son siempre procesos lógicos en el sentido de “programas especiales, biológicos y sensatos” (EBS). No es una contradicción el hecho de que los focos en la fase PCL se “reparen”.

### **10.11.2. El denominado “ataque cerebral” (apopléjico)**

Queridos lectores, aquí podréis ver lo difícil que se ha vuelto la nomenclatura, es decir, la correcta definición de los conceptos. Incluso la medicina oficial, durante este tiempo, se da cuenta que muchos de sus diagnósticos se superponen o son idénticos a otros diagnósticos, y en parte se han demostrado insensatos. Otra dificultad está en el hecho de traducir los denominados diagnósticos precedentes a la correcta lengua de la Nueva Medicina, donde casi siempre éstas corresponden sólo a una fase de un programa especial, biológico y sensato de la naturaleza (EBS). Por eso no os preocupéis si no conseguís entenderlo todo inmediatamente. Me esforzaré por presentar la cuestión del modo más fácil posible.

En el pasado en nuestros test hemos hecho una distinción entre el denominado “ataque apopléjico blanco” y el “ataque apopléjico rojo”.

El ataque cerebral (simpaticotónico) blanco o rojo era una parálisis motora o sensorial o las dos a la vez. También se podría haber llamado “esclerosis múltiple”. Simplemente es la fase de conflicto activo (fase CA) de un programa especial, biológico y sensato de la naturaleza.

Un ataque apopléjico blanco, que experimentamos no tan raramente, aunque no difusamente, puede desaparecer tan rápidamente como se ha producido, siempre que el conflicto se resuelva también inmediatamente.

Para los componentes motores es obligatoria la crisis epiléptica en la fase de reparación, aunque esta, si se manifiesta de noche, puede pasar inadvertida.

Para los componentes sensoriales, la crisis epiléptica consiste obligatoriamente en el desmayo. Pero esta es obviamente todavía menos visible si se produce de noche. En el pasado hemos hablado gustosamente de "ataque apopléjico" cuando se notaban las parálisis, en particular las motoras de la cara (nervio facial), en las que una mitad de la cara "se cae", la boca se tuerce hacia la parte no paralizada.

La parálisis a nivel orgánico se encuentra, sustancialmente, en el lado opuesto del Foco de Hamer en el cerebro. Si por ejemplo el paciente tiene una parálisis motora de la mitad izquierda de la cara (nervio facial), el FH está situado en el centro motor (giro precentral) del lado cerebral derecho. La boca se tuerce entonces hacia la derecha, a lado no paralizado, mientras que el ángulo de la boca "pende", es decir, ya no está inervado.

Sin embargo además del control del neocórtex los denominados viejos nervios craneales tienen todavía viejos núcleos (lugares de origen) en el tronco. En el caso del nervio facial se inerva hoy, igual que entonces, la denominada musculatura lisa. Esta es la antigua musculatura involuntaria, por ejemplo, del intestino, cuya peristalsis es involuntaria.

Estos núcleos de los nervios craneales en el tronco no se cruzan a nivel orgánico. Tenemos que imaginar que toda la boca, con la nariz, el oído medio y la trompa de Eustaquio, originariamente formaban parte del intestino. También existía una "función sensorial antigua", no sólo la sensibilidad profunda directa del cerebelo de nuestro derma (corion) y de la franja de las mamas, in particular de las glándulas mamarias femeninas en los seres humanos, que tenía su origen justo en el tronco cerebral superior y era responsable del hecho que en la laringe, en origen utilizada al mismo tiempo para tomar el alimento y expulsar los excrementos, los diferentes compuestos se encaminaran en la dirección correcta o se estableciese a qué resultaban pertinentes.

Volviendo al denominado "ataque apopléjico rojo", también llamado ataque isquémico o ictus cerebrovascular, éste es la fase de reparación de un Foco de Hamer, que se encuentra siempre controlateralmente en el lado opuesto respecto a la parálisis motora o sensorial.

Aquí el asunto es un poco más difícil por cuanto las parálisis tanto motoras como sensoriales pueden estar causadas también por un "edema desbordado", por lo tanto no tiene porque haberse producido antes un conflicto (de separación) motor o sensorial. Si se puede realizar una TAC cerebral, se consigue tranquilizar a los parientes y a sí mismo, incluso cuando el paciente se encuentra en el denominado coma cerebral, que a menudo tiene un significado análogo al del desmayo en la crisis epiléptica. A menudo es preferible no "hacer nada" mas que intentar despertar a toda costa al paciente de su "coma". De hecho la crisis epiléptica del desmayo desaparece espontáneamente.

Sin embargo hay que disponer, como hemos dicho, de una TAC cerebral. El temor de que pueda haber una hemorragia cerebral no se confirma casi nunca. En la

práctica se trata siempre de un edema del Foco de Hamer que se hincha en la fase de reparación.

Si por ejemplo el paciente tiene un infarto cardíaco izquierdo con un gran edema cerebral a la derecha periinsularmente, entonces el gran edema puede comprimir las zonas circunstantes corticales motoras y sensoriales empujándolas hacia arriba y causando temporalmente una parálisis en la mitad corporal opuesta. Por este motivo un infarto cardíaco a menudo se interpreta mal como ataque apopléjico y viceversa, según de que sintomática se presente. A menudo se imagina también que el paciente tiene un ataque apopléjico rojo a causa de su infarto, lo que no tiene ningún sentido.

Atención: hasta que no se tiene conocimiento de los tiempos de evolución del conflicto o de los conflictos, subsiste el riesgo de valorar mal si el edema ya ha alcanzado el punto máximo y todavía tiene que crecer. Tampoco un desmayo prolongado es motivo suficiente para desesperarse, cuando se está en posición de valorar la evolución gracias al conocimiento del conflicto. Sin embargo hay que pensar en las recaídas conflictivas que puede hacer que el edema se incremente gradualmente. En la mayor parte los pacientes no están tan comatosos que no puedan oír las palabras que se les dicen y entenderlas. Cuidado por lo tanto.

### **10.11.3. El Foco de Hamer en la fase de reparación**

Con la excepción de las parálisis, los procesos cerebrales relativos a una enfermedad cancerosa se notan en general sólo en la fase PCL, la fase de reparación. Esto no nos debe asombrar, porque sólo en este estadio se forma el edema de reparación y por lo tanto se tiene un denominado “proceso expansivo”. Y justo esta exigencia de espacio ha sido hasta ahora malinterpretada como signo tumoral, se trata de un tumor con el significado originario de hinchazón, pero no en el sentido de carcinoma o de las denominadas “metástasis” (que no existen).

Sobretudo el edema intra y perifocal del Foco de Hamer en la fase de reparación es de tipo pasajero. De hecho si observamos el Foco de Hamer al final de la fase de reparación, constatamos que no hay más modificaciones especiales.

Ahora quedan sólo los intersticios entre las células cerebrales llenas de glia y visiblemente se retoma la función (eléctrica) que había sido defectuosa a causa de la simpaticotonía mientras que duró el conflicto. Todo agrandamiento cerebral se deshincha de nuevo.

Además se ve la particularidad de que los adenocarcinomas directos del paleoencéfalo crecen notiramente en la fase simpaticotónica de conflicto activo, y precisamente por un verdadero crecimiento celular, pero que la hinchazón del Foco de Hamer aparece sólo en la fase PCL, de reparación, y por lo tanto es temporal. Lo único difícil de entender es la multiplicación real celular del tejido conector cerebral, que sustancialmente se comporta como un sarcoma.

También el sarcoma, es decir, un crecimiento de tejido conector inocuo y sensato que se produce en la fase de reparación, tiene una proliferación celular verdadera. Sin embargo el crecimiento del tejido conector tiene la función de reparar una

herida mecánica, un defecto, una fractura ósea, etc., produciendo callo o una cicatriz de tejido conector, por lo tanto en general colma una falta de sustancia y por consiguiente retoma la funcionalidad (por ej. en la fractura ósea). Por el contrario las células de glia con la “croissance perineuronal” en el Foco de Hamer del cerebro llenan solamente los espacios del retículo entre las células cerebrales para restituir las células cerebrales todavía presentes como antes la capacidad de desarrollar su función (por ejemplo respecto al aislamiento intercelular).

Después de cada solución de conflicto la sucesiva fase PCL o fase de reparación es siempre la “fase del mesodermo”. En ella se repara todo lo posible, encapsulado a nivel orgánico, cicatrizado, etc., siempre con formación de edema, como en el caso del derrame pleurico tras un mesotelioma pleurico, derrame pericárdico tras un mesotelioma del pericárdio, ascitis tras un mesotelioma peritoneal, recalcificación callosa tras una osteolisis ósea (véase leucemia).

Aunque en principio todo edema cerebral se hinche de nuevo, porque en sustancia es de tipo temporal como cualquier edema corporal, el paciente sin embargo puede morir por la presión cerebral antes de que este se reduzca nuevamente.

En base a la experiencia acumulada hasta aquí con la Nueva Medicina conocemos principalmente las siguientes seis posibilidades de complicación con peligro letal en la fase de reparación:

1. Una duración demasiado larga del conflicto o una intensidad excesiva del conflicto relativo.
2. La suma de más edemas perifocales al mismo tiempo con Foco de Hamer en de varias enfermedades cancerosas en reparación al mismo tiempo.
3. La ubicación especialmente desfavorable del Foco de Hamer y del edema perifocal en la fase de reparación, por ejemplo cerca del centro de la respiración en la médula alargada o del centro del ritmo cardíaco en la zona cortical periinsular derecha e izquierda.
4. La compresión de los canales del líquido cerebroespinal, en particular del acueducto. Se llega a un estancamiento del líquido y a un hidrocéfalo interno, es decir, los ventrículos llenos de líquido se dilatan comprimiendo el tejido cerebral a su alrededor. De esto se produce una presión cerebral.
5. Las repetidas recaídas conflictivas, donde siempre se intercambian actividad conflictiva y fase de solución con edema intra y perifocal, pueden volverse particularmente significativas si el Foco de Hamer se encuentra en el tronco cerebral y conducir a manifestaciones de fatiga de las conexiones de las células cerebrales. A causa de eso todo el área puede lacerarse repentinamente. Si eso sucede en el tronco cerebral, puede producirse la muerte instantánea.
6. En la práctica un mecanismo tan simple como lleno de consecuencias juega un rol muy importante: se entiende que el paciente por los síntomas de la fase de reparación como la denominada “insuficiencia circulatoria” por vagotonía, ascitis, tensión del periostio, anemia residual, leucemia, trombopenia residual en la fase de reparación, que aparece con la recalcificación tras la osteólisis ósea o también carcinofobia o miedo de las metástasis con fuerte motivo (DHS), puede siempre caer en el pánico y sufrir un conflicto central con miedo a la muerte. Desgraciadamente demasiado a menudo es suficiente una palabra equivocada dicha por otra persona, por ejemplo por un médico, que el

paciente considera competente, para echarlo en el más profundo abismo de desesperación y pánico, del que difícilmente podrá sacarlo otra persona, y mucho menos él solo. Esta complicación es muy frecuente y grave, a menudo inútil y puede hacer entrar al paciente en un “círculo vicioso” (véase el capítulo correspondiente).

Normalmente el edema intra y perifocal es el signo de la reparación. Esto es cierto también cuando el Foco de Hamer, gracias a una limitada duración conflictiva, a una reducida intensidad conflictiva o por motivos de reacción individual, no se puede delimitar claramente. Se nota una hinchazón local, como sucede frecuentemente, por ejemplo, tras la solución de desvaloración de sí generalizada (normalmente en niños) en la médula cerebral.

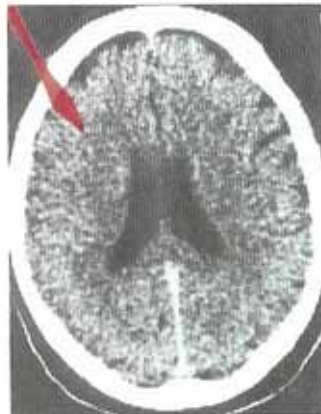#### **10.11.4. Laceración del Foco de Hamer a causa del edema intrafocal**

Un tipo frecuente de supuesto “tumor cerebral” es el quiste, una especie de esfera cava que se llena de líquido y se hace visible en la TAC cerebral como anillo más claro. Normalmente este quiste está revestido de glia y de tejido conector normal. A menudo en este quiste se verifican incluso pequeñas hemorragias de los pequeños vasos sanguíneos del borde de la cicatriz. Este fenómeno lleva a una serie de diagnósticos errados, y hasta ahora nos se había sido nunca capaz de explicarlo. Cuando los médicos consiguen individuar el quiste, lo extirpan como “tumor cerebral”, con una intervención del todo insensata. Con la pequeña serie siguiente quiero demostraros como se originan estos quistes. En los conflictos de larga duración, que han afectado a un paciente casi en un cierto aspecto o contenido conflictivo, y como consecuencia han causado una alteración duradera sólo en un determinado punto del cerebro, durante la fase PCL el tejido cerebral puede lacerarse por la presión que se produce por la expansión del edema intrafocal. De esto resulta un quiste lleno de líquido que al principio se vuelve cada vez más grande, seguidamente se reduce, pero en general no desaparece del todo, porque durante ese tiempo se recubre interiormente de tejido conector consolidándose así. Seccionado, como hemos dicho, el quiste aparece como una forma en anillo o, si se hace de modo tangencial, como una zona blanca, redonda, más o menos grande.



#### 10.11.4 Zerreiung des Hamerschen Herdes durch intrafocales Oedem

Eine hufige Art des vermeintlichen sog. „Hirntumors“ ist die Zyste, eine Art Hohlkugel, die von Flssigkeit ausgefllt ist und im Hirn-CT als heller Ring imponiert. Diese Zyste wird normalerweise mit Glia und normalem Bindegewebe ausgekleidet. Oftmals kommt es sogar zu kleineren Blutungen in diese Zyste aus den kleinen Blutgefen des Narbensaumes. Es fhrt zu mannigfaltigen Fehldiagnosen und konnte bisher nie erklrt werden. Wenn die Schulmediziner sie zu fassen kriegen, operieren sie sie als „Hirntumor“ heraus, vllig unsinnigerweise. An der folgenden kleinen Serie will ich Euch demonstrieren, wie diese Zysten entstehen. Bei lang andauernden umschriebenen Konflikten, die einen Patienten quasi nur in einer ganz besonderen Hinsicht betroffen haben, und infolgedessen auch nur an einer ganz bestimmten Stelle des Gehirns eine lang angedauerte Alteration verursacht haben, kann in der pcl-Phase Hirngewebe unter dem Dehnungsdruck des intrafocalen Oedems zerreien. Es resultiert eine mit Flssigkeit gefllte Zyste, die zunchst immer groer wird, spter wieder kleiner wird, jedoch meist nicht mehr ganz zurckgeht, weil sie in der Zwischenzeit innen mit Bindegewebe ausgekleidet und dadurch verfestigt ist. Im Schnitt imponiert diese Zyste, wie gesagt, als Ringfigur oder, wenn sie tangential getroffen ist, als mehr oder weniger groe, runde, weie Stelle.



Bei diesem Patienten, von dem auch die nachfolgenden Bilder stammen, ergab sich der „glckliche“ Umstand, da uns ein Hirn-CT von einer Zeit vorliegt, als sein Krebs noch nicht entdeckt worden war. Diese Aufnahmen wurden in der ca-Phase, auf dem Hhepunkt seines Konfliktes, erstellt. Die Aufnahmen waren damals (1982) technisch noch nicht so gut wie man sie mit heutigen Apparaten herstellen kann. Aber wenn Ihr genau hinsieht (Pfeil) knnt Ihr die kleine, scharfrandige Schiescheibe im linken Marklager (fr den rechten Oberarmkopf) deutlich erkennen.

*Diese Aufnahmen wurden 4 Monate nach den vorangehenden Bildern gemacht, 5 Wochen nach der Konfliktlsung! Deutlich sind auf dem unteren Grohirnbild die zwei HH im Marklager links zu sehen, die durch das einschieende Oedem innen zu zerreien beginnen. Auf dem oberen Bild ebenfalls der HH im Stammhirn, der auf den folgenden Aufnahmen dann immer deutlicher wird. Der Aqudukt ist noch gut offen. Eine Abfloerbehinderung fr Hirnwasser (Liquor) besteht also nicht.*

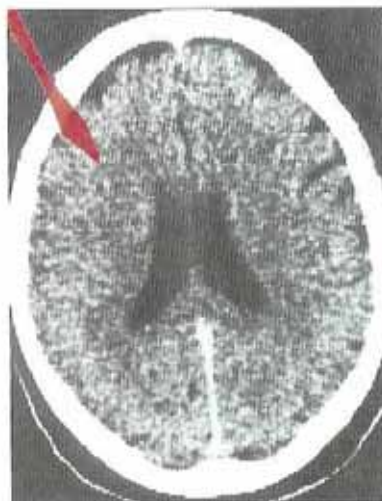En el caso de este paciente, al que pertenecen tambin las siguientes imgenes, nos hemos encontrado en la circunstancia “afortunada” de una TAC cerebral realizada cuando su cncer todava no haba sido descubierto.

Estas imgenes fueron producidas en la fase CA, en el momento culminante de su conflicto. Entonces (1982) las imgenes de TAC no eran todava tan buenas tcnicamente como las que se puede obtener hoy con los modernos aparatos.

Pero si se mira con atencin (flecha) se puede reconocer claramente la pequea configuracin concntrica con bordes ntidos en la mdula cerebral izquierda (para la cabeza del hmero derecho).

#### 10.11.4 Zerreiung des Hamerschen Herdes durch intrafocales Oedem

Eine hufige Art des vermeintlichen sog. „Hirntumors“ ist die Zyste, eine Art Hohlkugel, die von Flssigkeit ausgefllt ist und im Hirn-CT als heller Ring imponiert. Diese Zyste wird normalerweise mit Glia und normalem Bindegewebe ausgekleidet. Oftmals kommt es sogar zu kleineren Blutungen in diese Zyste aus den kleinen Blutgefen des Narbensaumes. Es fhrt zu mannigfaltigen Fehldiagnosen und konnte bisher nie erklrt werden. Wenn die Schulmediziner sie zu fassen kriegen, operieren sie sie als „Hirntumor“ heraus, vllig unsinnigerweise. An der folgenden kleinen Serie will ich Euch demonstrieren, wie diese Zysten entstehen. Bei lang andauernden umschriebenen Konflikten, die einen Patienten quasi nur in einer ganz besonderen Hinsicht betroffen haben, und infolgedessen auch nur an einer ganz bestimmten Stelle des Gehirns eine lang angedauerte Alteration verursacht haben, kann in der pcl-Phase Hirngewebe unter dem Dehnungsdruck des intrafocalen Oedems zerreien. Es resultiert eine mit Flssigkeit gefllte Zyste, die zunchst immer groer wird, spter wieder kleiner wird, jedoch meist nicht mehr ganz zurckgeht, weil sie in der Zwischenzeit innen mit Bindegewebe ausgekleidet und dadurch verfestigt ist. Im Schnitt imponiert diese Zyste, wie gesagt, als Ringfigur oder, wenn sie tangential getroffen ist, als mehr oder weniger groe, runde, weie Stelle.



6.6.83

Bei diesem Patienten, von dem auch die nachfolgenden Bilder stammen, ergab sich der „glckliche“ Umstand, da uns ein Hirn-CT von einer Zeit vorliegt, als sein Krebs noch nicht entdeckt worden war. Diese Aufnahmen wurden in der ca-Phase, auf dem Hhepunkt seines Konfliktes, erstellt. Die Aufnahmen waren damals (1982) technisch noch nicht so gut wie man sie mit heutigen Apparaten herstellen kann. Aber wenn Ihr genau hinsieht (Pfeil) knnt Ihr die kleine, scharfrandige Schiescheibe im linken Marklager (fr den rechten Oberarmkopf) deutlich erkennen.

Diese Aufnahmen wurden vorangehenden Bildern nach der Konfliktlsung im unteren Grohirnbild links zu sehen, groe Oedem innen zu dem oberen Bild ebenfalls im Gehirn, der auf den folgenden Bildern immer deutlicher wird gut offen. Eine Abflssung von Wasser (Liquor) besteht

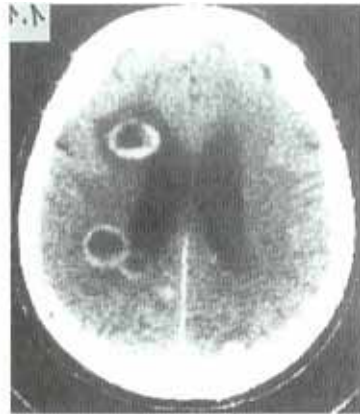06.06.83

Estas fotografas fueron hechas 4 meses despus de la mostrada anteriormente, es decir, 5 semanas tras la solucin del conflicto. En la imagen inferior de

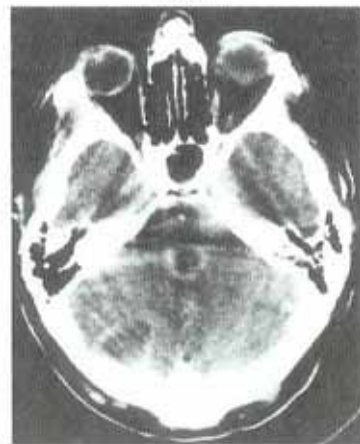
neocéfalo se ven claramente los dos Focos de Hamer en la médula cerebral a la izquierda, que comienzan a lacerarse en el interior a causa del edema intrafoca. En la imagen de arriba se ve el FH en el tronco cerebral que se vuelve cada vez más nítido en la foto siguiente. El acueducto está todavía bien abierto, es decir, el flujo de líquido cerebroespinal no está obstaculizado.

05.10.83

05.10.83



10.10.83



24.11.83

Die HHe links im Bild sind gerissen und werden in der Folgezeit durch das intrafocale Oedem wie „aufgepumpt“. Die drei ursprünglich kleinen HHe sind nunmehr große „Ringe“, d.h. Zysten. Den analogen Vorgang sehen wir auf den Bildern im Stammhirn (Pons) und im Kleinhirn.

Auf der letzten Aufnahme zu diesem Fall sehen wir links unterhalb der Großhirn, nahe unterhalb der Schädeldecke, eine große, ebenfalls oedematös aufgepumpte und weiß angefärbte große Ringstruktur im motorischen Zentrum für den rechten Arm, der zu diesem Zeitpunkt in der pcl-Phase noch stärker gelähmt war als vorher, was durch den Oedemeinschub regelmäßig der Fall ist. Deshalb sagen wir allen Patienten mit motorischen Lähmungen, daß die Lähmung effektiv nach der Konfliktlösung (CL) erst noch schlimmer wird, um nach der epileptischen Krise (Krampfanfall), den dieser Patient kurze Zeit später erlitten hat, dann kontinuierlich zu werden. Genau genommen würde sie eigentlich schon von da an wieder besser, was aber durch das Oedem modifiziert wird, daß summa summarum klinisch eine Verschlechterung vorliegt.

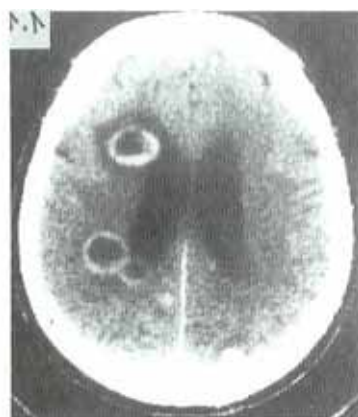Für den Patienten bestand der Basiskonflikt mit der Gemeinde in einer dramatischen Gemeinderatssitzung, in der er ein großes Omnibusunternehmen hatte, für das er ein sehr geeignetes eigenes Grundstück, eine... Der Patient empfand diese Entscheidung als... bruch. Er empfand seine Verdienste um die Gemein...

Mit den vorausgegangenen Bildern möchte ich zeigen, wie viele verschiedene Formationen von Hämangiomen vorübergehend oder auch auf längere Zeit bestehen können. Ich möchte machen soll es Dich, wenn ich Dir nunmehr sagen möchte, daß diese Herde im Prinzip ein und dasselbe sind, nur im Verlauf, verschiedenen Lokalisationen mit verschiedenen individuellen Reaktionsweisen. So wie wir nach der Pockenschutzimpfung bei dem einen Kind eine Keloid-Reaktion sehen konnten und bei dem anderen Kind kaum noch wiederfanden, so ist auch im Gehirn das Verhalten ganz verschieden, je nach der individuellen Reaktion. Wichtig ist aber die schwere oft intensive Reaktion im Gehirn wegen eines besonders intensiven oder lang...

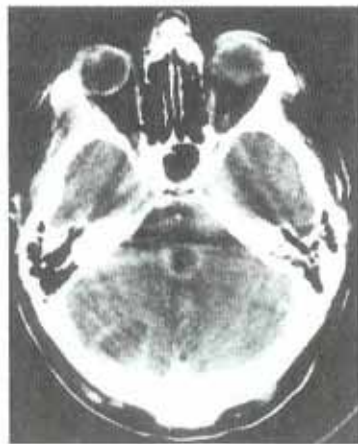Los FH a la izquierda en la imagen están arrugados y seguidamente están como “bombeados” a causa del edema intrafocal. Los tres pequeños FH originarios ahora son grandes “anillos”, es decir, quistes. Vemos un proceso análogo en las imágenes del tronco cerebral (puente) y cerebelo.

10.10.83

24.11.83



10.10.83



24.11.83

Die HHe links im Bild sind gerissen und werden in der Folgezeit durch das intrafocale Oedem wie „aufgepumpt“. Die drei ursprünglich kleinen HHe sind nunmehr große „Ringe“, d.h. Zysten. Den analogen Vorgang sehen wir auf den Bildern im Stammhirn (Pons) und im Kleinhirn.

Auf der letzten Aufnahme zu diesem Fall sehen wir links cortical im Großhirn, nahe unterhalb der Schädeldecke, eine große, ebenfalls oedematös aufgepumpte und weiß angefärbte große Ringstruktur im motorischen Zentrum für den rechten Arm, der zu diesem Zeitpunkt in der pcl-Phase noch stärker gelähmt war als vorher, was durch den Oedemeinschuß regelmäßig der Fall ist. Deshalb sagen wir allen Patienten mit motorischen Lähmungen, daß die Lähmung effektiv nach der Konfliktlösung (CL) erst noch schlimmer wird, um nach der epileptischen Krise (Krampfanfall), den dieser Patient kurze Zeit später erlitten hat, dann kontinuierlich zu werden. Genau genommen würde sie eigentlich schon vor der Krise an wieder besser, was aber durch das Oedem mehr verschlechtert wird, daß summa summarum klinisch eine Verschlechterung

Für den Patienten bestand der Basiskonflikt mit der Gemeinde in einer dramatischen Gemeinderatssituation, der ein großes Omnibusunternehmen hätte übergeben, dafür sehr geeigneten eigenen Grundstück, eine C... Der Patient empfand diese Entscheidung als Konfliktbruch. Er empfand seine Verdienste um die Gemein...

Mit den vorausgegangenen Bildern möchte ich zeigen, wie viele verschiedene Formationen von Hamer'schen Herden vorübergehend oder auch auf längere Zeit bestehen können. Was machen soll es Dich, wenn ich Dir nunmehr sagen möchte, daß alle Hamer'schen Herden im Prinzip ein und dasselbe sind, nur an verschiedenen Lokalisationen natürlich, was zu ganz verschiedenen individuellen Reaktionsweisen. So wie nach der Pockenschutzimpfung bei dem einen Kind eine keloid-Reaktion sehen konnten und bei dem anderen Kind kaum noch wiederfanden, so ist auch im Gehirn das Hamer'sche Herden ganz verschieden, je nach der individuellen Reaktion. Das Hamer'sche Herden unterscheiden ist aber die schwere oft intensive Reaktion im Gehirn wegen eines besonders intensiven oder lang...

En la última fotografía relativa a este caso vemos a la izquierda corticalmente en el neocéfal, cerca de la línea mediana de la vuelta craneal, una gran estructura

anular, hinchada de edema y coloreada de blanco en el centro motor para el brazo derecho, que en este momento de la fase PCL estaba todavía paralizado con más fuerza que antes, lo que sucede regularmente gracias a la expansión edemática. Por eso decimos a todos los pacientes con parálisis motora que la parálisis de hecho se vuelve todavía peor tras la solución del conflicto (CL) para después comenzar a mejorar nuevamente tras la crisis epiléptica (ataque de calambres), que de hecho este paciente sufrió poco tiempo después. Dicho con más precisión, de hecho mejoraría ya desde el principio de la fase de reparación, lo que sin embargo se compensa con el edema de tal forma que clínicamente, por efecto añadido, resulta de ello un empeoramiento.

Para el paciente el conflicto de base con DHS consistía en el hecho de que la autoridad comunal en una dramática reunión del consejo le habían negado al paciente, que poseía una gran empresa de autobuses, el permiso de levantar una nave en un terreno de su propiedad. El paciente vivió esta decisión como una desvaloración ofensiva de sí mismo. Sintió que sus méritos no se apreciaban en el ayuntamiento.

Querido lector, con las imágenes presentes me gustaría mostraros como en el cerebro pueden existir muchas diferentes formaciones de Foco de Hamer, temporalmente o también por un período prolongado. Deberíais reflexionar sobre mi afirmación de que todos estos Focos de Hamer en principio son una única y misma cosa, solamente se encuentran en estadios de evolución diferente y naturalmente en distinta ubicación, pero que también hay distintos modos de reacción individual. Igual que en el pasado tras la vacunación antivírica de un niño notábamos una violenta reacción que loide de cicatrización mientras que en otro niño el punto de vacunación apenas se reconocía, así en el cerebro nuestra reacción de cicatrización glial es totalmente diferente según el modo de reaccionar de cada individuo. Sin embargo hay que distinguir la reacción pesada, a menudo violenta, en el órgano y en el cerebro a causa de un conflicto especialmente intenso o de larga duración.

Ni mucho menos quiero comportarme como si lo supiese todo. Sólo seguidamente nos damos cuenta de lo poco que, en efecto, se sabía cuando creíamos que sabíamos algo. Estamos todos aprendiendo todavía y no tenemos ningún motivo para permanecer en el pasado.

Entre las primeras cosas que tenemos que aprender está el hecho de acostumbrarnos a escuchar lo que dice el paciente. Demasiadas veces hemos visto a dónde nos llevan las “doctrinas” o los dogmas filosóficos, psicológicos, biológicos o sociológicos con los que estábamos convencidos que era útil “tratar” a los pacientes.

Eso ha llevado a analizar el ser humano en base a los esquemas: por ejemplo, en base a la presión sanguínea, sin que el médico se haya interesado en saber si el paciente estaba en simpaticotonía, con los vasos sanguíneos estrechados y suficiente presión, o en vagotonía, considerada como una caída de presión o una disfunción de la circulación. Así se hacía con todos los diagnósticos, también con los psíquicos. Lo particularmente difícil respecto a los Focos de Hamer es eso que

he hecho vemos por todos lados en medicina: cada valor que medimos es el valor de un segundo, eventualmente de un minuto o de una hora, es decir, un instante. Mientras la analizamos, la situación ya ha cambiado. Por ejemplo una recaída del conflicto de desvaloración de sí mismo, en media hora puede producir, como yo mismo he experimentado, una reducción de los trombocitos de 85.000 a 8.000 (medidos varias veces en la clínica universitaria de Colonia). Se querría considerar estas modificaciones extremas de los valores de laboratorio como errores de valoración. Pero cuando se sabe que el paciente leucémico de siete años en esta media hora ha sufrido una evidente recaída de DHS, se sabe como encuadrar la imprevista depresión de los trombocitos. Con esto quiero decir que la persona sigue viviendo, respirando, pensando y sintiendo mientras que la visitamos y nos entretenemos con ella. Ya me ha sucedido cientos de veces que le paciente viniese a la consulta o a hablar conmigo con las manos frías y se fuese con las manos calentísimas. ¿Qué había sucedido? Durante la consulta el paciente había tenido una conflictolisis. En este caso podemos incluso ver instantáneamente que ha sucedido en el cerebro. El edema crece rápidamente dentro y alrededor del Foco de Hamer provocando en este área el denominado “proceso expansivo”. E incluso de una media hora a otra podemos ver claramente el inicio de esta transformación en el cerebro.

Una paciente, que no había tenido jamás en su vida convulsiones, durante la conflictolisis, es decir, en el transcurso de la consulta en mi estudio, tuvo una crisis convulsiva, incluido incluso un “status epilepticus” que (a consecuencia del tratamiento no apropiado en la clínica de Bremen, en la que me vi obligado a ingresarla) le causó finalmente la muerte.

Incidentes parecidos normalmente suceden sólo si la ignorancia induce a un tratamiento totalmente insensato (en este caso con irradiaciones de cobalto en el cerebro contra las supuestas “metástasis cerebrales”).

Si vosotros, queridos lectores, hubieseis leído un único capítulo de todo el libro, deberíais entender en cualquier caso, habiéndolo leído con atención, que intento comunicaros.

Os he presentado uno tras otro todos los tipos de Foco de Hamer, tanto con actividad conflictual como con conflicto resuelto, en la fase de reparación y tras la fase de reparación. Para vosotros es más fácil que para mí, porque podréis comprender en un día lo que yo he tenido que elaborar fatigosamente durante años mientras me ponían todas las trabas posibles. Deseo que entendáis que todos los focos, si bien de aspecto diferente, siguen el mismo modelo y en sustancia no difieren, sino en las diferentes manchas negras y blancas, configuraciones concéntricas y expansivas, son solamente estadios evolutivos o grados de intensidad diferentes de los conflictos biológicos de nuestra alma materializados, y por lo tanto se vuelven visibles.

Con algunos ejemplos he intentado explicaros como hay que recomponer el mosaico en cada caso. Creedme, es muy gratificante cuando al final se consigue ayudar tanto a una persona de este modo.

Por eso he recogido un número relativamente grande de casos, en lo posible de cada localización de cáncer, de modo que podáis constatar siempre que en principio cada caso es original bajo el aspecto humano y psíquico, que no obstante todos siguen un sistema bien definido, y que no hay otro tan lógico en toda la

medicina. Siempre tenéis que considerar de modo sinóptico psique-cerebro-órgano, cada uno por separado, pero siempre teniendo en cuenta al mismo tiempo también los otros niveles.

Quizás despacito comenzaréis a entender también lo que entiendo cuando hablo de un sistema supradeterminado a propósito de la LEY FÉRREA DEL CÁNCER.

Los Focos de Hamer en principio no serían necesarios. Esto funciona también sin Focos de Hamer o sólo con la promesa tácita de que existen. Porque puedo establecer si el paciente se encuentra en fase de solución del conflicto o no cuando le doy la mano para saludarlo. Pero seríamos tontos si dejásemos escapar una oportunidad tan buena de diagnóstico. Dado que en nuestra medicina actual la psique tiene la mala reputación de ser intocable y entonces extraña en la verificación científica, hay que, literalmente, meter los Focos de Hamer bajo la nariz de los escépticos para que se despierten finalmente y no sigan dando un fin tan miserable a los pacientes.

#### **10.12. Una palabra para la técnica fotográfica: TAC cerebral o RM (resonancia magnética)**

A todos los pacientes les aconsejamos que lo primero de todo se hagan una TAC cerebral estándar o tomograma computerizado cerebral sin medio de contraste. Estándar significa que se trata de las habituales secciones que están paralelas a la base del cráneo.

La investigación “sin medio de contraste” tiene las siguientes ventajas:

1. El paciente recibe sólo la mitad de la dosis de rayos X (que en cualquier caso es reducida).
2. Sin medio de contraste no se producen alergias y ningún denominado shock anafiláctico, por lo tanto ningún tipo de percance. Llamamos a un método así “no invasivo”, es decir, no pesado.
3. El paciente está relativamente seguro de no encontrarse de repente frente a la cara seria de un radiólogo que le dice que su cerebro está lleno de “metástasis” o de “tumores cerebrales”. Las acumulaciones inocuas de glia, que los neurorradiólogos o los neurocirujanos llaman dogmáticamente “tumores malignos”, se colorean muchísimo con el medio de contraste.

Muchos radiólogos se enfurecen si se consiente hacer exámenes sin “medio de contraste”, porque su contingente de enfermos o de pacientes se reduce y por lo tanto también la utilización de las clínicas neuroquirúrgicas. Sobretudo: las posibilidades de sobrevivir tras una operación cerebral son muy reducidas. Por eso mis queridos lectores, no deberéis consentir jamás que os hagan cuatro cosas que normalmente ningún médico dejaría que le hicieran a él mismo:

1. Operaciones cerebrales o drenajes cerebrales (shunts), trepanaciones estereotácticas, etc...
2. Veneno químico de cualquier forma y dosis.
3. Rayos X e irradiaciones de cobalto de cualquier forma, por ejemplo de los huesos o del cerebro.



4. Morfina y todas las sustancias de síntesis parecida a la morfina (sulfato de morfina, buprenorfina, clorhidrato de tramadol, etc...).

La resonancia magnética (RM) no es del todo adaptada para la diagnosis del cerebro por cuanto no permite ver las configuraciones concéntricas de conflicto activo. Sólo cuando estas configuraciones concéntricas están activas mucho tiempo las vemos también en la RM, pero siempre peor que en la TAC normal.

Esto que gusta naturalmente es el hecho de que con la RM se pueden hacer secciones de cada nivel deseado, lo que puede ser de ayuda algunas veces en la fase de reparación, es decir, en un "proceso expansivo". Sin embargo es un tipo de examen muy largo (más de media hora) y a menudo los pacientes caen en el pánico y la claustrofobia a causa del tubo en el que se les mete y el ruido ensordecedor que acompaña al examen. Por lo tanto este examen no está adaptado a los niños.

Por el contrario la TAC cerebral normal sin líquido de contraste dura unos cuatro minutos.

Por lo demás todavía no está claro si la RM realmente sea tan inocua como se da por hecho. Probablemente las vibraciones de resonancia magnética son biológicamente más dañinas que los rayos X de la TAC.

En la RM se ven mal los cercos concéntricos en la fase de conflicto, activo porque la resonancia magnética reacciona principalmente a moléculas de agua. En la fase PCL se pueden ver muy claramente los desplazamientos espaciales, pero al observador le parecen mucho más dramáticos de lo que son realmente, sobretudo si usa el medio de contraste. Además molesta el hecho de que el investigador puede cambiar siempre las coloraciones (negro y blanco) así que para nosotros, que queremos ofrecer imágenes comprensibles al paciente, resulta difícil familiarizar al paciente con las técnicas de examen. Al final el paciente no entiende nada; a menudo sucede que cree que ve en la RM un enorme tumor que en una TAC normal sería casi inexistente.

Se puede decir por lo tanto que la RM a menudo deforma la realidad y así puede hacer caer en el pánico al paciente y es útil sólo en casos particulares (por ejemplo en los exámenes de hipófisis y parecidos).

### **10.13. Intervenciones quirúrgicas e irradiaciones del cerebro**

Las operaciones cerebrales son particularmente peligrosas por cuanto los afectados que ya tienen un conflicto activo, por ejemplo en la corteza cerebral (lo que hemos aprendido bien a conocer con los soldados heridos en la cabeza), a causa de la cicatriz de la operación reaccionan como si tuviesen dos conflictos activos en la corteza cerebral y se meten instantáneamente en constelación esquizofrénica. Gran parte de los afectados no consigue salir de ello o sólo con gran fatiga. De hecho con la intervención del cerebro, ya durante la biopsia para el agoaspirador, el cerebro se hiere de tal manera que no oscila más en su ritmo de base. La diferencia entre un Foco de Hamer reparado y una cicatriz postoperatoria del cerebro consiste en el hecho de que en el primer caso el cerebro tras la reparación vuelve a oscilar en el ritmo de base como antes, mientras que en el caso de una operación del cerebro ya no podrá hacerlo en toda su vida. Por lo

demás el agoaspirador no es otra cosa que una tremenda insensatez: tras la reparación del cerebro existe sólo glia, y entonces no hace falta ninguna histología para confirmar por enésima vez lo que es obvio.

#### **10.14. De la entrevista del Dr. Hammer con el Prof. Dr. P. Pfitzer, catedrático de patología y citopatología, decano de la facultad de medicina de la Universidad de Düsseldorf**

Entrevista autorizada del 13-7-1989 en Düsseldorf:

Dr. Hamer: Profesor Pfitzer, usted se ha prestado amigablemente a discutir, como citopatólogo y actual decano de la facultad de medicina de la Universidad de Düsseldorf, sobre el "Sistema ontogenético de los tumores" (y de las enfermedades oncoequivalentes). Su especialización tiene abarca la histopatología y la citopatología (patología de la célula y de los tejidos). Supongo que al mismo tiempo es también biólogo.

Prof. Pfitzer: Sí, biólogo y médico.

Dr. Hamer: El "Sistema ontogenético de los tumores" dice entre otras cosas que en los mismo órganos del cuerpo humano y animal siempre se encuentra el mismo tipo histológico de tejido, ¿lo confirma usted?

PROF. PFITZER: En principio si, naturalmente, con pocas excepciones, como la distopia de tejido, la denominada "diseminación de células estaminales" o endometriosis. Para el resto de los casos, lo confirmo.

DR. HAMER: Prof. Pfitzer, el "Sistema ontogenético de los tumores" dice también, algo sobre lo que muchos de sus colegas ya están de acuerdo, que en el caso de tumor en un punto X de un órgano corporal de cualquier persona, se encuentra siempre la misma formación de células tumorales, totalmente específica desde el punto de vista histológico. Entonces por ejemplo, en el tracto gastrointestinal como típico tumor en forma de coliflor con multiplicación celular, histológicamente siempre un adenocarcinoma, también en las anginas y en los alvéolos pulmonares, que bajo el perfil evolutivo pertenecen ambos al tracto gastrointestinal, así como el endometrio del útero (mucosa del útero), siempre un adenocarcinoma. Por el contrario en la mucosa oral, así como en el orificio del útero o en la vagina, en la mucosa bronquial o en la mucosa de la vejiga siempre una úlcera del epitelio pavimentoso que produce seguidamente un carcinoma epitelial. ¿Es usted también de esta opinión?

PROF. PFITZER: Normalmente hay acumulaciones semejantes, sin embargo no en el sistema bronquial.

DR. HAMER: Si fuese así entonces muchos ya habrían pensado que la histología tiene algo que ver con la topografía de los órganos y esta a su vez con la historia evolutiva del hombre y del animal. ¿Por qué nadie lo ha pensado nunca? ¿Quizás depende del hecho de que todos hemos mirado demasiado el detalle y demasiado poco los procesos globales del organismo, pasando por alto así lo más importante?

PROF. PFITZER: Sí, hoy en día estamos todos especializados más que nunca y ¿quién puede todavía tener una visión general de las disciplinas teóricas partiendo

de comparar los datos clínicos y la situación del caso individual en la cama del paciente?. Normalmente el patólogo ve al paciente sólo cuando éste ha muerto. El histopatólogo ve el tejido antes, pero existe también una gran tradición de subdivisiones sistemáticas excesivas (Organización mundial de la salud). La vista en conjunto clínico-patológica siempre ha sido perseguida, sin embargo todavía nadie había pensado en el “Sistema ontogenético de los tumores”.

DR. HAMER: El “Sistema ontogenético de los tumores”, como usted sabe, dice que no sólo en la misma ubicación en el órgano del cuerpo humano se encuentra normalmente la misma formación celular histológica correspondiente y también en el caso de tumores siempre la misma formación celular histológica correspondiente, pero que todas las formaciones celulares histológicas iguales vienen directas de la misma parte cerebral (por ejemplo todo el epitelio cilíndrico intestinal o en el caso de tumor el adenocarcinoma es directo del puente del tronco cerebral) y que tales regiones corpóreas histológicamente iguales tienen todas también contenidos conflictuales biológicos estrechamente afines con las regiones cerebrales cercanas.

PROF. PFITZER: Podría ser así, aunque el conjunto no me parece muy lógico. Para mí, en cuanto patólogo, sería de enorme valor poder comprobar este hecho: el neuropatólogo debería examinar todas las veces microscópicamente el punto en el cerebro que en la TAC cerebral se considera típico para ese tipo particular de cáncer.

DR. HAMER: Sin embargo existe una dificultad, profesor. En la fase de conflicto activo se puede reconocer muy bien el punto X en el mapa del cerebro, que es responsable de un cáncer en particular, gracias a su configuración concéntrica típica. Sin embargo si se extirpa esta zona cerebral, el neurohistopatólogo ya no puede ver nada. Por el contrario puede ver muy claramente una modificación en la fase de reparación vagotónica cuando en el mismo punto X, que mis adversarios llaman “Foco de Hamer”, encontramos un edema intra y perifocal o ya una acumulación de tejido glial. Entonces los neuroradiólogos o los neurocirujanos hablan de “tumor cerebral” (si encuentran solo éste) o de una “metástasis cerebral” si con anterioridad han descubierto otro cáncer en cualquier parte del cuerpo.

PROF. PFITZER: Cierto que nos podemos limitar a investigar el ámbito neurohistopatológico en esos casos, que según su definición, están ya en la fase de reparación vagotónica.

DH. Lo son todos los denominados “tumores cerebrales” o las denominadas “metástasis”, o por lo menos lo han sido una vez, pues de otro modo no tendrían ni edema ni tejido glial.

PROF. PFITZER: Señor Hamer, sus observaciones son muy audaces. Ahora entiendo que quiere decir. Pero ¿no podría ser también que el núcleo celular sea el responsable del control erróneo de las células; debe ser obligatoriamente el cerebro?

DR. HAMER: Hay un chiste: la señora Müller en el jardín dice que la corriente de todo el país llega desde la central eléctrica. “Puede ser”, dice la señora Mayer, “pero nuestra corriente llega desde la presa sin más”. El hecho de que cada célula es controlada por su “mini cerebro”, es decir, por el núcleo, está fuera de discusión para mí, sin embargo, ¿quién podría coordinar los núcleos celulares si no únicamente nuestro gran ordenador cerebro?

PROF. PFITZER: Sí, señor Hamer, usted tira a la basura toda la medicina con su "sistema ontogenético de los tumores".

DR. HAMER: Y me parece que es el momento de hacerlo. Porque el sistema ontogenético de los tumores puede ser aceptado como correcto en el plano histológico-citológico y es mucho más fácil de probar en los planos cerebral y psíquico mediante la verificación de la reproductibilidad, ¿no cree, ilustre decano, que deberíamos sacar las relativas consecuencias lo más rápidamente posible?

PROF. PFITZER: Sí, si el sistema ontogenético de los tumores se puede verificar en todos los ámbitos parciales, entonces las consecuencias son realmente enormes.

DR. HAMER: La primera consecuencia para los pacientes sería el hecho de que lo más rápidamente posible les podríamos anunciar: nos estábamos equivocando. El cáncer no era un grupo de células enemigas que crecen salvajemente y enloquecidas, sino que las células cancerosas malignas, que se supone que proliferan invadiendo el cuerpo desordenadamente, o las úlceras, seguían siempre y sin excepción una regla férrea en su desarrollo ontogenéticamente preestablecido.

PROF. PFITZER: Sí, sería correcto.

DR. HAMER: La segunda consecuencia sería que tendríamos que hacer desaparecer lo más rápidamente posible la idea de las denominadas "metástasis", en cuya existencia ha creído hasta ahora la medicina oficial. Se ha pretendido que, con una acrobacia de fe horrible, imaginásemos gracias a metamorfosis alternas, salvajes y fulminantes, carcinomas del intestino delgado, en mitosis, del endodermo, pudiesen transformarse en osteolisis óseas necrotizantes de la hoja embrional mesodérmica para al final poder producir también "mediante metamorfosis metastática" las denominadas "metástasis cerebrales" del ectodermo. Todos han creído que entendían esta insensatez que un médico medianamente crítico no podría aceptar nunca.

PROF. PFITZER: Señor Hamer, aquí no puedo estar de acuerdo con usted. Hasta ahora hemos visto las cosas de diferente modo. Soy consciente de que necesitamos muchas hipótesis añadidas para la vieja medicina oficial. Por lo que respecta al desarrollo de la célula cancerosa es cierto que sólo existen hasta ahora pruebas indirectas sobre el hecho de que la célula cancerosa llegue a través de la sangre arterial al punto donde crea metástasis.

DR. HAMER: La tercera consecuencia sería aquella por la que en base al sistema ontogenético de los tumores, por primera vez, hay que determinar que formación celular, originada en la hoja embrional, produce proliferación o necrosis de las células en una cierta fase. De hecho es ciertamente una locura tenerse que imaginar que un adenocarcinoma del intestino grueso (que "crece" por mitosis en la fase de conflicto activo), como denominada "metástasis" pueda desencadenar un sarcoma óseo, que "crece" exclusivamente en la fase de reparación. En el momento, inconscientes como niños, hemos mezclado las fases simpaticotónica y vagotónica llamando a todo simplemente metástasis. Señor profesor, ¿estás consecuencias son lógicas?

PROF. PFITZER: Son preguntas a las que tienen que responder los clínicos.

DR. HAMER: Una consecuencia posterior y final debería ser la eliminación de las actuales concepciones relativas a los denominados tumores cerebrales y a la metástasis cerebral, que de hecho no pueden existir.

PROF. PFITZER: ¿Qué intenta decir?

DR. HAMER: Lo primero de todo una cosa. ¿es cierto que las células cerebrales tras el nacimiento no puede ya subdividirse o multiplicarse?

PROF. PFITZER: Sí.

DR. HAMER: Lo único que se puede multiplicar en nuestro cerebro es el tejido conector, denominado "tejido glial" y estas células de tejido conector del todo inocuas se multiplican exclusivamente en la fase de reparación, sólo durante o tras esta fase se pueden colorear con el medio de contraste, como bien sabe cualquiera que trabaje en este campo.

PROF. PFITZER: Que sean inocuas lo pongo en duda.

DH. Pongamos, profesor, que usted ha diagnosticado un glioma en 100 casos de denominado "tumor cerebral", ¿qué otra cosa podría haber diagnosticado desde el momento en el que, además de las células cerebrales que no se multiplican o de las células de tejido glial (inocuo) que se han multiplicado o se están multiplicando todavía, ahí no encontramos nada más?

PROF. PFITZER: En el caso de un tumor primario, naturalmente.

DR. HAMER: Sin embargo si un asistente diligente pudiese establecer seguidamente que para los 100 casos en los que ha diagnosticado un glioma, los resultados de la autopsia presentan en alguna parte del cuerpo un cáncer pequeño o grande, que no se había descubierto, porque no había mostrado síntomas o molestias, ¿intentaría entonces a posteriori "transformar" el glioma diagnosticado en una denominada metástasis cerebral? Es decir, intentaría considerar los Focos de Hamer, por ejemplo, como un adenocarcinoma del vello intestinal o definir los Focos de Hamer incluso como osteólisis ósea o sarcomas?

PROF. PFITZER: Sí, aquí me pone en un apuro, porque yo hasta ahora no he intentado mirar las cosas según su metodología. Admito que los gliomas polimorfos a menudo pueden ser interpretados como tejidos histológicamente diferentes.

Düsseldorf, a 13 del 7 de 1989

## **11. El significado de ser zurdo o diestro**

Notoriamente la mayor parte de las personas realiza los esfuerzos pesados con la mano derecha. Estas personas, que son la mayoría (60%), son diestros, mientras que la minoría, es decir, las personas que trabajan con la mano izquierda, es zurda.

Pero la distinción en derecha e izquierda no siempre es del todo clara, aunque uno de los lados tenga la preferencia. Mi hijo, por ejemplo, lanza con la derecha, escribe con la izquierda, coge el martillo con la izquierda, golpea el balón con el pie derecho y puede jugar al tenis casi tan bien con una mano como con la otra.

Sin embargo es zurdo. Hay dos test válidos para establecer que mano es la preferida.

Primer test: se pide al paciente que aplauda con si estuviese en el teatro. La mano que está arriba es la dominante.

Segundo test: se pide al paciente que piense en un niño. La madre diestra aprieta al niño con la mano izquierda contra su pecho y le hace la "sillita" con la derecha. Una mujer zurda se comporta exactamente al contrario.

Además del ser zurdo parece que exista también una "lactancia del lado izquierdo" y un "oído del lado izquierdo" de los que hablaremos seguidamente.

El ser zurdo tiene un significado práctico muy determinante. Durante mucho tiempo me he roto la cabeza antes de comprender que en el cerebro existía una diferencia entre ser diestro y zurdo. Ahora he comprendido que existen los siguientes comportamientos:

**Nótese:**

**El zurdo transfiere el conflicto al lado opuesto del cerebro respecto al diestro. Desde ese momento todo se desarrolla análogamente a lo que sucede para el diestro, pero en el lado opuesto.**

Esto en la práctica significa:

Una mujer zurda no puede sufrir un cáncer del cuello del útero a causa de un conflicto sexual, sino sólo en constelación esquizofrénica o a causa de un conflicto de territorio (tras la edad crítica).

Análogamente un hombre zurdo, por ejemplo, no puede sufrir un infarto del corazón izquierdo por un conflicto de territorio, si no (en la fase PCL) un infarto del corazón derecho con embolia pulmonar.

Este ser zurdo entonces tiene una importancia muy grande en la práctica porque en un primer análisis parece que todo es un caos, pero en un examen más atento es altamente lógico y coherente.

El zurdo en la práctica está sólo "polarizado" de un modo diferente desde el nivel psíquico al cerebral. Por ejemplo, si una mujer zurda sufre un conflicto sexual con FH en la zona periinsular derecha, en ese caso esta joven mujer puede tener un infarto del corazón izquierdo si el conflicto tiene una duración suficiente. Porque en cualquier caso es la zona derecha periinsular la que gobierna el corazón izquierdo. O puede sufrir un adenocarcinoma bronquial por un conflicto de susto imprevisto.

El ser zurdo nos muestra de un modo totalmente particular que los conflictos biológicos no tienen nada que ver con la psicología tradicional, pero que están determinados biológicamente. Porqué no se debe considerar "puramente psicológico" el hecho de que una joven mujer zurda, como se puede leer en el capítulo sobre las psicosis, a causa de un conflicto sexual sufra los síntomas orgánicos de un conflicto de territorio zurdo y a la fuerza una depresión en la esfera psíquica.

Biológicamente tiene que tener algún sentido el hecho de que cerca del 40% de las personas sean zurdas o reaccionen "en el polo opuesto" también en sus

conflictos. He reflexionado largamente sobre cual podría ser este sentido, llegando a la conclusión de que los zurdos representan las “personas de reserva en caso de catástrofe”.

Obviamente de primeras esta suposición no parece que sea nada más que una especulación. Pero en la naturaleza nada sucede sin sentido.

Imaginémonos que en un grupo de monos en un espacio separado, por ejemplo en un valle inaccesible, se produce una especie de “catástrofe conflictiva” que destruye de golpe a todos los monos macho. Las monas “diestras” cuando se vuelven a poner nuevamente en celo sufren un conflicto de no ser poseídas y, no habiendo ningún remedio a la vista, pueden morir por ello. Sobrevivirían sólo las monas femeninas zurdas, que también sufren un conflicto sexual, pero que a causa de ser zurdas, tendrían los síntomas de un conflicto de territorio, que a nivel psíquico se traduce en una depresión, localizado periinsularmente a la derecha en el cerebro, y que a nivel orgánico causa un carcinoma ulcerante de las coronarias. Pero a causa del excedente hormonal femenino esos conflictos normalmente tienen un desarrollo más o menos abortivo, es decir, no llegan a un efecto pleno.

Análogamente también la depresión podría ser considerada una especie de “fase de supervivencia de consumo mínimo” durante la cual la hembra animal, incluso zurda, espera un momento mejor y entra en una especie de letargo psíquico.

Hacer descubrimientos significa sólo escuchar el grito de la naturaleza. Nosotros, pequeños aprendices de brujo, no tenemos ningún derecho a llamar “enfermizas”, sólo porque no las comprendemos, todas las cosas que en la naturaleza han funcionado perfectamente durante cientos de millones de años. Quién sabe cuantas veces en la larga historia de la humanidad, esas “mujeres de reserva” han permitido la supervivencia de toda una estirpe o un pueblo.

Lo mismo podría suceder para los hombres zurdos, que en el caso de un conflicto de territorio no tienen ningún infarto cardíaco izquierdo en la fase PCL. Hasta ahora sabíamos muy poco de esto.

También los animales son zurdos o diestros, algunos perros dan siempre la pata izquierda, sin embargo la mayor parte da siempre la derecha.

Algunos gatos atrapan el ratón con la pata derecha, otros con la izquierda.

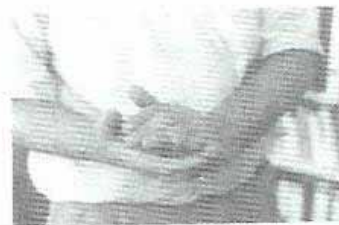El ser zurdo se presenta normalmente al mismo tiempo en las patas anteriores y en la posteriores, es decir, los zurdos de “mano” lo son también de “pie”.

Además existe un dextrismo para el oído y la lactancia, o así al menos se supone. Respecto al oído todavía no puedo hacer ninguna afirmación segura, porque no tengo la experiencia suficiente en este campo. Pero respecto a los ojos sí que puedo decir algo: visiblemente las fibras del nervio óptico se cruzan parcialmente; por eso las hemipartes izquierdas de la retina reciben todos los rayos que llegan por la derecha (y caen en la mitad izquierda de la retina de los dos ojos), las hemipartes derechas reciben todos los rayos que llegan desde la izquierda (y golpean la mitad derecha de la retina de los dos ojos). Pero las fibras de la fovea central entran en la hemiparte lateral de la retina y por lo tanto llevan las imágenes preferentemente a la retina homolateral.

## **11.1 Zurdismo y dextrismo – el test del aplauso**



## 11.1 Die Links- und Rechtshändigkeit - der Klatschtest



linke Hand oben =  
Linkshänder



rechte Hand oben =  
Rechtshänder

Der Klatschtest ist die einfachste Möglichkeit zur Prüfung von Rechts- und Linkshändigkeit. Er gehört vor die Auswertung eines jeden Hirn-CTs. Die oben liegende Hand ist die führende und entscheidet die „Händigkeit“.

Im einzelnen bedeutet das folgendes:

### a. Stammhirn:

Die tiefen Teile des Pons sind unpaarig von der Funktion, nicht von der Anatomie her. D.h. die Abfolge der Konflikte des Magen-Darm-Traktes (Mund, Speiseröhre, Alveolen<sup>195</sup>, Magen, Leber, Pankreas, Dünndarm, Dickdarm, Mastdarm, Harnblase [Trigonum-Anteil] und Eileiter) erfolgt von medial<sup>196</sup>-dorsal nach rechts-lateral, nach medial-ventral<sup>197</sup>, nach links-lateral und nach medial-dorsal (siehe Stammhirn-Schema, Kap. 16) entgegengesetzt dem Uhrzeigersinn.

Aber schon die Übergangszonen (Kleinhirn-Brückenwinkel) zeigen Paarigkeit (z.B. Akustikuskern). Die Akustikuskernkerne versorgen das Mittelohr im biologischen Konfliktfall „Ich habe den ‚Hörbrocken‘ d.h. die Information nicht mitbekommen“, sind aber zum Organ nicht gekreuzt.

Auch die im Mittelhirn gelegenen Relais, bis zum ins Marklager des Großhirns angrenzenden Nierenparenchym-Relais, sind zwar paarig, aber nicht gekreuzt vom Gehirn zum Organ.

### b. Vom Kleinhirn an

erhält die Rechts- und Linkshändigkeit Bedeutung. Daher gilt für alle Relais des Kleinhirns und des gesamten Großhirns, daß die Korrelation vom Gehirn zum Organ gekreuzt ist. Trotzdem unterscheiden sich Klein

<sup>195</sup> Alveole = Lungenbläschen

<sup>196</sup> medial = nach der Mittelebene des Körpers zu gelegen, mittelwärts

<sup>197</sup> ventral = bauchwärts, zum Bauch gehörend

mano izquierda arriba = zurdo    mano derecha arriba = diestro

El test del aplauso es el método más simple para determinar el dextrismo o el zurdismo. Se realiza antes de interpretar cualquier TAC cerebral. La mano que está arriba es la que guía y define si una persona es zurda o no.

En particular es importante lo siguiente:

a. Tronco cerebral:

- 11 las partes profundas del puente no son pares en la función, sino en la anatomía. Es decir, la secuencia de los conflictos del tracto gastrointestinal (boca, esófago, alvéolos, estómago, hígado, páncreas, intestino delgado, intestino grueso, recto, trigono vesical y trompa ovárica) se produce en el tronco cerebral en sentido antihorario partiendo de la localización del FH medio dorsal (ver esquema del tronco cerebral, cap. 16).
- 12 Y ya las zonas de transición entre el tronco cerebral y cerebelo muestran geminación (por ejemplo, núcleo acústico). Los núcleos acústicos pertenecen al oído medio en el conflicto biológico “no he recibido el bocado, es decir, la información”, pero no están cruzados respecto al órgano.
- 13 También los relés situados en el mesencéfalo, incluido el cercano relé del parenquima renal situado en la médula cerebral, son pares pero no están cruzados desde el cerebro al órgano.

d. A partir del cerebelo:

- 14 Se evidencia el significado del dextrismo y del zurdismo. Entonces de esto resulta que para todos los relés del cerebelo y de todo el neocéfalo la correlación desde el cerebro al órgano está cruzada. A pesar de eso el funcionamiento de los órganos directos del cerebelo (cerebro antiguo) y del neocéfalo continúan siendo diferentes aunque para los dos el zurdismo y el dextrismo funcione del mismo modo.
- 15 Con diferencia de la corteza cerebral, en el cerebelo los conflictos golpean siempre rigurosamente respetando la correlación entre contenido conflictivo y órgano. Es decir, los lados del cerebelo están siempre ligados al tema del conflicto. Un conflicto de preocupación madre/niño en una mujer diestra golpea siempre a la derecha lateralmente en el cerebelo, afectando las glándulas mamarias del pecho izquierdo. Si la paciente sufre otro conflicto de preocupación madre/niño a causa de otro hijo o un conflicto de preocupación hija/madre por su propia madre, entonces estos dos conflictos se manifiestan en el mismo relé del cerebelo como Foco de Hamer. Aunque sufra otros dos conflictos de ataque contra el lado izquierdo del vientre o del seno (mesotelioma peritoneal y pleúrico) reaccionará el lado derecho del cerebelo que en ese punto tendría cinco Focos de Hamer activos en configuración concéntrica, mientras que a la izquierda no habría ningún foco.

16 Cuando dos conflictos han golpeado dos hemisferios diferentes del cerebelo hablamos de “constelación esquizofrénica del cerebelo”, de la que deriva una fuerte disfunción de la emotividad en modo paranoico-delirante y sin que se vea influenciada la capacidad de pensar de un modo lógico-formal. Por ejemplo: “Estoy como quemado, me siento del todo vacío, ya no tengo ningún sentimiento”.

e. Médula cerebral:

17 también aquí, en la zona de la médula cerebral, el contenido conflictivo y la referencia al órgano son siempre unívocos, es decir, ligados al tema del conflicto.

f. En el relé cortical del neoencéfalo:

18 La relación unívoca del relé cortical con el órgano es posible sólo en una excepción: el carcinoma ulceroso ductal de los conductos latíferos que se acopla al relé del cerebelo para las glándulas mamarias respecto al lado y al zurdismo o al dextrismo.

Aquí de hecho entra en juego un factor del todo nuevo: en los conflictos corticales directos del neoencéfalo la relación del relé cerebral con el órgano ya no es unívoca como en el cerebelo, dado que los órganos son sólo en parte dobles (como por ejemplo los ojos), el zurdismo o el dextrismo y la situación conflictiva instantánea deciden qué relé del cerebro puede volverse FH y cual será el órgano afectado. La relación del cerebro con el órgano permanece sin embargo siempre unívoca.

Es decir: si una mujer zurda sufre un conflicto de identidad, el FH surge en el hemisferio derecho del neoencéfalo (temporalmente) y a nivel orgánico produce una úlcera del estómago o del colédoco. Sin embargo si seguidamente sufre otro conflicto de identidad por un nuevo motivo, no puede reaccionar corticalmente en el hemisferio derecho del neoencéfalo, sino que sufre este segundo conflicto de identidad a la izquierda temporalmente y a nivel orgánico aparecen úlceras del recto que en la fase PCL se vuelven hemorroides si las úlceras estaban situadas cerca del fin del ano. Mientras que están activos los dos conflictos (a la derecha y a la izquierda corticalmente) la paciente está en constelación esquizofrénica.

Las preguntas respecto a como se advierte un conflicto (se en modo masculino o femenino) e donde se manifiesta eso en el cerebro depende no sólo de la situación hormonal real (postmenopausia, embarazo, píldora anticonceptiva, necrosis ovárica etc.) sino también del zurdismo o dextrismo de la persona.

Los conflictos además se modifican, o pueden estar privados de su contenido si cambian las premisas (constelación conflictiva actual, situación hormonal, etc). Entonces pueden pasar de un hemisferio al otro y entonces en lugar de una úlcera del recto se producirá una úlcera del estómago y viceversa.

La relación entre el cerebro y el órgano sin embargo es siempre unívoco, es decir, cuando un conflicto ha activado un determinado área cerebral, entonces

afecta al órgano relativo y bien determinado, incluso si el conflicto permanece activo y no “salta” al otro hemisferio seguidamente a la modificada situación conflictiva u hormonal.

Es además importante recordar que naturalmente la inervación de las extremidades derechas, o de toda la parte derecha del cuerpo, se produce sin excepción desde el lado izquierdo del cerebelo y del neocéfalo. Esto no se modifica jamás desde la nacimiento hasta la muerte.

## **11.2. La lactancia a la izquierda y a la derecha**

Aquí se quiere dirigir la atención hacia un fenómeno que será descrito mejor a propósito del conflicto de miedo en la nuca.

Me he dado cuenta de que los ojos no tienen la misma función. Ejemplo: una joven condesa de veinte años de Francia que era enfermera había peleado con los médicos acusándoles de ser inhumanos. La enfermera jefe estaba de parte de los médicos. Desde entonces la enfermera fue perseguida sin tregua. En el momento de la pelea, en el curso de la cual fue amenazada con graves consecuencias, había sufrido un DHS con conflicto de miedo en la nuca y en los meses siguientes, durante los que había sufrido nuevos despechos a diario, cada vez podía ver menos con el ojo derecho hasta no ver casi nada. La enfermera no decía nada porque era demasiado orgullosa para lamentarse, así que permaneció callada y comenzó a adelgazar hasta que se convirtió en piel y huesos. Al final intervino su familia, a la que contaron lo que había sucedido en el hospital. La enfermera jefe fue sustituida y la pesadilla llegó a su fin. Lo particular de este caso es que esta enfermera (zurda) no conseguía acordarse de la cara de las personas. Veía cualquier desconocido llegar al departamento y cuando volvía después de cinco minutos le preguntaba nuevamente quien era. Parece que una mujer diestra, que tiene su hijo en el lado izquierdo, perciba la cara del niño con el ojo derecho, cuya fovea central mira hacia la izquierda. Además parece que la fovea central derecha esté predispuesta, en general, justo con la retina derecha, a comparar las caras y a recordarlas.

Estoy seguro de que en las mujeres zurdas es al contrario. Cierto que tienen sentido que una madre que coge al niño a la derecha, como hace la zurda, se imprima en la mente el rostro del niño con el ojo izquierdo. También podemos imaginar, y ya ha sido probado en parte, que las diferentes tareas estén diferentemente distribuidas entre las dos partes de la retina de los dos hemisferios. Para todos estos procesos biológicos o leyes tenemos que intentar siempre encontrar una analogía entre el hombre y el animal, porque sólo en tal caso se trata realmente de una ley biológica.

Un niño crece fuerte, la mayor parte de los cachorros todavía más. La madre, cada día, tiene que aprender la cara actual de su cachorro. Si los hombres vivieran todavía en grandes familias, también para las madres sería importante esta capacidad arcaica que llamamos “instinto” en el caso de los animales. Un animal madre, por ejemplo, en la grey, necesita de esta capacidad para que el cachorro

pueda sobrevivir. Los ejemplares que no poseen tal capacidad se extinguen en el curso de pocas generaciones. Si para una especie animal son importantes los ojos, para otra es el oído. Las madres de algunas especies animales consiguen entender gracias a mínimas diferencias del llanto, del gruñido, etc., que se trata de su cachorro. Mostradme una sola perra que entre 50 cachorros recién nacidos no sea capaz de encontrar al suyo. Nos podríamos incluso atrever a enunciar una teoría muy interesante:

1. El diestro lo es porque el ojo izquierdo que mira hacia la derecha (entiéndase la fovea central) garantiza la orientación de la mano derecha y por lo tanto puede dirigir la mano derecha. Intentad pensar en como veis un clavo clavado en la pared: el ojo derecho no puede ver nada porque la vista se impide con el martillo. El ojo izquierdo (fovea central) orienta y dirige el movimiento. El diestro toma la mirada con la fovea central izquierda. El tenista no tira mejor a la derecha porque el movimiento es más fácil, sino porque el ojo izquierdo puede dirigir, mientras que al contrario tiene que golpear a ciegas.
2. En los zurdos todos estos procesos se dan a la inversa. El ojo derecho dirige el movimiento, el ojo izquierdo está predispuesto a recordar la cara del propio hijo, de la madre y también de todos los que pertenecen a la propia especie.

La madre diestra “reconoce” a su hijo con el ojo derecho que mira hacia la izquierda (fóvea central), el hombre diestro mide su territorio con el ojo izquierdo que mira hacia la derecha. El diestro reconoce la cara de sus seres queridos con el ojo derecho (“vuestra sonrisa es el paraíso, inolvidable), pero mide a sus adversarios con el ojo izquierdo. Es decir, que no tiene necesidad de acordarse de su cara, sino sólo de buscar el momento justo para poder golpearles.

Por la derecha no le puede pasar nada al luchador, teniendo “a vista” ese lado, el peligro sólo puede llegar por la izquierda, por lo que intenta cubrir este “lado ciego” con el escudo.

Una particularidad más: una mujer zurda, que enferma de un conflicto sexual femenino (véase depresión, primer caso), pero que como zurda muestra el correspondiente Foco de Hamer en la zona periinsular derecha, no pierde jamás la función de los ovarios. Es decir, sigue teniendo ovulación y menstruación, mientras que una diestra no tendría ovulación. Por eso en el pasado a muchas mujeres, a menudo jóvenes, el conflicto les duraba tras la DHS, porque muchas jóvenes creían que estaban embarazadas a causa de la amenorrea.

No quiero hacer profecías, pero el zurdismo es mucho más significativo para la medicina futura de lo que hayamos podido suponer hasta ahora.

rechts  
erung  
kann.  
Wand  
wird  
entra-  
ndige  
chligt  
einfä-  
er die

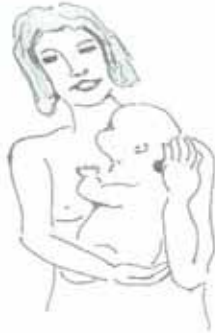kehrt.  
ir das  
r hin-

echten  
n aber  
iesicht  
r Lät-  
it dem  
iesicht  
ann er

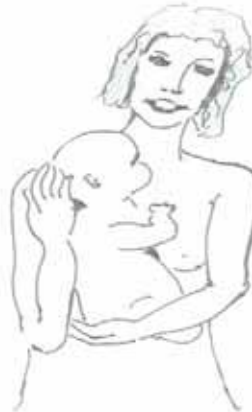er „im  
„blin-

üblich-  
hände-  
erliert  
sprung  
en Ei-  
n oder  
reh die

hr viel  
ter an-



*So hält eine rechtshändige Mutter typischerweise ihr Kind: Die linke Hand drückt das Köpfchen an die Brust, die rechte Hand unterstützt das Gesäß des Kindes. Die rechtshändige Mutter schaut ihr Kind mit dem rechten Auge an.*



*So hält die linkshändige Mutter typischerweise ihr Kind, genau umgekehrt wie die Rechtshänder-Mutter. Die linkshändige Mutter schaut es mit dem linken Auge an!*

### 11.3 Bedeutung der Linkshändigkeit für die klinische Diagnostik

In der Medizin interessieren alle Zusammenhänge physiologischer Art, ganz besonders aber interessieren sie, wenn sie, wie hier, so gravierende Auswirkungen auf Diagnostik und Therapie in jedem einzelnen Falle haben.

Die Linkshändigkeit ist ja keineswegs eine alberne Spielerei der Natur, als was sie heute gewöhnlich angesehen wird, denn es kommt ja hinsichtlich der Konflikte einer funktionellen Ausschaltung der Hormone gleich. Wie ich im Kapitel Psychosen an dem 1. Fall von Depression beschrieben habe, kann also eine Linkshänderin bei einem weiblich-sexuellen Konflikt die Organ-

Una madre diestra coge a su niño de justo este típico modo: con la mano izquierda aprieta la cabecita al pecho y con la derecha sujeta al niño. La madre diestra mira a su niño con el ojo derecho.

Una madre zurda coge a su niño al contrario que la madre diestra. La madre zurda lo mira con el ojo izquierdo.

### **11.3. Significado del zurdismo para el diagnóstico clínico**

En la medicina se implican todos los nexos de naturaleza fisiológica, pero en particular aquellos, como aquí, que tienen efectos poderosos en el diagnóstico y en la terapia de cada caso individual.

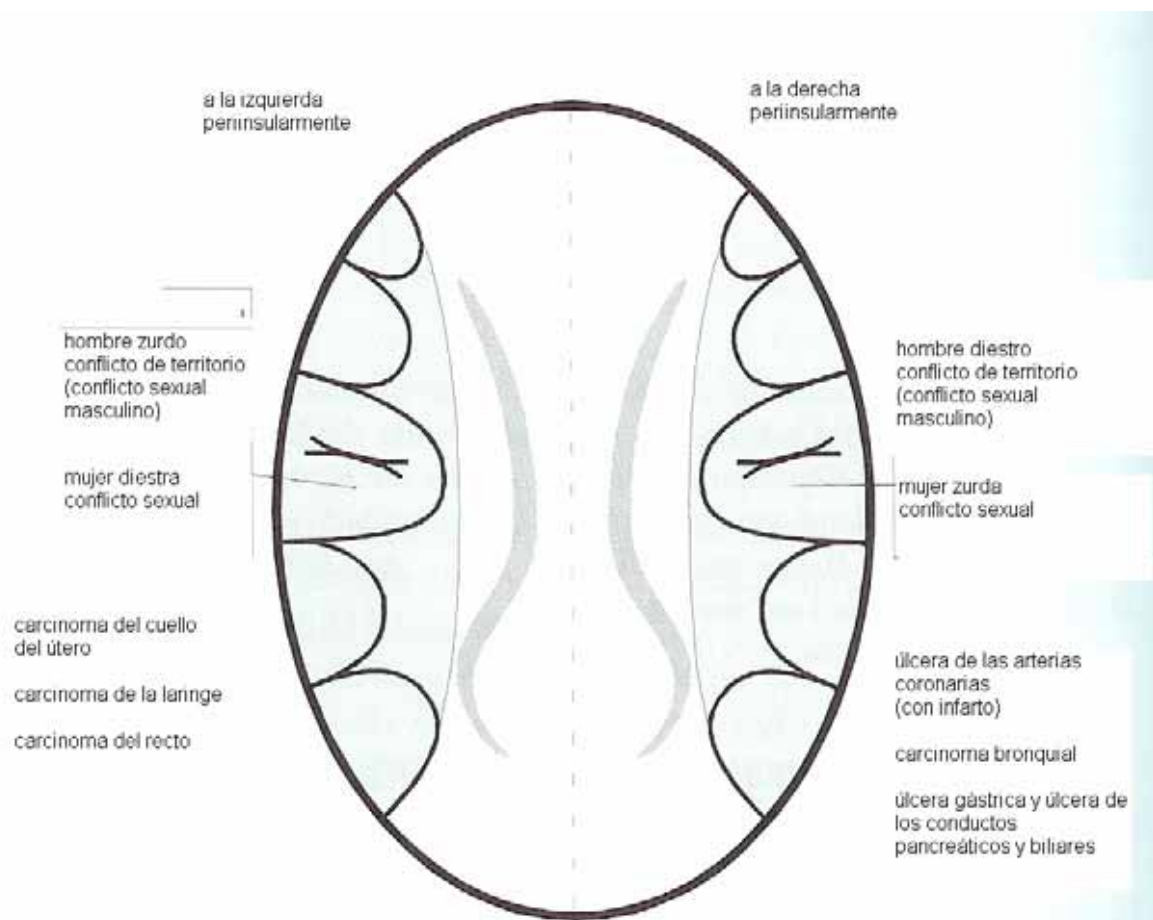
El zurdismo no es para nada una cosa extraña de la naturaleza, como se ha mantenido a menudo hasta ahora, porque respecto a los conflictos se produce una interrupción funcional de las hormonas.

Como he explicado en el capítulo sobre las psicosis, en el primer caso citado sobre la depresión, por un conflicto sexual femenino una zurda puede sufrir los síntomas orgánicos que una mujer diestra sufriría sólo tras la menopausia o en la vejez (con un conflicto de territorio).

Los hombres zurdos con un conflicto de territorio no pueden sufrir un infarto del corazón izquierdo en la fase PCL, a excepción de cuando son viejos y tienen una reacción femenina, pero entonces a nivel psíquico tampoco pueden tener ya ningún conflicto de territorio, sino un conflicto sexual femenino. Sólo la dirección de los conflictos, por decirlo así, tiene invertida la polaridad.

Desde el ordenador cerebro al órgano, todo se produce siempre del mismo modo. De ahí deducimos que el zurdismo tiene mucho que ver con la sexualidad y con las hormonas.

Corte esquemático del neoencéfalo



Entre diestros y zurdos sólo está invertida la relación entre el nivel psíquico y el cerebro. Del nivel del cerebro al nivel del órgano, por contra, la correlación es constantemente unívoca.

Quizás se comprende más fácil al contrario: un cáncer del cuello del útero siempre tiene un Foco de Hamer a la izquierda periinsularmente, pero sólo en las mujeres diestras deriva de un conflicto sexual.

El zurdismo, como hemos visto, es importante porque decide la indecencia del conflicto a nivel cerebral. Establece también que enfermedad pueden sufrir los pacientes por un cierto conflicto. El zurdismo, por ejemplo, decide también en qué conflicto podemos prever una depresión, en la zurda por ejemplo, con un conflicto sexual (femenino), mientras que en la diestra sólo antes o poco después de la menopausia, es decir, en el denominado "empate hormonal".

El macho diestro muy afeminado, en empate hormonal por lo tanto, cae en depresión cuando todavía está en condiciones de sufrir un conflicto de territorio. Por el contrario el macho zurdo afeminado cae en depresión cuando ya no es masculino, es decir, reacciona ya de modo femenino en empate hormonal.

Los homosexuales muy femeninos se comportan como las mujeres, los partner más masculinos, como los hombres. En los zurdos homosexuales nuevamente todo es al contrario a nivel cerebral.



Se puede invertir la reacción femenina o masculina también mediante los inhibidores de las hormonas sexuales. El mismo efecto, en esta dirección entendiéndolo bien, lo tienen los citostáticos de modo facultativo (no obligatoriamente).

Cuando un día la Nueva Medicina se convierta en una regla fundamental de toda la medicina y la biología, se podrá medir la estupidez que comete la medicina, hoy oficial, con su manipulación irracional a base de bloqueadores hormonales sexuales.

Esta estupidez se comete en la medicina tradicional sobretodo por falta de conceptos concretos. El efecto peor está en el hecho de que con estos bloqueadores de hormonas sexuales, entre los que entra desafortunadamente la píldora anticonceptiva, el Foco de Hamer "salta" de un lado cerebral al otro. Esta transposición del Foco de Hamer condicionada por las hormonas o, mejor, condicionada por el bloqueo de las hormonas, no sólo no ha ayudado a muchísimos pacientes, sino que ha causado el cáncer correspondiente al hemisferio cerebral opuesto. A causa del bloqueo de las hormonas resulta que un individuo, condicionado hormonalmente, reacciona justo del modo contrario respecto al período precedente a la "terapia" hormonal.

Por ejemplo, una mujer, que antes reaccionaba de modo muy femenino y por lo tanto podía sufrir un conflicto sexual femenino con un carcinoma del cuello del útero, tras el bloqueo de las hormonas inducido por fármacos prescritos por los aprendices de brujo, de repente reacciona de un modo masculino y del carcinoma del cuello del útero, que ahora se ha parado, pasará a una úlcera de las arterias coronarias.

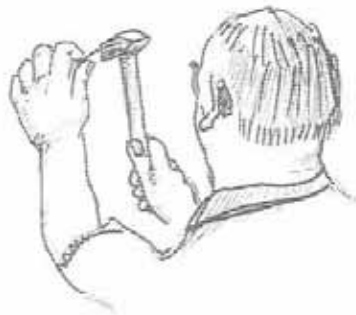Pero esto en el lenguaje de la medicina clásica se llama enseguida "metástasis", pequeñas células cancerosas malignas que no fueron destruidas por el aprendiz de brujo, pero que, inadvertidas, astutamente y en secreto, tal cual imaginan que es lo que hacen estos "pequeños diablos", han llegado a través de la sangre al órgano nuevo. Y estos "diablillos" se comportan tan educadamente que siempre causan el mismo tipo de proliferación cancerosa en el mismo punto. Por lo tanto no son tan diablos como se sostiene normalmente.

Si a una joven mujer zurda, que tiene un conflicto sexual y, en cuanto zurda, una depresión y los signos corporales de un conflicto de miedo en el territorio, de territorio o de rencor en el territorio (con carcinoma bronquial, angina de pecho, úlcera del ventrículo) se le dan bloqueantes hormonales, inmediatamente puede sufrir, por ejemplo, un carcinoma del cuello del útero.

männlich und aus dem Gebärmutterhals-Karzinom, das nun stillsteht, wird ein Koronar-Ulcus-Karzinom, was Zauberlehrlinge zu verantworten haben.

Das aber sind nun plötzlich im schulmedizinischen Sprachgebrauch der Zauberlehrlinge „Metastasen“, kleine, böse Krebszellen, die nicht etwa vom Zauberlehrling verbockt wurden, sondern die sich - niemals beobachtet - schlitzohrig, wie man sich solche kleinen „Teufelchen“ vorstellt, heimlich durch das Blut ins neue Organ gearbeitet haben. Aber immerhin benehmen sich die kleinen „Teufelchen“ so gesittet, daß sie immer an der gleichen Stelle auch den gleichen Krebs hervorrufen. Ganz so diabolisch scheinen sie denn doch nicht zu sein!

Verabreicht man einer linkshändigen jungen Frau, die einen sexuellen Konflikt hat und als Linkshänderin eine Depression und die körperlichen Zeichen eines männlichen Revierangst-, Revier-, oder Revierrager-Konflikts (mit Bronchial-Ca, Angina pectoris., Ulcus ventriculi), Hormonblocker, dann kann sie auf der Stelle z.B. ein Gebärmutterhals-Karzinom erleiden.



*So nagelt ein Rechtshänder einen Nagel in die Wand: Das linke Auge sorgt für die notwendige Orientierung und dirigiert. Das rechte Auge ist mehr oder weniger hinter dem Hammerkopf, kann also den Nagel gar nicht sehen. Das rechte Auge ist bei solcher Beschäftigung nicht gerade blind, aber nicht in Funktion!*

Überhaupt wird uns das Problem der Hemisphären-Unterschiedlichkeit, glaube ich, noch sehr weitgehend beschäftigen. Es ist eins der Grundprobleme der Diagnostik überhaupt. Einen Patienten nicht nach seiner Rechts- bzw. Linkshändigkeit gefragt zu haben, gilt in meinen Augen als größlicher Fehler, denn es ist für die Zuordnung der Konflikte zu den Hamerschen Herden und der Krebsgeschwulst oder Nekrose am Organ von großer Wichtigkeit.

Es gi  
beider  
che v  
möch

Ich  
haber  
darüb  
erster  
Wir  
schei  
che d

Alles

• W

A

w

gi

w

li

• b

K

n

p

e

d

a

s

r

• t

k

e

c

l

c

Así clava un diestro un clavo: el ojo izquierdo se preocupa de la orientación necesaria y la dirige. El ojo derecho está más o menos tras la cabeza del martillo y no puede ver el clavo. En una actividad así el ojo derecho no es ciego, pero no tiene tampoco ninguna función.

Creo que el problema de la diversidad de los hemisferios nos ocupará todavía mucho tiempo. Es uno de los problemas fundamentales del diagnóstico. En mi opinión es un gran error no interrogar a un paciente sobre su dextrismo o zurdismo, dado que tiene una gran importancia para relacionar los conflictos con los Focos de Hamer y los tumores o las necrosis en el órgano.

#### **11.4. Los dos hemisferios de la corteza cerebral: zona del territorio izquierda = femenina, zona del territorio derecha = masculina**

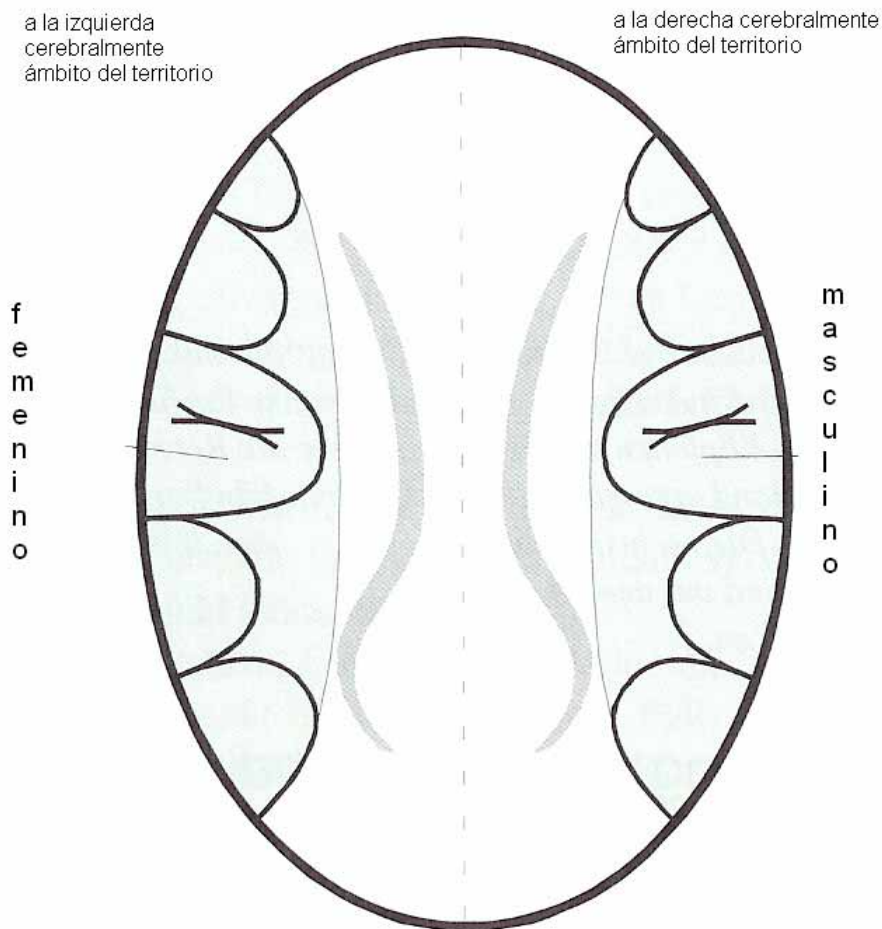
Existen numerosísimas especulaciones sobre la diversidad entre los dos hemisferios del neocórtex. Los especuladores, cuanto menos entienden de lo que están hablando, más afirmaciones aventuradas hacen. No deseo formar parte de ese grupo. Mas bien quiero referir lo que sé. Ya hemos visto que el zurdismo y el dextrismo son importantes por cuanto establecen en qué hemisferio de la corteza cerebral acusa el individuo su primer conflicto en la zona del territorio, etc. También hemos dicho que el zurdismo y el dextrismo deciden cual es el lado madre/niño o niño/madre y cual es el lado del partner.

Sin embargo no me refiero a todo eso cuando afirmo lo siguiente:

- 1 Si un hombre diestro que tiene un conflicto de territorio activo durante años (por ejemplo como "lobo secundario") sufre un conflicto de pérdida con una solución, entonces, si el quiste del testículo es suficientemente grande (producción hormonal aumentada), "sufrirá" forzosamente una "solución biológica" de su conflicto de territorio, que con gran probabilidad lo hará morir de infarto cardíaco izquierdo. El relativo foco se encuentra a la derecha cerebralmente.
- 2 Con constelación correspondiente, es decir, con conflicto de territorio activo desde hace años y conflicto de pérdida resuelto hace poco y quistes del testículo, por lo tanto con un gran flujo de testosterona, al zurdo no se puede pasar nada. Su FH del conflicto de territorio se encuentra a la izquierda cerebralmente. Y aunque se vuelva ahora mucho más masculino, la solución biológica obligada del conflicto de territorio no puede suceder como sucede forzosamente en el diestro. Estando el lado femenino izquierdo impedido a causa del conflicto, se vuelve todavía más masculino que un diestro.

- 3 Para la mujer diestra con un conflicto biológico sexual solitario permanente desde hace años (sin constelación esquizofrénica), tras un conflicto de pérdida resuelto con quistes ovariales y tras el endurecimiento de este quiste con fuerte aumento de los estrógenos, se produce una solución obligada del EBS a causa de la elevada cantidad de estrógenos. El FH se encuentra a la izquierda cerebralmente. Una paciente así puede fácilmente morir por ello (infarto cardíaco derecho con embolia pulmonar).
- 4 Sin embargo en un caso análogo de una mujer zurda eso no sucede. Aunque ahora se vuelva mucho más femenina, o justamente por esto, no resuelve su conflicto sexual, que se sitúa a la derecha cerebralmente.

### Corte esquemático del neocórfalo



Por lo tanto podemos afirmar que con un aumento de los estrógenos solamente se lleva a la solución biológica obligada uno de los conflictos sexuales del hemisferio.

Un aumento de la testosterona a causa de un quiste del testículo endurecido puede llevar un conflicto de territorio a la solución biológica obligada sólo en el hemisferio derecho.

Con las debidas reservas se podría entonces considerar el hemisferio izquierdo más femenino y el hemisferio derecho más masculino.

Sin embargo todo esto es válido solamente para la zona del territorio, tanto a la izquierda como a la derecha.

## 12. La recaída conflictiva

La verdadera recaída conflictiva, el representarse del mismo conflicto originario, forma parte de las cosas que más temo. He visto morir a muchas personas por ello.

Incluso sin Hamer no es un secreto que, por ejemplo, casi ningún paciente sobrevive a una repetición de infarto. Sin embargo desde que podemos ver claramente en la TAC cerebral el esfuerzo que lleva a cabo el organismo para reparar el propio computer-cerebro, podemos tener en cuenta lo difícil que es curar una herida apenas cicatrizada o en vías de cicatrización nuevamente lacerada. Sana con mucha más dificultad y mucho más lentamente que la primera vez.

Si nos imaginamos las células cerebrales como un enorme tejido, entonces tenemos que imaginar también las diferentes modificaciones que se producen allí donde sana un Foco de Hamer:

- a) Se forma un edema intra y perifocal. Las sinapsis de las células cerebrales se dilatan fuertemente, a pesar de eso conservan su función. Al final de la fase de reparación estas dilataciones hay que hacerlas retroceder nuevamente, y sin que la función se dañe.
- b) Evidentemente se ve muy afectado el aislamiento de las células cerebrales durante la fase de conflicto activo de la simpaticotonía permanente. El organismo lleva a cabo la reparación de un modo sorprendentemente simple y sensato, así como eficaz, por cuanto procura un aislamiento añadido con la acumulación de células gliales en la red de las células cerebrales. Es lo que los neurocirujanos llaman erróneamente “tumores cerebrales”. La funcionalidad de la zona tiene que ser garantizada también durante este proceso.
- c) No sólo se debe garantizar la funcionalidad del órgano relativo, sino que el Foco de Hamer quita la alimentación “eléctrica” al tumor y le proporciona las bacterias correspondientes para su demolición.

Si estos procesos y funciones, en los que la naturaleza se ha ejercitado durante millones de años, se interfieren, haciendo que vuelva a entrar el denominado “efecto de armónica” por el que en breve tiempo las sinapsis se dilatan y se encogen, añadido a la crisis epiléptica normal, entonces llega el momento en el que se le pide demasiado al cerebro y no lo consigue. Todo el castillo de cartas construido fatigosamente se destruye de nuevo y los daños son más graves que al

principio si se produce una recaída conflictiva durante o justo después de la fase de reparación.

Por estos motivos una verdadera recaída conflictiva es, en mi opinión, incluso más peligrosa que un segundo cáncer, naturalmente según del punto en el que se encuentre el Foco de Hamer en el cerebro.

Y todavía hay que añadir una cosa: el paciente en la cicatriz conflictiva psíquica tiene su talón de Aquiles psíquico, su punto débil. El mismo conflicto tira casi mágicamente de él, o cae siempre en la misma trampa, aunque lo sabe. He reflexionado largo tiempo llegando a la convicción de que eso está previsto por la naturaleza. De hecho el programa del ciervo, que ha perdido su territorio a causa de un ciervo joven, en la práctica prevé que tenga que enfrentarse todavía una vez con el invasor. De hecho sólo este puede ser el sentido de la simpaticotonía permanente, que el ciervo se ponga en condición de “defender sus posibilidades” y de recuperar su propio territorio. Si por los bosques vagasen ciervos “vencidos”, eso traería solamente caos en la jerarquía de los ciervos. Por analogía tenemos que imaginar que también sea así para los hombres. He visto tantas recaídas conflictivas con fin nefasto, insensatas y del todo innecesarias desde el punto de vista lógico-racional, que he tenido que aceptar oficialmente esta visión.

El momento más peligroso para sufrir una recaída conflictiva no es el comienzo de la fase PCL, como podemos comprender por cuanto hemos dicho anteriormente, sino el final de la fase de reparación o incluso el inicio de la fase de normalización. La recaída lacera completamente la vieja herida en los tres planos y causa el efecto “armónica” a nivel cerebral. A menudo el paciente llega incluso a la segunda fase de reparación, pero el nuevo edema surge tan violentamente dentro y alrededor del Foco de Hamer que el paciente, en muy breve tiempo, muere por ello, a menudo coincidiendo con la crisis epiléptica o epileptoide, que en estos casos puede producirse mucho más precozmente que la primera vez.

Un pequeño ejemplo:

Una paciente diestra, tras la menopausia, tenía varios conflictos de los cuales no hablaré para simplificar. Había superado todos los síntomas orgánicos, uno tras otro. Al final sufrió un DHS a causa de una pelea con el marido, por culpa de la suegra, que día tras día le hacía la vida imposible por lo que dice la paciente. Después de algún tiempo la suegra murió y desde entonces se descubrió el carcinoma de los conductos biliares.

La paciente sufrió un nuevo DHS porque se dijo: “El cáncer viene a por mí. Sólo es una cuestión de tiempo...”. El miedo se apoderó de ella literalmente en la nuca y entonces sufrió un conflicto de miedo en la nuca.

Los médicos le negaron todo tratamiento porque creían que todo el cuerpo estaba lleno de la denominada “metástasis”. El conflicto de rencor con úlcera de los conductos biliares se había debilitado un poco con la muerte de la suegra, pero ahora el marido, que consideraba a su mujer la responsable de la muerte de su madre, ocupaba su lugar y el conflicto se reactivaba continuamente.

La paciente vino a pedirme consejo. Le dije: “Usted sólo podrá sobrevivir si se separa durante un largo tiempo de su marido, volviendo con su madre o permaneciendo totalmente fuera de esta compleja situación conflictiva. Seguidamente ya no tendrá que tener ningún miedo”.

La paciente siguió este consejo. Al principio estaba muy flaca y cansada, pero después de unos 4 meses podía trabajar de nuevo y hacer las tareas domésticas de la madre. Se sentía totalmente bien. Los hijos, casi adultos, se habían quedado con el padre, porque no había sitio para ellos en casa de la abuela.

Un día, por primera vez tras 7 meses, la paciente fue a visitar a su hija en su propia casa, creyendo que el marido no estaría. Pero inesperadamente se encontró con el marido en la cocina, no dijo nada, pero empezó a ir detrás de ella de un modo provocador y agresivo. La paciente sufrió una recaída de DHS. Dos días después me llamó totalmente confusa. En el transcurso de algunas horas tras la DHS se había puesto icterica (amarilla) por todo el cuerpo. No podía comer, vomitaba bilis verde. En dos días había perdido ya 4 kilos de peso. Los médicos la querían administrar rápidamente morfina, porque era el comienzo del final. La tranquilicé diciéndole que la había avisado, pero dado que la recaída conflictiva había durado relativamente poco, estaba seguro que si se hubiese quedado con su madre sin dejar que el miedo entrara en ella, también este asunto habría terminado, como muy tarde, en una semana.

Así fue. Después de 10 días me llamó de nuevo para decirme que el icterus había disminuido rápidamente y que ahora estaba bastante bien. Sólo estaba flaca y cansada, pero volvía a tener apetito. Sabiendo bien lo que le sucedió la última vez, ya no tenía miedo. Comenzó a ocuparse con las cosas de la casa. En este punto los médicos no consiguieron entender porque no necesitaba morfina. Dado que tenía los cinco tipos de denominada “metástasis” no podía curarse, según ellos. Sin embargo si que se puede.

Y quiero hablar también de un caso que tuvo un final mortal. Un paciente sufrió un DHS cuando su mujer fue operada por una oclusión intestinal y tras pocos días tuvo que ser intervenida por segunda vez. El marido se enfureció mucho porque pensó que el cirujano había “metido la pata”. Probablemente se trataba de un ileo paralítico y el cirujano no había podido hacer nada. Pero el marido veía las cosas de otro modo y consideró que los cirujanos no eran buenos profesionales. Su cólera duró 6 semanas, hasta que la mujer dejó el hospital, y tras otros 14 días el hombre se calmó y el conflicto se resolvió. Se le diagnosticó un carcinoma de hígado, porque su vientre se había hinchado por un comienzo de ascitis. (La ascitis es la fase PCL de un conflicto de ataque contra el vientre, por la mujer, precedida de un mesotelioma peritoneal).

Después de algunos errores de la medicina clásica que no quiero describir aquí, la ascitis desapareció, el carcinoma del hígado había comenzado claramente a curarse. El hombre estaba todavía flaco y cansado, pero podía caminar nuevamente y se sentía en cierta medida mejor. Jamás hago informes con previsiones de desarrollo, porque la vida muy a menudo tiene irregularidades y suceden las cosas más improbables que nadie podría imaginar jamás. En este caso hice una excepción y le escribí al paciente que, en base a mi experiencia, muy probablemente se curaría del cáncer de hígado.

Sucedió justamente lo que no tenía que haber sucedido. El ginecólogo examinó a la mujer del paciente y dijo que había descubierto un “tumor”. Inmediatamente fue llevada al hospital y operada. Se descubrió que todo fue un error, una falsa alarma. Pero el paciente, apenas medio curado, cayó instantáneamente en el

pánico (de nuevo una “metedura de pata”). Sufrió una recaída conflictiva breve pero fuerte, justo en la vieja cicatriz. El pobre hombre no sobrevivió a la solución de este conflicto. Por desgracia la mujer no había entendido el sistema de la Nueva Medicina y cuando me llamaron ya era demasiado tarde.

## **13. La vía conflictiva**

En la biología rigen las leyes que no conseguimos entender desde que hemos cogido la costumbre de pensar “psicológicamente”, pero que podemos volver a entender siempre que aprendamos a pensar bio-lógicamente de nuevo. En este modo biológico de pensar entra la comprensión de la vía conflictiva.

Los humanos, deformados por la civilización, percibimos este “pensamiento vial” como algo “malo” y hablamos entonces de alergias que hay que combatir. Hablamos de alergia al heno, asma, neurodermatitis, psoriasis, etc, indicando con eso indiscriminadamente diferentes conflictos en fase totalmente diferentes junto con sus síntomas físicos. Nos encontramos por lo tanto en una notable confusión en la que me gustaría traer un poco de orden.

Además de la vía DHS verdadera y propia existen también “vías secundarias”. Son las circunstancias concomitantes o momentos concomitantes de tipo esencial que en el momento del DHS ha memorizado el organismo como importantes. Por ejemplo puede tratarse de olores, determinados colores o ruidos. Para cada DHS puede haber una vía de acompañamiento, pero pueden coexistir 5 o 6 vías de acompañamiento. Es irrelevante atribuirles un significado a posteriori de “tipo psicológico” o no, porque ya están programadas en nosotros.

### **13.1. Ejemplo: alergia al heno**

Cuando el heno está apenas segado, se amontonaba para dejarlo secar todavía un poco, sin que la escarcha lo volviese a humedecer; estos montones cabos en el interior eran, sobretodo en el campo, la posibilidad más romántica y no costosa para la primera relación amorosa. Sin embargo si se producía, lo que pasaba a menudo, un incidente grande o importante, entonces el olor del heno fresco les recordaba siempre a los dos amantes de la catástrofe, lo que significa a la fuerza un DHS para los dos, pero a menudo sólo para uno de los dos. Hablamos entonces de alergia al heno. Del resto, para provocar la alergia al heno, que es naturalmente ya la fase de reparación, no hacen falta montones de heno, sino que si por ejemplo vemos por la televisión a un granjero que siega el heno, el efecto es el mismo.

Lo particular, que normalmente en la naturaleza debería ayudarnos, es el hecho de que de toda “recaída conflictiva de vía principal” podemos pasar instantáneamente a una o a todas las vías secundarias.

Obviamente todas las vías secundarias tienen también su correspondiente aspecto conflictivo autónomo, un propio Foco de Hamer en el cerebro y la correspondiente modificación en el órgano.



En el ejemplo anterior de la alergia al heno la partner, si entonces ha sufrido un DHS, antes de cada ataque de alergia normalmente sufre al mismo tiempo también una recaída del conflicto sexual con carcinoma del cuello del útero. Si se va de vacaciones a una granja en el momento en que se recoge el heno, se extraña de que se le detenga el ciclo menstrual.

La recaída conflictiva se resuelve rápidamente, en cuanto que regresa a casa y ya no ve ningún montón de heno. Sin embargo queda la amenaza de una nueva catástrofe si, por casualidad, va al ginecólogo y este ve un inicio de carcinoma en el cuello del útero.

Por eso recomiendo a todos mis alumnos que busquen con especial cuidado el DHS con todas las vías de acompañamiento, vías ópticas, acústicas. Olfativas, táctiles, etc.

Siempre tienen que tener presente que todas estas no son disfunciones, como se consideraban al principio las denominadas alergias, sino verdaderas señales mentales que sirven para avisar al organismo de un tipo de catástrofe ya experimentada en el pasado.

No basta con haber encontrado las vías de acompañamiento o secundarias, hay que explicárselas con calma al paciente de modo que en el futuro las pueda recibir con una sonrisa y sin caer en el pánico, incluso sabiendo que el conflicto no está bien resuelto.

En una época en la que sólo existe la “medicina sintomática” y cada síntoma se considera una “enfermedad” que necesita una terapia (!!), este trabajo a menudo no es fácil. Para los pacientes que no pueden o no quieren aceptar la Nueva Medicina, es incluso una fatiga inútil.

### **13.2. ejemplo: vuelo Senegal-Bruselas**

Una pareja vuela desde Senegal hacia Bruselas. Durante el vuelo el marido sufre un infarto cardíaco. ¡Una catástrofe! Se pone palidísimo, le falta el aire, a menudo está en el suelo del pasillo del avión. Su mujer piensa en todo momento que morirá. Pero no muere. Cuando llegan a Bruselas le llevan al hospital y se cura.

No sólo el vuelo fue un infierno para la mujer, sino también las tres semanas siguientes. Adelgaza, no puede dormir, siempre teme por la vida de su marido.

Desde el punto de vista biológico ha sufrido un conflicto de preocupación-miedo de la muerte (por otra persona). Después de estas terribles semanas al final se calma y llega a la conflicto lisis. La paciente tiene la suerte de haber traído las bacterias tuberculosas de África. Suda de noche durante las tres semanas siguientes, sobretodo hacia la mañana, mojando incluso cinco camisones, tiene una leve fiebre nocturna. En el pulmón tiene un foco circular (adenocarcinoma de los alvéolos) que se caseifica gracias a las bacterias tuberculosas y que se expulsa expectorándolo dejando una pequeña caverna, un denominado enfisema pulmonar parcial.

Seguidamente la paciente ha tenido mas veces estos períodos de sudor, unas veces más largos, otras más cortos. Al comienzo de otro periodo más largo de sudor se le encontró un adenocarcinoma del pulmón, antes de que las bacterias

acidorresistentes (TBC) hubiesen tenido tiempo de caseificar el “tumor” y de expulsarlo. Entonces la paciente fue declarada gravemente “enferma de cáncer de pulmón”. “Por prevención” se quería extirpar un lóbulo pulmonar, además de darle quimio, rayos y las curas acostumbradas.. Pero cuando descubrieron también en el otro lado focos circulares, la paciente fue declarada incurable y le pronosticaron una muerte inminente.

Dado que la Nueva Medicina es conocida en Bélgica en cierta medida, un médico le dijo a la paciente que, en su opinión, el Dr. Hamer podía resolver casos así de difíciles. Y así es como llegó hasta mí.

De hecho el caso no era fácil de aclarar, porque la paciente tenía una vía un poco insólita. Una vez encontrada, el resto fue solamente rutina.

¿Qué vía tenía?

El conflicto de preocupación-miedo de la muerte no era difícil de descubrir. El DSH había sido tan dramático que no se podía no ver en ninguna circunstancia. Me parecía altamente probable que el marido hubiese tenido repetidos ataques cardíacos (angina de pecho) u otras situaciones críticas, que nuevamente habían provocado en la mujer (la paciente) el miedo de la muerte del marido.

Si este hubiese sido el caso, todo habría terminado. Pero la mujer sostenía enérgicamente que el marido estaba bien, no había tenido ningún ataque, que estaba curado del todo y no había vuelto a coger el avión.

Entonces se me apareció el pensamiento que lo resolvió: “¿Quizás alguien de vuestra familia ha cogido el avión?” “Sí, doctor, pero no ha sucedido nada. Aunque ahora que me lo pregunta, me viene a la mente que el último período de sudor lo he tenido después de que mi hija volvió de unas vacaciones de tres semanas en Tenerife. ¿Cree que pueda haber una conexión? Y me acuerdo que durante todo el tiempo que ha estado fuera con el marido y los hijos, de noche no pude dormir, y he perdido peso y continuamente pensaba que me gustaría que volvieran a casa”.

El resto fue nuevamente rutina: fue posible reconstruir exactamente que la paciente cada vez que un miembro de la familia (hermana o niños) se iba de viaje en avión, era presa de un ataque de pánico que ella no podía explicarse con una reflexión “racional”. Y siempre, cuando el familiar volvía a casa, de noche tenía su período de sudor. Ahora se había iniciado un largo período de sudor nocturno con temperaturas subfebriles y tos. Se hizo una radiografía y se descubrió todo.

La segunda rueda de la vía era... el avión.

Igual que una vía ferroviaria está compuesta de dos raíles sobre las cuales va el tren, la paciente había sufrido estos dos componentes conflictivos con el dramático infarto de su marido en el vuelo de Senegal a Bruselas:

1. el conflicto de miedo de la muerte por el marido a causa del infarto
2. el conflicto de miedo al avión, porque estaban todos dentro sentados impotentes.

Los dos componentes estaban desde entonces ligados entre ellos de modo complejo, y sólo con uno de los componentes se desencadenaba inmediatamente el conflicto de preocupación-miedo de la muerte. Podríamos decir: desde entonces

es alérgica a los infartos y los ataques cardíacos (que por suerte no se produjeron) y a los aviones.

La terapia consistió en que la paciente fuera consciente de estos nexos, en eliminar las causas y... no hacer nada, excepto en la medida de lo posible, no molestar a la madre naturaleza. En otras palabras: la paciente todavía sudó unas 3-4 semanas por la noche, después los focos pulmonares no se volvieron a ver, sino pequeñas cavernas solamente. Hoy la paciente está bien.

### **13.3. Ejemplo: dormido al volante**

Un hombre conducía a las tres de la noche por la autovía entre Bruselas y Aquisgrán. Cerca de Lieja, poco antes del puente Maas, se quedó dormido al volante. Tras más o menos un Km. se despertó asustado por el hecho de que el motor hacía otro ruido, porque el pié no apretaba el pedal del acelerador. Sufrió el conflicto: "No puedo creer a mis orejas". Instantáneamente tuvo zumbido en el oído izquierdo. Desde entonces tiene el zumbido regularmente por cortos intervalos de tiempo

1. cuando se despierta por la mañana y
2. siempre que conduciendo el motor desaceleraba, haciendo el motor otro tipo de ruido.

### **13.4. Ejemplo: el gato atropellado**

Un conductor, desafortunadamente, atropelló a un gato. Descendió del coche para ver si todavía estaba vivo y podía socorrerlo, pero estaba muerto. Pensó: "Santo cielo, el pobre gatito, ¿cómo ha podido pasar?". Sufrió un enorme shock viendo al pobre gato muerto.

Un año después tenía un gato que siempre le bufaba. Era un gato que su mujer, espontáneamente, había metido en casa y al que se había apegado en muy poco tiempo.

Por la tarde lo acariciaba. Todo estaba bien... si el gato volvía a casa puntualmente. Pero si llegaba tarde, instantáneamente el paciente sufría una "alergia" por la ausencia del gato. Siempre se le venía a la cabeza la imagen del gato atropellado. Y siempre caía en el pánico: "Nuestro gano quizás esté en cualquier parte de la carretera, como aquel pobre gato de entonces...".

Cuando el gato volvía a casa, siempre tenía una "alergia cutánea" muy fuerte, es decir, la piel de las manos, de los brazos y de la cara se le enrojecía y se hinchaba, tratándose en realidad de una curación de la pequeña ulcera de la piel precedente.

Del test salía que tenía, obviamente, una alergia a los gatos.

Hasta ahora habíamos creído que había que tratar todas estas enfermedades urgentemente.

Esta visión, sin embargo, es totalmente unilateral, porque son los restos de nuestras facultades instintivas. Cada vez había señales de alarma, en el caso del asma bronquial o del asma laringal se trata de dos sirenas de alarma activas que nos quieren decir: atención, ha pasado algo. O: con esta combinación tienes que estar atento.

Con este propósito citamos dos breves ejemplos:

### **13.5. Ejemplo: el bóxer en el furgón**

Habíamos entrado en el parque con nuestra furgoneta para ir a pasear con nuestros dos perros bóxers (una pareja). Después del paseo tenían que esperar un momento en el coche hasta que nos hubiésemos tomado un café. Dado que hacía calor, habíamos dejado la ventanilla medio abierta. Los perros no habían saltado nunca fuera por la ventanilla. Pero aquella vez pasó un perro que les ladraba y provocaba. Dicho y hecho, el macho de cuatro años saltó elegantemente. La hembra, de seis años quiso imitarlo, pero la vieja señora no lo consiguió, pues estaba un poco gorda, y cayó de culo, rompiéndose la pelvis, lo que la hizo estar en reposo durante tres meses.

Desde entonces no ha vuelto a salir del furgón, ni siquiera incitándola con golosinas. Llegaba hasta la puerta y se daba media vuelta. “Me gustaría comerme la salchicha, pero no salgo del furgón porque me puedo caer...”

Lo que no le sucedería nunca a un perro, nos sucede a los hombres en todo momento.

### **13.6. Ejemplo: un atasco tras otro**

Una mujer jefe de expedición se metió en un atasco con su autocaravana. Un autobús se le metió encima por detrás. Dado que era zurda con este conflicto de susto imprevisto y el conflicto de miedo frontal (aquí conflicto de impotencia: “No he podido hacernada”) sufrió los correspondientes Focos de Hamer a la derecha frontalmente. Cuando la cosa terminó, incluido el trauma del accidente y los jaleos del seguro, no se encontró, por suerte y a pesar de la tos, el correspondiente carcinoma bronquial y los quistes de los arcos branquiales, pero se encontraron sus dos Focos de Hamer en el cerebro, que obviamente se calificaron al momento como “tumores cerebrales” y fueron extirpados. Era 1982. Algunos años después sufrió casi exactamente el mismo accidente, pero esta vez no se trataba de un autobús. Todo sucedió de un modo idéntico a la primera vez. Los médicos de la clínica de neurocirugía dijeron que el tumor a la derecha frontalmente había

crecido y la operaron de nuevo. Todo se volvió a repetir una tercera vez, la operaron en el mismo punto porque el "tumor cerebral" había vuelto a crecer. En el último período había experimentado frecuentes "casi atascos", a los que se había vuelto alérgica. En cada caso se había "librado por un pelo". Ahora tenía que ser operada por cuarta vez, además de la quimio y las irradiaciones, porque esta vez se habían encontrado los quistes y las alteraciones pulmonares que se declararon "metástasis" del "tumor cerebral". En ese punto, por suerte, conoció la Nueva Medicina. Ahora la paciente, lógicamente, ya no conduce.

En la Nueva Medicina la vía significa que un paciente, tanto hombre como animal, que ha sufrido una vez un conflicto biológico, vuelve a caer muy fácilmente en la vía se llega una recaída. La recaída puede consistir también sólo de un componente del conflicto (véase "alergia al avión". Ya esto basta para desencadenar una recaída conflictiva plena. Estas recaídas conflictivas escapan a nuestra comprensión intelectual. Podemos notarlas solamente de un modo intuitivo y evitarlas. Eso que los hombres hacemos bien sólo tras el tercer intento ("errando se aprende"), los animales lo saben hacer bien ya después de la primera vez instintivamente.

Tenemos que aprender a conocer una dimensión totalmente nueva del pensamiento, una especie de comprensión biológica intuitiva. Los conflictos biológicos nos llevan a la dura realidad. Particularmente el animal, pero también para los hombres en principio, se trata siempre una cuestión de vida o muerte.

### **13.7 Ejemplo: alergia a las nueces**

Cuento con gusto el siguiente caso, que una paciente me ha mandado, porque lo encuentro muy original e instructivo y, con su consentimiento expreso, publico también el nombre y la fotografía.



Otilie Sestak 16 de junio de 1998.

#### **Mi alergia a las nueces.**

Nací el 21 de septiembre de 1941 a las 11.30 en Oberndorf am Neckar y soy diestra.

Desde que me acuerdo he sufrido aftas en la boca. Sólo quien las ha sufrido sabe lo que duelen. No era raro que tuviese dos, tres o cuatro, a veces grandes como una uña.

Cuando era niña, entonces el médico de cabecera de Oberndorf decía que se trataba de una carencia de vitamina B, pero las gotas que me recetaba no me servían para nada. Seguidamente, cuando nos trasladamos a Radolfzell en el lago de Costanza, me explicaron que la cosa tenía que ver con la pubertad. El 5 de agosto de 1961 me casé y el 7 de junio de 1972 me separé. Después de la operación en 1970, por un tumor en la trompa ovarial derecha, supe por el Prof. O. Que ya no podría tener niños, porque el ovario izquierdo era solamente una formación de mucosa (¿defecto de nacimiento?) y el derecho a causa de la operación ya no funcionaba más, dado que mi marido quería tener hijos, nos separamos.

Cuando en 1972 (tras la separación tuve que empezar todo de nuevo) me mudé a Waldbronn y volví a ocuparme del problema de las aftas, ya había cumplido 31 años.

Pedí una cita en la clínica dermatológica de Karlsruhe con el profesor ... (me olvidé del nombre). Le conté mi problema y me preguntó si podía mostrarme una cosa. Le dije que sí y me enseñó dos aftas en la mucosa de su boca. Me prescribió una tintura azul que se preparaba en la farmacia. Tenía el mismo sabor que el Malebrin ¿? (o algo parecido) con el que en el pasado se hacían gárgaras para curar la garganta. Le dije al profesor que lo que quería era algo con lo que no me volviesen a salir las aftas. Me contó que en el caso de las aftas probablemente se trataba de una enfermedad hereditaria y que me tenía que convencer. Me preguntó además si alguien de mi familia las sufría, lo que negué. Sólo me afectaban a mí.

Sin embargo no estaba del todo segura y le pregunté a mi madre si conocía o se acordaba de alguien de la familia que hubiese sufrido las aftas. Mi madre me dio una respuesta negativa y con ello la cuestión volvió a estar zanjada. La cosa es que unos dos días después mi madre me llamó por teléfono (entonces vivía en Waldbronn, a dos calles de mí) y me pidió que fuera un momento a su casa. Cuando fui, me enseñó, para mi sorpresa, que tenía una afta en la boca. En ese momento casi creí en la "enfermedad hereditaria".

El 11 de agosto de 1979 conocí a Leo, mi actual compañero, que siempre ha dicho que para mi problema de aftas tenía que haber una solución. Pero se equivocaba. Todo lo que probé, desde gel a pomadas y gotas, enjuagues con camomila, salvia, mirra, hierbas suizas y que se yo, no sirvió para nada. Cuando tenía tres o cuatro de estos "diablos blancos" lo único que servía eran los calmantes, porque estaba ocupada todo el día como secretaria en los Seguros sanitarios alemanes (DKV) en Karlsruhe y por ello tenía que hablar mucho y llamar por teléfono a todo el mundo. Desde el 1 de enero de 1997 la DKV me metió en el programa ampliado de prejubilaciones.

Desde el 29-3 hasta el 16-4-94 yo y mi compañero hemos hecho un viaje a China, de Pekín a Hong Kong. Cuando volvimos a casa comprobé que no tenía aftas. Un milagro, ya que sucedía muy raramente.

De repente he pensado que la cosa tenía una conexión con los alimentos o con el arroz. Desde ese momento he apuntado con precisión todo lo que comía. De cualquier manera he visto que me dolía especialmente cuando comía nueces. Desde ese momento he dejado de comer nueces. Todos mis conocidos y parientes me preparaban dulces sin nueces. Incluso renuncié a las almendras de

la pasta de los dulces, los panes con sésamo y el pan de semillas girasol. Cuando no me daba cuenta y los comía, de nuevo me “afectaba”. Así he renunciado a todo lo que tenía que ver con las nueces.

El uno de mayo de 1967 invité a mi casa a Heinz B. y su familia. Conozco a Heinz desde que era una niña muy pequeña, porque él también había nacido en Oberndorf am Neckar el 18 de marzo de 1942. Su madre vivía entonces con mi tía Sofía, una hermana de mi abuela, y su familia.

Le habíamos preparado una buena a Heinz. Quería pedirle que tocara con su trombón una marcha en especial, llevando el uniforme de la Stadtkapelle de Oberndorf, el 23 de mayo para el noventa cumpleaños de mi madre, porque queríamos abrir el programa de fiesta con dos máscaras de carnaval típicas de nuestra tierra. Naturalmente Heinz dijo que sí y se arregló el uniforme, porque ya no tocaba en la Kapelle. La alegría de nuestra madre fue enorme con la sorpresa, porque el carnaval siempre fue muy importante para ella.

Poco antes de que llegase Heinz nos llamamos y me preguntó si había oído hablar del Dr. Hamer, que sin embargo yo no conocía. Me contó la historia de la trágica muerte de su hijo Dirk, Me dijo además que su hermana trabajaba con el Dr. Hamer y tenía dos libros que me podía llevar a casa, lo que hizo.

Leí los libros y reflexioné. Pude comprenderlos sin problemas, ya que había trabajado desde febrero del 74 hasta septiembre del 76 como secretaria jefe del departamento de neurología de la clínica de Reichenbach. Tras la reforma comunal de 1972 de las localidades de Reichdnbach, Busenbach, Etzenrot y Neurod nació la nueva Waldbronn. La Albstrasse pertenecía a Reichenbach. Había aceptado ese trabajo porque seguidamente quería pasar a la administración de los baños termales que se estaban construyendo.

Todo se esfumó porque el que iba a ser encargado de los baños murió a los 42 años, de un ataque cardíaco, y la administración la cogió el ayuntamiento. Dado que la amnesia y las historias clínicas de los pacientes me cansaban mucho psíquicamente, el 1 de octubre de 1976 me pasé a la Aseguración sanitaria alemana. Antes trabajar en la clínica no me había ocupado jamás con la medicina, excepto para mis cosas personales.

Había aprendido comercio al por mayor en una empresa, y después de las prácticas, de mayo del 57 hasta junio del 72 trabajé en Schiesser en Radolfzell, entonces el más grande productor europeo de lencería. Desde junio a octubre de 1972 trabajé en Munich como secretaria de dirección en Hofele, artículos para hombre en la Rosenheimerplatz.

Desde el 1-11-72 hasta el 31-1-74 fui secretaria del director técnico en Mann Mobilia en Karlsruhe. Un empresa que tenía 20 edificios. Después pasé a la clínica de nuestro pueblo y así no tenía que trasladarme hasta Karlsruhe para trabajar.

Una vez que leí, según el consejo de Heinz, los dos libros del Dr. Hamer, comprendí todo el plan. Confieso que les había echado una ojeada, pero pienso en lo que Heinz me había dicho, que sólo entendería el contexto una vez que hubiese leído los libros.

Me puse en la mesa, me senté en la silla y comencé a “estudiar”. En el tema de las alergias levanté las orejas. De repente me convencí de que el tema de las nueces tenía que venir de “algo del pasado”. Se lo conté inmediatamente a Leo, quien me dijo que bien podría ser así. ¿Pero de dónde y de qué?

Seguí reflexionando y rompiéndome el cerebro, sin resultado. Una noche me desperté de repente y lo supe con precisión. Conseguí, con dificultad, esperar a que Leo se despertase, pues quería despertarlo en ese mismo momento, pero no lo hice. No podía dormir y esperaba impaciente a que abriera los ojos. Le dije que sabía de donde venía la historia de las nueces. Me respondió con tranquilidad: primero desayunamos y luego me cuentas todo. Naturalmente no podí esperar más y todavía en camisón, comencé a hablar en la cocina.

En Oberndorf vivíamos en la casa de los abuelos, en una colina (una pendiente del 16%). En el terrero había un nogal que a mí de niña me parecía enorme y que metía un par de ramas en nuestro jardín. Estaba “prohibido” coger las nueces, porque era mejor no tener problemas con la propietaria, un tal señora Fuoss. Era otoño, quizás del 1946 o 1947, las nueces estaban maduras y apenas abiertas. Mi hermana, que tiene cinco años más que yo, y yo, fuimos hasta el árbol. Miramos si la señora Fuoss estaba en la ventada o nuestra madre o la abuela nos podían ver. No se veía a nadie. Entonces cogimos las nueces, tirando las cáscaras en el jardín de la señora Fuoss, que inmediatamente abrió la ventana y gritó: “Dejad las nueces o voy para allá”. En el mismo momento nuestra madre miró hacia nosotras, y entendiendo lo que pasaba gritó enfadada: “Regina, Otilie, volved ahora mismo aquí”. Estaba esperándonos con el sacudealfombras en la mano y nos dio una buena. Decía que nos haría perder la costumbre de coger nueces aunque nos tuviese que dar hasta matarnos.

Por lo demás no me acuerdo ya de la señora Fuoss, pero su voz rabiosa no la voy a olvidar en toda la vida. No sé si volví a coger nueces, pero me cuesta imaginármelo.

En enero de 1951 nos mudamos a Radolfzell. La prohibición se esfumó en el aire y durante las vacaciones, que todos los años pasábamos junto a mis abuelos, las nueces todavía no estaban maduras.

En este punto me parece importante contar que mi hermana jamás ha tenido ningún problema con las nueces.

Una vez que le hube contado la historia, mi compañero dijo que los sucesos a causa de las nueces bien podían ser la razón por la que no soportaba nada que tuviese gusto parecido a las nueces.

Un par de días después le conté la historia a mi madre y a mi hermana. Las dos se acordaban bien del suceso.

Entonces comencé a reflexionar sobre lo que tenía que hacer. Pero no tenía ni idea de por donde empezar y no era posible preguntar a nadie. Después de unas dos semanas compré una bolsita de nueces y puse un par en un cuenco. Durante toda la tarde miraba y volvía a mirar las nueces. Por la tarde le dije a Leo: “Bueno, me voy a comer las nueces, mi madre no me va a pegar y la vieja Fuoss ya hace mucho que está muerta, o sea, que no me puede pasar nada”. Con sentimientos encontrados abrí la primera nuez y me comí la mitad. Me comí otras dos o tres nueces pensando siempre que no me podía pasar nada.

Después de unos diez minutos noté de repente que la boca me quemaba y picaba. Salté y corrí al baño, me bajé el labio y vi que ya tenía una mancha roja oscura. Miré en el espejo y me dije a mi misma: “¿Qué haces? No te puede pasar absolutamente nada”. La mañana siguiente la mancha había desaparecido. Me comí otra nuez y esperé, pero no sucedió nada.



Desde entonces como todos los tipos de frutos secos, sésamo, y todos los tipos de panes y dulces con nueces y semillas.

Informé a todos los parientes y conocidos que nuevamente podía comer nueces y les expliqué el porqué.

Nuestro médico de cabecera, el Dr. H. No sabía nada de mi alergia a las nueces, porque nos conocíamos sólo desde abril de 1995.

El médico precedente, el Dr. R. había muerto el 25-3-95 a los 63 años por una embolia pulmonar. En otoño de año pasado, teniendo una cita con el Dr. H. Le conté, entre otras cosas, toda la historia. Me escuchó con mucha atención, apoyó la cabeza en el brazo y dijo: "Es muy interesante", pero no dijo nada más.

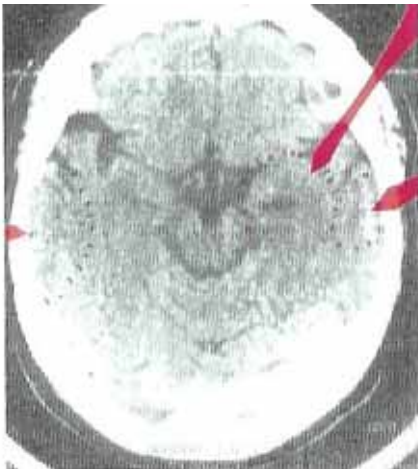
Había sufrido aftas durante casi cincuenta años de mi vida a causa de la terrible paliza y de la "amenaza de muerte", por culpa de las malditas nueces. Si pienso a las afirmaciones de los médicos a propósito de la falta de vitamina B, de la enfermedad hereditaria, etc. no puedo hacer otra cosa que sonreír débilmente, ahora estoy en condiciones de decir: "Qué estupidez".

Otilie Sestak

La terapeuta de Otilie nos cuenta además:

Otilie nos ha contado además otra cosa que se ha olvidado de escribir, pero que es muy interesante.

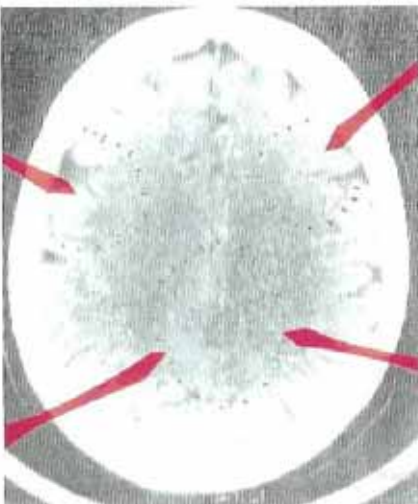
Nos ha contado toda la historia de su vieja madre, la cual finalmente, aunque sólo una vez, tuvo dos aftas en la boca. Había tenido sentimientos de culpa y eso le había provocado las aftas.



Flecha a la izquierda para el lado derecho de la boca: aftas. El FH está en solución.

Flecha lateral derecha para el lado izquierdo de la boca: aftas, FH en solución también.

Flecha arriba a la derecha: conflicto del oído, tinito = voz de la madre en el oído izquierdo. Esta vía no aparece todavía resuelta en agosto de 1998. Pero también puede ser que el FH vaya a hincharse. No se puede excluir con seguridad una solución.



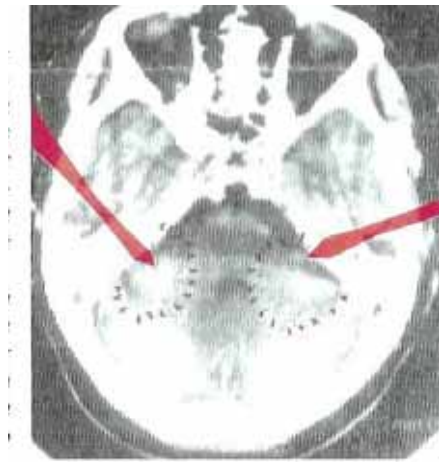Flecha izquierda. Relé de la mucosa de la laringe. El FH parece estar activo en suspenso.

Flecha de arriba a la derecha: el FH en el relé bronquial parece estar activo en suspenso en ese momento (17 de agosto de 1998).

Esto significaría: la vía de las aftas se ha resuelto completamente, pero la vieja vía de

susto imprevisto experimenta recaídas, posiblemente a causa de la voz de la madre, que todavía vive; además la paciente se encuentra en los años de la menopausia y claramente en “balance hormonal”, es decir, a la izquierda el FH está todavía activo y el de la derecha ya está activo. Por eso nuevamente está en constelación en suspenso (cortical).

Flecha inferior a la derecha y a la izquierda: el violento conflicto de separación brutal (bastonazos) que afecta al periostio de las piernas y de la espalda, está resuelto. La paciente cuenta que desde los 5 años siempre ha tenido las piernas y los pies fríos (típico de una actividad conflictiva del periostio).



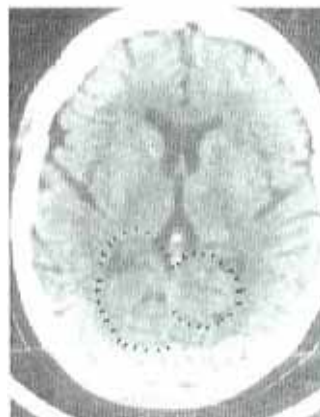

Flecha a la derecha: FH en el relé del hígado en fase PCL.

Flecha izquierda: FH en el relé del sigma (carcinoma del sigma) en fase PCL. Este FH comprende al mismo tiempo también el relé de lo acústico para el oído medio izquierdo; conflicto correspondiente: no querer y no poder liberarse de un “pedazo del oído” (voz de la madre). Tanto el carcinoma del hígado como el carcinoma del sigma eran procesos violentos, sin embargo por suerte interrumpidos continuamente por fases de solución. De otro modo se habría notado algo. Así la paciente con una TBC del hígado en caseificación y una TBC del sigma también en

caseificación (sudor nocturno y temperatura subfebril desde hace décadas) ha podido seguir demoliendo los relativos carcinomas. Por eso hay un vistoso FH a la derecha y a la izquierda.

Flecha derecha: conflicto de separación de la madre o de los hijos deseados, a medias en solución.

Flecha izquierda: FH por el conflicto de separación del primer marido, a medias en solución.



A la izquierda un gran relé por el ovario derecho (quiste operado).

A la derecha pequeño relé para el ovario necrotizado. Pero también este parece que haya tenido aparentemente una (pequeña) solución en 1989 gracias al nuevo matrimonio.

Este caso parece que es tan lineal y claro que no queremos volverlo aquí confuso. Sería una pena, pero todavía hay varios estratos que podemos ver en la TAC cerebral, de la que el radiólogo de la paciente, a pesar de repetidas peticiones, sólo ha dado una mala copia en papel. Sin embargo podemos leer una gran cantidad de cosas.

Además de la “vía afta” (mucosa de la boca), que se puede localizar como FH en base el esquema del homúnculo un poco a la derecha e izquierda bien dentro del lóbulo temporal lateral, había al mismo tiempo una vía de miedo improviso, que afectaba a la mucosa de la laringe, así como una “vía de conflicto activo de separación brutal”, que afecta al periostio de la espalda, de las nalgas y de las piernas (bastonazos). Se pueden ver las aftas y reconocer las otras vías sólo con los síntomas.

Todavía dos particularidades:

El conflicto de separación brutal afectó al mismo tiempo

a) a la madre, cerca del 70%

b) a la vecina, cerca del 30%.

Este conflicto no podía modificarse con el paso de los años, dado que la paciente sufría las recaídas: la madre siempre era la madre, la vecina era la vecina. Por eso el FH era “desbordante” en los dos hemisferios. El hemisferio derecho para el lado corporal izquierdo, que afecta a la madre, el hemisferio izquierdo para el lado corporal derecho, que afecta a la vecina.

Por el contrario el otro conflicto, el de susto improviso, o se modifica o puede modificarse, precisamente con la menopausia.

Lo que sigue a continuación es para los “investigadores criminólogos” de la Nueva Medicina:

Todo el conflicto biológico comenzó cuando la paciente tenía 5 años, y la historia de las aftas terminó a los 56 años, edad que corresponde también (1997) al comienzo de las molestias de la menopausia.

En 1970 se separó de su marido por deseo de él porque ella no podía tener hijos. El ovario derecho en la mujer zurda pertenece al conflicto del perder al hombre amado, el izquierdo, “atrófico” en realidad estaba “necrótico”, es decir, en actividad conflictiva (conflicto de no poder tener niños). Tras la extirpación del ovario derecho el izquierdo permaneció activo, porque se le dijo que definitivamente no podría tener hijos. En 1989 fue extirpado, junto con el útero, también el ovario necrotizado. La fase de reparación de conflicto de pérdida por el marido fue el quiste del ovario a la derecha. La paciente, que entonces tenía sólo veintiséis años, esperaba encontrar otro hombre, y quizás también tener hijos con él.

Con la operación el ovario izquierdo se declaró “atrófico”, aunque en realidad se debería haber dicho “necrótico” (no poder tener hijos).

Ahora sabemos, basándonos en nuestra experiencia, que tras una operación de quiste ovarial los centros propuestos (corteza suprarrenal e hipófisis) pueden realizar en sustitución la producción de estrógenos. Así sucede aquí. La paciente tuvo la menstruación durante 5 años más. Y tampoco después entro en la menopausia, ni siquiera cuando en 1989 (con 48 años) sufrió una operación total (extirpación del útero y del ovario izquierdo atrofiado).

Pero en 1970, tras la operación del quiste ovarial del lado derecho (el izquierdo ya estaba atrofiado, casi ausente) la paciente permaneció en menopausia por un período de 3 a 6 meses. Habría durado hasta que el quiste ovarial estuviese endurecido y hubiese producido estrógeno. Tenemos que suponer que en el cerebro se haya producido el correspondiente programa especial. Coherentemente la paciente dice que ha tenido una fuerte tos seca, poco después de la extirpación del ovario, con fiebre alta (diagnosticada como "bronquitis viral"), que la tuvo en la cama durante 10-14 días.

Tras la operación apareció la menopausia. Entonces el conflicto de susto imprevisto con su FH en el relé de la laringe saltó al lado cerebral derecho masculino y allí causó un FH en el relé de la mucosa bronquial. También el conflicto tuvo que haberse transformado en ese punto en conflicto de amenaza del territorio. En este período de cambio, justo tras la operación, donde había un FH "todavía" en actividad y otro FH "ya" en actividad, la paciente tuvo temporalmente, como bien recuerda ella, una denominada constelación planeante. Soñaba siempre que era un pájaro y que podía volar a un sitio que no conocía nadie y donde nadie sabía que no podía tener hijos.

Vemos que las vías secundarias, si se encuentran en el relé del territorio, pueden modificar su cualidad durante el período de conflicto activo, si cambia la situación hormonal.

En este caso, en el que se llegó a una "casi solución" temporal para el lado cerebral izquierdo con tos laringea, algunos meses más tarde tuvo lugar un aumento de los estrógenos directamente desde el cerebro, contenido en el programa especial, que provocó nuevamente la suspensión temporal de la menopausia. La vuelta de la menstruación, que hizo llegar a la paciente al climacterio con sólo 56 años, hasta hoy en día no es todavía una menopausia real en sentido hormonal, aunque la paciente no haya tenido la regla desde 1975 y haya sufrido una extirpación total en 1989.

Ahora el conflicto de la mucosa de la laringe, cerebralmente a la izquierda, está nuevamente activo desde hace 29 años. Dado que el FH ha estado activo en el relé de la mucosa bronquial sólo durante unos pocos meses, no se acuerda especialmente de las "pequeñas toses bronquiales" que por supuesto se produjeron.

Desde finales de junio del 97 el conflicto aftas-nueces se ha resuelto. Desde entonces la paciente vuelve a comer nueces sin sufrir aftas. Y nuevamente la paciente tuvo "tos laríngea vírica". Durante 10 días se quedó sin voz. No sabemos si todas las vías se han resuelto de un modo definitivo, pero podemos suponer que es así.

Cuando la paciente, dentro de poco, entrará en la menopausia, el conflicto de susto imprevisto ya no podrá surgir, porque ya no existe. Vemos la falta que hace

calcular bien, porque las vías, sobretodo si se han formado al mismo tiempo con el mismo DHS, no se comportan para nada de modo sincrónico o constante respecto a un mismo contenido. Algunas vías se pueden resolver, mientras que otras permanecen todavía activas.

Pero desde el punto de vista médico, nuestra historia todavía no ha terminado. La paciente tenía otras dos vías, que por suerte no se diagnosticaron jamás:

- a) una vía de conflicto de morir de hambre con adenocarcinoma del hígado y
- b) un conflicto abyecto y repugnante con adenocarcinoma del sigma, todo a causa de las nueces.

No podemos reconstruir exactamente si los dos conflictos, con constelación esquizofrénica del tronco cerebral, confirmados abiertamente por la paciente, estuvieron siempre activos, durante la mayor parte del tiempo o sólo de vez en cuando. En el momento de estas imágenes, el 17 de agosto de 1998, los dos están resueltos. La paciente a menudo, durante un período prolongado tiene sudor nocturno con temperaturas subfebriles, típicos signos de una fase de reparación con caseificación tuberculosa de ese tipo de adenocarcinomas.

Desde junio del 97 ya no ha sentido consternación. Por suerte, como ya hemos dicho, estas vías no se diagnosticaron jamás. Antes de la Nueva Medicina, cuando esos síntomas se consideraban “malignos”, el diagnóstico habría sido una condena a muerte para la paciente, y las laftas en la boca habrían sido “metástasis evidentes”. Algo horrible de imaginar.

Para algunos de nosotros resulta difícil entender que una niña de cinco años pueda, con único conflicto biológico, “echarse encima” tantas vías y mantenerlas hasta más de los 50 años. Por un momento nos parece todavía más difícil entender que todas estas vías tienen su buen sentido biológico: son notas de la memoria biológicamente sensatas para que se recuerde la “catástrofe de las nueces”, que esta sensible paciente experimentó de niña. Aquí no tiene nada que ver el hecho de que la hermana no sufriera ningún DHS.

Además también es interesante el hecho de que la madre estaba sufriendo un conflicto (“al padre los cachetes le hacen normalmente más daño que al mal hijo”), pues de otro modo no se habría asociado espontáneamente a las aftas de la hija.

Quizás ahora entendéis, queridos lectores, porque insisto para que mis alumnos busquen el DHS con la máxima precisión. La mayor parte de las vías se define con el DHS. Las otras vías, que se añaden con una recaída, son generalmente pocas.

Al mismo tiempo, sin embargo, no se debe llevar a cabo una “caza de la vía”, porque eso volvería inseguro al paciente, si todavía no conoce bien la Nueva Medicina y no sabe que todas las cosas son “avisos” para la memoria biológicamente sensatos y sin ningún tipo de maldad. Tampoco tienen que ver con la psicología, sino que son pura biología, tanto a nivel psíquico como orgánico. Y, tal y como se ve, se puede envejecer perfectamente bien con ellos. La única gran estupidez que hemos cometido los aprendices de brujo, fue la extirpación del ovario y del útero. Naturalmente habríamos podido resolver con la paciente un “conflicto de las nueces” ya hace 40 o 50 años, proporcionándole a la paciente, en su psicodrama, un buen final en lugar del viejo y feo final...

Señora Sestak, nuevamente muchas gracias por haber contado la historia de su experiencia.

## **14. El conflicto en suspenso o el conflicto en equilibrio**

con el ejemplo de psicosis y de parálisis motora o sensorial

La Nueva Medicina prevé una serie de casos específicos y de constelaciones especiales, como el hecho de que un cáncer, durante el embarazo, deja de crecer a partir de la décima semana de gestación, porque la nueva vida tiene preferencia absoluta. Sin embargo el conflicto no se resuelve automáticamente con el embarazo, sino suspendido temporalmente. Si no se resuelve en su sustancia antes de que finalice el embarazo, vuelve a aparecer con el inicio de las contracciones.

Algo parecido sucede con el conflicto en equilibrio. Esto significa: el conflicto en equilibrio es un conflicto que surge con el DHS y en base al propio tipo tiene un Foco de Hamer, y a nivel orgánico una alteración correlativa. Sin embargo su actividad es muy reducida, sin llegar a resolverse. Un conflicto así es

relativamente poco peligroso, porque como cáncer o no está activo o casi no lo está, por cuanto no se crea ninguna masa conflictiva.

Un típico ejemplo de conflicto en suspenso es el conflicto motor, que afecta al centro motor (giro precentral) de la corteza cerebral, de tal forma que la parálisis perdura. La parálisis está “en suspenso”, es decir, subsiste. Este estado a menudo se llama esclerosis múltiple. Un conflicto en suspenso semejante asume, sin embargo, otra dimensión o cualidad si interviene otro conflicto con un Foco de Hamer en el lado opuesto del neocéfalos a causa de otro DHS. En este caso el paciente, durante todo el tiempo que duran los dos conflictos, presentes al mismo tiempo, se vuelve extraño, raro, esquizofrénico. De hecho esta es la constelación esquizofrénica, en cuanto el paciente tiene un conflicto activo en los dos lados cerebrales, a veces también en la corteza o en la médula.

El paciente está “dividido” en el verdadero sentido de la palabra. Yo creo que todavía no se puede valorar suficientemente el significado del conflicto en suspenso.

Las denominadas “enfermedades mentales y psicopáticas” son las enfermedades más recurrentes, más frecuentes del infarto cardíaco. La mayor parte de estos pobres pacientes recluidos en clínicas se encuentran en esos lugares porque se ven afectados de un conflicto en suspenso al que, de vez en cuando, se añade un conflicto nuevo (por desgracia en la parte opuesta del neocéfalos) que lo “desencaja”. Basándome en mis observaciones, los pacientes que se vuelven dramáticamente extraños han sufrido, sin excepción, un tercer conflicto añadido o tenían una denominada “constelación biomaníaca” (ver el capítulo sobre las psicosis). Esto significa: los pacientes con dos conflictos, cada uno de los cuales está en un hemisferio diferente del neocéfalos, se vuelven esquizofrénicos de un modo no dramático o no más dramático que un enfermo de cáncer.

Los pacientes que se vuelven psicóticos de modo dramático, llevan a cabo acciones dramáticas, se agitan o “enfurecen”, normalmente han sufrido otro conflicto, como ya hemos dicho. Tampoco respecto a estos nexos o estas diferencias ningún psiquiatra ha sabido, hasta ahora, dar explicaciones comprensibles. Y jamás ninguno había investigado este tipo de conflictos. Sobre todo los psiquiatras modernos, que no consideraban importante, incluso pensaban que eran vergonzoso, comunicarse humanamente con estos “locos”. Al psicótico se le trata durante el resto de su vida como una “persona subnormal”, como un ser con el que no es posible comunicarse, excepto en algunos períodos. Como consecuencia todos los psicóticos son “sedados”, como se dice desenvueltamente en la jerga médica.

Con este apaciguamiento (los gritos no quedan bien en la clínica) se hace justamente lo peor que se podría hacer, o por lo menos para el paciente es lo peor: se congelan los conflictos, haciéndolos permanecer “en suspenso”, de tal manera que el paciente prácticamente permanece de un modo permanente esquizofrénico y no sale jamás de su conflicto, y mucho más por su exclusión social (porque una hospitalización permanente no significa otra cosa más que eso), se crea un vacío absoluto, humano y social, a su alrededor, del que sólo puede escapar si permanece sedado en su esquina miserable en la clínica, como un desecho de la sociedad.

Si vosotros, queridos lectores, en el capítulo de la esquizofrénica, o de las psicosis, leéis los casos que se documentan, podréis establecer que muchos de los pacientes que se describen han tenido antes un conflicto en suspenso antes de que apareciese un segundo conflicto que ha hecho “enloquecer” a la persona. Soy consciente de que habría podido incluir los casos individuales perfectamente en otro capítulo también. Pero es suficiente con que tú, querido lector, entiendas el sistema. Luego todo se explica por sí solo.

Un porcentaje grande de nuestros “internos” son pacientes con alguna parálisis o las consecuencias relativas. Las parálisis se producen en general a causa de un Foco de Hamer, por ejemplo por un conflicto motor en el giro precentral, donde tras el DHS el conflicto perdura en primer lugar, y luego se debilita, pero no se resuelve jamás del todo, porque durante ese tiempo la psique del paciente no permanece indiferente.

También en los niños y en los animales que han sufrido una parálisis encontramos un conflicto de desvaloración de sí como lógico DHS sucesivo. El DHS surge, por lo general, en el momento en el que el paciente se da cuenta que está paralizado. Puede tratarse de una “desvaloración de sí mismo como deportista”, pero también de un conflicto de desvaloración de sí mismo central. Entonces aparecen las osteolisis en los huesos, que a su vez inducen a una deformación esquelética. Se consiguen momentáneas revalorizaciones en las que el paciente, en cierta medida, puede reconstruir su valoración personal, en un plano inferior o transformado, por el que se produce una recalcificación y por lo tanto una cimentación articular “de ser torpe”, lo cual a su vez puede tener nuevas consecuencias de tipo psicológico.

Querer corregir con intervenciones quirúrgicas las deformaciones óseas como la escoliosis, etc, que son el resultado de un largo proceso psico-cerebral-orgánico, es algo muy problemático, por lo menos en tanto que nos hayamos ocupado de la evolución del proceso, es decir, de la psique del paciente.

De esta manera nuestros “torpes” siguen vagando tormentosamente en estas clínicas. Un suceso que al comienzo podía ser resuelto fácilmente, se vuelve, tras varias recaídas, de proporciones catastróficas. Si se considera el tipo de médicos que estas pobres personas necesitan no cuadra el tipo actual de médicos arrogantes y millonarios que presuntuosamente, con la frente bien alta, pasan por la habitación del paciente circundados por su séquito, llamados asistentes, que miran con aire profesional y asienten cada una de las palabras del soberano.

En el futuro la medicina se volverá difícil y maravillosa. Tenemos que reencontrar el nivel humano que tenían los médicos de nuestros antepasados hace miles de años, y que se ha perdido.

#### **14.1. Ejemplo: las consecuencias del primer cigarro.**



El siguiente caso sucedió, fatalmente, en la Francia meridional, del modo en que lo cuento.

Dos muchachillos de doce años se habían sentado a fumar. Por supuesto sabían que el padre de uno de ellos, en cuya granja estaban sentados, había prohibido expresamente a su hijo que fumara. Pero las prohibiciones motivan de un modo especial. Era en 1970, una cosa de niños como en todo el mundo. De repente se oyó el grito de su hermana a través de la puerta: “¿Qué estáis haciendo ahí, estáis fumando? Se lo voy a decir a papá”. Pero no quería decírselo al padre, sólo era una broma. Pero uno de los muchachos cayó en el pánico: “Dios mío, nos está espiondo y nos vamos a ganar una buena. Escucha, si se chiva me ahorco”.

Dos días después el joven se ahorcó en el baño, y los padres se enteraron porque el muchacho se había ahorcado. Todo el pueblo entró en agitación, clavando los ojos en Jean, nuestro paciente. Jean (diestro) sufrió un terrible shock conflictivo, un DHS triple: un conflicto de pérdida (con consiguiente carcinoma del testículo derecho), un conflicto de amenaza en el territorio (con consiguiente carcinoma bronquial del lóbulo superior del pulmón izquierdo), una desvaloración de sí (con consiguiente osteólisis de las vértebras cervicales y dorsales), así como presumiblemente, ya entonces, un conflicto de separación brutal en el centro cortical postsensorial.

Al mismo tiempo desde entonces se ve afectado por un vitiligo en el cuello y las dos muñecas. El centro del relé del FH relativo se encuentra en el relé cortical sensorial del neocéfal. El vitiligo es una úlcera de la parte inferior del epitelio pavimentoso externo. El conflicto siempre es un conflicto de separación brutal y repugnante.

Desde el día del DHS, cuando su amigo se había ahorcado, el joven Jean permaneció en simpaticotonía. Todas las noches soñaba con la muerte de su amigo, en el sueño veía como iba al cementerio, adelgazaba, siempre tenía las manos frías. Sin embargo lo peor fue su terrible depresión y estar “extrañamente cambiado”. Sin embargo todos lo atribuían a lo que había pasado con el amigo, y lo encontraban comprensible. Estaba deprimido porque en la edad prepuber (balance hormonal) estaba afectada la zona periinsular derecha, y estaba “extrañamente cambiado” por la clara constelación esquizofrénica múltiple.

Después de más o menos un año el conflicto se debilitó, sin resolverse. Se volvió sólo en parte conflicto en suspenso, porque la desvaloración de sí tuvo un fuerte reventón y la consecuencia fue una escoliosis de la columna vertebral dorsal y una descalcificación de la columna vertebral cervical, en especial de la primera vértebra cervical y de la cuarta a la sexta, correspondiente a un conflicto de desvaloración de sí intelectual, que siempre tiene que ver con una cuestión fundamental, por ejemplo “¿La justicia divina ha caído sobre mí? ¿Me lo merezco?”, etc.

Cuando tres años después se le operó la columna vertebral cervical, y esto salió mal, se produjo una fractura de la vértebra cervical, según dijeron al paciente. El muchacho se enfureció: todo le recordaba al cuello de su amigo con la cuerda alrededor, y entró instantáneamente en delirio, miraba siempre fijamente al techo, tenía un sentimiento de despersonalización, se veía yacer, y que todo lo que tenía

bajo él se convertía en agua, porque su amigo se había ahorcado sobre la bañera. En las visiones que tenía durante el delirio siempre aparecía el amigo ahorcado.

El paciente había sufrido un conflicto central motor añadido a los 5 conflictos en suspenso ya presentes, y por eso había entrado inmediatamente en delirio, desde entonces tuvo una tetrapléjia, es decir, una parálisis de los brazos y las piernas. Era un torpe paralítico, una persona extraña cerrada en sí misma, lo que la gente de su alrededor atribuía a su triste destino. Otro signo de otro conflicto cortical sensorial (conflicto de dolor o de no querer ser tocado) en el centro cortical sensorial también eran los nódulos, distribuidos en todo el cuerpo, de las extremidades nerviosas, los denominados nódulos de Recklinghausen.

A esto se añadía además la depresión, la vieja y la nueva.

Cuando vi al paciente por primera vez, en mayo del 86, el joven estaba casi completamente paralizado. Sólo podía mover un poco el brazo derecho, pero no se podía agarrar ni levantarlo. Vino a mi como un último intento, porque ya ningún médico sabía que hacer. Las manos estaban heladas. Estaba sentado o "tirado de mala manera" en la silla de ruedas, delgado hasta quedarse en los huesos. Nos pasamos algunas horas hablando, lo que hasta entonces no había hecho ningún doctor. Le habrían metido desde hace mucho tiempo en un instituto para discapacitados graves si su familia no se hubiese ocupado de él de un modo conmovedor. Durante la charla empezó a fiarse de mí y se asombró de que por primera vez alguien se interesase por lo que soñaba casi todas las noches, según me dijo: lo del suicidio de su amigo hacía 16 años.

Y sucedió el milagro.

Este sensible joven, que conocía tan bien el sufrimiento, por primera vez después de 16 años contó la pena que llevaba en el alma, llorando y con hipo convulsivo. La pena salió, explotó fuera de él. En su ambiente todos conocían la triste historia y evitaban, por respeto a su sensibilidad, hablar de ello con él. Y así el círculo vicioso cada vez era más fuerte.

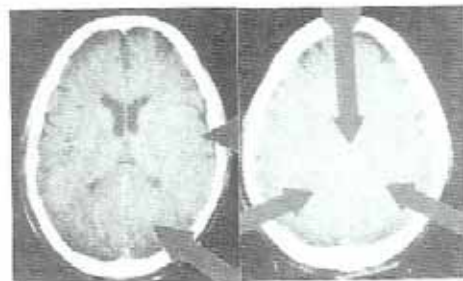
Pero ahora el joven, que había permanecido hasta aquel momento en una desesperación letárgica, se despertó de golpe de la pesadilla. De repente me dijo, interrumpiendo nuestra conversación: sé y siento perfectamente que me voy a curar. Cuando se fue, por primera vez en 16 años tenía las manos, no calientes, pero tampoco gélidas como hasta entonces. Seguidamente vinieron unos meses difíciles en lo físico para él: tuvo las manos muy calientes, la cabeza le bullía, fuerte hinchazón cerebral y la poca movilidad del brazo derecho tuvo una regresión. Pero fue positivo que tuviera mucha hambre, y finalmente podía dormir sin tener pesadillas y se sentía bien. Con dosis diarias de 30 mg de cortisona conseguimos superar bien la fase crítica prolongada de la hinchazón cerebral, tanto que él mismo podía colaborar psíquicamente con la morar y la psicosis equilibrada. Durante ese tiempo consiguió mover los brazos relativamente bien, las piernas en parte. Ha cogido 20 kg de peso y sigue engordando sin cortisona ya. Como ya hemos dicho, se siente "grande". En realidad deberían pasar otros seis meses antes hacer el intento de dar los primeros pasos. Pero el milagro no es más pequeño porque requiera de un poco más de tiempo. También psíquicamente al paciente tiene la moral bien alta, porque sus psicosis (depresión y esquizofrenia) lo han abandonado, como si siempre hubiese sido el hombre más

normal del mundo. Sigue estando flaco y cansado, y seguramente lo estará durante otro semestre, aunque ahora ya no necesita cortisona.

No espero los honores por este "caso milagroso" si he de decir la verdad. Yo solamente he cumplido el sistema. Sus padres y mis amigos en Francia, que se han aplicado con sacrificio por en este paciente tan grato, han creado juntos un maravilloso clima de trabajo y de confianza para que la pequeña planta pudiese crecer. Y eso lleva mucho más trabajo del que yo pueda describir aquí.

Sólo cuando existen estas premisas, se puede llevar a cabo un milagro así según los planes de la naturaleza. He descrito el caso de un modo exhaustivo para que sea una esperanza y un consuelo para muchos. Lo que en este joven, después de 16 años, era todavía reversible, también lo es para otros muchísimos pacientes. La convicción de que estas parálisis, tras un cierto tiempo son irreversibles, es simplemente un gran error.

Las dos imágenes a la derecha muestran las TAC cerebrales unas 2 semanas antes de la solución del conflicto. Por eso no aparece ningún edema. En la imagen izquierda se ve la flecha superior que indica el FH marcado en la zona periinsular derecha, correspondiente al conflicto de territorio y de amenaza en el territorio, además correspondientemente en la imagen torácica inferior izquierda la atelectasia residual del carcinoma bronquial del lóbulo superior del pulmón izquierdo (flecha)



atelectase des Bronchial-Ca des linken Lun-

La flecha inferior de la imagen TAC arriba a la izquierda indica el relé del testículo derecho. Estos conflictos están en suspenso desde hace 16 años. Las flechas de la TAC cerebral arriba a la derecha, realizadas el mismo día, muestran el conflicto central (postsensorial) antes de la conflictolisis. La

ren CT-Bildes weist Hoden. Diese Konflikte Pfeile des rechten en Tag zeigen den icht vor der Conflic- zeigt die Halsman-Fotos (August '86) 10 kg zugenommen. war der Patient schizophrener Kon-

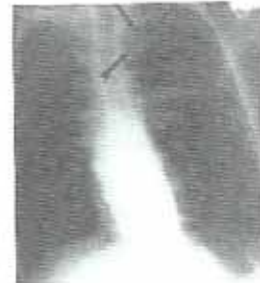
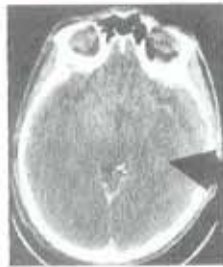
foto que sigue indica el vitíligo. En el momento de la foto (agosto del 86) el paciente ya había cogido 10 kg. Tras el primer DHS quintuple el paciente estaba "extrañamente cambiado" porque se encontraba en constelación esquizofrénica.



„gehungen“. Als der Patient 1974 durch die mißglückte Halswirbeloperation einen motorischen Zentralkonflikt und einen weiteren sensorischen Konflikt erlitt, rutschte er augenblicklich ins Delir.

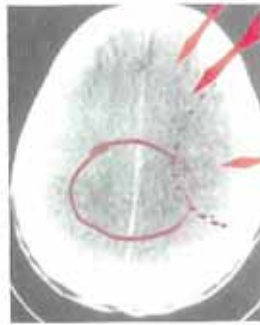
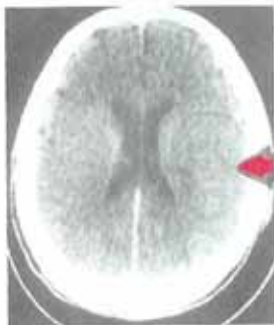


Das nebenstehende Hirn-CT stammt vom 2. 7.86, kam über nur durch einen „Trick“ zustande. Denn die Ärzte sahen keinen Sinn darin, bei einem „Pflegefall“, wo beim 1. CT schon „nichts herausgekommen war“, auch noch ein Kontrolle zu machen. Deshalb gab der Patient „Stirnhöhlschmerzen“ an. Daraufhin wurde ein Spezial-CT gemacht, so daß ich nur Aufnahmen von der Basis und tiefer habe.

Man sieht jedoch, daß die ganze periinsuläre Region unter Ödem geraten ist (Pfeil).

Leider wurden danach lange keine Hirn-CT mehr genehmigt, so daß die Cortison-Therapie

„über den Daumen gepeilt“ werden mußte.



Entre 1970 y 1974 los cinco conflictos estaban “en suspenso”. En 1974 el paciente cayó instantáneamente en delirio cuando, a causa de la desafortunada operación de la vértebra cervical, sufrió un conflicto motor central y otro conflicto sensorial.

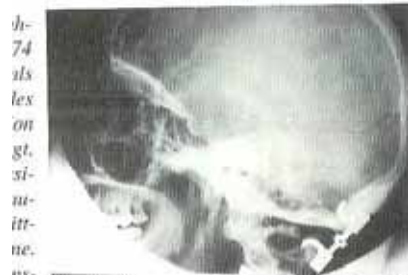La TAC cerebral de al lado es del 22.7.86, pero fue realizada con un “truco”, porque los médicos no veían ninguna razón para hacer un control posterior, dado que en la primera TAC “no salió nada”. Por eso el paciente sintió “dolores en los senos paranasales”. Entonces se realizó una TAC especial, de tal manera que sólo tengo imágenes de la parte basal e inferior de la cabeza. Se ve, sin embargo, que toda la región periinsular está cubierta de edema (flecha). Por desgracia durante mucho a continuación no se hicieron más TAC cerebrales, así que tuve que estimar a ojo la terapia a base de

cortisona.

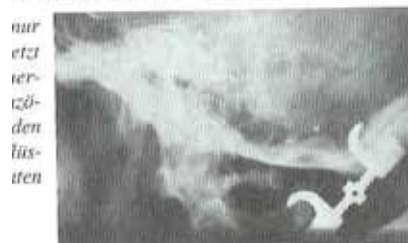En la imagen a la izquierda se ve claramente el FH del conflicto de territorio que está sanando después de haber permanecido en “suspenso” durante tantos años y se ha cubierto de edema. La flecha indica el punto afectado o el núcleo del Foco de Hamer (justo tras la solución).

En la foto de la derecha están los FH periinsulares del conflicto de territorio y de amenaza en el territorio que suben hasta la corteza. En el medio, circundado por el cerco, se ve el conflicto central postsensorial, con edema bien distinguible, aunque no es muy abundante.

Las imágenes siguientes laterales del cráneo muestran el apoyo insertado en 1974. Sin embargo entonces se rompió el apófisis espinal del epistrofeo. Antes de la operación se le dijo al paciente que se preveía una fractura por comprensión del atlante, lo que habría podido causar una parálisis instantánea por rescisión medular, lo que volvía la operación indispensable. La noticia de que la



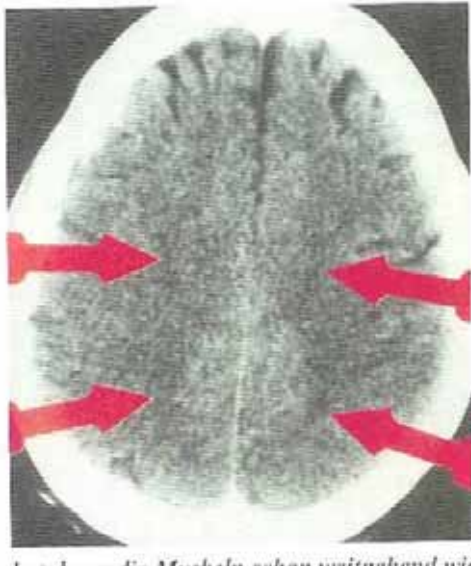
Die Operation ein Fehlschlag war, hatte 2 weitere Delir bewirkt. Mutter Natur hatte jedoch ein n sieht man die Rekalzifikation der Schädelbasis zwischen Calotte und Epistropheus ist eine kom- mit Versteifung der Gelenke sichtbar.



nur etz ter- zü- den lüs- iten

operación había ido mal le provocó otros dos conflictos con el consiguiente delirio. Madre naturaleza tuvo compasión: en las dos imágenes se ve la recalcificación de la base craneal y de la vértebra cerebral superior, entre el cráneo y el epistroteo se ve una calcificación ósea completa con endurecimiento de las articulaciones.

El apoyo, que en un principio se había insertado sólo como paliativo, para evitar la parálisis transversal que amenazaba, estabilizó el cráneo. Hoy en día sería superfluo, porque todo se ha estabilizado gracias a un espeso callo.



He esperado ardientemente esta imagen de mediados de julio del 87. Deseaba tanto que fuese así, para el paciente y para los millones de pobres personas que sufren con la misma enfermedad. Aquí está, y es magnífico. El joven siempre ha dicho: "Yo sé, que el Dr. Hamer tiene razón, he notado y lo siento que cada día va mejor. No importa el tiempo que haga falta, pero lo conseguiré".

Y ahora lo ha conseguido. Ya se puede mover en la cama, sentir las propias articulaciones, que antes no notaba, puede nuevamente controlar ampliamente los músculos. En la TAC vemos ahora la verdadera razón, los conflictos centrales

motor y sensorial finalmente entran en solución. Sabíamos todos que tenía que ser así, porque jamás me creí lo de la historia de la parálisis transversal. De hecho siempre se tiene una excusa lista. Los informes con los conflictos eran demasiado claros.

¿No os corre un escalofrío por la espalda si pensáis, queridos lectores, las consecuencias mundiales que tiene lo que se ha descubierto? Que después de tantos años todavía se pueda resolver un conflicto y que la inervación pueda todavía funcionar... Es un milagro de verdad.

Sin embargo tengo que frenar un poco vuestras esperanzas. No todos los jóvenes tienen una moral tan sorprendente como este muchacho. Es un camino largo. De hecho una persona así no tiene nada que perder jamás. Sin embargo el retomar la función cerebral no está exento de problemas. Surgen hiperestésias, dolores de cabeza, fiebre, etc.

En estos casos siempre tenéis que proceder como un investigador criminal, informándoos con precisión de cuando se ha manifestado esa parálisis. No se puede liquidar simplemente como parálisis transversal o contusión de las raíces de los nervios todo eso que no se puede explicar.

También es posible, en muchos años incluso probable, que los niños que vengan al mundo con una parálisis hayan sufrido un grave DHS conflictivo en fase intrauterino, que ha golpeado en el centro motor. Siempre tiene que tratarse de un conflicto de miedo de "ser embrujado" o de "ser prisionero", que causa una

parálisis de la motricidad. Eso no tiene nada que ver con la inteligencia o con la reflexión consciente. Se produce de un modo casi semiautomático en una fracción de segundo. Para un cierto tipo de DHS conflictivo, el individuo, hombre o animal, reacciona con un determinado tipo de “parálisis del ser inmovilizado”, justo porque se ve afectado el correspondiente centro cerebral.

Naturalmente preguntaráis al momento: sí, pero ¿cómo se puede salir del conflicto efectivo tras un período largo? Es verdad que no es con una reunión amigable, sino a menudo tras un duro trabajo de investigación minuciosa. Normalmente ya se sabe algo, es decir, se sabe de qué conflicto se trata.

Una madre puede sufrir un DHS embarazada, pero, a parte de los primeros tres meses, ninguno de los conflictos subsiguientes estará ligado a ese DHS. Este hecho tiene sus razones biológicas. Muchos conflictos se resuelven justo gracias al embarazo. Pero el futuro bebé puede sufrir conflictos en el vientre de la madre.

La segunda dificultad que veo está en el hecho de que cada vez hay menos personas sabias. En su mayor parte se trata de tontos y entre estos hay muchos que se creen inteligentes. Resulta difícil encontrar médicos sensibles, que no se preocupan solamente por volverse millonarios.

**Nótese:**

**El oncoequivalente del Foco de Hamer en el centro motor del giro precentral es la parálisis, porque no hay ningún impulso motor mientras que dura la actividad conflictiva. El conflicto del centro motor es el conflicto del “miedo de ser aferrado, inmovilizado”, es decir, el miedo de no poder escapar o no poder soltarse.**

**El oncoequivalente del Foco de Hamer en el centro sensorial del giro postcentral es la parálisis sensorial, a menudo los nódulos de Recklinghausen, un crecimiento glial de las extremidades de la vaina nerviosa, porque el desarrollo de las fibras nerviosas aferentes hacia el Foco de Hamer está bloqueado.**

**El conflicto del centro sensorial es el conflicto de separación, el conflicto de pérdida del contacto corporal (por ejemplo madre, familia, manada, etc.), lo que en la naturaleza puede ser mortal, en sentido figurado también “miedo de ser abandonado”.**

## **15. El círculo vicioso**

Los pacientes a los que había ya curado yo, y que habían llegado a la solución del conflicto, se encaminaban todos a la muerte si volvían nuevamente a los tratamientos de la medicina tradicional, con intervenciones quirúrgicas radicales, irradiaciones y citostáticos. Sólo por casualidad se curaba alguno, que sustancialmente no tenía ningún proceso canceroso activo, sino sólo un viejo carcinoma inactivo o encapsulado.

Por el contrario si los pacientes permanecían en un hospital parecido a un sanatorio, sin pánico, con un pequeño departamento intensivo, hasta que se curan, entonces sobreviven casi todos, incluso el 95% o más.

Entre estos dos extremos hay un círculo vicioso. Podemos describirlo como una sucesión cada vez más rápida de sucesos con causas que afectan a los tres niveles de psique, cerebro y órganos a partir de la primera enfermedad, del

diagnóstico que sigue y el shock del diagnóstico, de la segunda enfermedad con otro diagnóstico y shock de pronóstico. En medio pueden existir síntomas de fase de solución que, sin embargo, a menudo son malinterpretados por la medicina escolástica, metiendo al paciente cada vez más en el círculo vicioso.

Si las personas no reflexionaran sobre su enfermedad y no se dejaran caer en pánico, relativamente pocos morirían por la primera enfermedad cancerosa real, prácticamente sólo aquellos cuyo conflicto no se resuelve o se resuelve demasiado tarde.

En base a mis cálculos son alrededor del 10-20%, y de este 10-20% la mayoría podría sobrevivir también si resolviere su conflicto con la ayuda de personas sabias y comprensivas.

Casi todos los pacientes enfermos de cáncer mueren de pánico. Las causas de este pánico totalmente inútil e incluso criminal son los mismo médicos.

El pánico iatrógeno, es decir, el causado por los médicos mediante pronósticos pésimos, causa un nuevo shock conflictivo y un nuevo cáncer, las denominadas "metástasis" (que realmente no existen).

Un caso sucedido en Austria resulta particularmente aleccionador: por una noticia difundida por todos los medios austriacos el 7.10.99 se supo lo siguiente: la secretaria de un médico de ginecología había falsificado, durante 6 años, los diagnósticos histológicos de "cáncer maligno" de los informes en un total de 140 pacientes, diciéndoles que todo estaba bien. Si se hubiese comunicado el diagnóstico a las pacientes y se hubiese llevado a cabo la (pseudo)terapia correspondiente (operación y quimio), durante ese tiempo ya habrían muerto unas 130-135 pacientes en base a las estadísticas oficiales.

Por el contrario ninguna ha muerto.

Una ha tenido un resultado positivo, y en las otras 139 se habla de una "curación espontánea inexplicable", que sin embargo según las estadísticas oficiales actuales, solo se da una vez cada 10.000 casos. Aquí encontramos 140, uno tras otro. Como se puede ver, todo es una mentira, un engaño. Y el estado es el estafador.

En un cierto punto debería haber estado claro para cualquier médico que no hay una explicación para el hecho de que en los animales encontremos muy raramente un cáncer secundario. Sólo en el último estadio de una fuerte desvaloración física también el animal puede, por ejemplo, sufrir una desvaloración de sí con cáncer óseo, se ya no puede correr o está tan débil que no puede defenderse.

Sabemos que de todos los pacientes de cáncer, y lo puedo demostrar incluso con mi propia experiencia clínica, al momento del diagnóstico de la enfermedad de cáncer sólo un 1 o 2% de los pacientes tiene focos pulmonares, y estos por un buen motivo.

Sin embargo dos o tres semanas después las imágenes de control muestran focos pulmonares ya en un 20-40% de los pacientes, signo del DHS de miedo de la muerte causada casi regularmente por la (brutal) revelación del diagnóstico.

Este miedo intelectual de la muerte que, como se ve en los animales, no es necesario y es causado sólo por la ignorancia de estos no-médicos, este shock iatrógeno es hoy día la causa de muerte más frecuente en la enfermedad del cáncer. A este shock de miedo a la muerte causado al revelar el diagnóstico se

añaden además las numerosas “torturas” del pronóstico. Seguidamente todos estos “no-médicos” encogerán la cabeza y dirán que se trataba de un error. No es verdad.

Mis pobres pacientes. Siempre de aquí para allá. Por una parte muchos han entendido la Nueva Medicina. Pero cuando llega todo serio el catedrático, rodeado de médicos y asistentes, que no se dedican a otra cosa más que a asentir a lo que el semidios con bata dice (que para el paciente casi siempre es una condena a muerte), ¿quién de estos pobres enfermos de cáncer puede tener todavía coraje y fuerza moral para contradecir al catedrático?

La maquinaria del “suplicio” se pone en marcha, no existe casi ninguna vía de escape de este “programa”. Tras unos pocos meses se encuentran casi en la cámara mortuoria. Y si por casualidad alguno consigue huir de este engranaje de la medicina oficial, casi seguro que no escapará a los sucesivos controles.

El paciente se observa de continuo, sospecha que cada una de sus indisposiciones es un cáncer nuevo o una “metástasis”. Poco antes del control “profundo” el pobre paciente está tenso todo el día. Después el resultado: “De momento, todavía no se ha encontrado ninguna metástasis”. “Gracias a Dios, tengo otros tres meses de vida”, piensa el paciente.

A esto se añaden una infinidad de miedos sociales. La peor de todas es la pregunta compasiva de “si todo va bien todavía”. Por doquier el paciente ve que lo consideran un candidato a morir al que ya nadie toma en serio, porque pronto morirá. Incluso sucede que algunas personas ya no le quieren dar la mano, porque tienen el miedo de que sea contagioso. E incluso cuando el paciente consigue salir del círculo vicioso y encontrar el coraje y la autoestima, en cuanto se descuide se meterá otra vez a causa de la sociedad “programada” e insensible a su alrededor, para la que siempre será un “enfermo de cáncer”.

Con este fondo social deshumano y desde el punto de vista médico no correcto, el pobre paciente, que conoce la Nueva Medicina y la ha comprendido, se encuentra en un dilema total: nadie puede formular argumentos precisos contra la Nueva Medicina de Hamer, sin embargo todos la maldicen.

Sin embargo es todavía peor que los diferentes síntomas se interpreten de modo diferente. Por ejemplo, la vagotonía en el sistema de la Nueva Medicina siempre es un signo óptimo de curación. Ciertamente que a veces hay que frenarla un poco con medicamentos, en el caso de que durante la fase de reparación vagotónica el Foco de Hamer en el cerebro se hinche demasiado, pero en principio la fase de reparación vagotónica es necesaria y hay que esperarla impacientemente.

Para la medicina todavía dominante sucede todo al contrario, pues para su vocabulario de síntomas las expresiones de simpaticotonía y vagotonía sólo son conceptos equivalentes a “disfunción vegetativa”, donde por ejemplo se habla de una “grave disfunción circulatoria” y representa el “comienzo del fin”.

A pesar de que el paciente, excluyendo el hecho de la reparación del carcinoma óseo que produce fuertes dolores a causa de la dilatación del periostio, en el resto de los casos se sienta muy bien, tenga buen apetito, duerma bien, todos los médicos tradicionales, a los que imprudentemente visita, profetizan ya su muerte inminente. Y aunque tengamos que admitir que la vagotonía es un estadio de convalecencia tras las denominadas enfermedades infecciosas (sólo hay que pensar a las “clinoterapias” que duran meses en el caso de la TCB), cualquier



médico tradicional se siente impulsado a decir: “Sí, pero en el cáncer todo es diferente”.

Hay algo de verdad en ello, porque la enfermedad cancerosa es, en principio, una enfermedad a dos fases: la fase de conflicto activo, simpaticotónica, en la que el paciente no tiene apetito, no consigue dormir y presuntamente tiene disfunciones de irrigación sanguínea periférica, y que hasta ahora para los médicos tradicionales ha sido el cáncer real, pero hasta ahora no la habían visto. Y si alguna vez la han visto, ha sido porque se ha presentado de una forma extrema, y eso a menudo era realmente el comienzo del fin, porque poco tiempo después el paciente ha muerto por edema cerebral.

En conclusión: el paciente no puede avanzar por dos vías, porque el pronóstico siempre forma parte de la terapia.

Un paciente que tenga dolores en la fase de reparación del carcinoma óseo, en la medicina clásica le dan inmediatamente morfina, a menudo incluso contra su voluntad expresa. Sin embargo con esto se le quita la voluntad junto con los dolores. La muerte entonces es sólo una cuestión de días o semanas. Sin embargo si el paciente sabe, como lo saben mis pacientes, que este dolor es fundamental, positivo y también pasajero, así como previsible, y sabe de donde y porqué viene, entonces saca fuerzas inesperadas y no experimenta el dolor como algo negativo, y no como ahora cuando se le dice que estos dolores serán cada vez peores y que así morirá.

Solamente si el paciente es curado por médicos que conocen los contenidos de la Nueva Medicina y saben aplicarlos, y si además puede curarse en un hospital parecido a un sanatorio, sin pánico, donde es consciente de que allí se conoce su enfermedad y están en condiciones de valorarla correctamente y llevar a cabo tratamientos adecuados, sólo entonces está fuera del círculo vicioso. Sobrevivirá más del 95% de los pacientes, mientras que en el círculo vicioso se salva como máximo el 1 o 2%.

### **15.1. Ejemplo: “metástasis” incluso en el dedo meñique**

Un hombre de 45 años había superado 3 cánceres (cáncer de riñón, carcinoma mediastinal y adenocarcinoma pulmonar). Se sentía bien, en buena forma, como él mismo decía, y volvió a trabajar como conductor de camiones, trabajo que le gustaba. Trabajó durante 14 días sin tener ni la más mínima molestia o que el trabajo le resultase pesado. Tras dos semanas llegó a la empresa alguien del seguro de enfermedades que decía que el “enfermo de cáncer” tenía que dejar el trabajo inmediatamente y tenía que jubilarse.

La mutua aseguradora no estaba muy dispuesta, en caso de duda, a seguir pagando, porque el hecho era que un “paciente” que podía seguir trabajando no podía durar mucho. Rápidamente sacaron al hombre de la cabina y le declararon inválido. El hombre sufrió un DHS de conflicto de territorio que lo dejó destruido. Pero el paciente había sabido asumir ya una vez este tremendo golpe, como me hizo saber 8 semanas más tarde, una vez que había cogido un kilo de peso.

Consiguió superar nuevamente la fase de reparación con un gran edema alrededor del Foco de Hamer en la zona periinsular derecha. Se sentía nuevamente bien y dado que no podía trabajar comenzó a reformar su casa y arreglar su coche. Con una espátula quiso quitar un poco de barniz que se había levantado, para darle una nueva capa, pero al hacerlo se pinchó sin darse cuenta el dedo meñique de la mano izquierda. El pinchazo llegó hasta el hueso. La herida se inflamó, se hinchó transformándose en una osteomielitis localizada en la punta de la falange distal del meñique izquierdo. Cuando el paciente, que en aquel período se sentía totalmente sano, tenía siempre buen apetito y dormía bien, ignorante de las consecuencias fue a su médico de cabecera con el dedo inflamado. Este médico, que había sido cirujano y tenía mucha nostalgia de su antigua ocupación, le hizo una radiografía y le vio un pequeño defecto que había causado la osteomielitis.

Pero en un “enfermo de cáncer” por supuesto no existe osteomielitis, sólo puede existir metástasis.

El punto de la herida era bien visible y situado justo tras el foco de la osteomielitis. Así, el “medicucho” le dijo al paciente, que ya temblaba de miedo: “Sólo puede tratarse de una metástasis, usted está “enfermo de cáncer”, y ahora las células cancerosas están ya en el meñique. Hay que amputarlo inmediatamente. Le aviso que todo lo que le ha dicho el Dr. Hamer eran engaños, y que si sigue así, morirá seguro.

El paciente estaba completamente destruido, en aquel instante sufrió un DHS de miedo a la muerte.

De malagana se dejó amputar el dedo, sin examen histológico, hasta el tejido sano, como sucede por regla. El pobre hombre volvió a casa palidísimo, con la mano alzada y sin decir ni una palabra, y sólo tras mucho tiempo consiguió decir: “El doctor dice que las células del cáncer ahora están en el meñique y que todo lo que me ha contado el Dr. Hamer son mentiras, que no tengo esperanza”.

Seis semanas después el paciente me telefoneó.

En aquel momento ya había perdido 10 kilos de peso, y sus pulmones prácticamente intactos, resultaron llenos de adenocarcinoma en un control. El paciente murió muy rápido: había caído en el círculo vicioso.

## **15.2. Ejemplo: círculo vicioso a causa del conflicto de miedo por el corazón con mesotelioma pericárdico.**

Un maestro de tenis de 43 años, zurdo, propietario de un campo de tenis cubierto, había sufrido un conflicto de territorio a causa de este campo.

El correspondiente Foco de Hamer se encuentra en el lóbulo temporal izquierdo, la localización del órgano corresponde a una úlcera del íntima de las venas coronarias.

Tras unos 6 meses el paciente resolvió su conflicto. El infarto cardíaco derecho que por fuerza sigue, llegó dos meses después: por la mañana tuvo un minuto de angina de pecho persistente, pero se acordó que todo el año anterior había notado

ligeras punzadas cardíacas. El fuerte ataque de angina de pecho se debilitó un poco en el curso del día y desapareció al final del segundo día.

Este ataque de angina de pecho fue el DHS; él pensó: "Oh Dios, ahora la bomba se ha roto, esto es un infarto cardíaco, ahora ya no puedes seguir dando clases de tenis".

Entonces sucedió lo siguiente: el paciente ya desde hacía 6 semanas tenía la sensación de un gran cansancio, que sin embargo no había querido tomar en serio y lo había combatido con café. Naturalmente tras el ataque de angina de pecho el cansancio volvió, pero lo relacionó con el corazón.

Había notado el fuerte ataque de angina de pecho como un miedo-agresión contra el corazón ("la bomba se ha roto") y ahora este conflicto se mantiene activo a causa del cansancio. Por lo tanto el paciente tenía un conflicto de territorio resuelto tras la crisis epiléptica (infarto cardíaco derecho) y al mismo tiempo un conflicto activo de agresión al corazón con un mesotelioma pericárdico.

Después de algunos meses el cansancio de la fase de reparación debida al conflicto de territorio resuelto había desaparecido y se resolvió también el conflicto de agresión al corazón seguido del habitual derrame pericárdico en la fase PCL. A causa del derrame pericárdico las prestaciones del maestro de tenis se limitaron todavía más respecto a la fase de reparación del conflicto de territorio.

Instantáneamente el paciente sufrió una recaída de agresión al corazón y consecuentemente una reducción del derrame pericárdico, sin embargo no como signo positivo de curación, pero como signo de que el conflicto del pericardio estaba nuevamente activo.

El derrame pericárdico había reaparecido desde hacía poco a causa del crecimiento del nuevo mesotelioma. Como consecuencia, sin embargo, volvió el derrame pericárdico como signo de la tranquilidad alcanzada, es decir, como signo de la solución de la recaída conflictiva.

Y así, no conociendo la Nueva Medicina, el paciente entró automáticamente en el círculo vicioso.

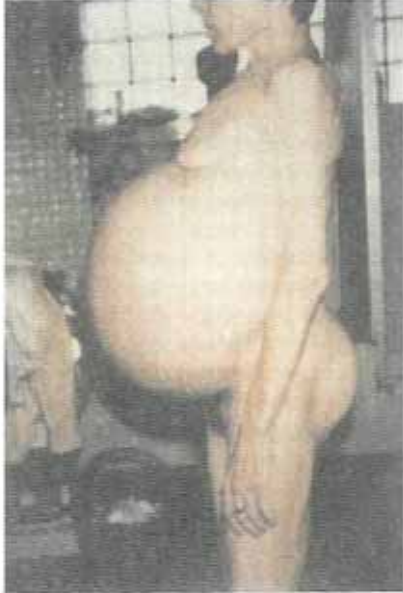A la segunda o tercera recaída el derrame pericárdico fue finalmente diagnosticado con ayuda de la TAC torácica. Con este diagnóstico el paciente sufrió un conflicto de miedo de la muerte con el consiguiente carcinoma de los alvéolos pulmonares.

Ahora se trataba de un doble círculo vicioso: cada vez que se diagnosticaba un derrame pericárdico el paciente es presa del miedo (peri)cárdico y del miedo a la muerte. Se realiza una agopunción para drenar el pericardio, le vuelven las fuerzas y se tranquiliza durante un cierto período, por lo tanto el pericardio se llena de nuevo. La rueda gira cada vez más rápido.

Cuando se descubrió el adenocarcinoma pulmonar, los cardiólogos no se interesaron más en él. Entonces alguien le habló de la existencia de la Nueva Medicina.

La Nueva Medicina puede interrumpir un círculo vicioso doble de este tipo, pero sólo si el paciente está en condiciones de entender todos los nexos.

### 15.3. Ejemplo: ascitis o hidropisia (fase de reparación después de un mesotelioma del peritoneo)



La foto de este caso no debe asustar, sino aclarar sobretodo dos cosas: por un lado muestra lo grande que puede llegar a ser una ascitis crónica a causa de un círculo vicioso; por otro también debe demostrar que a pesar de una ascitis enorme se puede tener todavía una sorprendente calidad de vida. Para que comparen los pacientes que se desesperan ya con una ascitis mucho más reducida.

Muchos pacientes afectados de ascitis entran en un círculo vicioso crónico. El conflicto que precede a la ascitis con más precisión el conflicto del mesotelioma del peritoneo, siempre es un “ataque contra el vientre”. En los animales normalmente se desencadena por una coz o un golpe contra el vientre. Pero también en un animal puede ser tendencialmente un conflicto “por asociación”, por

ejemplo un cólico intestinal que el animal vive como un ataque “contra el vientre”. Para nosotros, los humanos, por el contrario, estos ataques contra el vientre experimentados por asociación mental constituyen la regla. En la mayor parte de los diagnósticos quirúrgicos que conllevan una intervención que se realiza en el vientre, el paciente experimenta un ataque contra el vientre, es decir, se imagina al cirujano que le corta la tripa.

Dado que casi todas las operaciones se realizan bastante rápidamente tras el diagnóstico, normalmente el cirujano no ve todavía el minúsculo “trocito” de mesotelioma, es decir, un pequeño tumor, que por el contrario vería enseguida si la intervención se pospusiese unas 4 semanas por cualquier motivo.

Estos son los casos en los que el cirujano “abre y cierra” y en su informe se lee: la intervención prevista no tenía ningún sentido porque todo el peritoneo está ya “lleno de metástasis”.

Un caso parecido se ha producido en una paciente a la que se le había diagnosticado un adenocarcinoma del hígado. A causa de los diferentes exámenes preliminares la operación se retrasó 4-6 semanas. Como consecuencia “se abrió y se cerró” porque no había nada que hacer.

En este punto la paciente conoció la Nueva Medicina y leyó un libro en el que se decía que (por suerte) la ascitis era una consecuencia de haber sufrido un conflicto de ataque contra el vientre. A pesar de eso entró en un círculo vicioso. Durante casi dos años tuvo una ascitis crónica, al final enorme, aunque se sentía bien, sin embargo, tenía buen apetito, montaba en bicicleta, nadaba; pero la ascitis no desaparecía. Al final la paciente me llamó y preguntó por qué la ascitis no se volvía más pequeña. Se descubrió que regularmente amigos y parientes venían a controlar su vientre. Particularmente agravante eran los comentarios de una

enfermera que iba dos veces a la semana para ayudar un poco a la paciente con las tareas domésticas. Esta decía siempre escépticamente que no había visto jamás que nadie hubiese sobrevivido con una ascitis así, y citaba el caso de una tal señora Meier que se sintió bien durante un largo período y luego murió.

De este modo la paciente sufría continuamente una recaída conflictiva de ataque contra el vientre y el vientre se resentía. Dado que se había deshinchado, se calmaba y entraba reforzada en la fase PCL. Entonces el vientre “crecía” como signo de esta curación o solución de conflicto. Lo medía diariamente con un metro. Cuando el vientre se hinchaba de nuevo volvía a sufrir el conflicto y se reducía.

Cuando le expliqué pacientemente la cosa, se le cayó la venda de los ojos: “Doctor, esto no lo había entendido”. Desde aquel momento, tal y como le había aconsejado, intentó reírse de su tripa y pensar en ello lo menos posible. El encantamiento se había roto y muy lentamente la ascitis se redujo progresivamente.

#### **15.4. Ejemplo: círculo vicioso en los quistes de los arcos branquiales**

Uno de los círculos viciosos más frecuentes es el de los quistes de los arcos branquiales tras los conflictos de miedos frontales (a menudo de miedo al cáncer). El miedo frontal es un miedo de algo que se supone que nos va a venir sin poderlo evitar. La única posibilidad es la fuga. También si el desarrollo hacia atrás está bloqueado, entonces el paciente (hombre o animal) sufre añadido un “miedo en la nuca”, encontrándose instantáneamente en constelación esquizofrénica fronto-occipital.

El miedo frontal en el hombre y en los animales es un miedo totalmente real, un miedo de un peligro real, como la agresión de un hombre o de un animal, etc. Sólo en un segundo momento se vuelve, a menudo en el caso de las personas, el miedo de algo imaginario, lo que para el paciente no parece menos peligroso que un animal selvático que lo ataca: por ejemplo el médico ha dicho a un paciente: “Sospechamos que tiene cáncer” o “usted tiene cáncer”. Dado que el cáncer siempre se considera un suceso ineludible, progresivo, así como un “caso fatal”, aunque en ese momento no haya ningún peligro real, si no sólo imaginario, este peligro considerado inevitable embiste contra los pacientes que ya simplemente a causa de un diagnóstico así pueden sufrir el correspondiente conflicto de miedo frontal.

Los pacientes a los que el diagnóstico se les explica según la Nueva Medicina no sufren casi nunca ese miedo del cáncer.

Con el miedo frontal o el miedo del cáncer, bajo el perfil evolutivo, se retrocede en cierta medida al tiempo arcaico en el que nuestros antepasados vivían todavía en el agua. La mayor catástrofe entonces se producía cuando se encontraban en tierra firme y las branquias se pegaban y no podían coger aire. En los conflictos de miedo frontal y análogamente en los conflictos de miedo al cáncer, sufrimos justo este miedo ancestral, que nos falte el aire. La gente dice “se me estrecha la garganta”. Cuando un “conflicto de diagnóstico del cáncer” ataca, el paciente

muestra al instante todos los signos de la actividad conflictiva: manos heladas, falta de apetito, insomnio, pensamiento obsesivo del conflicto, etc. Y en el cuello siente un ligero picor bajo la piel.

Si después de un cierto período de presunto peligro, o real, el conflicto de miedo, o el pánico del cáncer, se resuelve, en la fase de reparación se forman los quistes de líquido en los conductos de los arcos branquiales del cuello. De hecho durante la fase de conflicto activo en estos antiguos conductos ahora inutilizados se formaban úlceras, es decir, reducciones de epitelio pavimentoso que reviste la parte interna de los arcos branquiales. En la medicina tradicional estos se llaman también linfomas-no Hodgkin (es decir, "linfomas" no-linfonodos) porque erróneamente se consideran linfonodos. Estos quistes de líquido de los arcos branquiales se producen por las fuertes hinchazones de la fase de reparación en los puntos ulcerados dentro de los conductos de los arcos branquiales. Así el líquido no puede fluir y forma fragmentos de conducto hinchado lleno de líquido que pueden parecer esferas y se encuentran bajo la piel, precisamente a los dos lados del cuello, delante y detrás de las orejas, desde donde descienden hasta dentro de la axila y hacia delante hasta la hendidura de la clavícula.

En el interior pueden extenderse hasta el diafragma y crear también allí espesos quistes de líquido que después, por regla, se interpretarán como "granos de linfonodo". Para los quistes de los arcos branquiales hay diferentes síntomas clínicos típicos: durante la primera mitad de la reparación, es decir, antes de la crisis epileptoide, en general justo tras la conflictolisis, los "pacientes ignorantes" sienten el "pánico de la metástasis" Piensan que los quistes, que son duros al tacto, son "nodos" compactos ("como bolitas de cuero hinchado"), "nodos", "linfonodos" o simplemente un "crecimiento tumoral".

A causa del "pánico de la metástasis" sienten nuevamente el miedo al cáncer, que les hace pasar instantáneamente de la fase de reparación a la actividad conflictiva en la que los quistes regresen.

Lo mismo sucede, considerándolo favorable, con la quimio o las irradiaciones de los quistes con rayos X o cobalto, sólo con la diferencia de que mediante la quimio y los rayos no se causa la actividad conflictiva, sino que solamente se detiene el proceso en curación. En los dos casos el paciente entra inmediatamente en el círculo vicioso. En el caso de una recaída conflictiva por un nuevo miedo al cáncer se producen: interrupción de la reparación, regresión de los quistes de los arcos branquiales, ulterior expansión de la úlcera en los antiguos conductos de los arcos branquiales.

Permanece la "masa conflictiva", que por la interrupción abrupta de la reparación no ha podido curarse completamente ni psíquicamente ni orgánicamente, es decir, permanece una "curación residual", que todavía debe ser completada. Al mismo tipo se forma una nueva masa conflictiva que tiene que ser elaborada seguidamente con la reparación, a nivel psíquico, cerebral y también orgánico.

Si se consigue calmar una vez más al paciente, las quistes de líquido que se han vuelto a formar como signo del nuevo proceso de reparación en curso se vuelven más grandes que antes a causa de la curación residual + la curación del nuevo pánico.

Obviamente también la crisis epiléptica o epileptoide que forzosamente se produce será más fuerte que la primera vez, cuando el paciente habría podido resolver hasta el final su miedo al cáncer sin una nueva recaída.

Si ahora el paciente tiene una nueva recaída de miedo al cáncer los quistes se volverán todavía más grandes, y comienza nuevamente todo el juego del círculo vicioso.

Si el paciente no tiene recaída de miedo al cáncer, es decir, ninguna actividad conflictiva nueva, por ejemplo porque conoce la Nueva Medicina, llega a una fase de reparación correcta, y sucede a menudo que tiene la sensación de que le falta el aire de modo puramente mecánico, en particular si alrededor del cuello (o en el mediastino) hay quistes bastante grandes, que se experimentan como "nodos". A menudo tiene esta sensación sin que se produzca realmente. Pero muy raramente sucede que la tráquea se comprime realmente desde el exterior. Un peligro real de asfixia no se ha podido comprobar jamás, porque los quistes, como mucho, solo aplastan la tráquea.

En la crisis epileptoide, sin embargo, la sensación subjetiva, el miedo arcaico de sofocar, puede ser arrebatador y meter al paciente en un nuevo pánico terrible. Sin embargo eso, por suerte, sólo se produce en casos extremos en los que hay quistes de líquido muy grandes. Calmar a un paciente así, o sacarlo del pánico, o mejor todavía, no dejar que caiga en él, conocer la Nueva Medicina, es la tarea más importante de cualquier "iatros". Es insensato sedar con medicamentos a un paciente así y normalmente lo único que denota es ignorancia, porque los sedantes pueden ser mortales en el período tras la crisis epileptoide, cuando el paciente entra en la "segunda curva vagotónica". Estos sedantes químicos, de hecho un tipo de veneno, no pueden sustituir jamás a las palabras tranquilizantes de una persona o del médico. Sólo cuando los pacientes han superado también esta "segunda fase vagotónica" están realmente curados.

En el caso de la quimio y las irradiaciones el médico ortodoxo obtiene rápidamente una victoria pírrica, cuando los quistes de los arcos branquiales se reducen. Pero la obtiene pagando un precio muy alto, es decir, solamente bloqueando la reparación y la crisis epileptoide que sigue necesariamente a la fase de reparación, además todo el organismo se ve dañado de un modo terrible y a menudo irreparable. No sólo los "medicuchos" han considerado la quimio como una terapia, sino que le decían a los pacientes que antes de morir podían vivir todavía 3 o 4 semanas con las reservas de la médula ósea. Obviamente también eso era una insensatez. En los pacientes cuyos quistes de los conductos de los arcos branquiales se "tratan" con quimio, los quistes, primero, regresan, pero como hemos dicho ya: el proceso de reparación se interrumpe, no se termina. Si se interrumpe la quimio vuelve a comenzar la reparación y con ella vuelven los quistes. Así el paciente entra en un círculo vicioso permanente, y los "exorcistas" se llenan los bolsillos. Casi todos los pacientes mueren con esta tortura sin sentido.

El círculo vicioso de los quistes de los arcos branquiales, que en los animales prácticamente no se produce (hasta la falta de aire pasajera en la crisis epileptoide), ocupa así un espacio tan amplio porque es uno de los círculos viciosos inmanentes más frecuentes, y en gran parte iatrógeno.

Téngase presente: en el momento del pánico es difícil calmar a un paciente que mentalmente está alterado por vía iatrógena. Por el contrario calmar a un paciente que ya anteriormente ha conocido y entendido la Nueva Medicina, no es un juego de niños, pero es una tarea que se puede resolver bien, y es incluso una tarea que da alegría, al mismo tiempo que una obra social entre personas conscientes.

## **16. El sistema ontogenético de los programas especiales de los tumores y de las enfermedades**



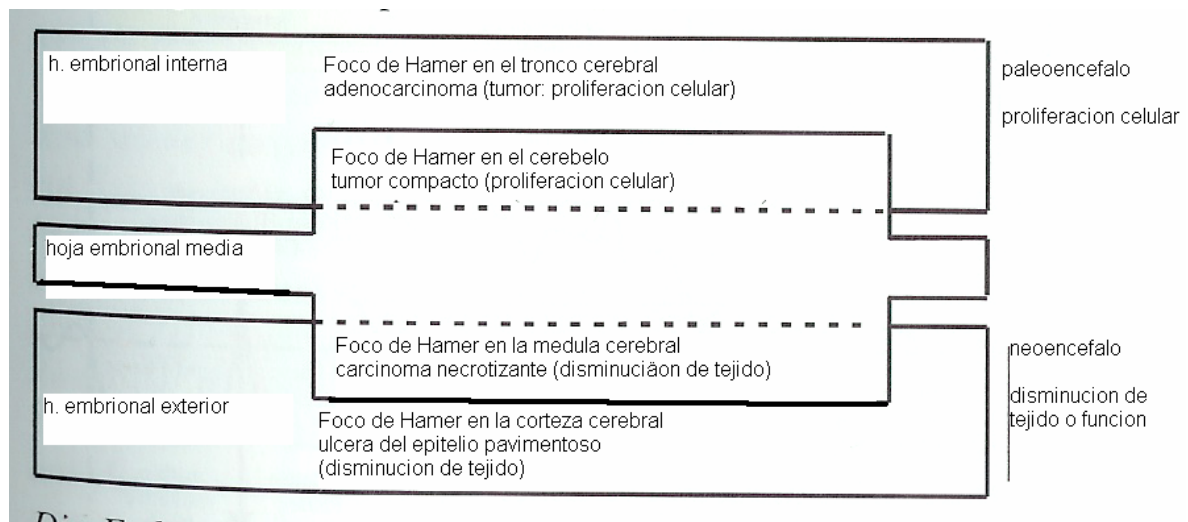
## oncoequivalentes. La tercera ley biológica de la Nueva Medicina.

Durante años he estado confuso por la supuesta falta de sistemática morfológica e histológica de hiperplasias, tumores, tumefacciones, carcinomas, sarcomas, seminomas, mesoteliomas, melanomas o gliomas, incluido lo que la medicina tradicional llama metástasis.

Finalmente, ahora creo que he encontrado una subdivisión que probablemente se podrá usar todavía durante decenios modificándola más o menos. Se trata de la clasificación histológica en base a la historia evolutiva o a la embriología.

Estos diferentes tipos de tumor encuentran, como por encantamiento, una colocación propia si se les ordena en base a la historia evolutiva o según el criterio de pertenencia a las distintas hojas embrionales.

Si el cerebro en el hombre (y en el animal) es realmente el ordenador, formado en el transcurso de millones de años, del organismo humano, lógicamente también los órganos corporales “correspondientes” bajo el perfil evolutivo deben “cohabitar” en el ordenador cerebro.

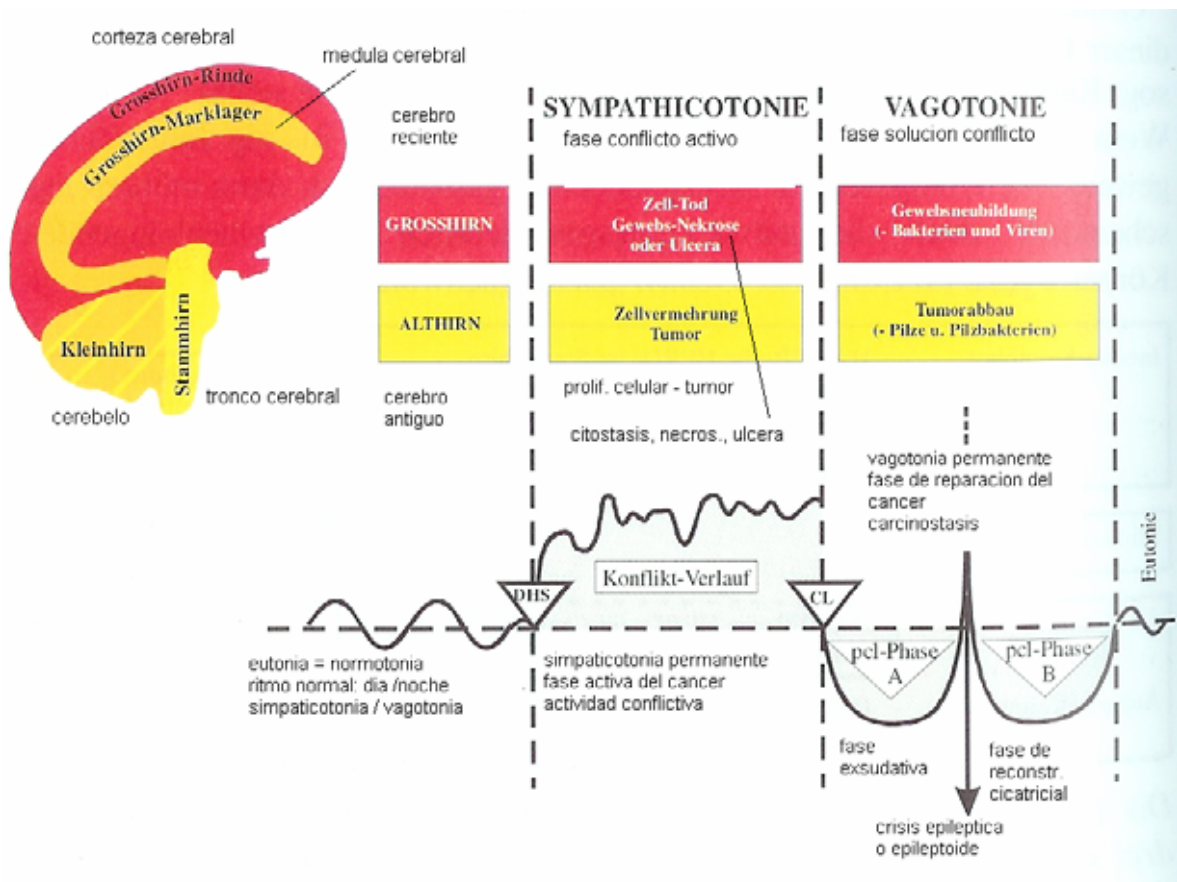


Los embriólogos, en general, subdividen el desarrollo en las tres hojas embrionales, el endodermo u hoja embrional interna, el mesodermo u hoja embrional media, y el ectodermo u hoja embrional externa.

Las llamadas hojas embrionales se desarrollan en el embrión a partir de las primeras formaciones celulares en el útero materno. En su mayoría nuestros órganos pueden ser correlativos a una de estas hojas embrionales. Podemos deducir del esquema que el “comportamiento canceroso” de las hojas embrionales difiere de modo fundamental. Endodermo y ectodermo o los órganos que les pertenecen en la fase CA y en la fase PCL se comportan de manera exactamente opuesta. El mesodermo o los órganos que le son relativos se subdividen comportándose en parte como los órganos ectodérmicos y en parte como los endodérmicos. Esta era también la razón por la que una investigación de una

sustancia activa contra el “cáncer maligno” no ha dado hasta ahora buenos resultados. Porque, ¿cómo podría haber un “fármaco” válido al mismo tiempo tanto para la proliferación celular como para la reducción celular? (Sin hablar de lo irrazonable que es este modo de pensar). Por lo tanto ya sólo por este hecho, podemos entender lo absurdo de la medicina actual.

### El sistema ontogenético de los programas especiales, biológicos y sensatos de la naturaleza



En el esquema precedente vemos dos niveles arriba la representación de la curva de la bifasicidad: dos grupos diferentes, como se muestra también en la tabla sinóptica “psique-cerebro-órgano”.

El nivel amarillo corresponde al grupo del paleoencéfalo y el rojo al grupo del neocéfalo, como se puede ver resumido en el esquema precedente.

En la columna izquierda, amarilla, el tronco cerebral, hoja embrional interna. En la columna central, naranja, la hoja embrional media: arriba, con rayas amarillas, los órganos directos del cerebelo, abajo, los órganos directos de la médula cerebral (por ejemplo el esqueleto, los linfonodos, ovarios, riñones, etc). En la columna de la derecha, roja, la hoja embrional externa, los órganos directos de la corteza cerebral.

Si miramos este esquema vemos que el nivel del paleoencéfalo en la fase de conflicto activo (fase CA) causa el crecimiento del tumor por proliferación celular, en la fase de reparación tras la solución del conflicto (CL), que llamamos también fase postconflictiva o en abreviatura PCL, el tumor se demuele nuevamente por las micobacterias (por ejemplo TBC).

En el nivel rojo del neoencéfalo la situación es exactamente al contrario: en la fase CA las células se reducen (hablamos de necrosis o úlceras) y en la fase PCL estas necrosis o úlceras se llenan de nuevo, o se cicatrizan. Dado que hasta ahora nadie sabía nada de esto, dado que no existía un sistema, las restituciones de tejido o el llenarse de las necrosis y de las úlceras en la fase PCL se llamaban, por ignorancia, cáncer o sarcoma, porque también ahí se produce la proliferación celular (mitosis) con grandes células y grandes núcleos, sin embargo siempre con el objetivo de realizar la curación.

La solución del enigma estaba en el hecho en el que ahora podemos basar nuestras reflexiones, la pertenencia a una determinada hoja embrional y la localización de los relés específicos para cada órgano. Y ahora encontramos un orden magnifico para todos los cánceres y todas las enfermedades oncoequivalentes, que siempre eran sólo una fase, y encontramos síntomas y nexos de las fases complementarias.

Los embriólogos en general subdividen el desarrollo embrional en tres hojas embrionales, el endodermo u hoja embrional interno, el mesodermo u hoja embrional media y el ectodermo u hoja embrional externa.

La mayor parte de nuestros órganos derivan sólo de uno de estas hojas embrionales, como por ejemplo el tubo gastro-intestinal (excluido el recto y los 2/3 superiores del esófago, la pequeña curvatura del estómago, los conductos hepáticos, biliares y pancreáticos y las células de Langerhans del páncreas) que deriva del endodermo, es decir, de la hoja embrional interna.

Dado que el intestino tiene también vasos sanguíneos, que sin embargo pertenecen a la hoja embrional media, también el intestino tiene partes "mesodérmicas", como ya hemos visto. Y dado que el intestino tiene un pliegue nervioso, el denominado sistema vegetativo, también posee partes ectodérmicas.

Pero cuando se dice que un órgano tiene, por ejemplo, origen endodérmico, no nos referimos a esta parte mesodérmica (vasos) y ectodérmicos (nervios), porque todos los órganos tienen partes parecidas.

Sin embargo hay órganos que están constituidos funcionalmente por varias partes de hojas embrionales diferentes. Entre estos, en particular está la zona de la cabeza y de los pulmones con la esfera cardiaca, el estómago, el hígado, el páncreas, el duodeno así como la zona vejigo-vagino-anal junto con la pelvis renal. Algunos de estos órganos, que se han combinado posteriormente funcionalmente, y que hoy estamos acostumbrados a considerar como un único órgano, tienen cada uno su propio centro de relé en puntos a menudo muy distantes en el cerebro.

Ejemplo: el útero se compone de hecho de dos órganos, un orificio y un cuerpo con las trompas ováricas. Estos dos órganos diferentes han crecido formando aparentemente un único órgano, el "útero", pero respecto a su mucosa se han originado en hojas embrionales diferentes y cada uno tiene su propio relé en un

punto totalmente diferente del cerebro: el cuello y el orificio del útero en la zona periinsular izquierda, y la mucosa del cuerpo del útero en el puente del tronco cerebral. Correspondientemente también las formaciones histológicas son totalmente diferentes entre ellas: el cuello y el orificio del útero presentan epitelio pavimentoso, el cuerpo del útero, por el contrario, tiene epitelio adenoideo (epitelio de células cilíndricas). A esto se añade obviamente también la musculatura mesodérmica del útero, que tiene su relé en el cerebro medio (tronco cerebral). Por esto ha sido tan difícil, al principio, reconocer todas estas relaciones.

Por el contrario, algunos órganos que en el cuerpo se encuentran muy distantes entre ellos en el neoencéfalo se encuentran en gran parte muy cercanos; por ejemplo el recto, la vagina, la íntima de las venas coronarias y la laringe, constituidos de epitelio pavimentoso, tienen su relé a la izquierda periinsularmente, así como la mucosa intrabronquial, el íntima de las arterias coronarias y la mucosa de la vejiga tienen su relé a la derecha periinsularmente.

Si no hubiese comparado continuamente las regiones cerebrales, por ejemplo el homunculus, las formaciones histológicas, los resultados de las investigaciones embriológicas de otros test y mis TAC cerebrales con las anamnesis, todavía hoy me estaría rompiendo la cabeza, porque en casi todos los test de embriología hay equívocos, incluso errores, dado que jamás nadie había supuesto la existencia de estas correlaciones.

Ahora, por ejemplo, sé que todas las mucosas de epitelio pavimentoso son de origen ectodérmico, por lo tanto pertenecen también al mismo área en el cerebro. Hay relaciones también entre órganos tan diferentes como la mucosa de la boca, la mucosa bronquial, la mucosa de la laringe y la mucosa de los conductos de los arcos branquiales (quistes), el íntima de las arterias coronarias, el íntima de las venas coronarias, la mucosa del recto, la mucosa del cuello y del orificio del útero. Todos tienen su relé a la derecha y a la izquierda periinsularmente, todos pertenecen a conflictos sexuales, de territorio o de marcación del territorio.

La ley férrea del cáncer y la ley de la bifasicidad de todas las enfermedades (ahora llamadas programas especiales, biológicos y sensatos), si se llega a la solución del conflicto, eran la premisa necesaria para poder encontrar el sistema ontogenético de los tumores y de las enfermedades oncoequivalentes. Nos muestra de forma lógicamente comprensible la relación íntima de nuestros conflictos, el relativo relé y la pertenencia orgánica bajo el perfil evolutivo.

De tal manera que toda nuestra histopatología encuentra un orden completamente comprensible, obvio. El relé para conflictos iguales y órganos histológicamente iguales se encuentra muy cercano en el cerebro.

Pero este sistema ontogenético de los tumores y de las enfermedades oncoequivalentes también nos ha mostrado que no habríamos podido entender jamás, por ejemplo, las enfermedades cancerosas, sin estos conocimientos; de hecho debido a la ignorancia hemos metido juntos erróneamente los tumores de los órganos directos del paleoencéfalo que proliferan en la fase de conflicto activo con los "tumores" de los órganos directos del neoencéfalo, que tienen proliferación celular sólo en la fase de reparación.

Quien haya creído que ha descubierto un sistema para clasificar las enfermedades cancerosas, sólo podía equivocarse, como vemos por ejemplo en el caso de los

denominados marcadores tumorales (tumor markers), tratados seguidamente, que no son específicos y a menudo indican lo contrario de lo supuesto.

Pero dado que conocíamos la diferencia entre las modificaciones de los órganos directos del paleoencéfalo y las de los órganos directos del neoencéfalo, no conseguíamos encontrar los puntos comunes y cuando creíamos que los habíamos encontrado eran erróneos.

El sistema ontogenético de los tumores es completo y lógico en sí mismo. Naturalmente al final deriva de la Nueva Medicina y del descubrimiento de los Focos de Hamer en el cerebro, así como de la segunda ley biológica de la bifasicidad.

Pero este sistema ontogenético global de la medicina, en particular de los tumores, es comparable al significado del sistema periódico de los elementos para las ciencias naturales.

De hecho describe de un modo global las relaciones internas de toda la medicina.

## 16.1. La clasificación de los tumores

El sistema ontogenético de los tumores y de las enfermedades oncoequivalentes afirma:

1. a las tres hojas embrionales les corresponden tipos específicos de tejido histológico que son iguales o al menos parecidos entre ellos. Sólo la hoja embrional media o mesodermo se subdivide a su vez en un “mesodermo del cerebelo” o antiguo y un “mesodermo del neoencéfalo” o reciente. El “mesodermo del cerebelo” se comporta de modo análogo al “endodermo del tronco cerebral”, mientras que el “mesodermo del neoencéfalo” se comporta de un modo análogo al “ectodermo del neoencéfalo”.
2. En caso de DHS que causa la formación de un Foco de Hamer, las zonas orgánicas que están en correspondencia con este FH presentan la “reacción específica de la hoja embrional a la que pertenecen”: los órganos endodérmicos directos del tronco cerebral y los mesodérmicos directos del cerebelo (o todos los directos del paleoencéfalo) en la fase de conflicto activo (fase CA) reaccionan con proliferación celular, los órganos mesodérmicos directos de la médula cerebral y los directos de la corteza cerebral (todos los órganos directos del neoencéfalo), reaccionan con necrosis o úlceras.
3. La fase de reparación tras la conflictolisis es muy distinta en las tres hojas embrionales:

Hoja embrional interna:

Parada del crecimiento tumoral, encapsulamiento o demolición por medio de hongos o micobacterias, por ejemplo bacterias tuberculosas (ej. Tuberculosis pulmonar).

Hoja embrional media:

a) Mesodermo del cerebelo:

Parada del crecimiento, encapsulamiento o demolición por obra de bacterias, micobacterias u hongos como en el caso de la hoja embrional interna, por ejemplo carcinoma mamario demolido por medio de bacterias o micobacterias (ej. TBC del pecho).

b) Mesodermo de la médula cerebral:

Restitución con hinchazón y crecimiento excesivo como sarcoma o en los huesos con crecimiento de callo como osteosarcoma. El crecimiento excesivo es, en principio, totalmente inocuo y se para espontáneamente al final de la fase de reparación normal. Las bacterias contribuyen a la reconstrucción (por ejemplo osteosarcoma, quiste ovárico, quistes renales, nefroblastoma).

Hoja embrional externa:

Tendencia a la reconstrucción de la necrosis ulcerosa con restitución o cicatrización con ayuda de virus (ejemplo, hepatitis vírica).

Ya la ley férrea del cáncer, como han confirmado muchos médicos, había introducido por primera vez un sistema claro en la actual incapacidad de poner orden en la realidad de los tumores. Sin embargo muchos interrogantes estaban todavía abiertos.

Ahora creo que he conseguido encontrar un sistema global que comprende no sólo los tumores, sino en líneas generales toda la medicina. De hecho la disfunción de nuestro equilibrio de comportamiento debido a los conflictos biológicos es sólo un caso particular, una modificación especial de programa de una zona cerebral, del Foco de Hamer, en la que antes todo funcionaba de un modo normal y con sorprendente precisión. Eso que fascina de manera tan extraordinaria en la alteración del programa es justo el hecho de que por medio del DHS todo el organismo se moviliza, pero que esta alteración de programa, que en el pasado he considerado un error de desarrollo, no está falta de sistemática, pero tiene evidentemente el sentido de aprovechar las posibilidades de supervivencias previstas por la naturaleza en la lucha por la existencia, usando realmente todas las fuerzas que están disponibles.

Esta alteración de programa forma parte de un suceso sensato.

## **16.2. “Mesodermo del cerebelo” y “ectodermo del neocéfalo”**

Siempre he encontrado dificultades cuando, como en este capítulo, he tenido que ir más allá de los conocimientos de los embriólogos.

Para estos últimos ciertas cuestiones no parece que tengan una importancia particular, y entonces no se han ocupado de ellas específicamente. La piel es de origen ectodérmico, pero naturalmente solo la epidermis, entendiendo sin el hipodermo corio, porque este es de origen mesodérmico. Existen aquí sutiles diferencias en los llamados estratos cutáneos.

Existe por lo tanto un estrato cutáneo inferior (corion) de origen mesodérmico, que contiene las glándulas (sudoríparas, sebáceas) y los melanóforos. Después está la epidermis más externa de epitelio pavimentoso que es de origen ectodérmico; esta contiene las terminaciones nerviosas táctiles de sensibilidad superficial y desde el lado inferior también un estrato de melanóforos. La diferencia sutil es aquella por la que las primeras células están invadidas del cerebro, y las otras del neocéfalos. Eso a su vez no determina solamente su función, sino también su constitución histológica, obviamente también su diferente "reacción" o formación tumoral.

### **16.3. El mesodermo del cerebelo**

En el tiempo de nuestra evolución, cuando nuestros pueblos primitivos "antepasados" comenzaron a dejar el ambiente del agua por el de la tierra, el tiempo en el que el cerebro se estaba constituyendo, el individuo necesitó una piel que no sólo le diese estabilidad, sino también que lo protegiese de las radiaciones solares excesivas impidiendo la desecación. Llamaré a este órgano piel mesodérmica del cerebelo.

Esta piel del cerebelo no debía soportar ningún gran esfuerzo mecánico. El individuo podía moverse ya hacia delante reptando a la manera de un gusano. La piel tenía una sensibilidad no específica, "protopática", es decir, sentía temperaturas y presiones extremas, era ya, por lo tanto, capaz de adaptarse y de reaccionar si las condiciones ambientales se modificaban de manera excesiva. Esta piel ha englobado a los melanóforos, que con su pigmentación podían proteger, en especial de la luz ultravioleta del sol, además tenía la posibilidad, a través de las glándulas sudoríparas, de extender una película de líquido sobre sí misma, produciendo así un enfriamiento por evaporación evitando quemaduras. El individuo, por lo tanto, ya estaba bastante protegido del peligro que amenazaba su esfera vital.

La función de la lactancia de los mamíferos se desarrolló después de la formación de esta piel del cerebelo, cuyo centro de relé se encuentra en el cerebelo medio-posterior y lateral (en caso de conflicto tenemos un conflicto de herida de la incolumidad, en sentido figurado un conflicto de suciedad).

Lógicamente también la mama pertenece al ámbito dérmico. Como consecuencia la glándula mamaria es una invaginación de esta piel mesodérmica, de la que el lactante puede chupar leche. En el cerebelo todos estos relés están ordenados.

El epitelio glandular originario de los conductos lactantes evidentemente no entra en el tipo de glándula del tracto intestinal, ni morfológicamente está cerca de estas más que el epitelio pavimentoso del estrato cutáneo externo. Los dos son muy diferentes, porque también su punto de origen en el cerebro es muy diferente. La

definición mejor para el epitelio glandular de los conductos lácteos y de las glándulas sudoríparas y sebáceas sería por lo tanto “tejido glandular del cerebelo”. A la piel del cerebelo pertenecía también la “piel interna” del cuerpo, en el vientre el peritoneo, en el pecho la pleura y en la cavidad mediastínica el pericardio.

Aquí nuevamente distinguimos el peritoneo parietal y el visceral, así como la pleura parietal y la pleura visceral, y el pericardio parietal y el visceral.

Los tumores relativos se llaman por lo tanto mesoteliomas.

Si se forma un tumor en la dermis directa del cerebelo, ese crecimiento resulta visible. Y esta piel del cerebelo es responsable también del edema, en este caso de los denominados transvases de la fase de reparación, del derrameo peritoneal o ascitis, del derrame de la pleura y del tan temido transvase pericárdico con taponamiento pericárdico, que en principio es algo positivo, pero es una complicación de la fase de reparación que temo mucho.

#### **16.4. El ectodermo del neoencéfalo**

Sucesivamente las funciones que la piel del cerebelo era capaz de desarrollar no fueron suficientes. Por eso en la era moderna del cerebro madre naturaleza ha creado una nueva y potente estructura también para la esfera de la piel: ha recubierto a todo el individuo con una segunda piel, la piel del neoencéfalo.

Esta piel del neoencéfalo, obviamente de origen ectodérmico, a diferencia de la piel mesodérmica del cerebelo, era una piel de epitelio pavimentoso resistente. Esta piel de epitelio pavimentoso, que es correlativa al neoencéfalo, ha migrado a lo largo de los segmentos corporales y ha cubierto completamente la piel preexistente del cerebelo. Ha traído con ella la sensibilidad fina o superficial del neoencéfalo (corteza sensorial del giro postcentral) y ha puesto al organismo en condiciones de recibir todas las informaciones necesarias para adaptar al individuo a situaciones peligrosas en las que hace falta reaccionar rápidamente como entidad altamente organizada en la lucha por la supervivencia.

La formación del epitelio pavimentoso es el típico signo morfológico de la piel del neoencéfalo o del epitelio del neoencéfalo. Este epitelio pavimentoso del neoencéfalo, sin embargo, no se ha parado en los límites de la piel del cerebelo, sino que por ejemplo ha cubierto el epitelio cilíndrico endodérmico en la vejiga y en la pelvis renal, o el epitelio endodérmico en la boca y en el esófago superior, en la pequeña curvatura del estómago y de los conductos biliares y pancreáticos, así como el epitelio mesodérmico adenoideo del cerebelo presente en los conductos lácteos (intraductal). Así ahora encontramos el típico epitelio pavimentoso del neoencéfalo en la piel superior, en la mucosa de la boca y de la cavidad faríngea y nasal, en los tejidos de la laringe, de los bronquios, del esófago, del píloro, del bulbo duodenal y del páncreas con bifurcaciones en las células insulares del páncreas y en el epitelio de los conductos biliares.

Sin embargo al mismo tiempo encontramos este epitelio pavimentoso también en la vejiga, en el cáliz renal, en la vagina, en el orificio y el cuello del útero, en el recto y en los conductos lácteos. Todas las regiones revestidas con este tipo de epitelio pavimentoso son muy sensibles y ligadas a la corteza sensorial. Todas



tienen los típicos “conflictos del neoencéfalo” (Foco de Hamer en el neoencéfalo). Cuando por el contrario encontramos en el recto un tumor del estrato inferior endodérmico que se abre paso a través de la mucosa ectodérmica del epitelio pavimentoso, entonces hablamos de “pólipo” (adenocarcinoma). Originariamente forma parte de estas formaciones de epitelio pavimentoso también el periostio, que en el pasado estaba constituido por epitelio pavimentoso y nervios sensibles. Hoy día el epitelio pavimentoso no se puede encontrar, porque no tendría ninguna función, por el contrario están todavía presentes los nervios sensibles, que hacen daño si el periostio se dilata.

Los dolores de dilatación del periostio, que entran regularmente cuando se forma el edema en la fase de reparación de los huesos, son un buen signo y un proceso importante en la curación biológica de los huesos, porque estos dolores obligan al individuo a no mover la parte esquelética afectada, que correría el riesgo de fracturarse si se sometiese a un excesivo movimiento o carga.

## **16.5. Úlcera del estómago y del duodeno**

Después de haber interpelado personalmente a algunos corifeos de la embriología, ahora estoy totalmente seguro de que tanto la mucosa del recto (hasta 12 cm del ano) como la mucosa vaginal, incluido el orificio y el cuello del útero, así como la mucosa de la vejiga urinaria y la pelvis renal, los dos tercios superiores del epitelio del esófago con la pequeña curvatura del estómago, las células de Langerhans del páncreas y los conductos pancreáticos y biliares del hígado, así como las células del íntima de las arterias y de las venas coronarias (muy sensibles) son de origen ectodérmico.

Todas estas mucosas presentan epitelio pavimentoso o epitelio plano, todas están “invaginadas” por el exterior, por lo tanto son de hecho mucosas “inmigradas” (“migración” del ectodermo del neoencéfalo).

A propósito de esto he notado una relación fundamental, que ahora me parece clara como el sol, pero que antes ha hecho que me exprimiese el cerebro. Se trata de la úlcera del estómago y de la úlcera del duodeno.

Como ya dicho, a posteriori a todos nos resulta claro que la úlcera gástrica tiene causas psíquicas, así como la duodenal. Para mí eso no representa nada extraordinario, porque al final todo viene directamente del ordenador cerebro. Pero la úlcera del estómago y la denominada “facies gástrica”, conocida por todos los médicos, no están en sintonía con los órganos directos del tronco cerebral de la cavidad abdominal. Ni tampoco lo está el oncoequivalente de las células de Langerhans (insuloma) ni de las células insulares alfa y beta, ni mucho menos un cierto tipo de carcinoma hepático (carcinoma de los conductos biliares). Sin embargo existen carcinomas del estómago en forma de coliflor, incluso tan grandes que pueden llenar todo el estómago. ¿Cómo se puede explicar esta contradicción?

Lo primero de todo queremos traer a la memoria algo que todos saben, pero que jamás nadie ha conseguido explicar:

1. una mujer joven jamás se ve afectada por una úlcera del estómago o del duodeno (excepto si es zurda).
2. es muy raro que una mujer joven femenina pueda tener un carcinoma de los conductos biliares. (Todavía no he visto ninguna, zurdas aparte).
3. las úlceras gástricas están situadas siempre en el mismo puesto: en el píloro o en el bulbo duodenal y en la pequeña curvatura del estómago, nunca en el fondo o en la gran curvatura.
4. los dos tercios superiores del esófago están cubiertos de epitelio pavimentoso, el tercio inferior de epitelio intestinal. A menudo, sin embargo, el epitelio pavimentoso llega hasta el estómago, por lo tanto detrás del llamado cardia.
5. muy a menudo aparecen juntos un carcinoma del recto y de los conductos biliares.

Si se recomponen todas las partes del mosaico, resultará con gran probabilidad que parte de este epitelio pavimentoso, que en el curso de la evolución ha crecido de la mucosa de la boca (ectodermo) ha lo largo del esófago, en realidad con sus ramificaciones, fibras nerviosas incluidas, ha llegado hasta el duodeno, el páncreas (células de Langerhans) y al hígado.

Las fibras no han ido más allá y esta es también la razón por la que en el intestino delgado sólo encontramos adenocarcinomas.

Desde el punto de vista evolutivo el intestino delgado se ha “insertado” entre el duodeno y el ciego, en el tronco cerebral presenta un centro de relé relativamente más pequeño, que no corresponde con su tamaño y longitud y un contenido conflictivo de contrariedad indigesta. Estoy seguro de que todas las fibras nerviosas, que posibilitan la sensibilidad de la pequeña curvatura del estómago, la zona del píloro y del bulbo del estómago y del duodeno, las papilas y el conducto pancreático y el coleodoto, así como los conductos hepáticos, todos son alimentados por el giro postcentral derecho lateralmente abajo. Estoy seguro de ello en el caso de los conductos pancreáticos, así como del estómago y el hígado. La inervación de las células de Langerhans pancreáticas (sensoriales) deriva del mesencéfalo: relé a la izquierda paramediano de las células insulares alfa por la insuficiencia de glucagón (conflicto de miedo con asco); relé a la derecha paramediano de las células insulares beta para la diabetes melitus (conflicto de repulsión).

Naturalmente después de que me metí en esta aventura excitante he examinado todas mis TAC cerebrales y, efectivamente, he encontrado que, sobretodo en los infartos de corazón izquierdo, había cometido un gran error: muy a menudo los pacientes tenían dos Focos de Hamer, uno típico para la úlcera del íntima de las coronarias o para el carcinoma intrabronquial a la derecha periinsularmente, y un segundo FH que no había podido encuadrar bien, pero que presumía tenía que estar relacionado de algún modo. Este se encontraba, sin embargo, siempre en la parte latero-basal del giro postcentral de la corteza sensorial derecha.

Una cosa que formaba parte de la rutina era controlar en la historia clínica si el paciente había sufrido también molestias de estómago (que yo había malinterpretado como “síntoma de acompañamiento” de la angina de pecho de la úlcera de las arterias coronarias). Justamente, en la mayor parte de los casos noté

que le paciente también había sufrido fuertes molestias de estómago, cólicos, vómitos y cosas parecidas, que se consideraban por todos los médicos como un “síndrome gastro-cardíaco” imputable a los dolores cardíacos.

Si ahora consideramos la realidad de la úlcera vemos que es una reducción de tejido. Encontramos un proceso análogo en todos los carcinomas del epitelio pavimentoso (mucosa de la boca, mucosa intrabronquial, mucosa coronaria, mucosa vaginal y del orificio del útero, mucosa de la vejiga y del recto, aquí en la vejiga y en el recto mezclada con pólipos que pertenecen al epitelio intestinal endodérmico y tienen tejidos adenocarcinomas).

No puede existir duda: la úlcera gástrica y la duodenal entran entre las úlceras del epitelio pavimentoso, son de origen ectodérmico y tiene su centro de relé en el giro postcentral lateral retroinsularmente a la derecha, son una disfunción típicamente ligada al comportamiento masculino.

La cosa no es tan difícil de entender: en el esófago inferior, en la pequeña curvatura del estómago, en el píloro en la desembocadura en el estómago y en el bulbo duodenal así como en el conducto pancreático, en el coledoco y en los conductos hepáticos se superponen dos formaciones epiteliales: el epitelio intestinal, que evolutivamente deriva del endodermo, es decir, la hoja embrional interna y pertenece al tracto gastrointestinal y tiene sus centros de relé en el tronco cerebral, así como el epitelio pavimentoso más reciente, que pertenece al ectodermo, a la hoja embrional externa y tiene su centro de relé en el neocéfalo. He aquí el porqué de los dolores en la úlcera de estómago o del duodeno y en el cólico biliar, De igual forma la invasión (migrada a la vez) de las células de Langerhans proviene del mesencéfalo (las células de Langerhans son inervadas directamente y controladas por el mesencéfalo).

En el pasado muchos autores de textos médicos han creído que el ácido clorhídrico del estómago causaba úlcera gástrica. Pero la gran curvatura del estómago, donde se encuentra la mayor cantidad de ácido, no presenta jamás úlceras.

Además, la hiperacidez del estómago ya es un signo de vagotonía, como se puede leer en cualquier texto. Nadie quiere ni siquiera contestar que las úlceras tienen algo que ver con los conflictos. Pero en un primer vistazo resulta un poco difícil entender el hecho de que en el estómago surjan dos tipos diferentes de cáncer, un “cáncer ulceroso” y un “cáncer en coliflor”. Para la úlcera gástrica es como para la úlcera de la mucosa de la boca: las células están ulceradas, es decir, eliminadas de tal manera que el diámetro interno del órgano tubiforme es más grande y por lo tanto puede transportar más sangre (vasos coronarios), aire (bronquios), o alimento (duodeno o esófago), o jugo biliar (coledoco o conductos biliares intrahepáticos).

Eso explica la “reducción del tejido”. Por el resto el esófago y el estómago tienen su centro de relé y por lo tanto su Foco de Hamer casi en el mismo lugar. Los contenidos conflictivos tienen en general una relación con el territorio.

¿Y respecto a los carcinomas hepáticos? (A menudo aparecen al mismo tiempo que la úlcera gástrica).

También en el hígado tenemos dos tipos de tumores: aquellos con reducción de tejido que se encuentran en los conductos biliares donde llegan las fibras nerviosas del neocéfalos y aquellos que se encuentran en el parénquima hepático (si se trata de uno solo se habla de “adenocarcinoma hepático solitario”), a veces incluso de nódulos cercanos a la cápsula hepática que a menudo son sensibles al tacto. Por su aspecto se asemejan a los tumores intestinales. El adenocarcinoma hepático solitario puede desaparecer solo si en la fase de reparación se caseifica y demuele mediante tuberculosis. Las cavernas hepáticas que permanecen normalmente se endurecen en la denominada cirrosis hepática solitaria (en líneas generales para los focos alveolares pulmonares, que al final se cavernizan, vale el mismo proceso).

La úlcera de estómago y de duodeno tiene otra particularidad: puesto que el centro del relé se encuentra en la corteza, tras la aparición del edema de conflictolisis, ésta causa una epilepsia gástrica.

Los cólicos gástricos con calambres son, en mi opinión, y en la mayoría de los casos, una crisis epileptoide tras la solución del conflicto. Y dado que evidentemente el “conflicto de estómago directo del neocéfalos” es tremendamente afín al conflicto de territorio y a menudo se presenta junto con este, es frecuente que el cuadro de un infarto cardíaco se vea ofuscado por el cuadro clínico de un cólico gástrico.

En algunos pocos casos dramáticos se habla de “síndrome hepato-gastro-cardíaco” o de “síndrome gastro-cardíaco”, según lo que estuviera afectado al mismo tiempo.

Esto es diferente para los cólicos intestinales en la fase de reparación tras una parálisis intestinal muscular (íleo paralítico). Conflicto: no poder hacer avanzar peristálticamente un bocado, es decir, no poder digerir.

Es algo bien sabido que en estas áreas un carcinoma no se extiende jamás al órgano cercano, no puede superar el llamado “confín del órgano”. Nunca vemos un carcinoma del recto que se extienda al sigma, un carcinoma del cuello del útero al útero o un carcinoma ulcerante de la pelvis renal que se extienda a los túbulos colectores (endodérmicos) y desde allí nuevamente al parénquima glomerular (mesodérmico) de los riñones o un carcinoma del esófago superior llegar a la gran curvatura del estómago.

En estas mismas regiones cerebrales a la derecha periinsularmente se encuentran también los centros de relé para los órganos que tienen la mucosa de epitelio pavimentoso, aunque sin embargo a primera vista no parece que tenga nada que ver con los órganos recto-vagino-vejigales: cavidad oral, mucosa del esófago y los bronquios así como el íntima de las arterias coronarias. Órganos que a primera vista no tienen nada que ver ni entre sí ni con los órganos recto-vagino-vejigales sexuales y de demarcación del territorio.

Los embriólogos no han encontrado hasta aquí contradicciones, hasta que se descubrieron los tres niveles de la Nueva Medicina. Desde que encontramos una correlación exacta, comprensible bajo el perfil evolutivo, entre conflicto biológico, localización en el cerebro y afectación en el órgano, aprendemos también a comprender la correlación exacta entre localización cerebral y estructura

histológica desde el punto de vista evolutivo. Ahora comenzamos a entender que las arterias de los arcos branquiales ocupan una parte particular entre las arterias porque su íntima vascular se compone de epitelio pavimentoso (muy sensible), que es correlativo a la región periinsular en el cerebro, por lo tanto al comportamiento territorial.

Ahora entendemos por qué en el pasado nos han inducido a errores por el hecho de que en el cerebro las células gliales en parte son tan parecidas a las células del epitelio pavimentoso corneoso, cuando estas células gliales formaban tejidos cicatrizales de glia (mesodérmicos), los llamados “gliomas”.

La piel externa (epidermis) es efectivamente ectodérmica, pero la piel entera se compone evolutivamente de dos pieles diferentes, una más antigua, la “piel del cerebro” mesodérmica, subcutánea con glándulas sudoríparas y sebáceas y percepción vaga de los estímulos, y la piel de neocéfalos, más reciente (epidermis) de epitelio pavimentoso y con una sensibilidad fina.

Es tarea de otros investigadores e intérpretes aclarar los detalles de modo irrefutable. Pero eso no modificará para nada el sistema en sí.

Los órganos directos del neocéfalos y del paleocéfalos se comportan de un modo exactamente contrario entre ellos respecto a la proliferación y a la reducción celular durante la fase simpaticotónica y vagotónica.

Mientras que los órganos directos del paleocéfalos causan proliferación celular en la fase de conflicto activo, los órganos directos del neocéfalos causan reducción celular en la fase de conflicto activo.

En la fase de reparación vagotónica se produce exactamente al contrario, lo que hasta ahora no se sabía, y nadie lo había sospechado jamás.

Dado que cualquier proliferación celular, reestructuradora totalmente normal para el grupo rojo (neocéfalos) en la fase de reparación, es decir, el nuevo llenado de las necrosis del órgano (por ejemplo callo – sarcoma tras la osteólisis ósea), así como la multiplicación celular del grupo amarillo (paleocéfalos) (por ejemplo cáncer del intestino grueso) en la fase de conflicto activo, obviamente ningún científico honesto conseguía encontrar un sentido o cualquier característica común en todo el asunto.

Los menos serios eran aquellos que fingían que había un camino común entre estos dos grupos, de hecho contrarios. A parte del hecho de que los dos grupos, en un cierto punto, muestran división celular, aunque en fases distintas y por lo tanto por motivos del todo diferentes, estas dos divisiones celulares de distinto tipo no tienen realmente nada en común, pues son opuestas.

Pero de esto no se había dado cuenta ninguno,

1. porque ninguno se había interesado de la psique y los conflictos, ni muchos menos de los conflictos puramente biológicos, en relación al cáncer. Se creía más bien que había que fiarse de “hechos” histológicos supuestos (maligno – benigno).
2. Porque en las TAC del cerebro se buscaban dogmáticamente tumores cerebrales y metástasis, en lugar de individualizar los relés en el ordenador de nuestro cerebro. No se quería saber absolutamente nada de los Focos de Hamer porque habrían “echado por tierra toda la medicina”.

3. Porque jamás se le dio una mano consciente al enfermo de cáncer o de enfermedades oncoequivalentes. Si se hubiese hecho con el corazón, se habría notado que el grupo amarillo del paleoencéfalo siempre tiene proliferación celular con manos frías, y por el contrario el grupo rojo del neoencéfalo muestra siempre proliferación celular (de reparación) con manos calientes o templadas. Habría sido así de fácil.

También en la supuesta “quimioterapia” citostática no se sabía distinguir las diferentes pertenencias a las hojas embrionales.

Antes o después cualquier oncólogo tendría que haber comprendido que con la quimio, como máximo, se podía obtener un efecto sólo en la fase de reparación, y solamente una detención del proceso de reparación.

En las fases de conflicto activo, por el contrario, la quimio-pseudoterapia, que actúa en sentido fuertemente simpaticotónico, refuerza el progreso de la proliferación cancerosa.

El sistema ontogenético de los tumores y de las enfermedades oncoequivalentes no vale sólo para las enfermedades cancerosas, sino que al igual que las 5 leyes biológicas, prácticamente para todas las enfermedades que se conocen.

Llamamos “enfermedades oncoequivalentes” a las patologías que no muestran ningún tumor ni necrosis de cáncer en la fase de conflicto activo (en realidad deberíamos decir “programas biológicos especiales oncoequivalentes”), de los que se tratará en el capítulo siguiente.

### **16.6. Las enfermedades oncoequivalentes (ahora “programas especiales biológicos y sensatos oncoequivalentes”)**

El sistema ontogenético de los tumores y las enfermedades oncoequivalentes no se limita, como hemos dicho, a las enfermedades cancerosas, sino que es válido también para las denominadas “oncoequivalentes”.

La particularidad de las enfermedades oncoequivalentes:

En el grupo amarillo del paleoencéfalo todas las enfermedades son idénticas al cáncer y a la relativa fase de reparación, si esta se produce. El “si se produce” significa que no se debe producir obligatoriamente, sino que sólo se produce si se da una solución de conflicto, pues de otro modo la fase de conflicto activo termina con la caquexia, inanición y muerte del paciente o el paciente encuentra un modus vivendi en forma de conflicto en suspenso. También la bifasicidad de las enfermedades depende, por lo que respecta a su segunda fase o segunda parte, de la solución del conflicto.

Para los órganos del paleoencéfalo no hay enfermedades oncoequivalentes, sino sólo cáncer y, en caso positivo, la fase de reparación tras la solución del conflicto.

Tampoco para los órganos mesodérmicos directos del neoencéfalo (huesos, tejidos conectores, linfonodos, etc) hay enfermedades oncoequivalentes, sino cáncer en forma de necrosis, osteolisis, lagunas en los tejidos (reducciones

celulares) así como en el caso positivo de una conflictolisis, hay una fase de reparación con reconstrucción del tejido que falta.

Encontramos las enfermedades oncoequivalentes exclusivamente entre las enfermedades orgánicas ectodérmicas directas corticalmente, y en estas sólo en una parte de estos órganos. A pesar de eso, son muy numerosas.

La definición dice:

Las enfermedades oncoequivalentes (programas especiales oncoequivalentes) o abreviando "oncoequivalentes" son enfermedades ectodérmicas directas corticalmente o programas especiales biológicos sensatos que siguen las 5 leyes biológicas, pero en lugar de una reducción de sustancia celular o parenquimatosa muestran una reducción o bloqueo funcional sensato. Forman parte de esto las parálisis motoras y sensoriales, la diabetes, la insuficiencia de glucosa, las disfunciones de la vista y del oído con sus respectivos conflictos y Focos de Hamer en el cerebro, así como en el caso en que se llega a una solución del conflicto, la fase de reparación con sus síntomas y complicaciones, a veces letales también.

Aunque las células del órgano no se reduzcan en el caso de enfermedades oncoequivalentes, aparecen, sin embargo, modificadas en cierta medida, igual que son modificadas las zonas cerebrales correspondientes (Focos de Hamer). A pesar de su alteración, estas células, después de muchos años de actividad conflictiva están en condiciones, siempre que se haya producido la solución del conflicto, de reconstruir en parte su funcionalidad.

Resumen:

Con las 3 leyes biológicas podemos entender las causas, la base de cualquier suceso natural en la medicina: estamos en condiciones de comprender que los programas especiales biológicos y sensatos de la cada hoja embrional son por norma procesos programados en nuestro cerebro hace muchos millones de años, para nosotros y para todas las otras criaturas, y que se producen desde hace millones de años siempre del mismo modo o de modo casi análogo, pero que para nosotros se desarrollan como programas especiales biológicos sensatos.

Podemos comprender que todos los tejidos con igual formación histológica, tienen también en el cerebro su relé muy cercano, al igual que los conflictos biológicos relativos son muy afines.

Ahora estamos en condiciones de comprender por qué los sucesos sensatos se ponen en marcha con medios totalmente diferentes, igual que existen hojas embrionales diferentes.

Conseguimos entender por qué nunca se había averiguado el origen del cáncer, puesto que no se conocían estos nexos y sobretodo el mecanismo de génesis evolutiva de los programas conflictivos biológicos. Por lo tanto en nuestra ignorancia siempre habíamos creído que el cáncer no fuese comprensible, sino simplemente "maligno" un suceso salvaje con proliferación incontrolada, que nadie conseguía explicarse. Nada de eso era verdad.

El cáncer y las otras "enfermedades", que ahora entendemos como parte de un programa especial biológico y sensato (EBS), son la cosa más lógica y claramente

comprensible que exista. Esto sigue las cinco leyes naturales biológicas que voy a demostrar, por suerte científicamente, frente a las numerosas hipótesis no demostradas e indemostrables de la “medicina clásica”.

## **16.7 Por qué no puede existir la metástasis**

Como habéis leído, queridos lectores, en el capítulo precedente, el cáncer y cualquier enfermedad, es decir, cualquier programa especial de la naturaleza, son sucesos que se manifiestan según reglas bien precisas.

Con los tres niveles de psique, cerebro y órgano la Nueva Medicina se vuelve comprobable y reproducible; los tres niveles constituyen de hecho un sistema superdeterminado: si conozco bien un solo nivel (por ejemplo el nivel psíquico de los conflictos biológicos), estoy en condiciones de deducir y determinas los otros dos niveles.

Respecto a la rigurosa regularidad de los procesos en los tres niveles considerados y por lo tanto a la reproducibilidad de la Nueva Medicina, se puede expresar con una fórmula como la siguiente: existen 3 niveles (psique, cerebro y órganos), que transcurren de un modo sincrónico, y hay dos fases de enfermedad (si el conflicto se resuelve), además antes de la fase de conflicto activo simpaticotónica una fase de normalidad y al final de la fase de reparación vagotónica de conflicto resuelto una fase de renormalización. Por lo tanto no sólo tenemos cuatro fases para tres niveles, sino que además tres puntos importantes (DHS, CL y crisis epileptoide) presentes todas las veces en los tres niveles, en total 21 criterios que podemos examinar individualmente según las 5 leyes biológicas naturales.

Pero dado que las 5 leyes biológicas contienen por lo menos 6 criterios, incluidos los histológicos, los cerebrales-topográficos, órgano-topográficos, de los microbios y de coloración conflictiva, para cada caso se obtienen, si se puede hacer un examen en los tres niveles, 126 hechos demostrables y reproducibles.

Es muy improbable que un único caso pueda presentar al mismo tiempo estos 126 hechos reproducibles de modo totalmente casual, porque entonces debería tratarse de un caso entre millones de casos posibles.

Sin embargo sólo con que el paciente tenga dos enfermedades, que quizás transcurren en parte paralelamente o sucesivamente, entonces los hechos reproducibles aumentan a 252. Pero la improbabilidad sube a valores astronómicos.

Como criterio extremadamente importante hay que tener también en cuenta el hecho de la localización del Foco de Hamer en el cerebro y la prestabilidad. Esto significa que el relé, uno de los muchos cientos de relés posibles, ya está preestablecido. Y este relé (en caso de enfermedad, Foco de Hamer) tiene que tener la formación que pertenece a la fase correspondiente. Una probabilidad parecida en un único caso es ya extremadamente baja. A menudo los pacientes tienen más de un cáncer o parálisis, diabetes o similares y para cada enfermedad individual se deben satisfacer todos los criterios.



Además en base al sistema ontogenéticamente condicionado de los tumores y de las “enfermedades” oncoequivalente se añade además la correspondencia filogenética del surgimiento de cada enfermedad, por lo que respecta a la formación histológica, la localización cerebral y también al sentido biológico particular de cada programa especial.

En la Nueva Medicina no existen cosas ilógicas, sino al contrario, sólo cosas extremadamente sensatas. Así, con sus acrobacias de fe la medicina oficial habla, siendo buenos diremos de modo aventurado, de células cancerosas malignas enloquecidas que crecen sin control y forman tumores secundarios, las supuestas metástasis: respecto al tema de las metástasis la doctrina oficial afirma que a partir de un tumor primario (sobre cuyas causas se especula, del humo, de la alimentación, de los agentes cancerígenos, de los virus, los genes malignos hereditarios) las células se transfieren o diseminan a través de los vasos sanguíneos o linfáticos. La “célula” maligna se insertaría en un órgano nuevo y formaría una “metástasis”.

Surgen algunas preguntas a las que, queridos lectores, seguramente podréis responder vosotros mismos.

Primera pregunta: el único desarrollo en el cuerpo que lleva a la periferia pasa a través de las arterias. Se habla de “diseminación hematológica”, por lo tanto de transporte en los vasos sanguíneos, de las presuntas metástasis. Sin embargo jamás ningún científico ha tenido la suerte de encontrar una célula cancerosa en la sangre arterial, en miles de pruebas hechas. ¿Cómo explica esto la medicina tradicional?

Segunda pregunta: todos los patólogos admiten que, en principio, el mismo tipo de cáncer se forma siempre en el mismo punto del cuerpo. Por ejemplo, los focos redondos pulmonares (en el conflicto de miedo a la muerte) siempre son adenocarcinomas bajo el aspecto histológico. Nadie puede distinguir un “carcinoma primario” de un “carcinoma secundario”, es decir, de una metástasis. Si es así, entonces todas las células cancerosas, jamás encontradas en la sangre arterial, deberían ser tan astutas como para saber en pocos segundos dónde han llegado y formar allí el carcinoma habitual para ese lugar. Por ejemplo un adenocarcinoma del hígado que crece en forma de coliflor produce por lo tanto en los huesos, de repente, una “metástasis ósea”, es decir, se forman agujeros para conseguir crear al final en el pulmón la “metástasis “ compacta de tipo adenocarcinomatoso. Por lo tanto no sólo hay que suponer una triple metamorfosis, sino también un triple cambio de pertenencia a la relativa hoja embrional, por no hablar del cambio en la correlación de las células con el respectivo relé cerebral. Para decirlo en pocas palabras: un cerdo genera una ternera y la ternera una oveja. ¿Cómo se explica esto la medicina tradicional?

Tercera pregunta: los neurohispatólogos están de acuerdo al decir que las células nerviosas cerebrales o ganglios nerviosos pueden multiplicarse, lo más, durante los tres primeros meses de vida. Las células de glia, el denominado tejido conector

cerebral, que no tiene ninguna función nerviosa, sino sólo función nutritiva, de sustento y cicatrización, puede proliferar de un modo análogo al tejido conector del cuerpo cuando forma las cicatrices. Entonces, si las células cerebrales no pueden multiplicarse, ¿qué son entonces los “tumores cerebrales” o las “metástasis cerebrales”?

Los neurohispatólogos concuerdan en el hecho de que para un denominado “tumor cerebral” siempre se puede adivinar su derivación histológica. Como consecuencia, en el mismo lugar siempre hay, en principio, el mismo tipo de tejido cerebral, aunque esté un poco modificado por las condiciones de un DHS con relativa fase CA. Pero siempre se reconoce exactamente a que pertenece. Ahora sabemos por el profesor Pfitzer (ver capítulo 10) que las cicatrices de glia o los gliomas polimorfos muestran semejanzas con determinados cánceres orgánicos, las células son, por lo tanto, parecidas morfológicamente.

Los tumores cerebrales, en el verdadero sentido de la palabra, no pueden existir. Por lo que respecta a la “metástasis cerebral”, la medicina clásica pretende dogmáticamente que una célula maligna de metástasis, proveniente del ovario, llevando a cabo un camino jamás verificado por la sangre, se establece en el cerebro y allí forma un pequeño ovario. Pequeños ovarios y testículos en el cerebro: ¿algo así tiene que ver realmente con la ciencia?

Cuarta pregunta: si se separa un órgano del cerebro, extirpándolo, no se puede inducir un cáncer ni siquiera aplicando los supuestos “cancerígenos”. Ni aunque se apliquen localmente los “cancerígenos” en concentraciones elevadísimas. ¿Cómo se explica este hecho?

Cuando se quiso demostrar que se podía inducir el cáncer en las ratas con al formaldeide (a la que las ratas tienen un gran miedo) se les echó en el morro, en altas concentraciones, durante un año a diario. ¿Os dais cuenta?

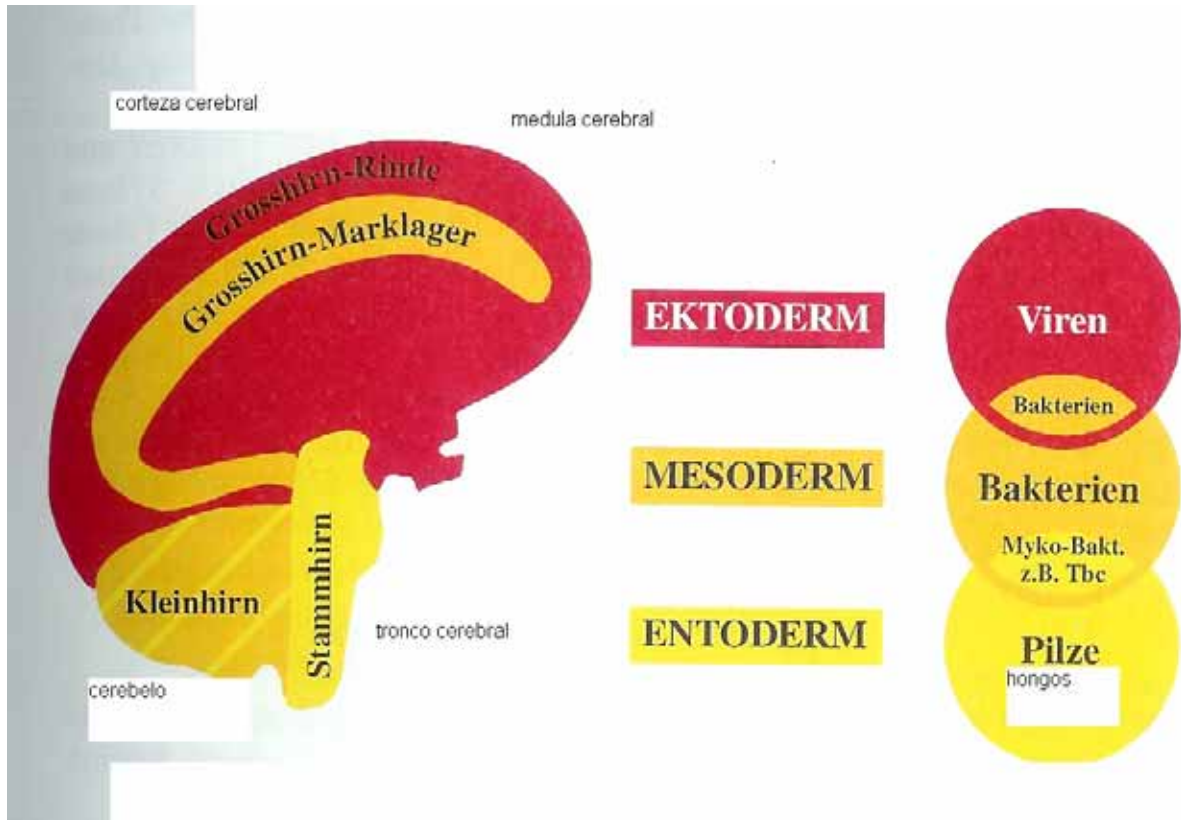
Quinta pregunta: Universalmente aceptado es que en cientos de pacientes a los que se les realiza una radiografía en el día del diagnóstico del cáncer, en un 98% de las imágenes no aparece ninguna “metástasis pulmonar”.

Pero ese día al paciente se le dice la supuesta “verdad”. En la mayor parte de los pacientes se trata, como ellos mismos dicen, de un terrible shock, de un DHS. En el 30-40% de los casos con la medicina clásica encontramos adenocarcinomas pulmonares ya a partir de tres-cuatro semanas más tarde. ¿Entendéis? ¿La medicina tradicional como se explica este fenómeno?

En los animales no se observan estas “metástasis pulmonares”.

El catedrático de Klagenfurt en una conferencia en la que estaba yo presente en 1991 dijo: “El Dr. Hamer dice que los animales tiene la suerte de no entender lo que dicen los catedráticos (entiéndase el pronóstico) y por ese motivo no tienen metástasis”. Mi respuesta fue: “Profesor, por primera vez me ha citado correctamente. Parece que vaya a entender la Nueva Medicina”.

## 17. El sistema de los microbios condicionado ontogenéticamente. La cuarta ley biológica de la Nueva Medicina



### Correlaciones entre cerebro – hoja embrional – microbios

En la imagen a la izquierda se ve un dibujo esquemático del cerebro y a la derecha los microbios correspondientes, que a la solución del conflicto comienzan a trabajar por orden del cerebro.

Los hongos y las micobacterias (amarillo), los microbios más antiguos de nuestro organismo, elaboran sólo los tumores directos del tronco cerebral de los órganos del endodermo (hoja embrional interna), o demuelen los que antes habían causado proliferación celular, por ejemplo los tumores intestinales, así como los tumores directos del cerebello de los órganos del mesodermo-cerebello (hoja embrional media), que también habían causado proliferación celular, por ejemplo, un tumor en la mama femenina, por lo tanto reducen todos los tumores que son directos del paleoencéfalo.

Los virus, en calidad de microbios más recientes (rojo) elaboran exclusivamente las úlceras directas de la corteza cerebral de los órganos del ectodermo (hoja embrional externa), por ejemplo en la úlcera de la mucosa nasal.

De estos, las bacterias (naranja) elaboran en parte tanto los tumores directos del cerebelo de los órganos del mesodermo (hoja embrional media), donde demuelen las células, como las necrosis directas de la médula cerebral de los órganos del mesodermo (hoja embrional media), donde las bacterias contribuyen a reducir y a reconstruir células, por ejemplo en los huesos.

El sistema ontogenéticamente condicionado de los microbios no es una teoría o una hipótesis, sino un descubrimiento empírico. El principio era, de hecho, totalmente simple.

Después que descubrí el sistema ontogenético de los tumores y de las enfermedades oncoequivalentes, el “sistema ontogenéticamente condicionado de los microbios” tenía que caerme en las manos por fuerza como un fruto maduro, a menos que fuese totalmente ciego.

De hecho, tras haber entendido que la biología del hombre y del animal no es para nada insensata y falta de sistemática, como se pensaba, con el cáncer que crece enloquecido y los microbios que molestan sin ningún sentido o finalidad, obviamente comencé a buscar un sistema para toda mi Nueva Medicina.

Obligatoriamente tuve que implicarme con las siguientes leyes:

1. la subdivisión de los microbios en hongos y micobacterias – bacterias – virus, corresponde a su edad ontogenética y filogenética:
  - hongos y micobacterias (TBC) son los microbios más antiguos o arcaicos correspondiendo evolutivamente a la antigüedad, al modelo del paleoencéfalo
  - las bacterias son los microbios “medievales” incluso perteneciendo ya al modelo del neoencefalo mas precisamente dela medula cerebral. Forman también parte de “la edad moderna”
  - Los virus son los microbios más recientes, una vía entre la materia viviente y la inanimada. Pertenecen al modelo de la corteza cerebral, por lo tanto desde el punto de vista evolutivo al “presente”.
2. La subdivisión de los microbios depende también de su pertenencia a la hoga embrional del ámbito orgánico que “elaboran”.
  - a) Los hongos y micobacterias (TCB) elaboran todos los órganos directos del peleoencéfalo, es decir, los órganos endodérmicos y los directos del cerebelo del antiguo mesodermo, sólo con reducción celular.
  - b) Las bacterias están activas en los órganos directos de la médula cerebral del mesodermo joven, con reducción y reconstrucción celular.
  - c) Los virus están activos en los órganos directos de la corteza celular del ectodermo, sólo con reconstrucción celular. Todos los microbios trabajan de un modo sensato y son biológicamente correlativos con el organismo que los acoge, como hemos dicho, exclusivamente en los

órganos a los que pertenecen respecto a su génesis, a la hoja embrional y al cerebro. Por “cerebro” entendemos, en el hombre y en los animales, el cerebro de la cabeza, mientras que en las plantas sólo está presente el cerebro del órgano, que sin embargo es suficiente para todas las funciones.

3. Modo de trabajar y reproducirse de los microbios: todos los microbios, sin excepciones, “trabajan” exclusivamente en la fase de reparación postconflictiva, desde el inicio de la conflictolisis hasta el final de la fase de reparación; no están activos ni antes ni después. Hasta ahora se les consideraba “gérmenes apatógenos” antes de la fase de reparación, mientras que en la fase de reparación se consideraban “gérmenes virulentos”, y tras la fase de reparación nuevamente inocuos gérmenes “apatógenos”.
  - a) Los microbios pertenecientes a los órganos de la hoja embrional interna, que en los cefaloforos son directos del tronco cerebral, los hongos en el hombre sobretodo y las micobacterias (TBC y lepra) y las mismas micobacterias directas del cerebelo relativo a los órganos de la antigua hoja embrional media, que es lo mismo que decir micobacterias directas del paleoencéfalo, se multiplican del modo siguiente: los hongos y micobacterias presentes, sobretodo en el hombre, se reproducen en la fase simpaticotónica de conflicto activo, con el mismo ritmo y la misma intensidad que las nuevas células tumorales, que se originan por mitosis, en el programa especial biológico y sensato del organismo que acoge. Permanecen dispuestas a la espera de su llamada en el organismo durante el tiempo del conflicto activo (fase CA). En esta fase simpaticotónica, de conflicto activo, están “inactivos”, o como hemos dicho antes “apatógenos” o “no virulentos”. En el instante de la conflictolisis están presentes todas las micobacterias acidorresistentes (TBC) que hacen falta para poder demoler y clasificar en la fase PCL, rápidamente y sin problemas, el tumor que ha crecido en la fase CA del EBS. Gracias a la diferente estructura genética de las células tumorales destinadas a un único uso respecto a la de las células orgánicas autóctonas, que tienen que seguir presentes, las micobacterias saben reconocer con precisión las que tienen que destruir y las que, por el contrario, no deben atacar (las autóctonas). Sobre esta diversidad genética de las “células tumorales de uso específico único” los médicos tradicionales han ideado una “maldad” genética de las células tumorales, lo que es totalmente insensato.
  - b) Las bacterias que pertenecen a los órganos directos de la médula cerebral más reciente de la hoja embrional media (mesodermo reciente) pueden trabajar corrigiendo mediante demolición (osteomelitis) y “reconstruyendo” con recalcificación ósea. La multiplicación de las bacterias se produce, distintamente que las micobacterias que trabajan para los órganos directos del paleoencéfalo, no en la fase de conflicto activo, sino exclusivamente

en la fase PCL, en vatogonía. Mientras que las micobacterias no se pueden cultivar en sustrato agar, porque reaccionan a la multiplicación del paleoencéfalo en la fase CA, las bacterias se pueden cultivar en sustrato de agar en incubadora, aunque no creo que tan bien como en el organismo. Las penicilinas, un producto metabólico de los hongos, son eficaces sólo contra las bacterias y se defienden de estas dañándolas o incluso matándolas.

- c) Los virus, pertenecientes a los órganos más recientes directos de la corteza cerebral de la hoja embrional externa (ectodermo) trabajan exclusivamente en la fase PCL y solamente con reconstrucción celular. Su reproducción o multiplicación se produce en la fase PCL. Estos, prácticamente, tampoco se pueden cultivar, excepto en los denominados cultivos vivos, por ejemplo en huevos de gallina fecundados, donde en la práctica se causa un conflicto a los embriones de los polluelos haciendo posible observar el espectáculo de ver como se reproducen los virus en la fase PCL. Los virus optimizan el proceso reconstitutivo de las alteraciones ulcerosas de la piel y de la mucosa. La fase de reparación se produce repentinamente, pero en sentido biológico mejor respecto a lo que sucedería sin virus. Para una denominada “enfermedad vírica” deberíamos decir mejor: si la fase de reparación de un EBS se ha producido afortunadamente en presencia del virus correspondiente, permanecen los denominados “anticuerpos”. Tampoco esta expresión es correcta en el caso de los virus. Se debería decir “cuerpos que tienen memoria del virus”. La realidad de hecho es que el virus, la segunda vez, se recibe con alegría por el organismo como un “viejo conocido” y la fase PCL se produce sin problemas y menos dramáticamente. Así tenemos que aprender a mirar de un modo diferente en muchos campos.

4. El trabajo de los microbios en detalle: todos los microbios están especializados, no sólo respecto a los órganos en los que están activos, sino también respecto al tipo y al modo en que trabajan.

- a) Hongos y micobacterias (TBC) son “limpiadores”, es decir, eliminan los tumores endodérmicos del tronco cerebral (adenocarcinomas) y los tumores directos del cerebelo paleo-mesodérmicos (carcinomas adenoideos). Dicho con más precisión: caseifican los tumores de los órganos directos del paleoencéfalo a partir del comienzo de la conflictolisis, si esta se produce. Durante la normotovía y durante la fase simpaticotónica de conflicto activo, así como en la “normotonía retomada” (al final de la fase de reparación) son “apatógenos”, es decir, “inocuos”. También son apatógenos, inocuos, para todos los otros órganos.

Hemos visto que las bacterias tuberculosas proliferan ya en la fase simpaticotónica, de conflicto activo, justo al mismo ritmo con el que se forma la masa de las células tumorales, que deben ser nuevamente demolidas por nuestros buenos ayudantes tras la

conflictolisis. Esta es la cirugía de la naturaleza, insuperablemente delicada y eficaz.

Pero, de modo diferente que con los “modelos del neoencéfalo” donde tenemos continuamente conflictos en suspenso, que a causa de su permanencia pueden consentir programas biológico-sociales, en los modelos directos del paleoencéfalo (tronco cerebral, endodermo y cerebelo, mesodermo antiguo) se presupone añadida una solución del conflicto y una sucesiva demolición del tumor.

No existe ningún pueblo primitivo para el que las micobacterias tuberculosas no estuvieran endémicamente por todos los sitios. Pero en los pueblos primitivos tampoco existe el caso en el que un carcinoma de las tiroides no se caseficara por falta de micobacterias tuberculosas, haciendo morir así al “paciente” miserablemente en el típico cuadro del morbo de Basedow.

Lo mismo vale para los tumores del lóbulo anterior de la hipófisis.

¿Qué podría hacer el organismo humano con esta enorme cantidad de micobacterias tuberculosas, originadas por mitosis y producidas providencialmente, o al mismo ritmo del tumor, si estas no pueden llevar a cabo la tarea prevista para ellas, justo para la que se han multiplicado?

Del resto una cosa está clara: para los órganos no directos del paleoencéfalo el organismo no puede utilizar las bacterias de la tuberculosis: no se conoce ni una tuberculosis del epitelio pavimentoso ni una tuberculosis ósea o por ejemplo una tuberculosis cerebral, aunque la medicina tradicional se haya imaginado que los microbios “malignos” devoren prácticamente todo lo que consiguen coger.

Siempre ha habido una serie de médicos que ha creído ver en algunos enfermos de cáncer hongos y bacterias dentro de una gota de sangre fresca. Se rieron de ellos, pero tenían razón. Sólo que no podían demostrar sus afirmaciones con el siguiente caso porque sólo los pacientes más antiguos mostraban una cosa así, y sólo cuando tenían un EBS directo del paleoencéfalo con tumor.

Allí estaban ya en la fase de conflicto activo, con aumento de la sedimentación de la sangre, en el pasado eran más, hoy cada vez menos, porque los aprendices de brujo, en nuestra ignorancia, hemos intentado destruir la tuberculosis, maldiciéndola como “maldad” dado que no habíamos entendido su función.

- b) Las bacterias son “operarios que desmontan y reconstruyen” en el modelo directo de la médula cerebral. Por ejemplo pueden, al mismo tiempo, demoler en un punto y reconstruir al lado. En el pasado los cirujanos han pensado que las fracturas óseas tenían que permanecer “limpias de gérmenes”. Hoy por el contrario, las introducen desde el exterior para que optimicen el proceso de curación del hueso. Por lo menos se han dado cuenta de que no hace daño. Las bacterias no solo trabajan a partir de la conflictolisis,

pero se multiplican solo a partir de ese momento. Normalmente las bacterias están activas solo si antes ha habido un correspondiente conflicto que se ha resuelto. Pero las bacterias que funcionan según el esquema mesodermico y el tejido conector mesodermico (directamente de la médula cerebral) curan todas las heridas de nuestro organismo. También ahí hay siempre bacterias. En el pasado eso se llamaba "superinfección".

- c) Los virus son verdaderos "reconstructores", también empiezan su trabajo en la conflictolisis, cuando comienzan a multiplicarse por mitosis. Los virus, en el estado biológicamente inactivo, están como muertos. Sólo en el organismo, cuando éste tiene una fase PCL directa de la corteza cerebral, es decir, una fase muy especial (por ejemplo úlcera de los conductos hepáticos y pancreáticos en la fase PCL = hepatitis, precisamente hepatitis viral A, B o C...) las partículas proteínicas antes muertas llamadas virus actúan como catalizadores con el fin de optimizar el proceso de reparación, especialmente en la úlcera del epitelio pavimentoso.

Todavía no es seguro si los virus causan también una hinchazón mayor para acelerar la curación. Muchas cosas parecen indicar que sí.

Dado que numerosos órganos de forma tubular están revestidos de epitelio pavimentoso (directos de la corteza cerebral) a menudo hay complicaciones cuando estos órganos tubulares, como bronquios, arterias o venas coronarias, conductos hepáticos, conductos pancreáticos o conductos de los arcos branquiales (los antiguos conductos branquiales del cuello y del mediastino) se hinchan y por lo tanto se cierran temporalmente, es decir, están obstruidos. Esta situación "temporal" puede durar durante meses. En algunos casos el bronco puede ocluirse completamente. Detrás del bloqueo causado por la hinchazón de la mucosa se firma la denominada atelectasia, un ramo bronquial vacío de aire que en la radiografía aparece más denso, es decir, blanco respecto a otras partes pulmonares llenas de aire. Esta atelectasia pulmonar se considera erróneamente por la medicina tradicional como un tumor bronquial. Por desgracia, porque lo único afectado aquí son las úlceras (reducción de mucosa) del bronco, que se cura, pues de otro modo el bronco no estaría "cerrado" y no se producirían las atelectasias.

Los conductos hepáticos, que también están revestidos de epitelio pavimentoso y se modifican con úlceras en el conflicto de rencor en el territorio, de modo que el flujo de la bilis se mejora gracias a un diámetro interno mayor (sentido biológico), se cierran también a causa de la hinchazón. Como consecuencia la bilis se acumula, pero no puede correr si muchos conductos biliares están afectados al mismo tiempo, el paciente se vuelve amarillo: ictero, orina oscura, heces de color amarillo claro por falta del color de la bilis.



También cuando no están presente virus (hepatitis no A, no B, no C) se trata siempre de hepatitis, pero esta no se cura “de forma regular”. Entonces no son los virus los que causan la hepatitis, como los sagaces médicos habíamos pensado con nuestra reducida visión, sino nuestro organismo se sirve de ellos, si están presentes, con el fin de optimizar el proceso de reparación.

5. El control de los microbios. El control de los microbios, que son nuestros ayudantes y simbioses, se produce a través del cerebro. Los microbios no trabajan contra nosotros, sino para nosotros, como fieles colaboradores desde hace millones de años en el curso de nuestra historia evolutiva. Junto con la programación de nuestros órganos en los distintos relés cerebrales del ordenador cerebro, también fueron insertados en el programa nuestros fieles ayudantes especializados, los microbios. Aquí bien se puede hablar de simbiosis. Cada tipo de microbio tiene su propio círculo de trabajo particular. Hay microbios muy especializados y otros en condiciones de activarse sustitutivamente en más ámbitos. Pero todos permanecen dentro de los límites de la hoja embrional. Naturalmente hay pequeñas superposiciones, pero son sorprendentemente pocas.
6. Proceso de reparación sin microbios. Si no están presentes los “microbios especializados”, la fase de reparación, obviamente, se produce igualmente, pero no de un modo biológicamente óptimo. Esto significa, por ejemplo; un conflicto de miedo de la muerte con focos pulmonares sana tras la solución del conflicto con la micobacterium tuberculosis por caseificación, expectoración y cavernización de los focos, por el contrario los mismos adenocarcinomas sin micobacterias tuberculosas simplemente se encapsulan cicatrizándose, pero no son demolidos. Desde el punto de vista de la funcionalidad biológica, sin embargo, es claramente preferible la formación de cavernas tras la caseificación y la expectoración del tumor. Esto vale análogamente para todos los otros microbios. También las úlceras de los conductos biliares intrahepáticos se cura, tras la solución, sin presencia de virus (hepatitis no A, no B, no C). Pero en presencia del citado virus de la hepatitis A o virus de la hepatitis B el desarrollo es más intenso y breve, ofrece biológicamente una mayor probabilidad de supervivencia que sin virus. Por lo tanto, no son los virus los que causan la hepatitis, si no que nuestro organismo se sirve de ellos, si están presentes, para mejorar el proceso de reparación.
7. Epidemias y plagas. Igual que se ha metido el miedo al cáncer, porque es “maligno”, también hemos tenido siempre miedo de los “microbios malignos”. Ahora bien, en el caso de las plagas el miedo no está del todo desmotivado. Pero no depende de los microbios, sino de la civilización y también aquí, nuevamente, de los numerosos errores de nuestra cultura. Sustancialmente hay dos posibilidades en el caso de los microbios: o los microbios son todos endémicos (para una cierta región), es decir, cualquiera los tiene, (nadie puede recibir microbios “nuevos” porque ya tiene todos los que se pueden tener en esa región) o, con la higiene, el

aislamiento y las vacunaciones se impide que las personas sufran los microbios y sus consecuencias como toxinas, etc.

La denominada civilización persigue la segunda vía. Hemos tomado cuenta de que necesitamos a nuestros amigos los microbios, porque sin ellos los programas especiales biológicos sensatos no pueden tener un desarrollo completo, lo que en muchos casos puede provocar la muerte. Los microbios por lo tanto son un componente necesario, al que no se puede renunciar para el funcionamiento de nuestro organismo en los programas especiales (EBS). Sabemos que las colibacterias de nuestro intestino son simbiotes, pero también otros microbios lo son sustancialmente. Pero lo vemos y lo entendemos solamente cuando se produce en nosotros un programa EBS, o cuando no puede desarrollarse del modo correcto por la carencia de los microbios necesarios.

En la naturaleza, en los animales y en los pueblos primitivos, una cosa parecida prácticamente no sucede.

Los programas de nuestro organismo, entendiéndose los programas biológicos, no habían contado con la civilización.

Por ejemplo, respecto al denominado “peligro de infección”, en particular con microbios exóticos, podemos decir: igual que nuestro organismo o nuestro cerebro ordenador no tiene un programa para los automóviles, los aviones o el televisor, de la misma manera nuestro cerebro ordenador no está preparado para un salto de miles de kilómetros en unas horas, a zonas y climas totalmente diferentes y con otros microbios. Lo que es totalmente normal para los habitantes de África central, porque desde la infancia han vivido allí y están acostumbrados, no es normal para los visitantes.

Un ejemplo es el sarampión, inocuo para nosotros y del que normalmente enferman los niños. En realidad el virus del sarampión se transmite, pero sólo afecta a aquel o al niño que antes ha sufrido el correspondiente conflicto y a hora se encuentra en fase de reparación. El caso del sarampión hablamos de un conflicto que afecta las cavidades orales o paranasales (por ejemplo “esto apesta”).

Cuando el sarampión fue llevado a América, murieron muchos miles de indios adultos, pero ningún niño. Cualquier médico en Europa sabe que también en nosotros una infección de sarampión en un adulto puede tener un resultado mortal. Sin embargo en los niños siempre es inocua. Lo mismo sucede al contrario con el cólera y la fiebre amarilla. Decimos que la población de América central está totalmente “contaminada”. Si los microbios fuesen peligrosos, como hasta ahora ha sostenido nuestra medicina higienista y los bacteriólogos, entonces ningún peregrino podría bañarse en el Ganges, los habitantes de los bajos fondos no podrían sobrevivir. Normalmente a estos lo que les falta es el alimento, no mueren por los microbios.

Si se realiza una “tira oral” y se analizan las bacterias, se encontrará que una persona “sana” tiene casi todos los tipos de bacterias que se manifiestan en nosotros. Estas bacterias se consideran “apatógenas”, es decir, inocuas. En las fases PCL, que hasta ahora hemos llamado enfermedades infecciosas, encontramos una variedad multiplicada de esto

mismo. Enseguida decimos que estos microbios son “patógenos”, por lo tanto peligrosos para la salud.

Tenemos que tener claras dos cuestiones:

1. ¿Qué es lo que en el pasado hemos llamado “enfermedad infecciosa”?
2. ¿Qué es una epidemia o una plaga, por la cual muchas personas muestran al mismo tiempo los mismos síntomas físicos de una “enfermedad infecciosa”?

Respecto al punto 1: en general las denominadas enfermedades infecciosas no son otra cosa que la fase PCL de un programa especial, biológico y sensato (EBS): vagotonía, fiebre, cansancio, delgadez, con sueño sólo después de medianoche hacia las tres, en la tuberculosis directa del paleoencéfalo con sudor nocturno.

Además cualquier “enfermedad infecciosa” tiene otras particularidades, como exantemas en el sarampión, varicela, escarlatina, hinchazón de la piel, mucosa, bronquios, dificultad para tragar a causa del esófago hinchado, etc.; también toxinas peligrosas como en la difteria, en el tétano, etc.

Pero siempre está precedida de una fase de conflicto activo, que no hemos advertido, que no hemos advertido como enfermedad. Obviamente tampoco bajo el aspecto biológico, análogamente a la fase PCL o fase de reparación, es una “enfermedad” en sentido estricto.

Si se dijese a un deportista que una semana antes ha sufrido un carcinoma bronquial, lo que es lo mismo que decir la fase de conflicto activo de una úlcera bronquial en el conflicto de miedo en el territorio, y que de repente consigue correr mucho más rápido, si se le dijese que está “enfermo”, él por el contrario hablaría de sus mejores prestaciones, etc, pero en ningún caso de enfermedad. Mientras todos comprende, incluido él, que no está en forma en una fase PCL, porque está “enfermo” y tiene fiebre.

En los test de medicina tradicional respecto a las denominadas “enfermedades infecciosas”, hemos descrito una gran cantidad de observaciones empíricas y de síntomas y desarrollos. No eran erróneos en sí, y también son útiles como conocimiento para la Nueva Medicina. Pero obviamente no habíamos entendido nada del principio del programa EBS. Tampoco ahora que lo conocemos, los síntomas (por ejemplo difteria, tétanos) son inocuos.

Respecto al punto 2: ¿Qué son las epidemias y las plagas?

En el décimo verso del primer canto de la Ilíada se cuenta como el dios Apolo envía la peste al campamento de los Daneos, porque el rey Agamenón había ofendido al sacerdote de Apolo, Creso, que estaba en el campamento griego para liberar a su hija raptada con un pago de dinero.

Vers. 48

“las flechas sonaban a espaldas del ejército en su movimiento; él descendía como la noche.

Se colocó lejos de las naves, lanzó una flecha,  
y fue temible el sonido del arco de plata.  
Primero atacó a las bestias y a los veloces perros,  
y luego, miró a los hombres y les lanzó  
la aguda flecha, y las piras de muertos ardieron sin pausa.

Las plagas se consideraban castigos de un dios que había sido despreciado. La peste llegaba, muchos morían, pero después se comenzaba de nuevo.

He elegido este ejemplo porque es el típico de una situación que entonces era relativamente frecuente: el asedio de una ciudad. La Ilíada, como bien se sabe, narra el décimo año del asedio de Troya. La peste atacaba a menudo a los asediados, pero al mismo tiempo, también a los que asediaban.

¿Cómo se conjuga una plaga así con los conocimientos de la Nueva Medicina?

El bacilo de la peste, que se trasmite a los hombres a través de las pulgas de rata, proviene de fuera, es decir, no es endémico. En este caso particular podemos comparar la situación con la primera transmisión del virus del sarampión a los indios de América. Las personas que no morían ya no volvían a cogerla.

Por el contrario, tenemos que tener muy presente que una plaga así no existe en los pueblos primitivos, porque evidentemente allí no llegaba gente extranjera portando los microbios.

Pero, ¿qué pasa entonces con los conflictos o los programas especiales, biológicos y sensatos?

Los asediados tenían conflictos iguales o parecidos si tenían que repeler los continuos ataques de los que asediaban: si la ciudad hubiese caído presa, el futuro de la población era terminar como esclavos, siempre y cuando los defensores sobrevivieran.

También los que asediaban tenían conflictos iguales o parecidos, si el asedio se prolongaba durante meses o incluso años. Miles de personas de una parte y miles de la otra tenían un conflicto análogo o idéntico, por ejemplo si un nuevo ataque terminaba en una sangría: muchos morían, muchos más eran heridos, incluso mutilados o quedaban incapaces de combatir, el alimento escaseaba, el coraje de los asediados crecía...

La microbofobia, ampliamente difundida hoy en los ambientes médicos, es una característica determinante de nuestra actual medicina estéril y sin alma. También este sistema ontogenéticamente condicionado de los microbios, la cuarta ley biológica, modificará completamente toda la medicina.

## **18. El estadio avanzado y final de la fase de reparación del cáncer o de las enfermedades oncoequivalentes**

### **a. El estadio final del desarrollo biológicamente “normal”**

1. Carcinoma directo del paleoencéfalo, demolido por caseificación cavernosa por hongos o micobacterias; a menudo con calcificaciones.
2. Necrosis (directas de la médula cerebral) o úlceras (directas de la corteza cerebral) reconstruidas con ayuda de bacterias o virus en la fase de reparación mediante multiplicación celular.  
La reconstrucción de las necrosis se llama “sarcoma” en la medicina clásica.  
La reconstrucción de las úlceras con fuerte hinchazón en los órganos de forma tubular (bronquios, vasos coronarios, conductos hepáticos y pancreáticos, conductos de los arcos branquiales) causa normalmente oclusiones de los túbulos o en los bronquios atelectasias periféricas al punto de oclusión.
3. El conflicto “en suspenso” reducido que prevé un adenocarcinoma (directo del paleoencéfalo) con escasa mitosis o un carcinoma (directo de la médula cerebral) que se desarrolla necróticamente de un modo insignificante o un carcinoma (directo de la corteza cerebral) que progresa en sentido ulceroso lentamente, por ejemplo neurodermatitis.

### **b. El estado final en la fase de reparación del cáncer que no se desarrolla de modo biológico.**

1. Adenocarcinoma directo del paleoencéfalo en el que no obstante, la fase de reparación, a causa de la ausencia de micobacterias (bacterias tuberculosas), no puede producir ninguna demolición por caseificación- necrosis. Los adenocarcinomas, sin posteriores mitosis (proliferación celular) permanecen con la dimensión alcanzada. Continúan produciendo leche (mama), secreciones (páncreas, hígado, parotidas, etc.) u hormonas (tiroides o lóbulo anterior de la hipófisis).
2. Necrosis directas del neoencéfalo, impedidas en la curación (por ejemplo prótesis de la pierna tras una osteólisis del cuello del fémur o quimio en la leucemia), que causan a menudo una reparación sarcomatosa parcial “en suspenso”, es decir, que no termina nunca, o las úlceras, que no puede curarse a fondo a causa de una continua intervención iatrógena.

### **18.1. a. El estadio final del programa especial, biológico y sensato de un cáncer con desarrollo biológicamente “normal”.**

### **18.1.1. a) El programa especial, biológico y sensato del grupo directo del paleoencéfalo (tronco cerebral y cerebelo)**

Nuestro conocimiento precedente de las “enfermedades” cancerosas me había inducido, en la primera edición de este libro, a escribir este capítulo en “el estadio avanzado y final de la fase de reparación del cáncer” que está ampliamente superado tras la actual visión de los “programas especiales, biológicos y sensatos de la naturaleza”.

Hasta que hemos considerado el cáncer como una enfermedad que puede “curarse”, ha habido gran interés por hablar del “estadio final de la curación del cáncer”.

Sin embargo ahora solo es una verdad a medias. Con la quinta ley biológica y el conocimiento del sentido “biológico” de un programa especial biológico todo parece todavía más lógico y en principio más fácil de entender.

El conocimiento precedente de la medicina tradicional de la “enfermedad cancerosa” en realidad, bajo el aspecto orgánico-sintomático, prescindiendo del hecho de que no conocíamos la quinta ley biológica y el sentido particular de los programas biológicos, especiales, tiene que ver sólo con los procesos de crecimiento tumoral directos del paleoencéfalo.

Surge la enfermedad “cáncer”, el tumor se demuele espontáneamente por necrosis caseosa y queda una caverna calcificada. Incluso sin saber eso, la medicina clásica creía que sin su pseudoterapia con envenenamiento químico, rayos u operaciones mutilantes, el tumor habría avanzado sin remedio. En casos muy raros el tumor podía pararse temporalmente, por motivos inexplicables, y entonces se hablaba de “remisiones espontáneas” o de los llamados “carcinomas tranquilos”, que se producían sólo una vez cada muchos miles de casos.

Gracias a la quinta ley biológica ahora sabemos, no sólo que el cáncer es un programa especial, biológico y sensato de la naturaleza, sino también que el sentido biológico hay que buscarlo en la fase de conflicto activo, excepto en el “grupo de lujo” mesodérmico directo de la médula cerebral.

Tanto el crecimiento tumoral como la función biológica de este tumor son algo sensato, aunque en general nos corra un escalofrío por la espalda (porque no podemos cambiar nuestro modo de pensar tan rápidamente) si alguien dice que tenemos un cáncer, de hecho renunciaríamos con mucho gusto a este “tumor sensato”.

Naturalmente cambiar el propio modo de pensar, es decir, la “incomprensión”, no es un proceso rápido, ni tampoco se trata solamente de entender por qué en realidad no es tan fácil librarse del miedo emotivo.

Hay pacientes que leen estos capítulos tres-cinco veces no sólo para entender bien la cuestión, sino también para interiorizarla. Entonces el pánico desaparece. Y si nos comportamos con inteligencia, no vuelve jamás. Querido lector, querida lectora, me gustaría introducirte en esta reflexión calmada y objetiva, sin pánico, de tu cáncer. No sentirás miedo del momento en el que, cuando sigas leyendo este capítulo, leas que la denominada “fase de reparación” (de hecho también esta es una descripción inexacta) de tu cáncer, hoy en día no puede desarrollarse del modo biológicamente previsto, porque los médicos hiperintelectuales han exterminado por motivos de “higiene” a las bacterias tuberculosas necesarias para

ello. Además no debes dejarte confundir cuando oigas que serviría de poco que al comienzo de la fase de reparación ingieras rápidamente las bacterias acidorresistentes de la tuberculosis porque las bacterias de la TBC, contrariamente a las bacterias “normales” como los estafilococos o los estreptococos, se multiplican justo como el tumor mismo ha crecido en la fase de conflicto activo, y desde ese momento en adelante permanecen preparadas para eliminar el tumor cuando se produce la solución del conflicto.

Con esta nueva comprensión, que tu obviamente puedes verificar de modo científico, tendrás menos dificultades en caso de un tumor canceroso, por ejemplo de mama, que te molesta mecánicamente o estéticamente, para encontrar un cirujano que lo extirpe, igual que se dice al peluquero cuando tiene que cortar el pelo. Pero sabiendo que no habría necesidad de extirparlo, por motivos de supervivencia, prescindiendo, claro está, de eventuales problemas mecánicos.

Un cáncer así no es una “enfermedad”, y por lo tanto mucho menos la eliminación espontánea del cáncer tras la solución del conflicto es la “curación” de una “no enfermedad”. La caseificación y la calcificación de los adenocarcinomas directos del paleoencéfalo es un proceso normal, con sudor nocturno y temperatura subfebril (37,5°), gran cansancio y, cuando el tumor tiene salida al exterior, también con un olor bastante desagradable.

Del resto del proceso con el que madre naturaleza elimina un tumor así es muy complicado. Los vasos que van del órgano al tumor tienen que ocluirse cuidadosamente. En el caso de un cáncer de mama el niño bebe leche tuberculoso en la “fase de reparación”, sin que eso le produzca daños, más bien es incluso un bien para el pequeño tener las micobacterias tuberculosas que podrían serle útiles más adelante.

La convicción de Robert Koch de que las micobacterias tuberculosas fuesen la causa de la tuberculosis es errónea. Ciertamente que sin TCB no existe tuberculosis, pero esta no existe tampoco sin un tumor directo del paleoencéfalo precedente. Y sin solución del conflicto si que encontramos las micobacterias en la sangre, en la forma de desarrollo biológico (con micobacterias de la tuberculosis), pero estas clínicamente todavía no causan ninguna TCB. Por eso no se pueden cultivar en sustrato, porque para multiplicarse necesitan de los impulsos de nuestro organismo. O reciben esos impulsos de la célula orgánica misma que se debe demoler o pueden recoger estos impulsos como simbiosis del cerebro de la cabeza.

El residuo de un cáncer así directo del paleoencéfalo, espontáneamente caseificado y calcificado, es una caverna con acumulación de calcáreas. En los órganos como el hígado, páncreas o el intestino, la caverna se llena y no se puede reconocer como espacio cavo. De modo diferente se produce en el pulmón con el adenocarcinoma caseificado y calcificado, que se mantiene abierto con la depresión bajo vacío entre las dos hojas pleuricas, al mismo tiempo que una esfera cava. El adenocarcinoma pulmonar se ha eliminado de las bacterias tuberculosas. Lo que permanece es la llamada caverna.

En la mama femenina la caverna vuelve a llenarse continuamente de leche durante la lactancia, haciendo aumentar la dimensión del seno. Cuando el lactante ha bebido la caverna encoge, es decir, permanece vacía y se afloja. Sin embargo

puede estar revestida de acumulación calcárea que la hacen estable impidiendo que se desinfe. Entonces siempre permanece llena de leche.

No queremos insistir sobre el tema, pero se aconseja la lectura del capítulo sobre la cuarta ley biológica.

El ordenador cerebro, en la conflictolisis, en la práctica imparte una “orden general”, conecta la vagotonía, invita a todas las bacterias y les da vía libre para la demolición del tumor. Los aprendices de brujo que se consideran verdaderos médicos creen, en su ignorancia, que tienen que combatir las bacterias, así como siempre creen que tienen que combatir el cáncer a nivel sintomático en el órgano. Las dos cosas son insensatas. Las bacterias son nuestros simbioses; hacen lo que nuestro cerebro ordenador les dice que hagan.

Las bacterias de la tuberculosis son únicamente competentes para la demolición de los tumores directos del tronco cerebral.

Jamás se encuentra una tuberculosis del epitelio pavimentoso, que pertenece a la hoja embrional externa. No existe tampoco en sentido estricto una tuberculosis de los tejidos conectivos y de los huesos, es decir, de los derivados de la hoja embrional media. En nuestros textos aprendemos siempre que las bacterias tuberculosas son “bastoncillos acidorresistentes”. Jamás nadie ha reflexionado sobre el porqué son resistentes a los ácidos. Los únicos puntos de nuestro cuerpo donde existe un ambiente ácido es el tracto astro-intestinal y los alvéolos de los pulmones, que permiten el cambio gaseoso entre sangre y el aire exterior (anhídrido carbónico). Pero los alvéolos son correlativos de la hoja embrional interna. Derivan embriológicamente en calidad de “alvéolos pulmonares” de la mucosa del tracto gastrointestinal, igual que las anginas (TBC de las anginas), el conducto auditivo interno con el revestimiento mastoideo (TBC del oído medio) o las “excreciones adenoideas” de la cavidad faringeonasal, que todas pueden presentar una TBC.

Brevemente:

Las bacterias de la TBC acidorresistentes (o micobacterias) se han especializado en el tracto gastrointestinal, donde siempre hay aire y gas, con todas las formaciones relacionadas, en particular los alvéolos. Por el contrario no se produce jamás una “TBC bronquial”, aunque eso sería obvio a causa de su contigüidad. Si en el pasado, cuando todavía hospedábamos a nuestros amigos, las bacterias de la tuberculosis, como nuestros simbioses sensatos, se formaba un carcinoma del intestino grueso, y el conflicto se resolvía, estos pequeños ayudantes, silenciosos, incansables y discretos demolían de nuevo el carcinoma intestinal. Al final en las radiografías se veía sólo un par de linfonodos calcificados allí donde había estado el carcinoma intestinal.

La cuestión de la infección primaria, que debería, según lo que se dice, volver inmune a la TBC para toda la vida, hace tiempo que fue condenada. Esa infección revela solamente la presencia de bacterias tuberculosas, que normalmente están disponibles para toda la vida. En este momento de hecho no se sabe que es lo que hay que escribir en los libros de texto. Sólo se trataba de una pia ilusión. Hemos destruido a nuestros amigos más viejos de modo insensato de igual



manera que hemos arruinado los bosques y los mares, por pura presunción arrogante de civilización.

Y en el pasado ¿no hemos tratado a los enfermos de TCB con cloterapias y tranquilidad sin pánico, justo como deberíamos hacer hoy en día con los pacientes enfermos de cáncer en la fase PCL de la reparación? ¿No empieza a ser todo obvio, queridos lectores?

### **18.1.2. b) El “estadio final” de los procesos directos del neoencéfalo.**

Veréis, queridos lectores, lo importante que es una nueva nomenclatura si se modifica el modo de entender los procesos que hasta ahora se han llamado “enfermedades”.

Con los programas especiales, biológicos y sensatos directos del paleoencéfalo no sabemos ya como interpretar la expresión “enfermedad”, cuando en efecto el tumor, que en particular hemos considerado siempre una “enfermedad maligna” se vuelve un proceso biológico muy sensato con un sentido biológico especial en la fase de conflicto activo, y también la fase postconflictiva (fase PCL), que llamamos enfermedad TBC, se vuelve un proceso de reconstrucción biológica sensata.

En los procesos directos de la médula cerebral (EBS) que tienen su sentido biológico al final de la fase PCL, la correlación con el habitual “concepto de enfermedad” resulta no solo lógicamente todavía más difícil o incluso imposible, por lo menos en el sentido tradicional.

Si a un atleta, que necesita 10,7 segundos para correr los 100 metros y al que sin embargo tras una DHS con un gran conflicto le hacen falta sólo 10,5 o 10,4 segundos, decidle que está enfermo, que dirá que estáis locos y que jamás ha estado más sano en su vida, como bien demuestras sus prestaciones.

O si llamáis enfermo a alguien que no tiene una fiebre alta, que está en una fase PCL y ahora puede dormir incluso de día, tiene buen apetito y se siente muy bien, también ese os dirá que estáis locos.

En los tumores directos del paleoencéfalo en la fase PCL se demuele el tumor que ya no es necesario, pero que antes era sensato (sentido biológico de la fase de conflicto activo), mientras en un conflicto de pérdida directo de la médula cerebral de una mujer con necrosis ovárica en fase de conflicto activo se forma un quiste ovárico en la fase PCL que en 9 meses se endurece y produce estrógeno. El sentido biológico está en esta fase PCL: el sentido de la elevada producción de estrógeno está en el hecho de que la mujer parece mucho más joven y tiene una mayor libido. Por lo tanto tiene una probabilidad mayor de quedarse embarazada.

Un proceso igual o análogo se produce en el riñón con un quiste renal (dicho tumor de Wilms), que en su forma lindurita se llama también nefroblastoma. El quiste renal contribuye a la formación de orina. También aquí el sentido biológico está en la fase PCL, y más precisamente al final de esta fase PCL.

El “estadio final” de estos programas especiales (EBS) es justo aquel por el que se puede felicitar al paciente. Y en la medida en que no alcance dimensiones excesivas que creen problemas mecánicos, requiriendo la eventual extirpación quirúrgica de una parte, no hace falta intervenir.

Las cosas son nuevamente diferentes para los programas especiales directos de la corteza cerebral. Estos tienen su sentido biológico en la fase de conflicto activo y reconstruyen la úlcera en la fase PCL:

En la piel externa, por ejemplo, eso crea pocos problemas, pero en los órganos de forma tubular, como bronquios, arterias o venas coronarias, conductos hepáticos y pancreáticos, esófago (2/3 superiores) o en los conductos de los arcos branquiales en el cuello o en el mediastino, sucede que estos órganos tubulares no se cierran temporalmente a causa de la hinchazón dentro de los tubos, sino que permanecen cerrados. Hay que conocer esos “estadios finales”. En general como síntomas son inocuos, es decir, el paciente puede vivir con ellos cien años.

#### **18.1.2.1. La úlcera reconstruida mediante reparación (por ejemplo callo) llamada “carcinoma” o “sarcoma” por la medicina oficial.**

La capacidad regenerativa del tejido de nuestro organismo es diferente de órgano a órgano, por motivos ligados a la historia evolutiva y a su funcionalidad. Ya hemos visto que las mucosas tienen una gran capacidad regenerativa, y otro tanto sucede con la piel. Aunque el hígado en las personas jóvenes también es capaz de regenerarse. En el tejido conector y en los huesos, como típicos derivados del mesodermo, la capacidad regenerativa forma parte de su función. Todas las cicatrices tienen que ser reconstruidas por tejido conector, todas las fracturas óseas se recalifican y se “encolan” con callo. La regeneración es enorme. Este también es el motivo por el que casi todos los tumores “cultivados” en sustrato cultural están constituidos sólo por tejido conector, que crece tranquilamente, como único tejido que conserva sus características típicas por un cierto tiempo incluso después de que ha sido separado del cerebro.

El mesodermo se presenta como “tumor” dos veces, una vez, por ejemplo, en los huesos, cuando se osteolizan, descalcifican, para lo cual tienen un metabolismo más intenso y ninguna mitosis en la fase CA, porque las células de callo son demolidas. Tras la conflictolisis de desvaloración de sí, sin embargo, sucede lo contrario. Este último fenómeno (los histólogos dicen que no consiguen ver nada más que calcio) se ha llamado hasta ahora sarcoma, u osteosarcoma, porque era un crecimiento óseo. Notables patólogos me han confirmado que no eran capaces de distinguir histológicamente el tejido calloso de la fractura ósea normal del tejido denominado osteosarcoma. El efecto final es lo mismo aunque la situación inicial era diferente.

Pero si el osteosarcoma en sustancia no es otra cosa que un “exceso de tejido útil”, como el queloide de cicatrización, entonces no existe sarcoma según su significado actual. Se trata, como a menudo sucede en la llamada oncología, de una visión.

#### **18.1.2.2. El carcinoma cicatrizado o calcificado.**

Allí donde ya no hay capacidad regenerativa temporal o definitivamente, por ejemplo en el hígado de una persona anciana, el tejido puede retirarse y encapsular el tumor, incluso puede calcificarlo. Lo mismo sucede en el revestimiento de las pequeñas cavernas cuando las bacterias tuberculosas han

eliminado el tumor. No es el mismo tumor el que se calcifica, excepto en el caso del carcinoma mesodérmico, sino que se demuele y sustituye por tejido conector y eventualmente incluso de tejido conector con acumulación de calcio. Con determinadas constelaciones, vemos este proceso en la cirrosis hepática. Tras heridas, operaciones o también revestimientos de quiste tras la laceración de un Foco de Hamer hay incluso acumulaciones de calcio y tejido conector en las respectivas superficies cerebrales afectadas.

Sin embargo en sustancia la cosa es totalmente normal y es justo lo que hace el organismo cuando tiene que reparar heridas.

### **18.1.3. c) Conflicto “reducido”, en suspenso**

En este caso no se puede hablar realmente de “estadio tardío o final”. En el conflicto en suspenso con conflicto reducido no hay ninguna reparación o fase PCL, que sin embargo sí está presente en caso de EBS con recaídas frecuentes o crónicas. Pero aquí se puede encontrar todo, siempre que el conflicto tenga nuevamente una recaída de actividad conflictiva o nuevamente una solución. Procesos parecidos con recaídas crónicas, en particular las relativas soluciones, obviamente frecuentes, tienen síntomas más visibles exteriormente, como por ejemplo en el conflicto con recaídas crónicas de desvaloración de sí / ineptitud de las manos, cuya fase de solución se indica como “reumatismo articular crónico”. La deformación de las manos se puede considerar nuevamente como “estadio tardío o estadio final”. Sin embargo aquí hay un círculo vicioso, porque a través de la deformación de las manos el paciente se vuelve más torpe por lo que ya sabemos que sufrirá una nueva recaída de conflicto activo y antes o después la relativa fase de solución. El “carcinoma tranquilo”, análogamente al “conflicto en suspenso” no es un carcinoma inactivo, sino un carcinoma cuya crecida se suspende por un período más o menos largo, por lo tanto un carcinoma de velocidad reducida, mitótico o con necrosis. Hay que poner mucha atención. El suceso conflictivo y canceroso puede exacerbarse en cualquier momento, es decir, surgir nuevamente porque la llama no se ha extinguido. Lo citamos aquí porque a menudo permanece en el “estadio final” si por toda su vida el paciente no sale de este “conflicto en suspenso”. En particular se ve a menudo en las parálisis espásticas y paralíticas a causa de un conflicto central motor en el giro precentral. Nuestros centros de rehabilitación para discapacitados están llenos de casos parecidos.

## **18.2. El estadio final en el cáncer (o mejor EBS) con desarrollo no biológico**

Anteriormente hemos dicho que cuando faltan las bacterias tuberculosas, en realidad de importancia vital en el caso de un EBS directo del paleoencéfalo, el tumor en fase PCL no puede ser demolido, es decir, permanece, lo que biológicamente no debería suceder.

Si en el caso de un cáncer de mama en una madre que está dando de mamar, el niño recibe durante mucho tiempo una cantidad de leche superior a la prevista, la cosa no es demasiado grave.

Sin embargo es diferente el caso del carcinoma de la tiroides o de la hipófisis, porque estas continúan produciendo elevadas cantidades de hormonas que deberían ser temporales y no continuas. El organismo del paciente sigue produciendo las hormonas aunque el conflicto se ha resuelto hace mucho tiempo.

No se trata sólo del hecho de que todo el sistema endocrino se encuentre desajustado, sino que al mismo tiempo el paciente está “enfermo artificialmente”.

Por ejemplo tiene una tireodosis artificial (171), que con una puntual presencia de micobacterias tuberculosas habría durado sólo un breve tiempo, durante el período de conflicto activo, ya que después no tiene ningún sentido.

Otros ejemplos.

Como hemos dicho, casi todos los carcinomas están inactivos si el conflicto está resuelto, mientras que se consideran “atormentados” sólo los que no siguen creciendo, lo que sucede también en todos los carcinomas que tras la conflictolisis no tiene un desarrollo biológicamente normal. De hecho no respeto mi subdivisión si ahora discuto aquí este tipo de autocuración, pero a pesar de ella, es pertinente.

Me refiero al tipo de autocuración obligada cuando la persona ha eliminado artificialmente determinados tipos de bacterias de tal manera que el organismo, por falta de “bacterias especializadas”, tiene que aceptar la presencia y encapsular los tumores, que antes se eliminaban biológicamente por los apósitos bacterianos.

En el pasado no existían viejos adenocarcinomas pulmonares inactivos, porque la tuberculosis era prácticamente endémica. No era posible protegerse de la tuberculosis; no se habría podido viajar por la calle, ni caminar por la acera, porque por el aire pululaban bacterias tuberculosas. La tuberculosis pulmonar, sin embargo, solo la sufría quien tenía miedo de la muerte y era pobre. De hecho los pobres siempre tenían miedo de la muerte y además les faltaban los medios para hacer una dieta rica en proteínas en la fase PCL.

Desde que las personas civilizadas ya no tenemos “bacterias especializadas”, nuestros tumores permanecen, se diagnostican ya menudo nos meten en el círculo vicioso del pánico por obra de nuestros “medicuchos superinteligentes”.

Hace años, cuando comprendí por primera vez las correlaciones del cáncer, les dije a mis colegas de entonces: “Si conociésemos el secreto de los tumores adormentados o en remisión, podríamos entender la realidad del cáncer”. Se rieron de mí cuando busqué en los archivos tumores adormentados, partiéndose de la risa por mi ingenuidad.

Al mismo tiempo podemos sufrir “enfermedades artificiales” si se producen curaciones normales en un programa especial, como por ejemplo la leucemia como fase PCL de la osteólisis ósea. En su ignorancia los médicos atacan con quimio el síntoma inocuo del elevado número de leucoblastos en la sangre. Es del todo insensato. No sólo que casi todos sus pacientes mueren, sino que con esta pseudoterapia se obstaculiza el proceso biológico natural de la fase PCL. Al final de la fase PCL, se no se producen nuevas recaídas, las osteolisis estarían no

solamente llenas de callo, sino que serían más sólidas que antes. Todo esto se impide con la quimio (veneno celular).

En una fractura del cuello del fémur, que se causa por un conflicto de “no lo consigo”, o de la osteolisis que se deriva en el cuello del fémur, se procede quirúrgicamente con una prótesis de la pierna. La intervención puede tener éxito, en los casos en los que se resuelve el conflicto relativo, pero al cirujano esto no le interesa. Pero si el conflicto continúa y todo el hueso se vuelve osteolítico, la prótesis de la pierna no funciona y el cirujano se queda perplejo, pues no sabe que otra cosa puede hacer.

Oros ejemplos.

Estafilococos y bacterias de los forúnculos:

La forunculosis es la fase de reparación tras una desvaloración de sí con FH en la médula cerebral y que se manifiesta en el órgano como necrosis del tejido conector. Tras la conflictolisis los estafilococos eliminan las necrosis, proceso que llamamos forunculosis. Por todas partes el tejido conector se reduce anaeróticamente, se encuentran los correspondientes “operarios especializados” para este tipo de “residuo de la necrosis”. Nosotros, hombres locos, impedimos con la penicilina que lleven a cabo su intervención y celebramos como un acto de vanguardia de la medicina lo que sólo es una tontería. De hecho usamos la penicilina como medio para descongestionar el cerebro.

Sólo por eso disminuye la fiebre, no por el hecho de que así (porque actúa también citostáticamente) matamos un gran número de nuestros “pequeños amigos”, de lo que en nuestra ignorancia nos alegramos, como un niño se alegra de que el cazador mate a la “mala comadreja”. En realidad el hombre interviene voluntariamente y sin criterio en el equilibrio de la naturaleza, y actúa como un aprendiz de brujo que se lamenta de lo que ha causado sólo cuando es demasiado tarde.

Qué arrogancia se esconde en una interpretación tan errónea de la naturaleza (hay que decirlo tranquilamente), el hecho de creer que hay que corregir y retocar por todas partes sólo es producto de la infinita ignorancia de los “medicuchos” que se creen dioses, aun habiendo olvidado incluir el cerebro en sus consideraciones... y no hablemos de la psique.

## **19. La ley del conocimiento de cada “enfermedad” como parte de un programa especial biológico sensato de**

## **la naturaleza comprensible bajo el perfil evolutivo – La quinta ley biológica de la Nueva Medicina (la quintaesencia)**

O: el sentido biológico de un programa especial de la naturaleza.

Esta quinta ley biológica nos lleva a la verdadera “medicina originaria”: cambia completamente la comprensión actual nosológica de la enfermedad. De hecho ya no existe la enfermedad entendida en el sentido tradicional. Nuestra ignorancia no nos ha dejado entender que todas las llamadas “enfermedades” tenían su particular sentido biológico que no éramos capaces de reconocer.

La quinta ley natural es realmente la quintaesencia de las precedentes cuatro leyes biológicas de la Nueva Medicina. En el futuro se podría considerar la ley natural más significativa. Esta quintaesencia no sólo resume las leyes científicas precedentes, sino que al mismo tiempo nos descubre una nueva dimensión, constituyendo el alma misma de la Nueva Medicina. Demos ahora un paso hacia adelante: esta quinta ley natural, de un sólo golpe, crea la unión entre lo que estábamos en condiciones de estudiar científicamente, por cuanto se podían examinar los hechos, y lo que hasta ahora nos parecía trascendental, sobrenatural, parapsicológico o comprensible sólo con la religión o como siempre hemos dicho, eso que a menudo éramos capaces de sentir y experimentar pero que, respecto a la observación científica, no parecía claro o incluso abstracto e insensato. Al final, gracias a la quinta ley biológica ahora se nos muestra comprensible la unión con todo el cosmos que nos rodea o en el que estamos inmersos. No hay que extrañarse de que los españoles, que tienen el sentido de esa dimensión del conocimiento intuitivo, llamen a la Nueva Medicina también la “medicina sagrada”. Esta definición nació la primavera de 1995 en Andalucía. “La medicina sagrada” nos mete en una nueva dimensión cósmica, por no decir divina. De repente los elefantes, los escarabajos, los pájaros e incluso los delfines están todos involucrados en nuestro pensamiento médico y en nuestro sentimiento, al igual que cualquier microbio, planta o árbol. Sí, ya no es en absoluto posible un modo de pensar diferente de este “pensamiento cósmico” en el ámbito de la naturaleza viva. Mientras que hasta ahora habíamos considerado a la madre naturaleza loca o imperfecta, sosteniendo que producía continuamente “errores” y “averías” (crecimiento canceroso maligno, insensato, degenerado, etc.) ahora se nos han abierto los ojos, cerrados por nuestra ignorancia, por nuestra desmesurada arrogancia y presunción, que eran lo único realmente loco del universo. Así, “ciegos” no podíamos entender nada y por lo tanto hemos creado una medicina brutal e insensata, falta de alma y estúpida.

Por primera vez, los seres humanos, con toda modestia, podemos ver e incluso entender que no sólo toda la naturaleza está ordenada, lo que ya sabíamos en parte antes, sino que también cualquier proceso individual de la naturaleza tiene sentido, incluso respecto al todo, y que los procesos hasta ahora llamados “enfermedades” no son disfunciones faltas de sentido los cuales tienen que reparar los aprendices de brujo, sino que vemos maravillados que no se trataba de sucesos insensatos, malignos y morbosos. ¿Por qué no podemos creer que todo

este complejo juego sensato de la naturaleza, de todo el cosmos viviente tiene algo de divino? Antes del “boom” de las grandes religiones ¿no era la función del médico siempre la de una especie de sacerdocio, como bien podemos ver en los sacerdotes del dios Esculapio? La medicina comercial sin alma, heredad del Antiguo Testamento, ha sido un error terrible y despiadado.

Con una gran riqueza de detalles, de ahora en adelante toda la biología se vuelve maravillosamente clara, transparente y comprensible, y con ella también la biología humana y la medicina. He enseñado durante muchos años como profesor de biología humana en la Escuela superior de pedagogía de Heidelberg. Creo que esta enseñanza me ha sido de gran ayuda (“docendo discimus”) para descubrir la quinta ley biológica.

¿Qué eran entonces las llamadas “enfermedades? Ahora quedan los síntomas que conocíamos, pero eso es lo único. Tenemos que reordenarlos y valorarlos de un modo completamente nuevo, porque hemos llegado a un conocimiento totalmente diferente.

Ya cuando consideramos la segunda ley biológica (ley de la bifasidad de todos los programas especiales biológicos sensatos con solución del conflicto) forzosamente vimos que habíamos creído que había muchas más “enfermedades” de las que hay respecto a la cantidad de programas especiales existentes, dado que habíamos considerado cada una de las dos fases como una enfermedad en sí.

Nos sentíamos “flacos y cansados” en la fase de reparación y entonces llamábamos “enfermedad” a esta fase PCL. En realidad estábamos curándonos completamente. Únicamente para el grupo de los órganos mesodérmicos directos de la médula cerebral el sentido biológico se encuentra en la fase de reparación: los quistes de los riñones, de los ovarios, del bazo y de los linfonodos, así como la hinchazón dolorosa del periostio (piel de los huesos) con recalcificación del hueso gracias a la acumulación de callo. Sin embargo, y con rigor, también hay procesos desencadenados por un conflicto biológico que tienen un sentido biológico en las dos fases, por ejemplo en el conflicto de herida y de hemorragia. En la historia evolutiva la madre naturaleza siempre se toma la libertad de completar u optimizar sus propios y maravillosos programas:

conflicto de herida y de hemorragia:

- a) fase CA: trombopenia (con excepción de la zona herida), por lo tanto ninguna coagulación en los vasos sanguíneos (al mismo tiempo necrosis del bazo).
- b) Fase PCL: esplenomegalia, una mayor cantidad de trombocitos podrá entrar en el bazo. (Bazo = punto de recogida de los trombocitos que en la fase CA sólo se encuentran en correspondencia de la herida, pero no en la circulación sanguínea).

En el caso precedente se trata de programas que se entrecruzan y se compensan mutuamente, y de los que sólo ahora conseguimos considerar como un todo.

Análogamente en la anemia vemos un sistema de programas que se entrecruzan: el sentido biológico del cáncer de los huesos (osteolisis ósea) se encuentra claramente en la fase PCL, es decir, en la fase de reparación, donde la parte del

esqueleto se calcifica y por lo tanto resulta más robusta que antes. La anemia en la fase CA permite, por el contrario, que la parte ósea, que en la parte CA presenta osteolisis y debilitamiento, no se fracture gracias al hecho de que el organismo, a causa de un gran cansancio (“cansancio de anemia”) no puede casi moverse. En la fase PCL, en la que está el sentido biológico, se gana una movilidad todavía mayor mediante el dolor causado por la dilatación del periostio. Además, debido al extremo cansancio de la vagotonía, el organismo se ve obligado a una casi completa inactividad en la fase leucémica.

Cuando consideramos el sentido biológico de un programa especial en relación con sus programas de compensación, vemos siempre lo infinitamente estúpida que es, en la mayor parte de los casos, nuestra terapia, que se considera inteligente. A menudo era solamente una pseudoterapia realizada por ignorantes, por aprendices de brujo que jugaban con cualquier manivela sin saber lo que estaban provocando. Muchos pacientes morían iatrógenamente por la terapia, en lugar de por el programa especial. En el futuro nuestros médicos serán juiciosos cuando conozcan mejor los programas especiales biológicos y sensatos de la naturaleza.

### **19.1. El principio de la enfermedad cancerosa**

La ley de la bifasicidad de todas las enfermedades de la medicina entera afecta por completo a nuestro presunto conocimiento de actual: si hasta ahora conocíamos aproximadamente algunos centenares de enfermedades, ahora hemos descubierto que, observando bien, en más o menos la mitad de esas supuestas enfermedades el paciente tiene las manos frías, las zonas periféricas frías, y que en la otra mitad el paciente tiene las manos templadas o calientes, y a menudo fiebre. En realidad existían, según una estimación aproximada, sólo “500” tandems: lo primero (tras el DHS) una fase fría, simpaticotónica, de conflicto activo, y después (tras la CL) una fase de reparación caliente, vagotónica, de conflicto resuelto. Este esquema de la bifasicidad es una ley biológica.

Todas las enfermedades que conocemos se desarrollan de este modo a condición de que se llegue a la solución del conflicto. Ahora, si miramos hacia atrás, vemos que la medicina actual jamás ha entendido correctamente ni siquiera una de las enfermedades: en las denominadas “enfermedades frías” se pasaba por alto la sucesiva fase de reparación o era malinterpretada como una enfermedad en sí (por ejemplo “gripe”); en las denominadas “enfermedades calientes”, que representan siempre la segunda fase, es decir, la fase de reparación sucesiva a la de conflicto activo, se pasaba por alto la fase fría precedente o se la consideraba erróneamente como otra enfermedad.

### **19.2. La activación de un programa especial a través de un DHS – El inicio de la fase simpaticotónica.**



Si una persona o un animal sufre un DHS, es decir, un suceso conflictivo de shock extremadamente agudo, inesperado, dramático y vivido con un sentido de aislamiento, su subconsciente asocia el contenido conflictivo del conflicto biológico desencadenado por el DHS a un ámbito biológico representativo, por ejemplo el ámbito de la relación madre/niño, el ámbito del territorio o el del agua y del miedo en la nuca o el ámbito de la autovaloración y otros ámbitos parecidos. También aquí el subconsciente en el momento del DHS sabe hacer distinciones precisas: una desvaloración de sí en la esfera sexual no causa jamás osteolisis de la columna vertebral cervical, sino una osteolisis de la pelvis y por lo tanto un cáncer de pelvis. Un conflicto de desvaloración de sí en la relación madre/niño no causa jamás una osteolisis en la pelvis, sino un cáncer de la cabeza del húmero a la izquierda (en las diestras).

A cada ámbito biológico representativo le corresponde un determinado relé en el cerebro, que en el caso de enfermedad llamamos "Foco de Hamer". Por lo tanto todo ámbito biológico representativo tiene su "centro de relé".

En el instante del DHS parten del Foco de Hamer los códigos especiales hacia el órgano correlativo a este foco. Se puede decir por lo tanto que cada Foco de Hamer tiene "su órgano". Así el suceso a tres niveles, psique-cerebro-órgano, en realidad es un suceso con desarrollo sincrónico desde el Foco de Hamer al órgano, que se produce en una fracción de segundo. En su mayor parte, los pacientes saben decir con precisión el momento del DHS, porque siempre se produce de modo dramático. En general los pacientes estaban "helados de miedo", "incapaces de hablar", "como paralizados", "profundamente asustados" etc, etc. En el cerebro se puede ver el DHS desde el primer segundo, aunque trabajosamente y sólo como una marca, mediante una TAC cerebral, en el órgano se ve desde el primer instante como un cáncer.

En el momento del DHS todo está ya programado o se programa: correspondientemente al contenido del conflicto biológico en el momento del DHS se "conmuta" una zona cerebral particular, ya preestablecida (Foco de Hamer), como bien podemos comprobar hoy en día con la tomografía computerizada. En el mismo momento se inician también las modificaciones en el órgano, pronosticables (mediante observaciones empíricas y explicadas con exactitud en la tabla psique-cerebro-órgano); proliferación celular o disminución celular o bloqueo funcional (en las llamadas enfermedades oncoequivalentes).

Por eso he hablado de "conmutación", porque, como veremos en uno de los capítulos siguientes, el DHS "sólo" es el proceso de conmutación de un programa especial de modo que el organismo pueda afrontar la situación imprevista.

### **19.3. La cuestión fundamental**

Para los médicos de la escuela tradicional en el suceso canceroso no existe un sistema, porque la ausencia de sistematicidad se ha elevado a dogma. Si se pudiese desenmascarar el dogma, se volvería evidente que "en los últimos decenios no hemos cometido más que insensateces".

De hecho la idiotez más grande son los llamados “tumores cerebrales”, que de hecho no existen. Todos los que hablan de “tumores cerebrales” actúan como en la fábula, cuando todos gritan “El rey está desnudo”.

No hay nada de verdad en los llamados “tumores cerebrales”. Y mucho menos existen las “metástasis cerebrales” que son imaginaciones provocadas por la ignorancia alucinatoria de la enseñanza médica tradicional.

Esa convicción siempre va precedida de la suposición de que el cáncer es un crecimiento asistemático e incontrolado, sin sentido ni método, de “células cancerosas enloquecidas”, originado en una célula cancerosa enloquecida. También a cuento en estedogma (no que no se ha probado ni una sola vez) el hecho de que una parte de las células enloquecidas emigran a través de la sangre arterial a otros órganos y allí causan un nuevo cáncer, una denominada “metástasis” o un tumor secundario. Si las células cancerosas se pudiesen alejar a través del organismo a otros órganos, deberían hacerlo necesariamente a través de la sangre arterial, porque el sistema venoso y las vías linfáticas conducen al centro del cuerpo, es decir, al corazón.

Ya se han realizado miles de pruebas, incluso en personas, para descubrir células cancerosas en la sangre arterial. Jamás han dado resultado positivo.

No se ha encontrado ni una sola célula cancerosa, incluso examinando célula por célula. Esas investigaciones no han tenido ningún éxito.

El dogma de las denominadas metástasis está fundado en este primer bulo científico.

El segundo bulo deriva del primero; dado que según el primer dogma todos los carcinomas secundarios tienen que ser metástasis del primero, se llega dogmáticamente a asegurar la existencia de metamorfosis de la célula cancerosa. No parece que tenga ninguna importancia, por ejemplo, que los carcinomas del epitelio pavimentoso de la hoja embrional externa puedan causar adenocarcinomas de la hoja embrional interna y viceversa, o que los adenocarcinomas del tracto intestinal produzcan osteolisis del hueso y sucesivamente, las denominadas “metástasis de osteosarcoma” de la hoja embrional media o al revés, que los sarcomas produzcan metástasis carcinomatosas; es como decir que un caballo puede parir una ternera. Nos encontramos frente a incongruencias evidentes.

La segunda mentira dogmática es una estupidez tan evidente como la primera. Hay que tomar en cuenta de lo que eso significa realmente: se debería haber observado una célula carcinomatosa, por ejemplo de la hoja embrional interna, por lo tanto una célula adenocarcinomatosa, en su corto viaje (jamás comprobado) a los huesos, que cumpliese en ese breve tiempo una metamorfosis, de tal manera que ahora, de repente, se vuelva un derivado de la hoja embrional media y pueda producir un osteosarcoma y viceversa.

Obviamente una cosa similar no se puede reproducir en una probeta o en sustrato. Ahí prácticamente sólo se pueden cultivar, o casi sólo, los llamados “sarcomas” de tejido conector, que sustancialmente son crecimientos inocuos de tejido conector. Según las tesis de oncología el 95% de los tumores cultivables en sustrato son “sarcomas”. Probablemente, excepto los sarcomes y los llamados carcinomas embrionales (que todavía tienen el empuje del crecimiento embrional) no se puede

cultivar ningún carcinoma real, lo que verificaría lo dicho por la Nueva Medicina. Por el contrario, es coherente con el sistema ontogenético de los tumores el hecho de que las células de tejido conector de la hoja embrional media tienen una fuerte capacidad de proliferación, que de hecho es indispensable para la curación, de tal manera que incluso en sustrato consiguen cumplir la mitosis, igual que un coche al que se le apaga el motor pero sigue andando por la fuerza de la inercia.

Todo esto se nos aparece con total claridad solamente cuando comprendemos que el mismo tipo de carcinoma crece siempre en el mismo punto del cuerpo, es decir, como programa especial biológico de la naturaleza. Desde que entendí claramente esto, aceptado también por los profesores de histología e histopatología, se me cayó la venda de los ojos y he visto que la histopatología, en la mayor parte de los casos, es el "último truco" para los pacientes, parecido a un truco de magia posible gracias a su arrogancia y a sus mentiras dogmáticas.

Que alegría para los histopatólogos, que secretamente se sienten señores de la vida y de la muerte de los pacientes, si ocasionalmente consiguen encontrar una metástasis de un adenocarcinoma pulmonar, por ejemplo, en un carcinoma del intestino grueso, que es de tipo histológicamente casi igual, es decir, células cilíndricas de adenocarcinoma, como en el presunto tumor primario. Entonces se habla enseguida de una "metástasis real", aunque en realidad el 90% restante de los "diagnósticos de metástasis" habría que considerarlo absurdo. Pero a los histólogos les va bien así, incluso a veces parece que demasiado bien...

Sería insensato establecer, por ejemplo en las zonas limítrofes a las que pertenece el tumor, si no es posible explicar más fácilmente el tema mediante una TAC cerebral. Quizás en ciertos casos también sería interesante aclarar el tumor todavía puede llevar a cabo actividad mitótica o se trata de un viejo carcinoma inactivo, siempre que la anamnesis no esté clara y una TAC cerebral dé informaciones seguras. Pero sustancialmente en la mayor parte de los casos es totalmente superfluo realizar un análisis histológico, partiendo de que en el mismo punto del órgano siempre se encuentra la misma formación tumoral.

Y ahora, respecto a los denominados "tumores cerebrales" o "metástasis cerebrales", que en sentido estricto no existen, la tercera mentira dogmática confiesa que el cerebro no puede ser el ordenador del organismo. Si según este dogma el cáncer deriva de una célula "degenerada" enloquecida, entonces estas formaciones que mis adversarios han llamado los "extraños Focos de Hamer", tienen que ser tumores primarios o por lo menos metástasis. Cualquier estudiante aprende ya en el primer semestre de medicina que las células cerebrales, después del nacimiento, ya no se dividen jamás, por lo tanto no pueden multiplicarse. Solamente puede multiplicarse el llamado "tejido conector cerebral", la materia glial, igual que se puede multiplicar el resto del tejido conector del organismo para formar cicatrices, asegurar la nutrición y sostener el tejido.

Decimos que el tejido conector del cuerpo y el tejido glial en el cerebro tiene solamente función nutritiva, de sustento o de cicatrización. Por lo tanto no veremos jamás ni una sola célula cerebral en mitosis, jamás veremos una multiplicación de células cerebrales, aunque todos los "medicuchos" hablan de tumor cerebral e incluso de metástasis cerebral.

¿Qué sucede en realidad en nuestro cerebro cuando se forma un “tumor” o Foco de Hamer?

Es todo muy simple y ha sido diseñado de un modo magistral por la madre naturaleza, pero se tergiversa por los “medicuchos” ignorantes. Éstos extirpan los crecimientos cerebrales, en su mayoría inocuos, y así mutilan al paciente de por vida, siempre que este sobreviva, cosa rara a causa del pánico y de las alteraciones de personalidad consiguientes.

En realidad la cuestión es así:

Cuando nos afecta un fuerte shock conflictivo, por un DHS, que nos hace sentir un sentimiento de aislamiento psíquico, en ese momento en el cerebro se forma un Foco de Hamer. Para cada tipo particular de shock conflictivo, que también podemos llamar shock conflictivo biológico, en nuestro cerebro, le corresponde un área bien determinada y al mismo tiempo también una zona orgánica precisa.

Por lo tanto: en el caso de un conflicto sexual femenino, en términos biológicos de un “conflicto de no ser poseída”, por ejemplo, cuando una mujer sorprende a su marido in fraganti, en este “instante del shock”, si la mujer percibe esta situación como conflicto sexual y no como traición o algo parecido, en la zona cerebral periinsular izquierda (zona temporal-parietal) se forma un Foco de Hamer, si se trata de una diestra.

Desde ese momento comienza el nuevo programa especial, biológico y sensato (EBS) del cerebro. Este programa especial causa la formación de úlceras en el cuello y el orificio del útero, de modo que el útero se vuelve más dispuesto a la concepción (parece que ese es el sentido biológico). Estas erosiones del cuello o del orificio del útero en la medicina tradicional se consideran “benignas”, porque no tienen mitosis celular, sino al contrario, presentan reducción celular.

A causa de la úlcera el cuello del útero se alarga casi como si fuese excavado. La paciente diestra, tras el DHS no tiene ovulación, pero sin embargo vuelve inmediatamente con la CL (solución del conflicto = acoplamiento visto biológicamente).

Pero para utilizar la ovulación que se ha producido el cuello del útero se alarga hacia el interior, de modo que el esperma pueda alcanzar más fácilmente el útero. Tras la solución del conflicto (=acoplamiento), las úlceras se llenan con nuevas células, es decir, curadas. Vemos la mitosis de la reparación, pero la medicina clásica sostiene que por desgracia ahora la patología se ha vuelto “maligna” a causa de la mitosis.

Igual que en el momento del shock conflictivo en el órgano crecen al mismo tiempo miles de nuevas células llamadas cancerosas (órganos directos del paleoencéfalo) o desaparecen (reducción celular en los órganos directos del neoencéfalo), de tal manera que en nuestro cerebro, en el momento del shock, no es una única célula la que termina en el programa especial, sino millones de células cerebrales del Foco de Hamer se sintonizan al mismo tiempo en un programa especial haciendo entrar al organismo en simpaticotonía.

Si analizamos el contenido conflictivo que nos ha “cogido a contrapié” en el instante del shock, conseguimos imaginar que pueden existir miles o cientos de miles de contenidos conflictivos similares o poco diferentes, que causan siempre

diferentes formaciones de un Foco de Hamer en parte en el mismo punto, en parte en un punto cercano del cerebro.

Con el tiempo tendremos que aprender a observar y también a distinguir los conflictos biológicos con sus programas especiales biológicos que causan una enfermedad cancerosa u oncoequivalente. El alma del hombre y de los animales es infinitamente compleja y diferente en cada individuo, aunque para los ignorantes las personas, los perros, las ratas o los elefantes, cualquier raza en sí, no presenta ninguna diferencia respecto a otra en lo que se refiere al alma.

Análogamente cualquier conflicto es siempre un poco diferente respecto a otros conflictos que parecen parecidos y que se han vivido por otros individuos de la misma raza con la misma constelación conflictiva. Pensemos sólo en la enorme multiplicidad de constelaciones que existe en el ajedrez, respecto a la posibilidad de combinación de las células cerebrales en el hombre y en el animal. De hecho en nuestro cerebro, así como en el de un pequeño ratón, en lugar de las 64 casillas hay muchos millones de otras dimensiones, más allá de las tres dimensiones del espacio y además de las dimensiones eléctricas, por no hablar de las que todavía no conocemos.

## **20. La terapia del “programa especial biológico del cáncer”**

La terapia de la denominada “enfermedad cancerosa” según el sistema de la Nueva Medicina se diferencia de modo sustancial de la terapia actual puramente sintomática, o de la pseudoterapia de la medicina clásica. Esta última y la medicina alternativa (que se ha convertido en complementaria de la medicina clásica) al final tienen en común el hecho de que, por la falta de comprensión de las causas de las correlaciones del cáncer y de otras “enfermedades”, quieren y quieren intervenir siempre para “combatir” el cáncer y las otras enfermedades con las técnicas y remedios más desvariados.

Se hacen tratamientos sintomáticos, tanto con “bisturí, rayos e química y morfina” como con el muérdago, que también es una especie de veneno. Las hierbas y

semillas causan daños menores, pero tampoco ellos pueden impedir que surja un programa especial biológico y sensato después del correspondiente DHS. Y si pueden frenar realmente el desarrollo de un programa especial, biológico y sensato, eso sería todavía más grave.

Siempre se busca aniquilar el supuesto enemigo “cáncer” con un celo inquisitorial. De hecho en la Edad Media la Santa Inquisición intentaba extraer el diablo del hereje con llamas, fuego y veneno. Al final el herético moría siempre, sin importar que hubiese confesado o no. O era culpable de haber tenido relaciones con el demonio según él mismo confesaba o, si era tan obstinado que no confesaba, estaba realmente en relaciones con el demonio y había que aplicarle la tortura más terrible. Análogamente cualquier paciente de la medicina clásica sufre las peores torturas del pseudotratamiento de la quimio, si el cáncer maligno es rebelde y no se quiere dejar “eliminar”.

Es determinante el hecho de que las células cancerosas siempre se consideran como adversarios a los que hay que combatir. Por ejemplo se cree también que en el momento en el que surge el cáncer el “sistema inmunitario” (imaginado siempre como una especie de ejercito de defensa del cuerpo) se debilita, de tal manera que las células cancerosas “malignas” estarían en condiciones de encontrar una “grieta” para entrar en el tejido y difundirse. También hay algunos procedimientos de la medicina alternativa que no les son desagradables a los médicos tradicionales, porque parten de la misma premisa y tienen el mismo fin, es decir, destruir el cáncer en el órgano que consideran un mal absoluto. El único que se sale de esto es Hamer, con sus locuras.

Hace algún tiempo un representante estimado de la asociación de médicos quería que le presentase “éxitos”.

Le mostré una serie de radiografías en las que se veía bien un crecimiento tumoral detenido.

Le dije que había cientos de pacientes sanos en los que, sin embargo, se podía observar a menudo un cáncer inactivo en el órgano, que no le molestaba, no tenía actividad mitótica y solamente era un problema estético.

Eso no le gustó nada. Para él el cáncer solo estaba curado cuando había desaparecido totalmente: “Fuera, fuera, fuera”. Como sucede tras una operación en la que se extirpa el cáncer hasta el tejido sano. Se imaginaba las cosas así: lo primero había que operar al paciente, entonces curarlo con rayos, después tratarlo con citostáticos, y entonces Hamer podía trabajar con su tratamiento “onco-psicológico” lo que quedase del ánimo de la persona. Para este tipo de trabajo siempre me han recibido bien. Le dije que los pacientes a los que había tratado no necesitaron ni de cirujanos ni de médicos que les irradiasen o les envenenasen. Prescindiendo de las posibles complicaciones de tipo orgánico, como hemorragias, edemas cerebrales o cosas parecidas, y de las posibles complicaciones psíquicas como un nuevo pánico a causa de experiencias chocantes o de médicos estúpidos o de recaídas conflictivas etc., estos pacientes se podían considerar sanos. Podían vivir perfectamente 30 o 40 años más, si el ambiente a su alrededor no les hubiese aterrorizado continuamente declarándoles “enfermos de cáncer” y obligándoles a meterse en el engranaje de la medicina clásica que al final les sedaría con morfina.

Ahí se separaban nuestros caminos.

Rechazo la medicina sin alma, orientada sólo al síntoma. Para mí el tratamiento médico de una persona o de un animal enfermo es una especie de intervención sacra.

Hace dos mil años los médicos eran sacerdotes al mismo tiempo, personas inteligentes y expertas que se ganaban la fe de sus semejantes. En mi opinión esto no excluye el elevado conocimiento científico, al contrario, debería incluirlo.

Pero desde que esta corporación de médicos-ingenieros sin alma, puramente intelectuales e interesados solamente en los síntomas, mira con frialdad el éxito y el dinero, ya no puedo considerarla como una asociación de médicos de verdad. Por lo tanto no consentiré que esos ingenieros de una medicina brutal en el futuro puedan explotar, aunque de modo diferente, la Nueva Medicina de Hamer.

Los médicos del futuro, los médicos de la Nueva Medicina tienen que ser personas prácticas y sabias, con un buen sentido sano, con las manos y el corazón caliente, médicos-sacerdotes como en los tiempos pasados que eran benévolos e incorruptibles, parecidos a los “buenos” viejos médicos de familia.

Los actuales médicos-millonarios de éxito, que ocupan su puesto gracias a manipulaciones, que calculan en dinero cada pequeña operación y cada palabra gentil, pero que por añadidura en cada congreso hablan de ética con una arrogancia sin pudor, esta especie de médicos cínicos, brutales y ávidos tiene que pasar definitivamente al trabajo. Me dan asco.

Pido al lector que me perdone estas duras palabras.. Es verdad que todavía existen médicos que forman parte del sistema de la medicina actual sólo por necesidad, pero que se alegrarán de tener finalmente una alternativa con bases científicas gracias a la cual puedan dar esperanzas fundadas a sus pacientes.

Quiero hablar brevemente de un paciente que murió simplemente porque fue tratado como un “enfermo de cáncer” del que se decía que no “había nada que hacer”. Se adoptaron medidas que el médico, un urólogo, en circunstancias análogas no habría tomado jamás ni para él mismo ni para una persona “no enferma de cáncer”. Con estos pacientes se dice que “no merece la pena”. El paciente tenía una leucemia en regresión con dolores óseos calmados. El caso fue especialmente trágico por las circunstancias particulares: unos días antes de su muerte la familia sacó al paciente del hospital en una fuga dramática, después de que el médico del departamento confesara que, por orden del superior, suministró un derivado de la morfina en contra de la voluntad expresa de los parientes y contra el deseo explícito del paciente. Desde ese momento ya no fue posible hablar con el paciente. No había ninguna necesidad de hacerlo, porque en ese momento el paciente ya no tenía casi dolores.

La hija, una bióloga, había velado a su padre durante toda la noche. Cuando había dejado la habitación durante cinco minutos, la enfermera llegó y quería darle morfina al padre, lo que la hija, así como el mismo padre que se había despertado de los efectos del opio, no le permitieron.

Después de unas horas abandonaban el hospital. Literalmente querían sedar al paciente en contra de su voluntad.

El paciente jamás tuvo dificultades para orinar, pero durante la estancia en el hospital le pusieron “por rutina” un catéter en la vejiga, de modo que la enfermera no fuese “molestada” por la noche. A causa del catéter la uretra se había hinchado un poco y por lo tanto el paciente tuvo en casa algunas dificultades para orinar,

igual que tendría cualquier persona durante los primeros días después de haberle quitado el catéter.

El médico de familia le puso inmediatamente, sin ser necesario, un catéter suprapúbico (tenía la vejiga medio llena). Al hacerlo, sin darse cuenta, pasó a la cavidad abdominal. El paciente murió dos días después de peritonitis aguda.

Todos cometemos errores profesionales, también yo, Pero aquí no se trata de eso, sino de cosas que en otra situación no se habrían hecho, cosas que solamente se hacen con los “enfermos de cáncer”. Este no es un caso aislado. Podría citar cientos de casos en los que al paciente se le ha suministrado morfina o derivados sin que tuviese dolores, y por lo tanto sin necesidad, y contra su expresa voluntad, causándole así la muerte. El paciente, que como ya he dicho, murió de peritonitis, ya estaba casi curado del todo. Sus cánceres estaban inactivos, y el último (cáncer óseo) en proceso de curación. Habría podido vivir tranquilamente otros 30 años. Estaba haciendo grandes proyectos para el verano siguiente...

La brutalidad de cada caso individual tiene sus raíces en el sistema. Por lo tanto, entendámoslo, no tiene ningún sentido estigmatizar o acusar a los médicos individualmente por su brutalidad, sino que hay que eliminar el sistema. Si hubieseis visto morir a cientos de personas de esta manera brutal, como me ha pasado a mí, probablemente también vosotros escribiríais de una manera tan poco diplomática como yo.

## **20.1. El médico de la Nueva Medicina**

En la Nueva Medicina el paciente es el jefe absoluto del proceso que afecta al propio organismo. Sólo él puede saber lo que realmente es bueno y correcto para él, sólo él puede ser el responsable de sí mismo. El paciente no es “curado”, sino que se cura. La relación paciente/médico en la Nueva Medicina tiene que ser redefinido y repensado completamente. El paciente tiene que elaborar la terapia que mejor le vaya con ayuda de las personas que son médicos del alma y del cuerpo y se preocupan sinceramente por sus pacientes.

Realmente no es exagerado decir que los que quieren trabajar con la Nueva Medicina, con toda la experiencia profesional extendida a los tres niveles, lo primero que tiene que hacer es ser personas sabias y bondadosas, que estén en condiciones de comprender a los pacientes tanto en calidad de seres humanos como de expertos.

Trabajar en los tres niveles de la Nueva Medicina requiere un procedimiento “psico-criminalista”. Y será un problema el día que esto se pueda aprender.

Algunos médicos entienden al momento intuitivamente, sin por ello ser más estúpidos que sus colegas más intelectuales. Estos últimos normalmente tienen mayores problemas, porque desde el punto de vista humano no sienten ninguna empatía con el paciente y no poseen carisma.

No hay nada que haga más feliz que trabajar cualificadamente con los tres niveles y las 5 leyes naturales de la Nueva Medicina. Eso obligará a los médicos dotados de carisma y de humanidad a empaparse del conocimiento global necesario, al que no puede llegar un especialista. Los médicos del futuro, con el carisma del



buen sentido sano, tiene que estar en condiciones de trabajar como “médicos criminalistas”. Tiene que saber estar al lado del paciente como un buen amigo poniendo a su disposición sus conocimientos especializados. De hecho la terapia del futuro consiste en dar la menor cantidad de fármacos posibles, y en el hecho de que el paciente aprenda a entender la causa de su conflicto biológico y de su enfermedad, y junto con su médico encuentre el mejor camino para salir de ese conflicto y no volver a caer.

Estos “sacerdotes de Esculapio”, en mi opinión, deberían ser personas sabias y modestas, cordiales y al mismo tiempo poseer unos conocimientos globales óptimos. Se que esta imagen no se corresponde con la idea dominante hoy día de un médico de “éxito”.

La terapia de la “enfermedad cancerosa”, que ahora sabemos que es uno de los programas especiales, biológicos y sensatos, sería distinta en los tres niveles:

1. nivel psíquico: terapia práctico-psíquica con buen juicio
2. nivel cerebral: observación del desarrollo y terapia de las complicaciones cerebrales
3. nivel orgánico: terapia de las complicaciones en los órganos

## **20.2. Nivel psíquico: terapia práctico-psíquica con buen juicio**

En teoría podemos subdividir nuestra terapia en tres niveles, como intentaremos hacer, pero siempre hace falta ser conscientes del hecho que en nuestro organismo todo se produce al mismo tiempo, por lo tanto de manera sincrónica. En un futuro la Nueva Medicina tendrá que actuar de manera que en ningún caso los pacientes sean curados por especialistas: uno se preocupa del alma, otro del cerebro y un tercero cura los órganos. También el “teamwork” tan apreciado hoy día debe formarse por la colaboración de médicos con gran experiencia global, y nunca de otra manera.

Normalmente el paciente enferma de un conflicto “del que no puede hablar”, del que en cualquier caso, hasta ahora no podía hablar. Tanto si nos parece correcto o necesario el hecho de que no pudiese hablar del conflicto, como si estamos convencidos de que quizás podría haber hablado de él hace ya mucho tiempo, esto es irrelevante para el programa especial sensato biológico ahora presente. Lo único necesario es intentar entender porqué el paciente no podía hablar de ese conflicto, basándonos en su estructura mental, en su visión del mundo. Me acuerdo de una señora anciana, que había enfermado de un carcinoma al sigma porque su canario, al que se había apegado mucho, había muerto. Durante 12 años fue su mejor amigo. El DHS se produce cuando se lo encontró muerto en la jaula. Estaba lleno de heces líquidas. La anciana mujer soñó con esto durante meses. Se hacía reproches por haber cuidado mal de “Hansi”, y en sueños lo veía siempre sucio en la jaula. Después de 4 meses se produce una inesperada solución del conflicto, porque la hija le había regalado un “nuevo Hansi”. El cáncer

lo notaron sólo a causa de la hemorragia intestinal típica de la fase de reparación. La anciana sobrevivió porque a causa de su edad los médicos no consideraron oportuno realizar ninguna terapia. Si hubiese sido una persona más joven se habrían llevado a cabo intervenciones radicales y se habría practicado una colostomía. Eso habría desencadenado, como se puede ver casi siempre, una desvaloración de sí, por lo tanto se habrían encontrado las correspondientes “metástasis óseas” y después se le habría sedado con morfina...

Hoy en día este es el desarrollo habitual, por desgracia, pero es un desarrollo que no hay que seguir, La anciana señora, después de cinco años, está nuevamente bien. Ha avisado a sus parientes, que en caso de que el “nuevo Hansi” pase a mejor vida, no esperen otros cuatro meses para regalarle un canario.

Un caso parecido me sucedió también en Saarland: la mujer del administrador de un sanatorio estaba enferma de un adenocarcinoma pulmonar. Se descubrió porque la paciente tosía levemente y el médico de familia le hizo una radiografía pulmonar, en la que se vio un “adenocarcinoma solitario del pulmón. Esos focos solitarios del pulmón siempre son adenocarcinomas pulmonares, señal de un conflicto de miedo a la muerte por otra persona o por un animal. El marido de esta paciente de unos 57 años me pidió consejo. Visité e interrogué a la paciente y descubrí que había sufrido un DHS unos 8 meses antes, cuando habían sedado a su querido gato “Mohrle”, porque estaba enfermo. “Era nuestro niño de 16 años, incluso le dejábamos comer en la mesa con nosotros”, me dijo. Desde que el veterinario le dijo que le tenía que poner la inyección, la mujer adelgazó mucho, no conseguía dormir, y sólo pensaba en su “gatito”, al que pusieron la inyección unas semanas después. El conflicto duró 4 meses. El marido, que ya no soportaba ver como se atormentaba la mujer, un día llevó a casa otro gatito, muy parecido al anterior. Desde entonces la paciente comenzó a estar nuevamente bien. Cuando dos meses más tarde se descubrió en el pulmón derecho un adenocarcinoma solitario, de unos 5 cm, la mujer ya había alcanzado su peso, y dormía sin problemas, su mundo volvía a ser el de siempre. La paciente soportó bien el diagnóstico, el envenenamiento y las radiaciones de cobalto. Los médicos se maravillaron que el tumor ni crecía ni disminuía, sino que permanecía estable. Después de dos meses, cuando la paciente había superado todo, junto con su marido me preguntaron que es lo que tenían que hacer. Les respondí que “cuidar bien al gato”. Naturalmente me podría haber ahorrado el consejo, porque el gato ya se había convertido en el niño de la casa. La paciente está bien.

Estos dos ejemplos os muestran como me imagino yo, siempre que sea factible, una terapia práctica con buen juicio. No me molesta si los que una vez fueron mis colegas, hiperestimados, sonrían divertidos por el hecho de que hablo más de dos horas con una anciana sobre su canario muerto y busco involucrarme en las cosas un poco bufonescas de una señora que no tiene en el mundo otra cosa más que su canario Hansi.

Naturalmente una señora así no podría pagar los honorarios a un profesor dispuesto a escuchar durante horas su pena por un canario que tendría un valor máximo de 50 euros si estuviese todavía vivo.

Tampoco me molesta cuando psicólogos estimadísimos dicen que lo primero de todo hay que aclarar la situación psicológica de fondo, cómo y porque y a la luz de que experiencia traumática se podría examinar el caso.

Todo esto no sirve para nada, porque así el DHS no se saca. Siempre pasa como en el ejemplo del portero de fútbol al que la pelota le coge a “contrapié”, y se queda consternado y mira impotente, como si estuviese paralizado, el balón que se mete en la portería. El DHS siempre es la serie de factores concomitantes, la situación imprevista, que ningún psicólogo está en condiciones de valorar y mucho menos de explicar.

En este punto cito, al menos brevemente, otros dos casos que deberían dejar claro que no se obtiene nada con la “psicoterapia” del paciente. A menudo hay que pasar por 1, 2 o los 3 niveles e intentar una terapia de todo el ambiente de alrededor.

Una paciente de 45 años estaba enferma, y lo sabía, de carcinoma óseo de la columna vertebral y de la pelvis después de que había tenido, tiempo atrás, un carcinoma de mama. El informe era: “Recaída con metástasis generalizada de un carcinoma mamario (estado tras la extirpación)”. A la paciente le dijeron que no había nada que hacer y se la dejó esperando la muerte en una habitación de un pequeño hospital. Ella era naturópata. Me llamaron para una intervención complementaria. Encontré, como había supuesto, que las “metástasis generalizadas” derivaban de dos desvaloraciones de sí diferentes con propio DHS. La paciente había aprendido terapias naturales y había adoptado dos niños. Como “juego” se había hecho un sello profesional, que no se debería haber hecho antes de sacar los exámenes. Un día sus niños encontraron este sello y se pusieron a jugar a “los carteros”. Lo pusieron en cientos de billetes y los echaron en los buzones de todo el barrio. Cuando la madre volvió a casa y se enteró de lo que había pasado, se quedó paralizada del susto. La acusaron de ser una farsante y de no haber sacado el examen. Paso al ataque, adelgazó, estudió día y noche, lo que no le costaba, pues en cualquier caso no podía dormir de noche. Estaba como borracha. El marido la acusó de ser una mala mujer. La mujer escuchaba pero no veía nada a su alrededor. Estaba obsesionada con el pensamiento de superar el examen y no quedar como farsante.

Había sufrido un conflicto “de desvaloración intelectual” porque se sentía farsante. Sin embargo en la fase de conflicto activo sufrió una segunda desvaloración en el campo sexual, porque durante aquel período no tenía ningún deseo sexual y su marido gritaba que ya no servía en la cama. A los tres meses hizo su examen.

Cuando la vi por primera vez se encontraba, como he dicho, en una habitación para enfermos terminales. Las vértebras cervicales de la segunda a la cuarta, presentaban osteolisis tan fuerte que se preveía que de un momento a otro se habrían facturado con la consiguiente parálisis transversal. Ya le habían dado morfina para ahorrarle esta experiencia, y también se interrumpieron las visitas de familiares a condición mía. Se encontraba a medias en vagotonía y a medias en simpaticotonía. Después de haberla visitado, interrogado y haber mirado las radiografías, quiso saber si tenía todavía alguna esperanza. Le dije: “si consigue no mover la cabeza durante 4 semanas no se producirá ninguna fractura. En aquel punto se habrá acumulado tanto callo que las vértebras ya no podrán romperse. De hecho este conflicto está visiblemente resuelto de modo definitivo. Y la verdad es que no se muere de osteolisis de la pelvis, siempre que no acepte tomar morfina; sin embargo lo que no sé es como seguirá la relación entre usted y su marido, porque eso depende de su disposición sexual”.

La columna vertebral se curó como estaba previsto, ante el estupor de los médicos. Al final tenía más callo del que tenía antes. Había conseguido estar tumbada durante 4 semanas sin mover la cabeza. Mientras que la columna vertebral se calcificaba regularmente, la recalcificación y la osteolisis de la pelvis iban hacia atrás y hacia delante según las recaídas conflictivas y las fases de solución del conflicto. De repente había una magnífica reparación que duraba tres semanas, y después se veían nuevas osteolisis. La paciente me confesó: "Doctor, mi marido siempre entra en la habitación del hospital con una cara de funeral, no me ama y creo que no quiere que me cure. Entonces le digo: vete y déjame a los niños, no soporto tu cara". El hombre, muy cristiano de apariencia, no se había preocupado de ayudar a su mujer. Tras una charla especialmente desagradable en el hospital se vio nuevamente "el resultado" dos semanas después: nuevas osteólisis en la pelvis. Cuando la mujer volvió a coger esperanza, con el callo volvió también el dolor a causa de la dilatación del periostio.

Los médicos estaban preparados con la jeringa y la morfina. Le dieron varias veces morfina sin que ella lo supiese y contra su expresa voluntad. Aconsejé a la pobre mujer que se fuera a un sanatorio y se separara interiormente de su marido; sólo así habría una posibilidad de romper el círculo vicioso. Pero la caja de salud no pagaba, el marido no quería "andarse con tantas historias", ya no tenía ningún sentimiento hacia ella.

Al final los médicos le dieron morfina continuamente sin preguntárselo. La pobre sufrió durante dos semanas y después murió. "Por fin alcanzó la felicidad eterna" escribió su marido en la necrológica.

Os contaré ahora brevemente otro caso que, de hecho, no es excepcional, sino más bien típico. Una joven mujer sufrió dos conflictos de miedo en la nuca, uno porque recibió la noticia (DHS) de que tenía que pagar una pensión a la suegra durante toda la vida. Este conflicto lo tuvo en la nuca durante muchos meses. Sufrió en segundo conflicto de miedo en la nuca cuando se le dijo que había operado el cerebro y la obligaron a que se extirpara la mitad.

Ahora la mujer está casi ciega en casa y espera pacientemente que el Foco de Hamer de la retina se deshinchase permitiéndola ver nuevamente. Obviamente hará falta mucho tiempo. El más grande obstáculo es la propia madre, que se enfada por tener que ayudar a la hija y quiere que la ingresen en el hospital para no "tener tantas molestias en casa". De vez en cuando me llama desde la cama de la hija para decirme: "Buenos días, doctor, soy la señora Z. ¿Se acuerda, verdad? La madre de la señora X. Escuche doctor, ¿de verdad cree que todavía hay una solución?. Yo me estoy dando cuenta de que no. Está tan flaca y cansada que no consigue levantarse de la cama. Que pena. Tengo que ver como mi hija se va muriendo lentamente. ¿No sería mejor que hubiese muerto de repente en vez de tener esta agonía? No, creo que sería mejor ingresarla en el hospital en vez de tenerla aquí esperando a la muerte. Doctor (más bajo, pero asegurándose de que la hija lo oyese), veo como se está muriendo. Ni siquiera usted cree que lo vaya a conseguir".

Sobran los comentarios. Por desgracias tengo que contaros estos ejemplos extremos para mostraros cual es la situación en la que a menudo debe producirse una curación. Tampoco en este caso se pudo contar con la caja de salud, ni con los médicos. Estos se limitaron a escribir instrucciones lacónicas que para la

paciente habrían significado una muerte segura. En casa tenía a la despiadada madre que sólo piensa que su mala hija quiere hacerla enfadar negándose a ir al hospital y poner fin a todas las complicaciones que crea en casa.

La madre podría volver a ser asistenta, mientras que ahora estaba perdiendo todo ese dinero. Si el marido no hubiese mantenido la calma la paciente ya habría muerto hace mucho.

Pero ahora decidme, ¿cómo se debería llamar una psicoterapia así?

Puedo imaginar que los psiquiatras y los psicólogos estén desilusionados con mi sistema, porque no hay tiempo para los análisis que duran meses en el diván de Freud. No queda tiempo para las grandes especulaciones y juegos intelectuales, el tiempo pasa inexorablemente. Hay que entender enseguida el conflicto y resolverlo, pues cada día pone las cosas más difíciles respecto a las posibles complicaciones en la sucesiva fase de reparación. No sólo tenemos tarea con el paciente, sino también con su ambiente, que debe estar implicado, pues de otro modo no se le puede ayudar. Quizás la mayor parte de vosotros no se creerá alguna de mis historias de enfermos. Pero son todas verdaderas. Muchas incluso son más terribles de lo que haya podido contar yo aquí. No se trata de dejar mal a nadie, sino que el sentido es poder aprender de los procesos típicos la problemática general característica de este sistema.

Por ejemplo sabemos por las estadísticas que con el cambio de ambiente se modifican el tipo y la incidencia de diferentes “enfermedades cancerosas”. Hasta hoy en las grandes familias era típico el cáncer de estómago. No se conseguía evitarlo porque los contrastes familiares causaban preferentemente cáncer de estómago. Esos problemas, hoy, en la sociedad ampliamente disgregada, se eluden. El cáncer de estómago es consecuentemente más raro.

El conflicto madre/niño en tiempos de las familias grandes era relativamente raro. Las madres que tenían muchos hijos, por ejemplo, podían soportar mejor la muerte de un hijo respecto a las madres actuales, con un único hijo. También la diferente concepción de los métodos educativos tiene un efecto “conflictivo”: las discusiones que se producen frecuentemente entre la madre y el hijo único, altamente neurótico; antes no se les consentía a los hijos que “respondieran” y si lo hacían se llevaban un cachete, lo cual agradecían los nervios de la madre o de los padres. Las discusiones y resentimientos que no terminan nunca llevan a esta locura.

La frecuencia del cáncer de mama ha aumentado notablemente a pesar del hecho de que haya menos madres y menos niños que en el pasado. Realmente hay que incluir también aquí los conflictos entre partner, es decir, los cánceres de mama en el “pecho relativo al partner”.

Se podría aclarar quizás en gran parte este fenómeno si se considerase separando las mujeres, o las madres diestras de las zurdas, así como separando el conflicto madre/niño del de mujer/partner.

Con la emancipación sexual la frecuencia de carcinomas del cuello del útero se ha disminuido a un porcentaje muy bajo. Quien haya experimentado lo que eran los enormes pecados del pasado, los “errores de juventud”, está en condiciones, en este campo, de valorar la diferencia respecto a hoy día.

Una escapadilla, ¿y luego?

Todavía mejor si podemos ver el cambio producido en la incidencia de diferentes tipos de cáncer en los grupos inmigrados en América, por ejemplo los que provienen de Japón. En cuanto estos japoneses salen del rígido sistema de familia y empresa, en el que por ejemplo eran frecuentes el cáncer de estómago y el del cuello del útero, se modifica también la frecuencia de la “enfermedad cancerosa” para varios tipos de cáncer.

En América es muy raro que un inmigrante enferme de cáncer de estómago o cáncer del cuello del útero, por el contrario muchas mujeres tienen cáncer de mama, del que por el contrario casi ninguna sufre en Japón.

Por lo tanto la esperanza de que basta con modificar las condiciones sociales o ambientales para tener menos “enfermedades cancerosas” es una ilusión. Sólo cambia el tipo de conflicto y por lo tanto el tipo de programa especial del cáncer.

Sin embargo hay un aspecto realmente importante que se calla a menudo. Existen muchísimas situaciones que muestran como de media la gente rica sufre sólo una parte minúscula de los conflictos y de las enfermedades cancerosas respecto a los pobres.

Un oficial judicial, por ejemplo, que es una catástrofe para los pobres, no preocupa en absoluto al rico, que considera algo nimio tener que pagar un recargo porque había olvidado pagar una cuenta. Los conflictos son en general constricciones insuperables de las que el paciente no puede abstraerse. Con el dinero, por el contrario, se pueden evitar, no todos, pero si buena parte de estas molestias.

Al final, sale la cuestión de cual puede ser el desarrollo y cual es el sentido y el fin de nuestra terapia. Quizás está bien así, puesto que hoy se vive a menudo en un vacío filosófico y religioso, después de que las confesiones cristianas han perdido el valor de normativa social siendo devaluadas por los descubrimientos científicos. Esto no representa una desgracia. Sería una locura si quisiésemos volver a las locuras que ha creado cualquier científico, político o institución religiosa que no tiene nada que ver con el código de nuestro cerebro.

La aplicación práctica de la Nueva Medicina tiene que distinguir fundamentalmente entre la terapia óptima derivada del sistema de las cinco leyes biológicas y la “factible” condicionada a muchas circunstancias sociales y médicas.

### **20.2.1. Anamnesia del conflicto – Individualización del DHS**

Antes de interrogar al paciente hay que realizar el test del aplauso para ver si es zurdo o diestro. Para esto le pedimos que aplauda como haría en el teatro. La mano que está arriba y que golpea la otra es la mano dominante. Esto es importante para reconocer el hemisferio del cerebelo o del neocéfalos sobre el que trabaja preferentemente y donde por fuerza golpea el primer conflicto (a excepción de los conflictos inherentes a la relación de niño o de partner).

Ha sido posible descubrir empíricamente esta correlación, que también es fácil de comprobar mediante una TAC cerebral en caso de conflicto.

Después de haber hecho al paciente las preguntas sustancialmente de carácter anamnésico, también respecto a su esfera humana, el médico tiene que estar en

condiciones de registrar una anámnesis conflictiva a partir de molestias acusadas por el paciente y de informes ya presentados. Para un médico de la Nueva Medicina todas las informaciones tanto de tipo médico como de tipo humano son absolutamente de gran interés. En el tomograma computerizado del cerebro se encuentra siempre una serie de cicatrices cerebrales que no se podrían explicar sin estas informaciones. El punto más importante consiste en el descubrimiento del DHS, en apurar el momento preciso y todas las circunstancias relativas presentes en ese momento. Posiblemente ya a primera vista se debería disponer de una TAC cerebral, lo que (si no se trata de síntomas banales o leves) constituye un examen aceptable no invasivo. La TAC cerebral es muy significativa para la anamnesis conflictiva por el hecho de que, en base a esta, se pueden hacer preguntas dirigidas para descubrir los contenidos de los conflictos, cuya naturaleza y contenidos sustancialmente biológicos salen de las radiografías.

Al comienzo, para la valoración, es suficiente disponer de una TAC cerebral en los estrados estándar (paralelos a la base del cráneo) sin medio de contraste, y con dosis de irradiación mínima.

Para la Nueva Medicina no es apropiado sustituir la TAC con un examen de resonancia magnética (RM). Ese examen dura mucho más tiempo, es muy cansado físicamente y todavía se sabe muy poco sobre los efectos sobre el organismo. La RM tiene además la desventaja de que no es posible leer las configuraciones concéntricas presentes en fase activa, con márgenes nítidos en el cerebro, dado que está reglada sólo para las moléculas de agua. En cualquier caso la RM se aconseja en la fase PCL y para exámenes particulares, porque las acumulaciones de glia y de edemas se pueden ver muy bien con este método, mientras que con una TAC un experto sólo lo consigue a veces.

La técnica de indagación con resonancia magnética tiene la desventaja de mostrar las alteraciones orgánicas y cerebrales de un modo óptico muy dramático. Al paciente se le transmite la impresión de que tenga, por ejemplo, un enorme tumor cerebral, que sin embargo en una TAC sin líquido de contraste aparece mucho más pequeño.

Me gustaría hablar aquí de una serie de cuestiones prácticas.

En este punto la terapia biológicamente óptima tiene que dejar espacio a las cuestiones prácticas que son urgentes para el paciente. En el futuro, con la Nueva Medicina, a un paciente con carcinoma intestinal se le dará el consejo de tragar lo antes posible, es decir, ya antes de la conflictolisis, bacterias tuberculosas. Pero hoy en día eso entraría en contradicción con las leyes y las prescripciones. Por lo tanto no sirve de nada decirle al paciente lo mejor que podría hacer, si no lo va a poder hacer debido a su imposibilidad en la práctica.

### **20.2.2. Previsión de la evolución del conflicto a partir del DHS**

No se deberían hacer jamás diagnósticos y pronósticos precipitados, hasta que, por ejemplo, no se conoce la duración y la intensidad de la actividad conflictiva, por lo tanto de la masa conflictiva y hasta que no está claro si el conflicto o los conflictos se pueden resolver realmente.

Algunos conflictos parecen en teoría más fáciles de resolver, pero no lo son realmente porque el paciente se ve obstaculizado por varios impedimentos. Por ejemplo, no puede renunciar a su puesto de trabajo, no puede vender su empresa, no puede separarse, no puede librarse de la suegra, etc.

Si todos estos puntos de vista importantes para una potencial resolución no son factibles en la práctica, hay que intentar buscar con el paciente, y quizás también con los familiares involucrados en el conflicto, los amigos, el jefe, el banco, las autoridades, etc. Una solución aceptable de segundo o tercer orden o incluso sólo una posibilidad de solución de conflicto a nivel mental.

Sólo entonces se tiene un punto de referencia para un pronóstico sucesivo. Para la mayor parte de los conflictos se intentará llegar a una solución junto con el paciente. Ya hemos hablado de las excepciones, en las que la solución del conflicto debe ser evitada; otros casos se afrontarán seguidamente.

Nótese:

Lo importante es tranquilizar al paciente y la mayor parte de ellos sobreviven. Los pacientes tienen que aprender a entender que lo que se ha considerado una "enfermedad" realmente es un suceso sensato. Un programa especial, biológico y sensato de la naturaleza. Algo sensato, es decir, algo útil, que no hay que combatir, sino entender. Sólo tenemos que intentar impedir las eventuales complicaciones. En algunos casos raros no hace falta o no procede resolver el conflicto.

### **20.3. El nivel cerebral: observaciones del desarrollo y la terapia de las complicaciones cerebrales**

La Nueva Medicina no es una disciplina parcial, que por ejemplo se podría limitar a la conflictolisis y delegar las complicaciones a otras disciplinas parciales, sino que es una medicina global que tiene que considerar todos los pasajes de la evolución de un EBS también a nivel cerebral.

Una observación precisa del desarrollo de los procesos cerebrales durante las fases de la "enfermedad cancerosa", ahora llamada programa especial, biológico y sensato, es deseable, pero no constituye una "conditio sine qua non". Dado que el desarrollo a nivel cerebral se produce en sincronía con el del nivel psíquico y orgánico, también se puede deducir en cierta medida esos procesos, si se ha adquirido cierta experiencia en la lectura de las imágenes de TAC cerebral.

En general la TAC cerebral, por lo menos respecto a los hemisferios del neocéfal, se puede valorar bien, porque cualquier cambio de lugar de masa y cada proceso que requiere espacio es reconocible por la compresión o por el cambio de los ventrículos o cisternas cerebrales.

Si solamente os puedo dar unas cuantas reglas sólidas respecto a los métodos óptimos de la terapia psíquica de los pacientes, en este campo, por el contrario, estoy en condiciones de daros indicaciones precisas:



1. Si el conflicto en curso en el paciente todavía está activo, en este estadio, antes de la conflictolisis, se debería hacer una TAC cerebral inicial.
  - a) el examen inicial es importante para valorar las cicatrices que hay en el cerebro. El paciente entonces sólo tendrá que contarnos sus conflictos, dado que dónde han “golpeado” y que conflicto biológico han desencadenado en él, todo eso se puede ver en la TAC.
  - b) la TAC inicial es importante para la sucesiva comparación, porque a menudo todavía no hay ningún edema, mientras que las sucesivas TAC pueden ya mostrar edema intra y perifocal.
  - c) La TAC inicial es además especialmente importante para ver si con la terapia se ha “cogido” al conflicto correcto. Normalmente se sabe incluso sin TAC. Pero hay casos que presentan dudas, especialmente en el DHS de recaída, para los que viene bien tener la TAC inicial.
  - d) Para el paciente es importante saber (dado que desea ver algo y aquí se le puede mostrar) como se produce el desarrollo de tal manera que se tranquilice. Cuando el paciente nota que el médico está seguro su caso y confía en lo que hace, se calma. E impedir el pánico es una necesidad absoluta.
  
2. Si el conflicto en curso en el paciente todavía no se ha resuelto, es importante hacer una TAC cerebral lo antes posible.
  - a) la crisis epiléptica o epileptoide que se produce puede crear alguna complicación que se debería poder valorar anticipadamente. En los infartos cardíacos en base a este método se puede valorar el infarto con una anticipación de unos 14 días si se sabe cuando se ha producido la solución del conflicto y lo que se ve en la TAC cerebral.
  - b) en el caso de pacientes para los que no se está seguro del momento de la conflictolisis, que no es tan puntual como el DHS, el edema cerebral puede llagar en cualquier momento inesperado.
  - c) en base a la TAC cerebral se puede decidir realizar un eventual tratamiento con medicamentos en la fase PCL.
  
3. La TAC de control, además de los controles del desarrollo psíquico, nos proporciona dilucidaciones sobre la evolución del programa especial. Este examen es casi más fácil que el del órgano, porque los edemas de reparación en el órgano, distintamente que en el cerebro, a menudo presentan problemas de valoración.
  - a) el paciente y el médico se tranquilizan si pueden verificar la evolución del programa EBS,. Resulta especialmente importante para el paciente conseguir reconocer el punto de cambio hacia la normalización y constatar que ahora no hay ya peligro.
  - b) el estado edematoso del cerebro nos da una buena posibilidad de valorar la dosis de cortisona, etc, con cuya ayuda frenamos la formación de edema en el cerebro y en los órganos (con la ventaja de un menor riesgo, pero con la desventaja de una duración mayor de la fase PCL del programa EBS).

- c) A menudo el paciente, sobretodo que no se obligado a estar en cama, en la siguiente visita, durante el tiempo intermedio ha desarrollado un nuevo conflicto, del que no habla porque quizás le resulta demasiado penoso. Pero es muy importante saber estas cosas. Eventualmente nuevos focos en actividad son difíciles de descubrir en una imagen de resonancia magnética, mientras que se ven mucho mejor en la TAC cerebral.

### **20.3.1. Orientación de la terapia: el código de nuestro cerebro.**

Quiero desde aquí evitar la crítica de fanáticos religiosos que quizás insinuarán que quiero dar reglas a la humanidad, en sustitución de las leyes divinas, por lo que cada doctrina de fe particular entiende por “leyes divinas”. Eso no es verdad, o sólo lo es en parte. El hombre, como criatura de Dios tiene su lugar dentro del cosmos divino. Este lugar viene indicado mediante el código de su cerebro.

Cualquier animal sigue el código de su propio cerebro, que está presente en él igual que en el hombre. Ningún león caza más presas de las que le hagan falta para satisfacer su hambre. El hombre por el contrario inventa las bombas atómicas, armas para la destrucción masiva, y durante este tiempo se ha capacitado para destruir, en teoría, varias veces el planeta entero. Por lo tanto debe haber pasado algo en el código de ciertos hombres o pueblos, se ha destruido algo por lo que han decidido este modo de vivir paranoide-megalómano, del todo innatural, que llamamos civilización, pero que no está previsto en el código de nuestro cerebro, sino que representa una desviación.

Ya no es posible seguir en una doble vía, es decir, por una parte vivir según la civilización (o lo que se tiene por tal) y por otra de acuerdo con el código biológico. ¿Cómo se puede curar a un abuelo que ha sufrido un DHS porque, de acuerdo con las normas de la civilización, se le ha mandado a un asilo, cuando sin embargo su cerebro no lo tiene previsto? La sociedad espera que se le cure, que se “adapte”.

Tenemos que intentar resolver su conflicto sin que su código esté preparado, lo que es muy problemático, por no decir contranatura. Realmente existen obstáculos y constelaciones donde la solución del conflicto en base al código no es realizable. Pero eso no tiene nada que ver con el principio. El camino hacia una nueva consciencia de un comportamiento conforme al código será un camino largo.

Los grandes revolucionarios y reformadores a menudo parten del concepto de que todos los hombres son iguales, que sólo hace falta encontrar un sistema bueno para poderlos gobernar a todos de un modo socialmente ideal. Eso se ha revelado falso. En el código de nuestro cerebro entra también la familia y el ambiente que nos rodea. No puede tener ningún sentido considerar al hombre sólo como individuo, porque eso hace que los conflictos sobrepasen nuestro propio código.

El sentido y la finalidad de estas consideraciones son que no preguntéis más como se tiene que hacer concretamente la terapia de la enfermedad cancerosa. El médico inteligente y carismático entenderá lo que quiero decir. Los médicos ciegos, simplemente, no entenderán nada. Preguntadle a una madre como consigue curar las preocupaciones de su hijo, responderá muy desconcertada que

no sabe. Pero hasta ahora siempre lo ha conseguido, le ha dado al niño consuelo y ha conseguido que se vuelva a alegrar.

Si quisiera daros insensatamente esquemas rápidos, los médicos simplicistas y ciegos encontrarían sólo nuevas y diferentes dificultades, porque el paciente no está suspendido en el vacío, sino que piensa, siente, y sigue viviendo. Como ya he dicho, tampoco hay tiempo para organizar largos proyectos de terapia. La investigación para descubrir su conflicto, del que hasta ahora no ha podido hablar con nadie, a menudo constituye ya el comienzo del proceso. Vuelve el tiempo de los verdaderos médicos, de los buenos conocedores del hombre y dotados de gran talento, que en el pasado existían y con el pasar del tiempo en la medicina moderna han sido destruidos por los “ingenieros médicos”, que hacen pasar por joyas sus insensateces.

Mucho menos puedo dar una receta práctica a quien se pone en camino: no metáis pánico al paciente, porque podría morir. Con la Nueva Medicina ya no hay motivo para tener un miedo loco; puede entender muy bien lo que sucede y lo que tiene que suceder. Casi todos los pacientes (95% y más) pueden sobrevivir a su enfermedad cancerosa si se impide el pánico. Muchos de los pacientes sufrirán de nuevo otro conflicto y tendrán otro cáncer. Eso es normal y así es la vida, de hecho. Este sucederse de conflictos no es necesariamente tan tremendo si se tiene un médico sabio que lo considera totalmente normal.

Los esquemas fijos están prohibidos. No son aptos para las situaciones psíquicas y a las constelaciones de diferente tipo. Si para uno es importante su canario, para otro quizás lo es su castillo. Los dos conflictos o problemas tiene la misma importancia y el mismo valor. Sólo un tonto no lo entiende. Pero dar recetas a un tonto, porque puede hacer las cosas de modo inteligente, es una estupidez.

Si no puedo establecer reglas precisas respecto a como se tiene que proceder “psicoterapeuticamente” con un paciente, por desgracia menos puedo dar normas sobre como se tiene que tratar a los familiares de este paciente o a su jefe o sus compañeros de trabajo, que ciertamente están “involucrados”. Se deja a la habilidad y a la gran sensibilidad de los médicos. En este campo experimentaréis todos bastantes fracasos, como me sucede a mi. Y a menudo, por desgracia, los familiares no están interesados en que el tío, el cuñado o el padre siga viviendo, metiendo por medio el “tema de la herencia”. A los inteligentes no os cuento nada de nuevo. Hay límites a las posibilidades de la terapia.

#### **20.4. El nivel orgánico: terapia de las complicaciones orgánicas**

Quien crea que estoy en contra de las intervenciones quirúrgicas no me ha entendido. Yo mismo he inventado el llamado “escalpelo de Hamer” que corta 20 veces mejor que los escalpelos normales. Estoy de acuerdo en aplicar de modo sensato todo lo que pueda ser de ayuda al paciente.

Hasta ahora los cirujanos partían de premisas erróneas respecto a cinco cosas:

1. no sabían que el cáncer en el órgano tiene una importancia relativa y puede ser detenido automáticamente a través de un cambio del código en el cerebro. Los residuos de este proceso, que llamábamos enfermedad cancerosa, son de importancia secundaria para el organismo bajo el aspecto biológico. En líneas generales no molestan de hecho al bienestar del organismo. Los médicos “sintomáticos”, entre los que entran en primera línea los cirujanos, supuestamente no eran conscientes de esto.
2. Los médicos “sintomáticos” además jamás han sabido nada de las relaciones existentes entre los órganos que han operado y el ordenador cerebro. Sin conocer estas correlaciones han realizado intervenciones a destajo sin pensar en ello, suministrando narcóticos. Con una gran ligereza los neurocirujanos han extirpado siempre sus “tumores cerebrales” que en realidad eran sólo Focos de Hamer curados o en fase de reparación, relativamente inocuos.
3. Ciertamente que los cirujanos todavía no han oído hablar de psique. “Pero señor Hamer, ¿este hueso qué tiene que ver con la psique?”
4. Los cirujanos no saben nada de los procesos vegetativos que se desarrollan de manera totalmente particular en el contexto de la enfermedad cancerosa. Pero si ahora nos basamos sobre este conocimiento, para un paciente que estaba “enfermo” de cáncer, que ha llegado a la solución del conflicto y se encuentra en profunda vagotonía, una operación quirúrgica con narcóticos conlleva riesgos muy graves. El paciente tiene un edema cerebral, una contraindicación absoluta para una intervención que no es de importancia vital, sobretodo si el foco de Hamer se encuentra en el tronco cerebral.
5. Sin embargo si el paciente se encuentra todavía en la fase de conflicto activo, entonces el cáncer crece todavía después de la operación exactamente como antes. Entonces también en esta fase la intervención es inútil y contraindicada, porque el interesado seguramente tendrá una recaída y sentirá un pánico todavía peor cuando nota de repente una recaída en el mismo punto.

#### **20.4.1. El paciente, libre de decidir respecto a todas las intervenciones en su cuerpo**

La aplicación de la Nueva Medicina prevé considerar al paciente como un partner al que el médico puede ofrecer su propia ayuda. Estoy convencido de que en el futuro la mayor parte de los pacientes renunciará a la ayuda de un cirujano, si se le da la posibilidad de discutir si se debe extirpar o no tumor inocuo. Una operación en la fase vagotónica de reparación conlleva, sin más, un riesgo enorme, porque en esa fase hay una predisposición especial a la supuración y a las hemorragias. El peligro de complicaciones es extremadamente fuerte. Si de todos modos se hace, el tumor se extirpa sólo después de la fase de reparación. Para la mayoría de los pacientes no existe de hecho la “necesidad” de una operación; estoy convencido que poquísimos de ellos, conociendo estas condiciones, aceptarían sufrir una intervención.

Cualquier persona razonable reflexionará largamente antes de dejarse extirpar un tumor inocuo frente a un riesgo tan notable.

Valoro que en un futuro las extirpaciones de los tumores se reducirán al 10% respecto a las que se realizan ahora. En esas operaciones serán “inocuas”, no mutilaciones exageradas “hasta llegar al tejido sano”, sino intervenciones para eliminar molestias mecánicas.

Seguramente hará falta todavía tiempo antes de que este pánico al cáncer, profundamente sembrado en nuestra consciencia, y su caza de brujas, dejen lugar a un modo tranquilo de considerar la enfermedad, pero no se debe descorazonar a nadie.

Por contra, necesitamos modestos cirujanos para eliminar las pequeñas complicaciones: el drenaje de una ascitis en la vena femoral, por ejemplo, un drenaje pericárdico en la pleura, etc, son pequeños, importantes operaciones que ahorran sufrimiento al paciente y que se vuelven sensatos sólo gracias a las nuevas indicaciones. Si por ejemplo una ascitis no se considera, como se ha hecho hasta ahora, “el comienzo del fin”, sino un signo muy bueno de curación, se afronta de modo totalmente diferente cualquier complicación de este síntoma de valor positivo.

#### **20.4.2. Alternativas para una extirpación natural del cáncer**

Estoy muy orgulloso de que haya conseguido, en calidad de viejo “criminalista médico”, descubrir que las bacterias son nuestros amigos y ayudantes gratuitos, altamente especializados, nuestros “simbiontes”. ¿Por qué negar su ayuda?

La extirpación de un carcinoma del intestino grueso gracias a las inocuas bacterias tuberculosas de tipo bovinus es seguramente mucho menos peligrosa, porque es más natural, que una intervención invasiva del abdomen. Además el paciente se siente mucho mejor. Lo primero de todo habría que tener experiencia con esta terapia biológico de tipo nuevo. En cualquier caso las prescripciones para una “operación biológica” así dependerá mucho de la localización del tumor, además que del hecho de que realmente haya que operar (biológicamente o mecánicamente), por ejemplo porque el tumor podría causar una oclusión intestinal.

Tenemos que tomar en consideración dos dificultades:

1. A causa de la ignorante aniquilación casi total de la tuberculosis, hoy muchas personas no tiene ya la posibilidad de destruir tuberculóticamente, de modo biológico-natural un tumor intestinal. A menudo entonces estamos obligados a operar a esos pacientes.
2. Dado que las bacterias de la tuberculosis se multiplican en la fase simpaticotónica, no bastaría con suministrar un par de micobacterias tuberculóticas a los pacientes en el momento del diagnóstico. Sobre todo no si ya están en la fase PCL en la que las micobacterias no puede reproducirse.

Deberíamos escribir nuevos tratados conteniendo indicaciones diferentes, dado que ahora partimos de unos supuestos completamente nuevos.

### **20.4.3. Unas palabras sobre las irradiaciones**

La denominada “terapia con irradiaciones” tiene el claro fin de eliminar quemándolos los nódulos o el tumor. Esta prescripción puramente orientada al síntoma, ahora viene a menos.

Sin embargo, ocasionalmente puede existir un linfonodo que provoca una molestia mecánica y que se podría eliminar solamente con una gran operación o, más elegantemente, irradiarlo de modo que se elimine el impedimento mecánico (ejemplo, el Hodgkin). Por lo tanto, incluso destruyendo todos los aparatos de radiación de cobalto, deberíamos tener alguno para esas ocasiones particulares.

Veréis vosotros mismos, queridos lectores, cuando entendáis a fondo lo que pienso, que tiene una lógica irrefutable, como mis mismos adversarios deben admitir.

Naturalmente al comienzo es difícil borrar todo de un plumazo, cerrar dos tercios de costosos hospitales en los que se realizan operaciones mutiladoras y donde los tratamientos postoperatorios hasta el extremo son lo normal. Muchos pacientes han podido escapar, por suerte, de esos horrores. Hay que cambiar. Ha terminado el tiempo de los ídolos de la medicina.

Anuncio una nueva era, la era de la Nueva Medicina.

### **20.4.4. Agoaspiraciones y biopsias**

Según lo que dice la Nueva Medicina, es decir, que siempre se encuentra la misma formación histológica en el mismo punto del órgano, también en el caso de un cáncer, las agoaspiraciones y las biopsias para tomar tejidos para examinar se vuelven superfluas.

En base a nuestra experiencia sabemos que la TAC cerebral, respecto a una formación histológica puede dar una respuesta más segura que una agoaspiración.

En el caso de un sarcoma ósea una biopsia es casi siempre el comienzo de una catástrofe. Dado que el líquido calloso que se encuentra bajo presión encuentra vía libre a través del periostio abierto (la sutura periostal se lacera) entrando en el tejido circunstante donde causa un enorme sarcoma. Se no se hubiese hecho ninguna biopsia el tejido circunstante estaría “solamente” hinchado exteriormente porque el líquido sale a través del periostio y no a través de las células callosas. Tendríamos entonces un proceso análogo, por ejemplo, al de un reumatismo articular agudo, que después de un cierto tiempo regrese nuevamente y de forma espontánea.

Una agoaspiración puede tener consecuencias fatales allí donde se abre un absceso frío hacia el exterior, por ejemplo un carcinoma de las glándulas mamarias en la fase PCL, mediante la punción de la mama. Se produce una secreción tuberculótica de mal olor. Así como el correr del líquido calloso que

sigue a la biopsia practicada en un hueso edematoso que se encuentra en reparación de una osteolisis se impide sólo momentáneamente por la quimioterapia, siendo necesaria a menudo la amputación, también en el caso de la agoaspiración de la mama a menudo se llega rápidamente a la amputación. En un futuro con la Nueva Medicina las agoaspiraciones y las biopsias se realizarán sólo en casos excepcionales muy raros.

#### **20.4.5. Un comentario sobre las intervenciones quirúrgicas**

La mayor parte de las operaciones que se realizan actualmente son intervenciones quirúrgicas de cáncer. El cirujano se basa en el juicio del histólogo que declara si un proceso es benigno o maligno. Durante este tiempo hemos aprendido que todas las necrosis directas de la médula cerebral en la fase de reparación causan tumores denominados malignos (linfomas, osteosarcomas, quistes renales, quistes ováricos), pero según la Nueva Medicina se trata de “tumores de reparación”, es decir, de proliferaciones celulares inocuas que se pueden operar sólo si causan impedimentos mecánicos o psíquicamente son inaceptables para el paciente.

En los tumores directos del paleoencéfalo necesitamos del cirujano como del cazador en el bosque, considerando que no hay mas lobos que mantengan el equilibrio ecológico. Con este propósito hay que valorar bien, por ejemplo, lo grande que es el tumor intestinal en el caso en que haya que llegar a una solución del conflicto. Si el tumor es todavía pequeño, entonces se puede suponer que, también en ausencia de TBC, no pueden darse complicaciones. Pero si el tumor es grande y puede causar una oclusión intestinal en cualquier momento, hay que considerar muy bien si se espera la fase de reparación y que una tuberculosis aparezca lo más posible en el proceso de curación.

Sin embargo hay que explicarle al paciente que eso constituye un riesgo, como también la operación. El caso que sí requiere una intervención quirúrgica es aquel en el que el paciente se encuentra todavía en fase CA, porque en fase PCL los narcóticos son más peligrosos a causa de la vagotonía. Ponemos de relieve aquí que el paciente mismo es el jefe del proceso y que hay que explicarle cuidadosamente los pros y los contras.

En la Nueva Medicina hay también indicaciones quirúrgicas, también de tipo negativo, por ejemplo, en los quistes ováricos o renales, que transcurren un poco con el ritmo de un embarazo y necesitan nueve meses para endurecerse y desarrollar la función que se les ha encomendado en el organismo. En estos nueve meses no se debe operar porque en ese período los quistes están pegados a los otros órganos abdominales, de los que se fortalecen provisionalmente de sangre a falta de un propio sistema sanguíneo arterial y venoso. Este proceso biológico hasta ahora ha sido interpretado erróneamente como “crecimiento tumoral maligno infiltrante”. La prueba nos la daba el hecho de que estas “partes infiltradas” crecían todavía durante el resto de los nueve meses y al final tenían que ser operados nuevamente, pareciendo así especialmente “malignos”. Con estas intervenciones precoces fruto de la ignorancia de la medicina tradicional, se

extirpaban también todos los órganos “infiltrados” de tal manera que el abdomen al final era solamente una “carcasa”.

No queremos hablar de los consiguientes conflictos de estos pobres pacientes. Pero si se espera al noveno mes, entonces en el caso de quistes pequeñas hasta 12 cm no hace falta operar, porque estos quistes desarrollan la función de producir hormonas o excreciones de orina tal y como el organismo ha previsto.

Sólo en casos extremos, en los que estos quistes causen fuertes problemas mecánicos, está indicado operar después de unos nueve meses, cuando se ha producido el endurecimiento del quiste. Una intervención así, desde el punto de vista técnico, no es difícil, porque durante ese tiempo todas las adhesiones se han soltado y los quistes están envueltos por una cápsula resistente.

#### **20.4.6. Reglas generales de comportamiento**

También aquí tenemos que distinguir entre la fase de conflicto activo (fase CA) y la fase post-conflictiva, es decir, la fase de conflicto resuelto.

##### **a) Fase CA:**

Están rigurosamente prohibidas las curas de adelgazamiento, porque pueden tener un resultado mortal.

Las molestias de cualquier tipo son muy peligrosas, porque cualquier emoción puede exasperarse por motivos totalmente banales (a causa de la simpaticotonía ya presente) y en cualquier momento hacer saltar otra “válvula de seguridad” del paciente, es decir, puede sufrir un nuevo DHS. La onda de sensibilidad en esta fase está muy baja y el paciente puede enfermar de otras cosas con especial facilidad. Los calmantes de cualquier tipo ofuscan sólo el cuadro y conllevan el peligro de que el conflicto de activo agudo pase a subagudo en suspenso. Fundamentalmente el paciente, para poder resolver su conflicto, necesita de condiciones que correspondan a su código cerebral, dado que nuestra sociedad actual no toma lo que en cuenta, antes o después habrá que cambiarla. Sustancialmente vale: el “sentirse” es más importante que el “verse” en sentido racional. Al final de todo los enfermos se vuelven niños (forma de comportamiento regresiva). El paciente sale de su conflicto de pánico en cuanto se siente tranquilizado, igual que el animal se libera del miedo apenas siente su protección, su nido, su madre, su manada o grey, sus semejantes.

##### **b) Fase PCL:**

Habría que aconsejar a las personas que aprendan de las otras criaturas. Cualquier animal que está en la fase de reparación se queda tranquilo, duerme mucho y espera con calma hasta que le vuelven las fuerzas (normotonía). Ningún animal en esta fase PCL se expondría al sol sin necesidad, porque tiene un edema cerebral y su comportamiento codificado instintivo le dice que la irradiación solar directa de este edema sólo puede ser negativa. He visto morir por ello a algunos pacientes. Se puede sentir a través de la piel de la cabeza el punto caliente del Foco de Hamer. Que tontería exponer al sol una cabeza tan caliente. Lo correcto sería aplicar compresas frías, sobretodo de



noche, que es la fase vagotónica del ritmo de día. De noche mis pacientes sufren más durante la fase PCL, precisamente hacia las 3 o 4 de la mañana, cuando el organismo tiene que volver al ritmo de día. Por lo tanto, muchos de mis pacientes toman una taza de café por la tarde, obteniendo un buen resultado, para estar hasta las tres leyendo. Seguidamente están en condiciones, con “medio ritmo de día” de dormir, no profundamente, pero bien. Esto sin embargo sólo tiene sentido en el caso de un edema cerebral muy grave, porque en el 90% de los casos no hace falta y crea dificultades en el cambio de ritmo día/noche que lentamente se cumple. Pero debería calmar sus pensamientos el hecho de ponerse compresas frías durante el período nocturno de fuerte vagotonía.

Lo primero que los pacientes tienen que aprender en la fase PCL es:

*Estar flacos y cansados es bueno, es un signo de que nos estamos curando, de normalidad, que aparece por sí solo al final de la fase de reparación.*

La medicina clásica piensa de modo diferente: “la somnolencia y el cansancio son graves disfunciones circulatorias, el cáncer ha parado totalmente la circulación, es el comienzo del fin.

Lo segundo que el paciente tiene que aprender es:

*Los dolores y la hinchazón son señales positivas de la fase de reparación.*

A menudo son fastidiosos, desagradables, a menudo dolorosos, particularmente si se deben a ascitis o derrame pleurico o dilatación del periostio con hinchazón de la médula ósea, pero no son motivo de pánico y desaparecen después de un determinado tiempo igual que han venido. En ningún caso son negativos, sino que son un signo ansiosamente esperado del proceso de curación. La medicina clásica dice así: los dolores e hinchazones son la señal segura de la muerte inminente de un “enfermo de cáncer”. Lo mejor es empezar con la morfina en cuanto aparezcan los primeros dolores, así el paciente no debe sufrir (y en el departamento habrá menos molestias). “Señor paciente XY, por desgracia ya no podemos hacer nada por usted, pero obviamente no hace falta que sufra, tenemos los mejores analgésicos. ¿No es verdad, enfermera? No tardemos tiempo, empecemos hoy mismo”.

Todo lo que dicen los médicos tradicionales es objetivamente falso. Parece que lo único verdadero es que el paciente tratado con morfina morirá, dándole la razón de un modo tonto al médico jefe.

Pero tanto yo, como vosotros, moriríamos con la morfina en una o dos semanas, con o sin cáncer.

Lo peor de la morfina y de sus derivados es el hecho de que se trata de un veneno simpaticotónico que actúa a nivel celular, modifica tan fuertemente las oscilaciones cerebrales de nuestro organismo que el paciente ya tras una dosis no tiene ni ánimo ni voluntad. Prácticamente todos los “enfermos de cáncer”, antes o

después, reciben morfina, lo más tarde cuando se agitan y tienen dolores, a menudo incluso contra su voluntad y sin que lo sepan.

Pero el paciente a menudo no quiere saber nada, una vez que el médico jefe, literalmente señor de la vida y la muerte, como en el pasado los grandes inquisidores, le ha anunciado el diagnóstico: “ahora ya no se puede hacer nada”.

Las consecuencias de la morfina son que todo el organismo se inmoviliza. En poco tiempo ya no se puede hablar con el paciente, no come, el intestino se cierra (parálisis intestinal), después de pocos días está muerto de hambre. Nadie se ha preocupado jamás de explicar a los pacientes estas consecuencias.

Si ahora reflexionamos sobre que todo eso no tiene que ser forzosamente así, que estas pobres personas han sido víctimas de la ignorancia de médicos y profesores que parten de supuestos erróneos y se comportan como seres superiores, entonces se nos ponen los pelos de punta, como le sucedió al juez al que el neurorradiólogo de la universidad de Tübingen le dijo que “no estaba interesado en saber si Hamer tenía razón”.

Sólo el Creador puede quitar la vida a sus criaturas, con la muerte, Mientras que vivimos, tenemos todos, hombres, animales y plantas, el derecho fundamental a la esperanza. Jugar a hacer de Dios y querer quitar la esperanza a un semejante, es el peor drama de la cínica presunción y estupidez.

Les han robado la esperanza, por ignorancia o por arrogancia, a todos los pacientes que tenían fe en ellos.

#### **20.4.7. Fármacos durante la terapia**

Los fármacos simbolizan presuntamente el progreso de la medicina moderna o de lo que se considera como tal. Muchos pacientes, a menudo toman 10 o 20 medicinas diferentes al día para cualquier cosa posible. Un médico que no recete fármacos no es un médico de verdad. Y cuando más cuestan los medicamentos, más eficaces se cree que son.

Se trata de un gran engaño. Como han demostrado los sondeos, los médicos no toman nunca medicinas.

Lo más absurdo de todo esto es el hecho de que siempre se ha creído que los fármacos actuaban a nivel local. El cerebro no se tomaba jamás en consideración. Como se puede “pasar por alto” un ordenador como nuestro cerebro. Como si el cerebro no se diese cuenta de lo que los aprendices de brujo hacen con sus infusiones, inyecciones y pastillas.

En la práctica ningún medicamento actúa directamente en el órgano si se prescinde de reacciones locales del intestino con la toma de un veneno o un fármaco. Todos los otros medicamentos actúan centralmente en el órgano, es decir, pasan a través del cerebro. En caso negativo su “efecto” es el que el envenenamiento del cerebro, o sus diferentes partes, provoca a nivel orgánico.

Por ejemplo: una vez, en un congreso de cardiólogos, le pedí a un profesor que describiese la acción en el corazón de un fármaco regulador del ritmo cardíaco si estaba seguro que tal fármaco actuaba directamente en el corazón y no en el cerebro, es decir, si actuaba también en un corazón transplantado. El profesor no

sabía que decir y respondió que no se habían hecho todavía pruebas y que el corazón trasplantado sólo podía funcionar con un marcapasos.

También la digital, la penicilina y los antigripales actúan sólo en el cerebro. Excepto las hormonas, las encimas y las vitaminas, prácticamente todos los medicamentos actúan por vía cerebral. Por ejemplo, hasta ahora se había imaginado que la digital “saturase” el corazón. Ahora sabemos que actúa cerebralmente sobre el relé cardíaco. Es de importancia fundamental decir que puede recurrir a cualquier fármaco con acción sintomática para sostener el proceso de reparación. Y de hecho el médico de la Nueva Medicina no está, en principio, en contra de los fármacos, aunque sostiene que la mayor parte de los procesos ya están optimizados por la madre naturaleza.

Sabemos que con una duración breve del conflicto y por lo tanto con una masa conflictiva reducida, en la mayor parte de los casos no hace falta una terapia a base de medicamentos de sustento. Quedan sólo los casos en los que madre naturaleza tendría un éxito letal, de los que nos tendríamos que ocupar de modo particular y por motivos de ética médica.

En este punto se vuelven evidentes las fases críticas de cualquier proceso de reparación, que sin embargo, en determinados conflictos y programas especiales requieren de una atención particular. Estas son, por ejemplo, las crisis epileptoides (véase el capítulo específico) en el infarto cardíaco izquierdo y derecho, la lisis neumónica, la crisis hepática, etc. Estas crisis tiene actualmente todavía un elevado porcentaje de mortalidad. También en el futuro perderemos todavía un cierto número de pacientes. Pero ahora tenemos la ventaja de saber ya con anticipo lo que nos espera y por lo tanto podemos prepararnos para este suceso.

No sirve de nada haber reducido la frecuencia de las pulmonías gracias al hecho de que hoy llamamos a la pulmonía “carcinoma bronquial”, si después los pacientes mueren de carcinoma bronquial. Solamente hemos cambiado la etiqueta a la misma enfermedad.

Sin embargo saber con precisión cuando tenemos que atender la lisis neumónica y que podemos hacer durante el tiempo intermedio para influenciar positivamente este proceso biológico, en principio necesario, por ejemplo con antibióticos y cortisona, constituye el punto de partida del todo nuevo, pero lógico de la Nueva Medicina. Lo es también cuando se usan medios parecidos o iguales a los de la medicina clásica, porque los supuestos son totalmente diferentes.

Ejemplo: si en el caso de una pulmonía se sabe que el conflicto de miedo en el territorio ha durado sólo tres meses, entonces sabemos que la lisis pulmonar, es decir, la crisis epileptoide, en general no tendrá un resultado mortal, aunque no se hiciese ningún tratamiento con fármacos. El paciente se tranquiliza por el hecho de que el médico irradia un gran sentimiento de calma.

Pero si el conflicto ha durado 9 meses o más, entonces el médico de la Nueva Medicina sabe que con la crisis epileptoide la vida del paciente estaría en peligro si no interviniese. Tiene que prepararse a sí mismo y al paciente para movilizar todas las fuerzas de este último y aprovechar todas las posibilidades medicinales.

En el caso de la pulmonía, por ejemplo, se suministran antibióticos, como se ha hecho hasta ahora normalmente, pero añadido se suministra también cortisona en dosis intensas, lo que hasta ahora no se había hecho; y se haría justo antes de la

crisis epileptoide para superar el punto crítico que se produce siempre después del ápice de la crisis.

El punto crítico consiste en el hecho de que después del ápice de la crisis comienza de nuevo una vagotonía que, sin embargo, esta vez debe no dentro, sino fuera de la vagotonía profunda.

El organismo ha previsto la crisis epileptoide para este momento decisivo, como ya sabemos. En el 95% de los casos bastan los remedios de nuestro organismo. El 5% restante de los casos especialmente graves son los que morirían por insuficiencia respiratoria o a causa del coma cerebral vagotónico (edema cerebral) justo después de una crisis epileptoide no lo suficientemente astringente.

Otro ejemplo: respecto a las causas del síndrome nefrótico, gracias a la Nueva Medicina sabemos con precisión de que se trata: es la fase PCL de un carcinoma del tubo colector renal con pérdida proteínica por secreción de la herida en el ámbito del proceso de caseificación tuberculosa. Ahora sabemos exactamente también lo que tenemos que hacer: si el paciente, por cualquier motivo, no consigue equilibrar su pérdida proteínica con la toma de proteínas por vía oral, tenemos que hacer infusiones de albumina que suplen a la hipoalbuminemia hasta que el proceso de reparación ha terminado.

En el caso de la ascitis, que representa la fase PCL de un mesotelioma peritoneal, podemos preparar ya al paciente para el hecho de que la ascitis llegará en cuanto que resuelva su conflicto (ataque contra el abdomen). Ahora el paciente puede dar la bienvenida a la ascitis como un buen signo, así como el sudor nocturno y las temperaturas febriles, si por casualidad tiene las bacterias de la tuberculosis, es decir, se prepara para afrontar su ascitis como una prueba que se puede superar.

#### **20.4.7.1. Los dos grupos de fármacos**

Si prescindimos de los estupefacientes reales, narcóticos y tranquilizantes, quedan dos grupos de fármacos:

1. Los simpaticotónicos, que intensifican el estrés;
2. Los parasimpaticotónicos o vagotónicos, que ayudan a la fase de relajación.

Dado que la “enfermedad cancerosa” (es decir, EBS), siempre que se llegue a una solución del conflicto y por lo tanto a una fase de reparación, es un procesos con diferentes fases vegetativas, el mismo fármaco no puede ser jamás “para el cáncer” o “contra el cáncer”. Una medicina puede tanto ayudar a la simpaticotonía y frenar la vagotonía como al contrario.

Un fármaco, sin embargo, no puede funcionar al mismo tiempo en las dos direcciones, porque la simpaticotonía y la vagotonía son diametralmente opuestas. Al primer grupo de los simpaticotónicos pertenecen la adrenalina y la noradrenalina, la cortisona, el prednisolón, el dexametasón, y evidentemente sustancias como la cafeína, la teína, la penicilina y la digital y otras muchas más. En general se pueden utilizar todas cuando se quiere moderar el efecto de la vagotonía y reducir así también el edema cerebral, que en general es algo positivo, pero que si es excesivo es una complicación.

Al segundo grupo pertenecen todos los remedios antiespásticos y calmantes, que refuerzan la vagotonía y moderan la simpaticotonía.

La diferencia entre simpaticotónicos y vagotónicos consiste en el hecho de que actúan en puntos específicos del cerebro y muy poco o casi nada en otros. Este hecho ha inducido a los farmacéuticos a creer que los principios activos actúan directamente en el órgano.

Se puede demostrar uniendo un órgano provisionalmente a un círculo sanguíneo externo. Si ahora se suministra el relativo remedio en la sangre y por lo tanto en el cerebro, el órgano separado en lo que respecta a la circulación, pero respecto a los nervios, unido como antes al cerebro, reacciona igual que si estuviese unido a la circulación sanguínea propia.

Sabemos también que nada actúa en un corazón trasplantado porque las uniones con el cerebro están interrumpidas.

#### **20.4.7.2. Unas palabras sobre la penicilina**

La penicilina es un citostático simpaticotónico. El efecto que tiene en las bacterias es insignificante y secundario respecto al efecto que tiene sobre el edema del tronco cerebral. Por eso se puede utilizar en la fase PCL para hacer disminuir el edema del tronco cerebral, por el contrario es inferior a la cortisona en las restantes zonas cerebrales (con excepción de la médula cerebral, el denominado "grupo de lujo").

Con esto no se quiere echar por tierra el descubrimiento de la penicilina y de los otros antibióticos. Pero ese descubrimiento se produce en un cuadro de suposiciones e ideas erróneas.

Siempre nos habíamos imaginado que los productos de la descomposición bacteriana actuasen como toxinas y causasen la fiebre. Que bastaría destruir las pequeñas bacterias malas para eliminar también las toxinas.

Se trataba de un error. Ciertamente por suerte Fleming ha descubierto "por error" una sustancia obtenida de hongos que reduce el edema del tronco cerebral.

En el efecto de cualquier citostático y antiedemático están involucrados también las bacterias, nuestros diligentes amigos, que a las que se despiden temporalmente porque su trabajo se pospone a otro momento con un desarrollo menos dramático.

Igual que la penicilina y los otros antibióticos, cualquier citostático actúa de manera depresiva en la hematopoyesis, razón por la cual en el tratamiento "deprimente", considerado necesario, de la leucemia (fase de reparación del cáncer óseo) tiene un efecto tan devastador.

#### **20.4.7.3. Dosis aconsejado para el prednisolón**

Cerca de un 5% hasta un máximo de un 10% de los pacientes necesitan eventualmente de fármacos en la fase de reparación. Sin embargo esta decisión sólo se puede tomar cuando nos convencemos, observando la TAC cerebral, de que es realmente necesario. Si no se está seguro, durante las primeras 8

semanas tras la conflictolisis se debería suministrar 4 mg de prednisolón retard dos veces al día o más o menos 1/5 de la dosis de dexametason por la mañana tarde y por la tarde 4 mg de prednisolón o 1 mg de dexametason. No se puede prever los efectos colaterales con esta dosis en este espacio de tiempo. Después de ocho semanas se puede volver a dar 4 mg por toma de prednisolón retard.

En los pacientes que tienen un edema del tronco cerebral y tenían más de un carcinoma, que se han resuelto todos juntos o para los que el conflicto ha durado demasiado tiempo, se debería dar 4 veces 4 mg de prednisolón retard o 4 veces 1 mg de dexametason a lo largo del día, en caso de necesidad 5 veces 4 mg, es decir, un total de 20 mg al día, por ejemplo por la mañana 1 vez 4 mg, a mediodía 2 veces 4 mg y por la tarde nuevamente 2 veces 4 mg. Los pacientes que necesitan 20 mg de hidrocortisona se tratarían posiblemente bajo control clínico.

Además del tratamiento de base con cortisona pueden ser útiles los simpaticotónicos, incluida la penicilina y los otros antibióticos, todos los remedios descongestionantes como antihistamínicos y antialérgicos, medicinas contra el dolor de cabeza y la hemicránea o parecidos. Sin embargo se puede evitar muchos fármacos si se recurre a las compresas frías, duchas frías o con tiempo fresco, un paseo a cielo abierto. También nadar en agua fría va muy bien, la sauna por el contrario no. Un baño en la sauna puede causar fácilmente un colapso central, igual que un golpe de sol. El remedio más fácil es una taza de café varias veces al día.

Todas estas recomendaciones valen, bien entendidas, sólo para la fase vagotónica tras la solución del conflicto. La cosa se vuelve más difícil si interviene un conflicto activo del prófugo (ver capítulo "síndromes") porque entonces tenemos una "inervación mixta" con edema extremadamente amplio en el órgano y en el FH del cerebro.

#### **20.4.7.4. Unas palabras sobre la quimio pseudoterapia citostática**

En mi opinión se trata de una pseudoterapia puramente sintomática, estúpida y peligrosa, posible por no conocer las leyes de la Nueva Medicina. La quimio-pseudoterapia tiene éxito aparentemente (a expensas de la médula ósea) por cuanto puede eliminar los síntomas de la fase de reparación de los órganos directos del neocéfalo. Esto se obtiene con varios efectos fatales: uno es aquel por el que se cree que la quimio debe ser administrada para impedir el retorno de los síntomas de la curación, lo que naturalmente conduce a la muerte del paciente. El segundo gran peligro es el hecho de que cada en tratamiento de quimio el edema cerebral se retira provocando un peligroso efecto de armónica. Con la pseudoterapia de la quimio, así como con la de irradiación, la elasticidad de la sinapsis de las células cerebrales disminuye radicalmente con la consiguiente reducción de su tolerancia en los casos de edema cerebral en la fase de reparación: se laceran y pueden causar al paciente la muerte cerebral apoplética por condicionamiento citostático.

#### **20.4.7.5. Recomendaciones en caso de recaída conflictiva o nuevo DHS**

Se deduce por lógica consecuencia que en el caso de un DHS de recaída, es decir, cuando el paciente está nuevamente en simpaticotonía, la cortisona está contraindicada.

No es posible decir a un paciente: “vuelva dentro de tres meses” sin haberle hecho comprender explícitamente su estado. Si sigue tomando cortisona, la intensidad del conflicto aumenta. Por otra parte el paciente no debe renunciar de golpe a la cortisona, pero en este caso debe dejar de tomarla en el curso de unos días. Lo mejor, obviamente, es resolver rápidamente el nuevo conflicto de modo que pueda seguir tomando el fármaco como antes.

Sustancialmente hay que explicar a cada paciente que estas medicinas que toma no constituyen un “tratamiento” del cáncer, sino sólo un medio para reducir el edema cerebral y corporal, por lo tanto son una medida preventiva para evitar complicaciones en la autoreparación del cerebro y del órgano del cuerpo.

#### **20.4.7.6. Eliminación de la cortisona, eventualmente con ayuda de ACTH**

Hay que hacer todo lo posible para no renunciar a la cortisona repentinamente. Esto no es una novedad, como sabe bien cualquier médico.

Se recomienda inyectar ACTH retard (hormonas adrenocórticotropos) al final del tratamiento. Esta medida es necesaria sólo si el paciente tomaba elevadas dosis de cortisona. Con un DHS nuevo o recaída hay que eliminarla muy rápidamente y si no es posible resolver enseguida el conflicto.

#### **20.4.7.7. La crisis epileptoide –epiléptica**

Cualquier paciente en la fase PCL atraviesa una crisis epileptoide o epiléptica más o menos marcada. También estas crisis epileptoides o epilépticas son, en general, procesos biológicos sensatos. Querer intervenir terapéuticamente en este proceso es, en sí, irrazonable, porque éste tiene una función sensata. Puede ser incluso dañino para el paciente intentar intervenir en estos procesos naturales de un modo no biológico. Esto vale para el 95% de los casos.

Sobra un 5% que puede morir después de esta normal y biológica crisis epileptoide o epiléptica. Pero nosotros médicos tenemos que implicarnos también con este tipo de pacientes, que por ejemplo han tenido un conflicto de territorio durante un año o más y bajo el aspecto biológico no deberían resolver su conflicto e, instintivamente, de hecho no lo hacen. Estos pacientes quieren vivir igual que todos.

La terapia con fármacos aquí es muy difícil, porque en principio tenemos que trabajar contra la naturaleza. Hay que poner atención en dos momentos:

1. el paciente muere, en los casos con evolución conflictiva grave, no en la crisis epileptoide o epiléptica, sino justo después, cuando cae en una profunda vagotonía. Es lo que se quiere impedir suministrando cortisona (prednisolón o dexametasón).

2. Si damos cortisona en forma de inyección ya durante la crisis epileptoide o epiléptica, entonces todo va sobre ruedas, siempre que no la suministremos ni demasiado pronto ni demasiado tarde.

Si se quiere estar seguro, está bien tomar en consideración la intensificación de los síntomas y poner inyecciones de cortisona hacia el final de la crisis. Como dosis inicial se inyecta:

- a) tras la crisis epileptoide 100 mg de prednisolón o 20 mg de dexametasón e. v.
- b) Hacia el final de la crisis epileptoide sólo 20-50 mg de prednisolón e. v., el resto e.m.

Hay que ser siempre conscientes de que se trata de un intento en el que el éxito no está asegurado, porque se trabaja contra la naturaleza. No quiero afirmar que se pueda mantener este esquema en condiciones no clínicas. En base a mi experiencia actual, con este método se puede salvar la vida de la mitad de los que son "biológicamente candidatos a la muerte".

Es importante el hecho de que el nivel de cortisona no descienda durante un cierto período, es decir, después de 3-6 horas de poner inyecciones de 20-25 mg de prednisolón o 4-5 mg de dexametasón o se suministra oralmente un preparado de prednisolón retard, cuando se está seguro de que se absorberá.

Es todavía más importante saber que el infarto que afecta sólo al miocardio, es decir, la crisis epiléptica del miocardio sin que se vean afectadas las coronarias, requiere dosis menores de cortisona, porque en ese caso no existe el peligro de una parada cardíaca, aunque hasta ahora hayamos imaginado que las cosas eran diferentes. Por lo tanto, siempre que sea posible, habría que tener preparado con anticipación ECG, TAC cerebral y TAC cardíaca así como los correspondientes análisis de laboratorio.

En la crisis epileptoide de los conductos hepáticos y biliares la cortisona no ha dado buenos resultados, en base a mi experiencia. Por el contrario muchos pacientes han muerto hasta ahora por shock hipoglucémico.

En este caso se debería considerar muy atentamente el valor del azúcar en sangre. Lo que intento decir es que estos casos se pondrían en tratamiento en un departamento intensivo de la Nueva Medicina.

En los actuales departamentos intensivos de cardiología mueren muchos pacientes porque no se conoce la realidad complexiva de la enfermedad. Además allí no se conoce el infarto cardíaco derecho con embolia pulmonar (fase CA: úlcera de las venas coronarias y carcinoma del cuello y del orificio del útero) en el conflicto sexual de la mujer diestra o en el conflicto de territorio del hombre zurdo.

Esta terapia, soy consciente, sólo puede ser indicativa. No tiene la presunción de no poder ser mejorada más adelante. Tampoco para la cortisona o ACTH se ha dicho la última palabra.

Quizás existan simpaticotónicos mejores sin los efectos colaterales de la cortisona. Uno de esos efectos parece que es el hecho de que el organismo con más de 20-25 mg de prednisolón (4-5 de dexametasón) pone en marcha una producción propia de cortisol (= cortisona natural). Por eso no se permite



interrumpir bruscamente la cortisona, si se ha suministrado durante más de 8-10 días; sería un error, porque hay que reducirla muy lentamente.

#### **20.4.7.8. Unas palabras sobre los dolores y los analgésicos que contienen morfina**

Hasta ahora, cuando los histólogos hacían el diagnóstico de “maldad” a un paciente, el médico podía darle morfina o un derivado ya con el primer leve dolor, aceptando desconsideradamente los efectos de la morfina, como la supresión de la respiración, la parálisis intestinal, etc

Por lo tanto la administración de morfina siempre es una calle de sentido único, en general un matarratas. Lo trágico es que los pacientes a menudo tienen dolores sólo cuando están ya en la fase de reparación y normalmente los dolores se limitan a un cierto período. Este es el caso de las osteolisis en la fase PCL que causan una fuerte dilatación del periostio, con los dolores más terribles que se conozcan en la medicina.

Con la Nueva Medicina podemos distinguir exactamente a que fase de la enfermedad pertenece el dolor, de que calidad es, cuanto puede durar. Todavía no he encontrado a un paciente que haya pedido morfina, incluso cuando se le ofrecía, si por ejemplo está en condiciones de decirle que este dolor óseo dura unas 6-8 semanas, una vez que el hueso está curado.

El paciente se hace su programa mental. Se prepara interiormente para la fase de dolores como para afrontar un trabajo difícil. Nosotros lo ayudamos a distraerse; son casos excepcionales en los que esto no funciona. (Por ejemplo puede darse que varios puntos de los huesos estén descalcificados, pero los relativos conflictos de desvaloración no se resuelven en el mismo momento, sino uno después de otro. Entonces pueden darse situaciones críticas).

Como ayuda para la distracción del dolor pienso en el cabaret, en el teatro cómico, en películas divertidas, cantos corales, nadar, así como una aplicación externa de analgésicos, acupuntura, masajes, etc...

Es importante saber que la morfina provoca inmediatamente graves alteraciones mentales y cerebrales que destruyen la moral del paciente, de tal manera que desde ese momento no puede superar ningún dolor. Dado que el dolor es un hecho subjetivo, los pacientes, cuando disminuye el efecto de la morfina sienten los dolores como más intensos que si no hubiesen tomado morfina. Como se sabe, es por lo tanto necesario aumentar continuamente la dosis. El paciente muere a causa de la morfina, es decir, por parálisis intestinal, en último término por hambre y por sed.

### **20.5. Resumen**

Los puntos fundamentales más importantes de la terapia en la Nueva Medicina se resumen seguidamente.

Primer punto: No aconsejar jamás nada que no quisiéramos para nosotros mismos. Sólo con que vosotros, médicos y terapeutas, siguieseis esta simple regla. Durante decenios vosotros y vuestras familias no tomáis ni una pastilla, pero a los pacientes se las prescribís en cantidades enormes. Vosotros, médicos, jamás recurriríais a la morfina ni a la quimio...

Segundo punto: la Nueva Medicina es una ciencia natural rigurosamente lógica y coherente, pero al mismo tiempo la más humana y responsable de todas las ciencias, igualmente comprensible para el paciente y el médico.

Se basa únicamente en cinco leyes biológicas, al contrario que la medicina tradicional. Con la fe que el paciente “jefe” demuestra a su médico o terapeuta confesándole sus miedos, sus preocupaciones y sus conflictos más escondidos, se crea una base común profundamente humana y alegre que se apoya necesariamente en la sinceridad.

El médico o el terapeuta se empeñará con todas sus fuerzas para ganarse la fe que se le ofrece. El médico, además, se ve estimulado para volverse un verdadero maestro de su oficio, en modo de poder dar a su “jefe” las informaciones y los consejos mejores.

Tercer punto: el 95% de los pacientes sobrevive si aprenden a entender que las llamadas “enfermedades” no son “desviaciones malignas” de la naturaleza, sino programas especiales, biológicos y sensatos de los que se puede comprender, valorar y calcular preventivamente el sentido biológico, la duración y la evolución. De esta manera el pánico desaparece. Se puede hablar tranquilamente sin pánico de cuestiones biológicas sensatas.

Como los biostatísticos americanos han descubierto recientemente, la medicina clásica no solo ha fallado en la terapia de los últimos 25 años, sino que incluso ha producido, a pesar de unas facturas de miles de millones, un aumento de la mortalidad de cáncer. Con el fondo de esta catástrofe es criminal seguir privando a los pacientes de la verdadera alternativa que la Nueva Medicina constituye.

Fuente: Bailar & Gornik, New England Journal of Medicine, mayo 1997.

Cuarto punto: nosotros, médicos, hasta ahora hemos considerado a nuestros pacientes como “tontos” que no tienen ningún conocimiento de medicina. Esto cambiará radicalmente. Los pacientes no son más estúpidos que los médicos, sino que solamente han aprendido otras cosas. Pero pueden entrar en la lógica de la Nueva Medicina en una mañana. Los detalles ya no son un problema en la época del ordenador. El paciente tiene que aprender a pensar y comprender más allá de cada tesis o hipótesis ideológica.

## **20.6. El hospital ideal**

La seguridad para un joven mamífero es su madre, para un niño es la sensación de su nido, del ambiente de confianza que lo rodea. La seguridad para una persona enferma tiene que ser una feliz sensación de bienestar. Nuestros hospitales actuales son institutos de tortura y de muerte, donde no se habla para nada de sentirse bien.

No tiene que ser así.

Con el dinero que hoy se paga por el ingreso de un día en un mísero hospital de distrito, el paciente podría estar en un hotel de primera categoría con dos camareros personales y también en un sanatorio de lujo con una enfermera propia a disposición.

A mis pacientes no les hace falta ni una cosa ni la otra. Necesitan un ambiente caliente y seguro, en el que sentirse “como en casa” en el verdadero sentido de la palabra. Esto constituye la base para una terapia psíquica cuando el paciente tiene que permanecer bajo observación o recibir tratamientos diarios.

A fin que el paciente esté en la máxima tranquilidad hace falta, sin embargo, que en este hospital ideal haya un pequeño departamento de cuidados intensivos para hacer frente a las complicaciones imprevistas o también previstas y predecibles de tipo orgánico y cerebral. Un departamento intensivo así tiene que ser adecuado con un aparato de TAC propio, de modo que los pacientes durante su proceso de curación no corran el riesgo de asustarse por el pronóstico terrorífico de médicos externos, faltando los análisis de sangre diarios que normalmente se realizan por cualquier control sin sentido. A pesar de eso los pacientes deberían poder tener un nivel de diagnóstico médico óptimo conforme al internacional, cosa posible sin muchas dificultades desde el momento que esta loca caza diabólica de “las metástasis malignas” falte. El paciente en vagotonía que se siente bien, tiene buen apetito, duerme bien, está sano.

Lo más importante son las enfermeras, las “hermanas de los enfermos” (Krankenschwester), sus amigas, que poseen conocimientos médicos. Ciertamente que no es siempre posible crear una gran familia como la que conseguí crear cuando intenté, durante tres meses, realizar mi ideal de “Casa de los amigos de Dirk”. La última vez intentaron castigarme por esto tachándome de ofensa contra la regulación en materia de profesiones y ocupaciones.

Sin embargo y a pesar de todas las dificultades, es extremadamente necesario abrir los lugares de cura donde el paciente se sienta en casa, como sucedía en la “casa de los amigos de Dirk”. A menudo los pacientes me han dicho que el período pasado en esta casa de cura ha sido el más bonito de su vida. Las cajas de salud siempre me han boicoteado. Quien podía pagar el precio “del hospedaje” lo pagaba, para los que no podían pagar, los colaboradores hacían la colecta. Éramos una gran familia, sin pánico. Cada uno ayudaba cuando estaba de buen ánimo y descansaba cuando estaba cansado. A la hora de comer llegaban todos juntos según sus posibilidades. Quien podía estar solamente acostado se hacía llevar con la cama al lado de la gran mesa común de la comida. En ningún hotel se reía tanto y tan sinceramente como en nuestra “Casa de los amigos de Dirk”.

Además es importante el hecho de que los pacientes podían llevar a sus familiares si lo querían. Si era necesario porque se sentían bien, había que consentirlo. Este tipo de familiares no molesta para nada, porque normalmente se trata de los componentes más positivos del círculo familiar.

Nunca es bastante el cuidado con el que se elige al “personal”, incluidos los médicos. Deberíamos imaginarnos que seremos nosotros mismos los que nos dejaremos atender por esta enfermera, por ese médico o por esa mujer de la limpieza, en caso que estemos realmente mal. Sin embargo si la atmósfera en la casa es agradable, podemos a menudo hacer constataciones sorprendentes: casi cualquier persona tiene puntos fuertes para algún aspecto y solo hace falta la

ocasión para aprovecharlos. Esas personas entonces desarrollan capacidades extraordinarias que nadie habría sospechado jamás.

Me acuerdo de un cómico profesional que era capaz de hacer reír hasta llorar incluso a la gente más tétrica. Un desayuno sin él no era un desayuno. Una paciente cocinaba menestra con gran entusiasmo y su alegría más grande era cuando todos apreciaban su sopa, que realmente tenía un sabor exquisito. Al final no había comida sin la sopa de Genoveva. Enseguida todos los pacientes entusiasmados, trabajaban en la sopa que se cambiaba cada día a una forma cada vez más rica. Al final eran tantos los pacientes-cocineros que tuvimos que formar un segundo grupo que cocinase por la tarde, pero naturalmente bajo la supervisión de Genoveva.

Un paciente era conductor de profesión. Su mayor placer era poder llevar a alguien en coche a algún sitio. Y cada tarde sus pasajeros lo elogiaban haciendo que brillara como un árbol de navidad, y todos estaban contentos.

No se trata solamente de tener ocupado al paciente, sino que hace falta motivarlo y que su enfermedad se vuelva un tema secundario. Se ha estado malo, pero no es importante, puesto que se ha vuelto a estar sano.

Hay dos modos para tranquilizar a un paciente. Uno es aquel gracias al cual considera como algo evidente curarse en “la casa de los amigos de Dirk”, porque también los otros se curan. Estos pacientes tienen fe, lo que es una cosa positiva. Para los más inteligentes de entre los pacientes eso no basta, quieren entender el sistema. Esto es un hecho positivo, dado que es posible entenderlo. Se aconseja por lo tanto, según mi experiencia, tener regularmente “cursos de perfeccionamiento” para este segundo tipo de pacientes. En muy poco tiempo se puede ser hábil especialista por lo que respecta a las radiografías y las TAC. Esto me alegraba mucho. Si llegaba un nuevo paciente, apenas podían esperar que lo hubiese visitado y establecido la dirección a seguir, así como la TAC y las radiografías estuviesen listas. Pero entonces no se les podía parar. Tenía que contar veinte veces su conflicto, haciéndolo visiblemente de buena gana y con una sonrisa cada vez más grande. Su conflicto, del que no habían podido hablar en un año, ni siquiera con la mujer que amaban, ahora se contaba a todos con desenvoltura sin balbucear, como si fuese lo más obvio del mundo. E incluso se trataba de un verdadero problema de tipo técnico, económico, etc. toda una compañía de especialistas y “expertos” entre los pacientes se reunía y en un abrir y cerrar de ojos estaba resuelto.

Un paciente que había sufrido un conflicto a causa de un problema económico y se había devanado el cerebro durante seis meses, no podía menos que confiarse con un “compañero-paciente”, que era director de un gran banco. Este hizo una breve llamada a un “estimado colega”, que resolvió el asunto en diez minutos. Así fue ayudado a resolver su conflicto, y el otro durante tres días fue “el gran rey”. Los dos eran felices: personas que antes habían estado tan cerca sienten su nueva vida en la tierra como un regalo del cielo. Se comportaban de nuevo humanamente, algunos se volvían sabios.

## **20.7. Un ejemplo (Documentación de Celle)**

## Cómo se procede sistemáticamente en la Nueva Medicina

Caso del Prof. Dir jubilado H..... A.... , 70 años, diestro



*Der Patient vor der Konfliktlösung*

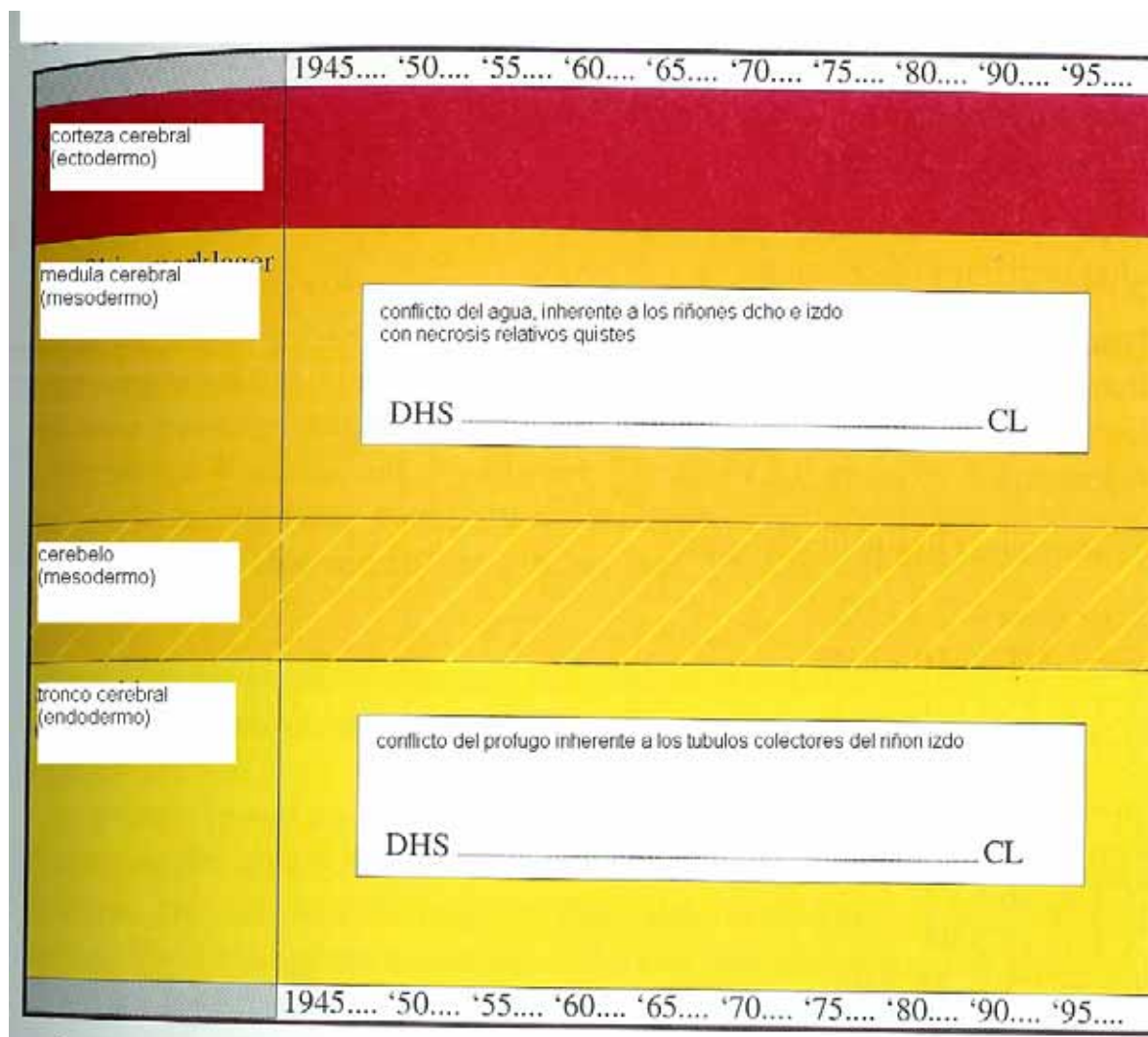
El paciente antes de la solución del conflicto.

*Der Patient nach der Konfliktlösung  
(1993)*



El paciente después de la solución del conflicto (1993)

Esquema sinóptico del conflicto y de la evolución de la enfermedad.



1	ya tratado por la medicina oficial	no
2	ya tratado por la medicina oficial y abandonado	-
3	seguido sólo por la Nueva Medicina con conocimiento preliminar antes de la aparición de la enfermedad	si
4	seguido sólo por la Nueva Medicina sin conocimiento preliminar antes de la aparición de la enfermedad	-
5	seguido por la Nueva Medicina sólo en un segundo momento durante la enfermedad	
6	conflictos biológicos iniciales con manifestaciones en el órgano: 1) conflicto existencial o del prófugo con carcinoma de los	2

	túbulos colectores del riñón izquierdo (en la fase PCL tuberculosis renal) 2) conflicto del agua o del líquido con necrosis del parenquima renal del riñón derecho e izquierdo, hipertensión (en la fase PCL quistes renales y normalización de la presión sanguínea)	
7	número de conflictos iatrogenos consiguientes con relativa manifestación a nivel orgánico	ninguno
8	numero total de conflictos biológicos con manifestación a nivel orgánico	2
9	condición actual del paciente	se siente perfectamente bien

Diagnóstico de la medicina oficial:

Hipernefroma del riñón izquierdo  
 Quiste renal del riñón izquierdo  
 Quiste renal de la cavidad del parénquima renal del riñón derecho  
 Hipertensión

Informes y documentación original:

Urografía endovenosa del 2.11.92  
 TAC renal del 10.11.92  
 TAC cerebral del 23.11.92  
 TAC cerebral del 18.2.93  
 TAC renal del 19.2.93  
 TAC renal del 25.5.93  
 TAC cerebral del 26.5.93  
 TAC cerebral del 15.3.94  
 TAC renal del 15.3.94  
 Siete páginas de informes médicos o documentos originales.

Anamnesis personal:

El paciente, Prof. H., pertenece a la generación que ha vivido la guerra. A los 18 años y medio fue enrolado en la segunda guerra mundial y mandado al frente oriental de Rusia. Dos días después del final de la guerra terminó en un campo de prisioneros ruso, fue deportado a Siberia, donde conoció diferentes campos. En 1992 el Prof. H. sufrió la terrible muerte de cáncer de su primera mujer y seguidamente se había interesado por la Nueva Medicina, antes de que se le diagnosticase nada. Cuando tuvo que enfrentarse a su diagnóstico de cáncer y le propusieron la terapia de la medicina oficial, su respuesta fue: "No, gracias".

Anamnesis clínica:

El paciente pertenece al insólito caso de los que durante casi 50 años han llevado encima dos conflictos en suspenso.

Se puede suponer que el paciente, en los tiempos de encarcelamiento, tuviese contacto con los gérmenes de la tuberculosis.

Conflictos biológicos:

Primer DHS.

El 10 de mayo de 1945, dos días después del final de la guerra el paciente terminó en un campo de prisioneros ruso en el frente oriental. A él y a su compañero les quitaron todo, perdió el contacto con su tropa y fue transportado a Siberia. El paciente entonces sufrió un conflicto del prófugo o existencial, con un carcinoma de los túbulos colectores del riñón izquierdo a nivel orgánico. Literalmente tenía lo mínimo para sobrevivir y lo único que le esperaba eran terribles voces.

Segundo DHS.

La realidad fue peor de lo que este paciente hubiese imaginado. Le trasladaron varias veces a campos diferentes donde los prisioneros morían como moscas.

En uno de estos campos tuvieron que trabajar en una fábrica de coches. El paciente trabajaba como atornillador. De noche dormía en cajones de patatas. La temperatura exterior descendía a menos de 30-40 grados. Los prisioneros no tenían mantas para taparse, el fuego con el que se calentaban tenía que ser apagado por la noche. Se tumbaban vestidos en las cajas de madera y sufrían un frío terrible. La letrina estaba a unos 500 metros y se pasaba un frío de muerte hasta que se llegaba. A mitad de camino los rusos tenían puestos de guardia ocultos en los que había guardias con porras para vigilar que nadie orinara de camino a las letrinas. Si alguno no conseguía aguantarse se llevaba un porrazo en la cabeza. A menudo, por la mañana había uno o dos muertos congelados en el camino.

En uno de estos sucesos el paciente sufrió un conflicto del agua, uno por la propia orina. El paciente pudo reducir el conflicto gracias al hecho de que consiguió una lata en la que poder orinar de noche, y que luego por la mañana vaciaba.

El paciente sufrió un conflicto del líquido que afectó a los dos riñones y causó necrosis del parenquima renal. La presión sanguínea seguramente aumentó en esa época, pero obviamente en el campo de prisioneros jamás se midió. El paciente fue liberado gracias a una amnistía concedida para todos los austriacos el 12.12.47.

Después de la guerra, cuando estaba nuevamente en Austria, siguió soñando con estas experiencias terribles que tuvo a los diecinueve años, unas 2 veces por semana regularmente y durante 47 años.

Evolución de la enfermedad:



Los dos conflictos en suspenso con carcinoma de los túbulos colectores del riñón y necrosis del parénquima renal de los dos lados no se encontraron a nivel médico en estos 47 años, aunque el paciente tuviese siempre una presión sanguínea elevada, que oscilaba entre 170 y 260, y se le “trataba” con antihipertónicos. No se pensó nunca que tuviese relación con los riñones.

El paciente mantenía activos los dos conflictos con sus sueños. No estuvo en condiciones de hablar con nadie de estas experiencias hasta que llegó a Burgau. Con la muerte de cáncer de su primera mujer el paciente se interesó por el tema de la medicina alternativa, y seguidamente participó en dos conferencias en Graz de la Nueva Medicina, sin saber todavía nada de su propia enfermedad. Desde ese momento entendió el sistema y se decía: “si me encuentran algo, ya sé lo que tengo que hacer”.

El 2 de noviembre de 1992 se le descubrió un carcinoma de los túbulos colectores en el riñón izquierdo por medio de una ecografía y de una sucesiva urografía con medio de contraste.

El catedrático le dijo que tenía un tumor de los riñones, probablemente maligno, que había que operar urgentemente, que existía el peligro de metástasis. El paciente se sonrió negando con la cabeza. El profesor se enfadó y dijo que el paciente no había entendido el significado del diagnóstico. Por lo tanto le volvió a explicar el peligro con mucha insistencia y dijo que no había tiempo que perder. El paciente sonrió de nuevo, le dio las gracias y le dijo que buscaría una segunda opinión. El catedrático le dijo que podía ir a cualquier clínica, que cualquier médico le diría lo mismo, pero que no fuera a ningún charlatán.

El paciente sabía bien a lo que se refería el catedrático...

Entonces llamó a Colonia y a Burgau y le aconsejamos que se hiciera una TAC de los riñones y del cerebro. Le dijimos también que debía tratarse de un conflicto del agua o del líquido lo que había en el fondo.

El diagnóstico preciso se podía hacer sólo teniendo una TAC de los riñones.

El 5.12.92 el paciente vino con las dos TAC a Burgau. Durante ese tiempo había entendido algo, dado que el paciente sólo había tenido un grave conflicto del agua (=conflicto de la orina) en su vida y había reflexionado intensamente sobre este punto, porque este “conflicto de la orina” era uno de los conflictos con los que soñaba cada dos o tres noches.

Cuando vimos sus TAC en Burgau nos quedamos un poco perplejos hasta que pudimos aclarar, interrogando al paciente, los dos procesos ya citados, porque veíamos en el riñón izquierdo tanto un carcinoma de los tubos colectores como un quiste renal reciente ventralmente. Además se veía una necrosis del parénquima renal en el riñón derecho. El resto fue rutina: encontramos en concordancia con las imágenes de la TAC cerebral, que el carcinoma de los tubos colectores todavía estaba activo. El conflicto del agua, que evidentemente a causa de su gravedad había afectado al mismo tiempo a los dos relés de los riñones, había entrado en solución en el relé del riñón izquierdo, de aquí la presencia del quiste renal fresco en el riñón izquierdo en posición ventral, mientras que el relé del riñón derecho mostraba todavía mucha actividad conflictiva y por lo tanto las dos necrosis del riñón derecho no mostraban todavía ninguna formación de quistes.

En la Nueva Medicina sabemos que hay conflictos activos en suspenso que, también como en el caso de este paciente, pueden durar 47 años sin causar

tumores enormes, si la intensidad conflictiva se disminuye mucho y permanece presente “sólo” en los sueños.

Lo fascinante de la Nueva Medicina es que estamos en condiciones de establecer enseguida por la TAC cerebral no sólo el tipo de conflicto o del contenido conflictivo, sino también de descubrir, por decirlo así, por medio de una investigación criminal, o de entender casi con certeza si los conflictos se encuentran en la fase CA o PCA.

Si, como en este caso, encontramos una situación tan bien definida, podemos estar seguros de que se trata justo de los dos conflictos arriba citados. De tal modo que para este paciente pudimos individuar también al momento un conflicto muy viejo, que estaba presente sólo en los sueños.

La siguiente evolución confirmó nuestra anamnesis:

El paciente nos preguntó que sucedería entonces. Los médicos presentes en Burgau, entre los que había un oficial sanitario, le dijeron que sucedería lo siguiente, si conseguía hablar cada vez más y mejor de sus conflictos (por ejemplo con la mujer actual):

1. Respecto al conflicto del prófugo con carcinoma de los túbulos colectores, con una alta probabilidad tendría sudor nocturno, que es característico de la tuberculosis renal, porque todos los viejos soldados en el frente habían acumulado bacterias tuberculosas. Eso no era algo para asustarse, sino que era muy positivo porque el carcinoma de los túbulos colectores renales, de esa manera, sería demolido por caseificación, se no completamente, al menos en gran parte. Era importante el hecho de que no hacía falta operar y que la función de los riñones se hubiese conservado, e incluso mejorado. Contra esta hipótesis no se ponía ni el informa del laboratorio del 14.4.93 en una cultura de Loewenstein negativa y un test Ziehl-Neelsen (coloración de las micobacterias) negativo de la orina. En ese punto, como sabemos, el paciente ya había pasado el importante período del sudor. Por desgracia no tuvimos ninguna posibilidad de obtener esos informes antes, durante el período de sudoración.
2. Por lo que se refiere al conflicto del agua (=de la orina) la formación del quiste en el riñón izquierdo ya estaba en marcha, en el riñón derecho comenzaría con toda probabilidad en breve tiempo. El paciente tendría un poco de fiebre (la llamada glomérulo-nefritis) y la presión sanguínea (260/120) se habría normalizado a valores típicos de su edad y todo sin recurrir a fármacos.

Sucedió justamente así.

La evolución, como podemos ver en un vídeo, se documentó en toda las fases por los radiólogos, entre otros también por el jefe de radiología de la universidad de Graz.

Después de la TAC renal del 15.3.94 el jefe del departamento radiológico del hospital de Elisabethinnen-Spital (que había realizado también la TAC renal del 10.11.92) se alegró con el paciente por no haberse dejado operar, a pesar de la opinión del catedrático de urología.

Nota sobre la terapia

El paciente seguidamente aprendió a hablar de sus terribles experiencias del tiempo de guerra. La presión sanguínea volvió a los valores normales para su edad (170/90). Durante 3-4 meses el paciente sudó mucho por la noche, hasta el punto que en determinados períodos en una noche tenía que cambiar las sábanas hasta ocho veces.

La prueba ejemplar para el paciente, de que este conflicto fuese inherente a los túbulos colectores, es la siguiente: cada vez que le cuenta a alguien sus viejos conflictos, que ahora ya no le pesan, la noche siguiente vuelve a sudar muchísimo, aunque no tan fuertes como durante la fase de reparación que duró 3-4 meses.

Sin embargo dado que el paciente ya había sido informado de estos síntomas, no se asustó, sino que experimentó ese sudar como la confirmación de nuestras previsiones.

El paciente contó que los radiólogos de Graz se habían maravillado y se preguntaban como el doctor Hamer había podido saber que el tumor se disolvería. Al final el paciente se sometió a una visita completa por el nuevo jefe de radiología de Graz, que no había querido creer, incluso teniéndolo que constatar ahora, que el tumor se había hecho más pequeño.

Para la fase de reparación o para sus posibles complicaciones surgen algunos interrogantes terapéuticos.

En este caso ¿hay que atender a las complicaciones que eventualmente se tratan con fármacos?

En la fase de reparación tuberculosa del carcinoma de los túbulos colectores renales no se prevén complicaciones ni siquiera en el punto culminante de la fase, cuya intensidad se puede pronosticar, sin embargo, en base al tamaño no excesivo del carcinoma renal. Aunque el paciente haya tenido el conflicto durante mucho tiempo, no ha acumulado una masa conflictiva muy grande, porque la intensidad del conflicto se había reducido.

La medida de la masa conflictiva en este tipo de tumores es la masa tumoral, si se puede estar seguro que durante ese tiempo no se han producido fases de reparación con caseificaciones tuberculosas, es decir, fases de reducción tumoral. Aquí había que excluirlas, dado que los dos conflictos habían permanecido en suspenso durante 47 años de manera continuada. La crisis epileptoide del carcinoma de los túbulos colectores renales se produjo del modo previsto. El paciente, durante 2-3 días debió tener frío y sentirse centralizado, pero en el curso de la fase de reparación no le sucedió nada especialmente insólito.

El síntoma de la fuerte sudoración, para los pacientes que ya lo saben de antemano y se pueden preparar psíquicamente para este suceso, resulta poco grave, mientras que si falta la preparación a menudo causa pánico al médico y al paciente.

Nuestro paciente tenía buen apetito, cogía peso y sabía que todos estos síntomas eran típicos de la fase de reparación. Tenía una albuminuria, es decir, perdía muchas proteínas del riñón izquierdo, tenía además una nefrosis con formación de edema en la parte cortical especialmente, en correspondencia a los segmentos renales (T12-L2).

Habíamos informado al paciente precedentemente también respecto a la pérdida de proteínas en la orina y le habíamos aconsejado que tomase alimentos muy proteínicos.

Cualquier dieta pobre en proteínas está severamente prohibida aquí (por ejemplo curar a base de zumos y cosas parecidas).

Para la TBC renal no hace falta suministrar ningún tipo de fármaco de “defensa”. De hecho la convicción de que haya que combatir la TBC renal aquí está fuera de lugar.

Vemos con alegría como la TBC renal demuele por caseificación el tumor ahora superfluo.

Al final de la fase de reparación del paciente también la albuminuria desaparece espontáneamente, como se había previsto.

Obstaculizar este proceso sensato de curación sería totalmente erróneo bajo el aspecto biológico y médico.

En el pasado hemos llamado glomérulo-nefritis a la fase de reparación de la necrosis del parénquima renal que sigue a un conflicto del líquido (=de la orina) o quistes renales, y como tal la hemos combatido.

Con la Nueva Medicina sabemos que al final de esta fase de reparación se forma un quiste renal que produce orina, integrando la función de los riñones.

Por el hecho de que el parénquima renal reducido por la necrosis ahora se reconstruya nuevamente, incluso más que antes, para el organismo se vuelve superflua la necesidad de una hipertensión.

La crisis epileptoide que precedentemente conocíamos como lisis de una glomérulo-nefritis no resulta jamás mortal como complicación del proceso directo del relé de la médula cerebral, en este caso incluso pasó inadvertido para el paciente.

Es inútil añadir que no hay que obstaculizar con fármacos este proceso biológico sensato de reparación, como ha hecho hasta ahora la medicina tradicional.


Lo grande de la necrosis del parénquima renal, también en este conflicto, puede servir de unidad de medida para la masa conflictiva acumulada. Aunque el conflicto del líquido hubiese durado durante 47 años no había acumulado una masa conflictiva grande, lo que podemos verificar a nivel cerebral.

Con una masa conflictiva grande, de hecho, el paciente habría sido sometido a diálisis.

Si se llega a un caso parecido de prediálisis en la fase de reparación, entonces a menudo se forma un enorme quiste renal que sólo en casos extremos se opera porque crea parénquima renal que funciona. En este caso podríamos tranquilizar anticipadamente al paciente sobre el hecho de que su quiste renal previsto sería relativamente pequeño. En el riñón derecho las cápsulas no se hincharon de modo visible, factor que normalmente tomamos como referencia para los quistes renales cercanos a las cápsulas.

Urografía del 2.11.92

En la figura de arriba se ve la imagen realizada con medio de contraste de los dos riñones.



La figura de arriba muestra una imagen agrandada del riñón izquierdo.

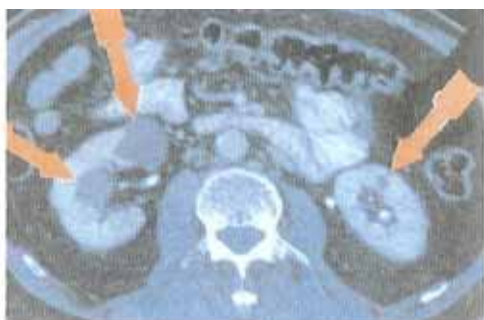
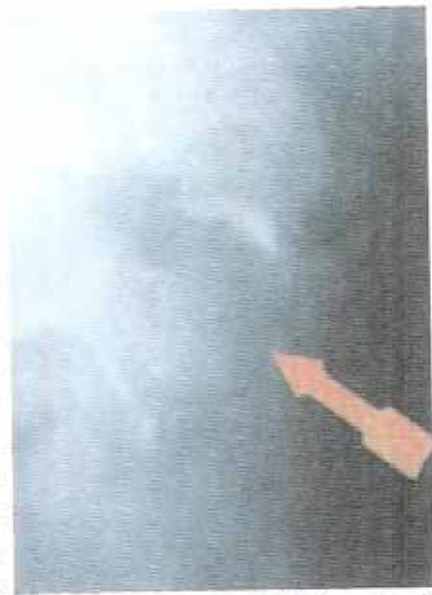Se ve un proceso expansivo que se mete en el medio de la pelvis renal izquierda comprimiendo el grupo de los cálices renales superior e inferior. El grupo intermedio no se reconoce más. El grupo superior e inferior expele más o menos normalmente. El sentido biológico de un carcinoma de los túmulos colectores así es muy arcaico y se comprende sólo filogenéticamente.

Cuando, en la historia evolutiva, nuestros antepasados vivían todavía en el agua, sucedía a menudo que un individuo terminase en tierra seca, donde sentía amenazada su existencia. Era muy importante que su organismo

retuviese el agua. Consecuentemente los túbulos colectores se bloqueaban para impedir una excesiva pérdida de agua durante esta emergencia. En nuestro caso la función renal se conserva igualmente, como se puede ver por la excreción imperturbada de los riñones.

*eigt eine ver-  
ng der linken*

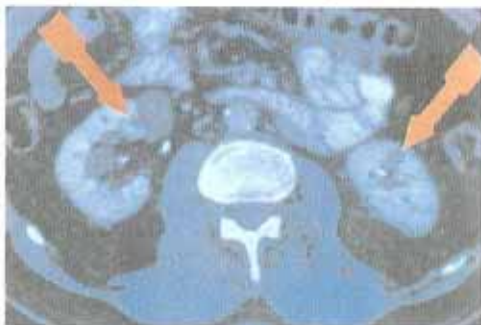
*raumfordern-  
; mittlere linke  
inragt u. die  
renkelchgrup-  
kt. Die mitte-  
nicht mehr zu  
ere u. untere  
det mehr oder  
s. Der biologi-  
schen Sammel-  
t sehr archai-  
is der Entwick-  
verstehen;  
ntwicklungsge-  
ahren noch im  
m es oft vor,  
n aufs Trockne  
i dort in seiner  
föhlte. Es kam*



TAC abdominal del 10.11.92

En la imagen de arriba se ve en la zona del riñón izquierdo un área de color oscuro que sale del lóbulo parenquimal ventral del riñón, y , según escribe el radiólogo,


ventralmente “muestra los valores de densidad equivalentes al agua”. (Ver flecha arriba a la izquierda). Aquí se trata, evidentemente, de un quiste renal reciente que debe haberse formado entre el 2.11.92 (llamada del paciente a Colonia) y la lastra del 10.11.92. La flecha de abajo a la izquierda indica un tumor compacto que tiene valores de densidad superiores y corresponde al carcinoma de los túbulos colectores renales. La flecha a la derecha indica una necrosis del parénquima renal del riñón derecho que en el pasado se llamaba erróneamente también quiste.



La flecha izquierda, en la zona del lóbulo parenquimático ventral del riñón izquierdo indica la necrosis del parénquima renal todavía presente, de la que sale el quiste renal. Imágenes así se ven con quistes frescos. Más adelante, dorsalmente, hay todavía dos pequeñas necrosis del parénquima renal. En el riñón derecho (ver flecha a la derecha) la necrosis ha cogido su máxima extensión.

#### TAC cerebral del 23.11.92

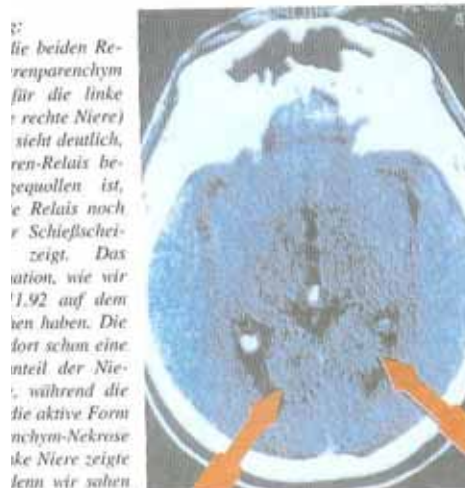En la imagen de arriba se ve el FH en el relé de los túbulos colectores en el tronco cerebral a la izquierda ventralmente ya con un edema focal, eso significa que el paciente apenas ha comenzado a resolver su conflicto. Falta todavía el edema perifocal, cuando el conflicto ha entrado completamente en solución (flecha izquierda). Flecha derecha: gran relé cicatrizado del carcinoma de los túbulos colectores momentáneamente no activo.



*flükt vollständig in Lösung gegangen ist (linker Pfeil). Das mentan offenbar nicht aktive Sammelrohr-Ca-Relais (rechter*

Imagen del mismo día.

Se pueden comparar muy bien los dos relés del parénquima renal (homolateralmente a la izquierda para el riñón izquierdo). Se ve claramente que el relé izquierdo ya está edematizado en cierta medida, mientras que el relé derecho muestra todavía el FH en la configuración concéntrica. Eso corresponde a la situación que ya hemos visto en la TAC abdominal del 10.11.92. El riñón izquierdo mostraba ya un quiste en la parte ventral del lóbulo parenquimático renal, mientras que el riñón derecho presentaba todavía la forma activa de la necrosis del parénquima renal. Pero el riñón izquierdo mostraba sólo una solución parcial, porque se veían también dos pequeñas necrosis parenquimáticas que evidentemente no estaban todavía en la fase PCL. Del 10.11



*lie beiden Ren-  
renparenchym  
für die linke  
( rechte Niere)  
sieht deutlich,  
ren-Relais be-  
gequollen ist,  
e Relais noch  
r Schließschei-  
zeigt. Das  
ation, wie wir  
'1.92 auf dem  
ken haben. Die  
fort schon eine  
nteil der Nie-  
; während die  
die aktive Form  
nchym-Nekrose  
ike Niere zeigte  
lenn wir sahen  
e Parenchym-*

al 23.11.92 la solución parcial del conflicto del agua no había avanzado. Es fascinante el grado de precisión con el que se pueden hacer las previsiones de sucesos de orden psíquico y orgánico comparando la TAC abdominal y la TAC cerebral.

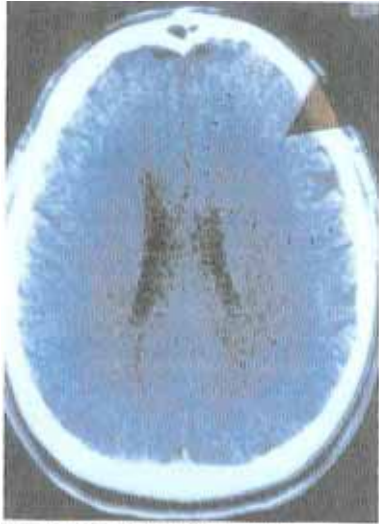

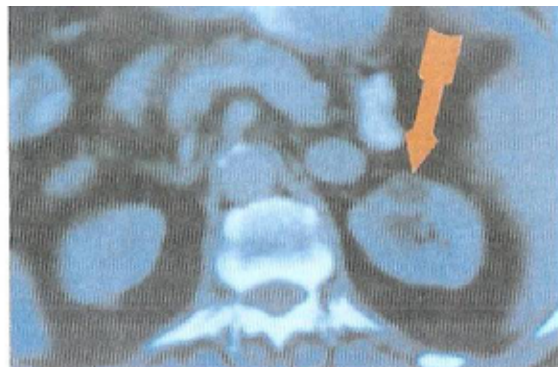
Imagen del 23.11.92

Para ser lo más completos posibles hay que añadir que teniendo la oportunidad de hacer una TAC cerebral se pueden revelar también otros conflictos o sus relés. Aquí, por ejemplo, se ve el relé bronquial en fase PCL, por lo tanto con edema, correspondiente a un conflicto resuelto de miedo en el territorio, que el paciente había sufrido por la muerte de la mujer. Se ve todavía claramente la deformación del cuerno anterior derecho como señal del proceso expansivo del FH hinchado a causa del edema en fase PCL. En el lado orgánico un hallazgo así corresponde a una tos de larga duración y a una denominada inflamación pulmonar que a su vez había sido precedida por una úlcera de la mucosa bronquial en fase de conflicto activo.

Afortunadamente la inflamación pulmonar se diagnosticó como una fuerte gripe y el resto como bronquitis crónica. Tampoco fue descubierta, por suerte, la atelectasia bronquial pasajera. Se ve por este hallazgo lo peligrosa que puede ser la Nueva Medicina en manos de inexpertos que podrían estar inducidos por esas enfermedades superadas hace tiempo a hacer indagaciones, en base a los síntomas residuales, por ejemplo pequeñas atelectasias en el pulmón, para obtener su resultado diagnóstico de "confirmación", lo que sin embargo podría meter al paciente en el pánico. Por contra sabemos que los médicos expertos de la Nueva Medicina saben dar el justo valor de inocuidad a esas muestras.

#### TAC abdominal del 19.2.93

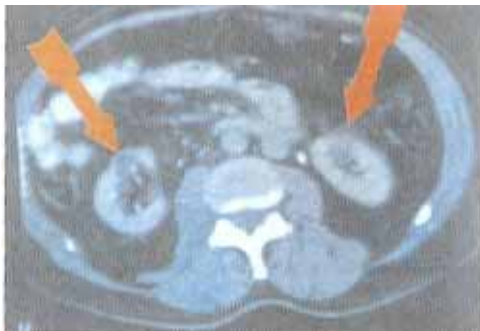
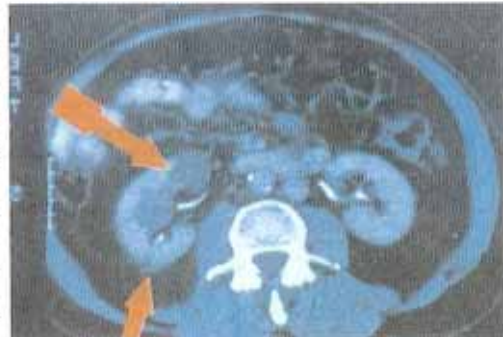Aquí se ve claramente la necrosis del parenquima del riñón derecho en el "nacimiento" del quiste: hinchazón de la cápsula renal, densidad equivalente al agua, es decir, quiste de reciente formación. Se trata ahora de ver si la cápsula renal se pliega permitiendo la presencia de un quiste exofítico o el quiste crece endofíticamente.



Esta imagen en coherencia con las del 10.11.92 entra entre las pruebas más impresionantes de la formación de un denominado quiste renal de una necrosis del parenquima renal, donde el quiste puede "crecer" endofíticamente si permanece pequeña o exofíticamente si se vuelve grande.

La flecha de arriba muestra una vez más muy claramente el “punto de origen” del quiste renal izquierdo exofítico en el lóbulo del parenquima ventral.

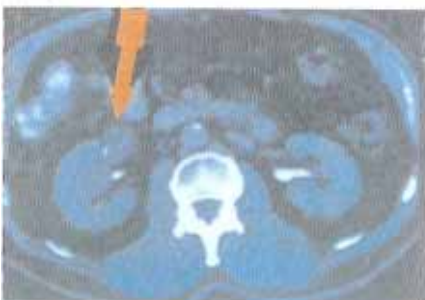
La flecha de abajo indica un pequeño quiste renal nuevo que crece exofíticamente muy cercano a la cápsula, que no habíamos podido ver como necrosis del parenquima renal en las imágenes precedentes.



ausgesproßt ist. Die Nierenkapsel wird hier etwas ausgebeugt auch hier leichte Ausbuckelung der Nierenkapsel durch die (Pfeil).

TAC abdominal del 19.2.93:

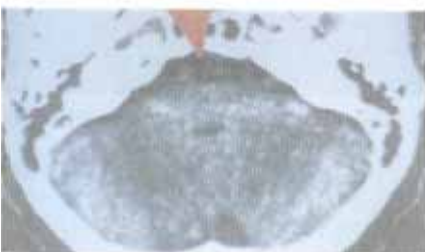
La imagen de arriba muestra el riñón izquierdo: se ve claramente en el estrato más profundo (flecha) la necrosis parenquimática que ahora se está llenando de nueva “masa”, de la que se ha formado el quiste ventral. Flecha a la derecha: también aquí se nota una ligera convexidad de la cápsula renal en correspondencia con la formación del quiste renal (flecha).



Gleich höher Nierenschreibe An der Zyste Kontrast Ausschl

Misma serie de secciones, sección un poco superior.

Quiste renal en avanzado endurecimiento. En el punto de origen del quiste se ve una elevada excreción del medio de contraste (= con la orina).



CCT v Der tralen zeigt Rückbl Luft Form diesen drei A und v

TAC cerebral del 18.2.93

El FH del relé de los túbulo colectores ventralmente a la izquierda muestra ya una evidente regresión, correspondientemente se produce la reparación del órgano en forma de TCB. No sabemos exactamente por qué en este caso la TBC ha durado sólo tres meses, y por qué no se ha casificado todo el tumor, sino sólo una parte. Podría haber una relación con el hecho de que el conflicto ha

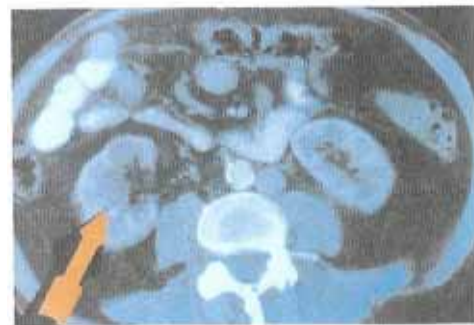
durado mucho tiempo, pero también con las pequeñas recaídas que el paciente sigue teniendo de vez en cuando, cuando se acuerda de su conflicto y entonces suda nuevamente durante una noche.



### TAC cerebral del 18.2.93

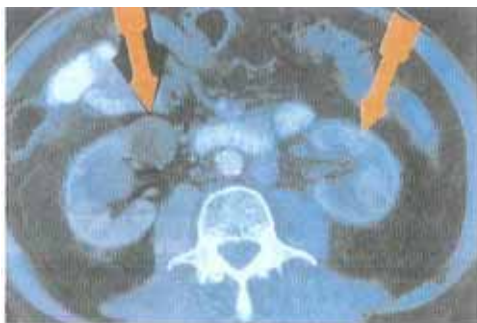
De la comparación de los dos relés renales con la TAC del 10.11.92, ahora se nota un agrandamiento del relé renal derecho (para el riñón derecho, homolateralmente) respecto al relé izquierdo. Es decir, el riñón izquierdo ya ha superado el punto máximo de su fase de reparación, el relé del riñón derecho está formando ahora el edema. La fase de reparación del riñón en este caso no se produce de modo sincrónico para los dos riñones. Todo el proceso de formación del edema, sin embargo, está dentro de ciertos límites, aunque el conflicto del líquido haya estado activo en suspenso durante 47 años (pero de forma reducida) y haya afectado claramente a los dos riñones.

*beiden Nieren-Relais  
(über dem 10.11.92  
des rechten Nieren-  
Niere, nicht gekreuzt)  
Relais. D.h. die linke  
Höhepunkt ihrer Hei-  
len, das rechte Nie-  
re bildet jetzt  
die Heilungsphase bei  
iesem Falle für beide  
Der ganze Vorgang  
lt sich allerdings in  
Wasser-Konflikt 47  
ktiv war (aber eben  
und zwar ganz ein-  
t.*

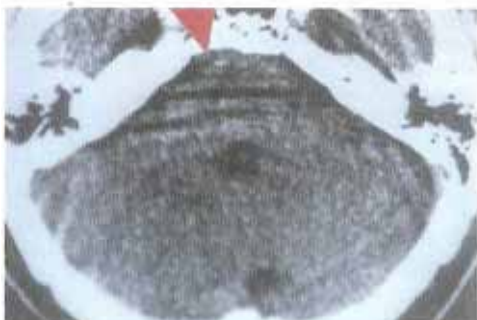


### TAC abdominal del 25.5.93

Imagen de arriba: en la zona donde antes estaba el tumor compacto de los túbulos colectores, ahora se ve (flecha) que la cápsula se ha mantenido y la necrosis parenquimática ya se ha endurecido mucho



*etwas aus. Die Zystenbildung an der ventralen Parenchymli  
induriert weiter, ohne daß sich an der Größe noch etwas änder*



como quiste endofítica. El cáliz renal, por esta razón, se traslada un poco hacia el interior. La formación quística en el lóbulo parenquimático ventral del riñón izquierdo sigue endureciéndose sin modificar su dimensión.

Misma serie de secciones, estrato superior. Vemos que la cápsula del riñón derecho (ver flecha) se ha mantenido y que la necrosis parenquimática ya está muy endurecida como quiste endofítico. Por esta razón el cáliz renal está ligeramente comprimido hacia el interior. La quiste en formación en el lóbulo parenquimal ventral del riñón izquierdo sigue

su proceso de consolidación (endurecimiento) sin variar su dimensión.

TAC cerebral del 26.6.93

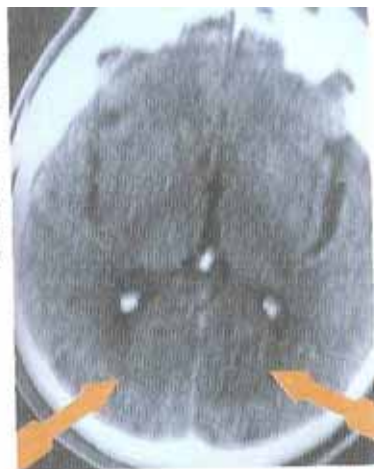El FH a la izquierda ventralmente en el puente para el carcinoma de los túbulos colectores del riñón izquierdo está ampliamente cicatrizado, y con eso el proceso de reparación ha terminado.

Misma fecha, misma serie del 26.5.93

En los dos relés renales, el derecho (para el riñón derecho) siempre es más grande que el izquierdo, es decir, más edematizado, lo que corresponde a la diferente fase de reparación en curso en los dos riñones. Es decir, el riñón izquierdo ha entrado antes en fase de reparación y por lo tanto ha terminado también antes.

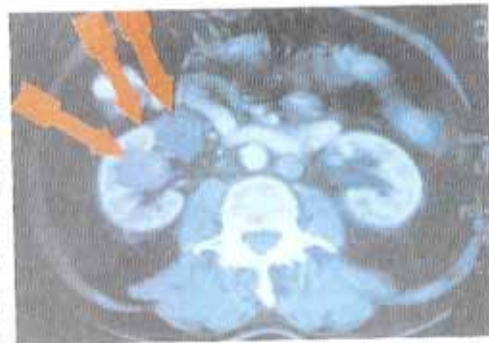siehe Serie v.

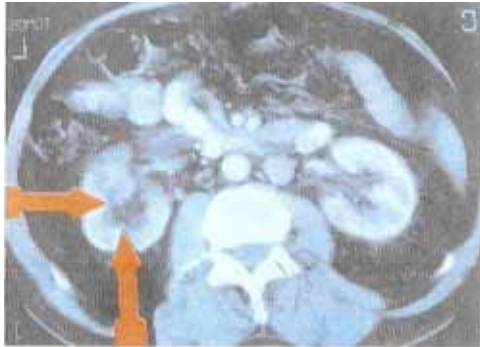ven-Relais ist  
ste für die  
h größer als  
ematisierter,  
ilungsphasen-  
iden Nieren  
nke Niere hat  
Teilungsphase  
auch früher



TAC abdominal del 15.3.94

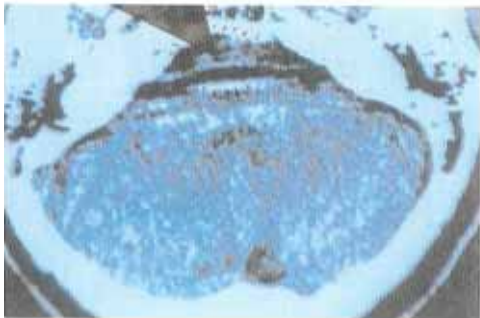
Imagen de arriba: vemos tres flechas arriba. La derecha indica el quiste renal muy endurecido, ya no modificada en su dimensión que en breve se verá envuelta en el proceso de producción de orina. La flecha del medio indica el lóbulo parenquimático ventral; ahora podemos reconocer bien, nuevamente, los contornos de cómo eran originalmente el riñón y el quiste renal. La flecha de abajo muestra el carcinoma de los túbulos colectores que sin embargo ya no está tan duro como antes.





*mehr weiter wachsen. Die Funktion der Niere ist erhalten.*

Misma serie de estratos de la misma fecha: en este nivel de estrato vemos muy bien que durante ese tiempo la necrosis central en caseificación ha creado un pasaje hacia la pelvis renal. No hay que creer que el tumor sigue siendo caseificado, pero naturalmente tampoco seguirá creciendo. La función renal se mantiene.



TAC cerebral del 14.3.94

El FH en el relé de los túbulos colectores para el riñón izquierdo totalmente cicatrizado todavía es reconocible en los contornos.

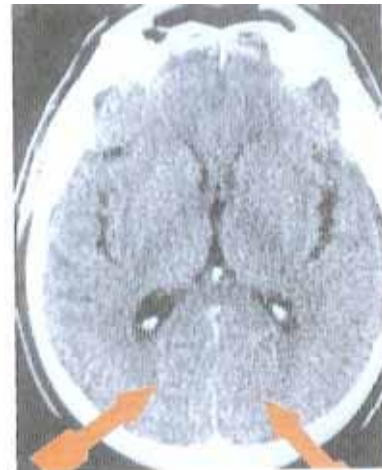
Misma fecha:

Los dos relés renales han cicatrizado.

A partir de esta alteración cicatricial se puede reconocer sólo a duras penas que ahí ha pasado algo en el pasado. La investigación minuciosa llevada a cabo por la Nueva Medicina puede volverse difícil si no se dispone de una serie tan buena de TAC como en este caso, en el que hemos podido seguir sistemáticamente el crecimiento endofítico del quiste en el riñón derecho.

Como residuo a la derecha permanece solo un pliegue mínimo del tejido parenquimático dentro de la parte ventral de la pelvis renal derecha.

Cualquier observador imparcial considerará, sin embargo, normal una cosa así, por cuando a menudo en la TAC vemos modificaciones de tipo cicatricial que seguidamente no conseguimos documentar en la TAC del órgano porque la fase PCL se ha concluido sin haber llegado, por ejemplo, a un quiste renal exofítico.



Observación final

El caso de este paciente es fascinante por el hecho de que nos da la posibilidad de demostrar toda la gama de las llamadas enfermedades urológicas y nefrológicas y eso prácticamente en “condiciones no contaminadas”. El paciente tenía

1. un carcinoma de los túbulos colectores,
2. una albuminuria con síndrome nefrótico,
3. una tuberculosis renal
4. necrosis del parenquima renal,
5. una hipertensión nefrótica
6. una glomerulo-nefritis,
7. quistes renales endurecidos exofíticos y endofíticos, que han retomado la función del riñón,
8. normalización, como habíamos supuesto por la hipertensión con valores típicos de la edad sin fármacos,
9. normalización como habíamos supuesto del síndrome nefrótico.

Todas estas muestras que normalmente representan un compendio urológico-nefrológico de casi todas las enfermedades involucradas, están basadas en dos conflictos que han durado durante 47 años. Lo fascinante de este caso no es sólo el diagnóstico, sino también el desarrollo, por cuanto tenemos a nuestra disposición una serie en secuencia de TAC abdominales y cerebrales que nos permiten seguir el caso muy detalladamente. En general es difícil encontrar pacientes que, como este, tenga la autoridad de ser realmente el “jefe” del proceso.

A pesar de las condiciones óptimas, para la mayoría de los pacientes habría sido difícil hacerlo (nuestro paciente conocía la Nueva Medicina ya antes del diagnóstico) porque un “paciente normal” habría caído en el pánico.

Así tenemos un caso donde a causa de dos conflictos se han visto afectados los dos riñones y se puede seguir un proceso de reparación del mejor modo.

## **21. LA LEUCEMIA – LA FASE DE REPARACIÓN TRAS EL CÁNCER DE HUESOS**

### **21.1. Introducción**

Algunos lectores, a los que les ha sido diagnosticada leucemia, quieren saber qué es la leucemia; otros creen que ya lo saben porque han leído mucho al respecto (de medicina oficial).

La mayor parte de los pacientes, que desde hace ya tiempo están involucrados en esta cuestión, tienen en común el hecho de pensar solamente en los valores “hemáticos”. Si por ejemplo, se les pregunta como están, a menudo la respuesta es: “Bien, gracias, mis leucocitos han bajado a 50.000 por lo que me ha dicho el médico”.

La medicina oficial no sabe lo que es la leucemia. Ni conoce las causas. Sin embargo cree que es maligna y que si no se trata produce la muerte. El tratamiento sintomático de la medicina oficial consiste en la quimio"terapia". La mortalidad es muy alta.

Solamente la leucemia linfática de los niños, que en le pasado no se trataba por ser inocua, puede dar algún resultado positivo con la quimio (poca).

El término "leucemia" deriva del griego clásico y significa "sangre blanca", significando que en la sangre hay más glóbulos blancos de lo normal. Además no se trata de los leucocitos normales, sino de formas inmaduras, denominadas "blastos".

Todas las células sanguíneas, también las denominadas "eritrocitos", se producen en la médula ósea, y precisamente por división de las denominadas "células estaminales" de la médula ósea.

Aunque los blastos, a diferencia de sus células madres, las células originarias, no pueden seguir dividiéndose y a los pocos días se metabolizan en el hígado o se reelaboran como proteínas, para los médicos tradicionales los leucoblastos son muy malignos. Incluso se cree en las "metástasis leucémicas" y los "infiltrados leucémicos".

Existen diferentes formas de leucemia. La leucemia linfática, la leucemia mieloide y la leucemia monocítica. Hoy sabemos que estas formas pueden alternarse entre ellas. Desde el punto de vista del desarrollo están las leucemias agudas y crónicas.

Según la medicina oficial existen también las denominadas "leucemias aleucémicas", expresión con la que se entienden las leucemias que presentan blastos en la médula ósea, pero no en la sangre periférica.

Se cree que todo esto no tiene nada que ver ni con la psique ni con el cerebro.

Se sostiene que la leucemia es una enfermedad de la médula ósea puramente sintomática.

Bajo este aspecto, totalmente hipotético, la terapia de la medicina oficial intenta disminuir el número de los leucoblastos.

Esto se obtiene "exitosamente" mediante venenos celulares a expensas de la médula ósea. Si la médula ósea o las células estaminales se recuperan, se aplica la siguiente dosis de quimio suponiendo que así se destruye los leucoblastos malignos.

El denominado "transplante de médula" parte de la conjetura hipotética de que, cuando se ha irradiado la médula de todo el esqueleto con una dosis que mata al órgano, lo único que se puede hacer es inyectar nuevas células estaminales "compatibles" en el sistema sanguíneo, que entonces (según la hipótesis) encontrarán el camino hacia la médula ósea destruida, se insertarán y producirán leucocitos ya "normales".

Sin embargo todavía no se ha podido probar que ni siquiera una única célula estaminal extraña haya arraigado en la médula ósea o que los destinatarios de la médula ósea tengan en ese momento el grupo sanguíneo (que comprende 150 subgrupos cada uno con factores específicos) del donante. Incluso se sigue creyendo y haciendo como si todo esto fuese correcto.

Si un paciente sobrevive a semejante “transplante de médula ósea”, es sólo porque por algún motivo no ha recibido la dosis entera de radiaciones que matan el órgano.

Entonces las células estaminales propias comienzan nuevamente en un cierto punto a producir. Esto se vende como un éxito terapéutico.

Los hechos no se comprueban.

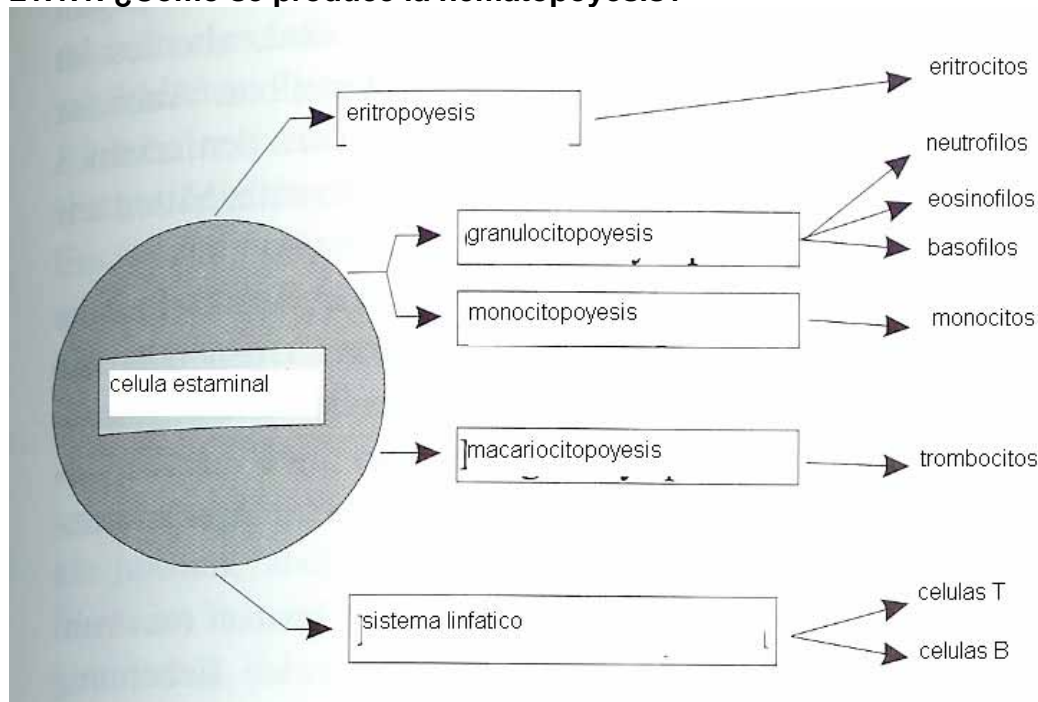
Pero las conclusiones y las consecuencias terapéuticas a las que se relaciona están equivocadas totalmente. Además la medicina oficial no encuentra ninguna explicación respecto a las causas de la leucemia, y en general lo que hace son pseudoterapias.

Los de la Nueva Medicina tenemos confianza con la leucemia porque:

- a) sabemos sus causas y su desarrollo
- b) reconocemos su sentido biológico y
- c) sabemos que la leucemia forma parte del programa especial, biológico y sensato más frecuente que conocemos.

Seguidamente expondremos la visión detallada de la Nueva Medicina, con la que podemos incluso comprender los errores realizados hasta ahora.

### 21.1.1. ¿Cómo se produce la hematopoyesis?



El esquema anterior nos muestra que todas las células sanguíneas derivan de la misma célula estaminal (“pluripotente”). Esta célula estaminal se encuentra en la médula ósea, el lugar donde se forma la sangre de nuestro organismo. Llamamos hematopoyesis a todo el proceso de formación de la sangre.

Actualmente todavía no hay unanimidad de opiniones sobre donde y de qué se forman los linfocitos. En cualquier caso los linfoblastos se originan en la médula

ósea. Los linfocitos se originan por fuerza en el sistema linfático, es decir, en el bazo y los linfonodos (algunos mantienen erróneamente que también en el timo), pero derivan de las células estaminales emigradas de la médula ósea.

No existe concordancia alguna sobre el origen evolutivo de la hematopoyesis. Desde el segundo al octavo mes de embarazo la formación de la sangre se produciría primero en el hígado y después en el bazo, que seguidamente se verían sustituidos definitivamente por la médula ósea en la función de producción de sangre. Pero se supone que en los períodos en los que la médula ósea no puede producir sangre, el hígado y el bazo lo pueden sustituir nuevamente en esa función. Es lo que se ha imaginado hasta ahora.

Sostengo que en algunos puntos eso no es correcto. En la hematopoyesis, durante la primera fase del embarazo, se producen los "eritrocitos fetales", es decir, células de la hoja embrional interna. Estas no son idénticas a los eritrocitos mesodérmicos posteriores, cuya formación siempre ha sido función de la hoja embrional media, en el primer período de 3-4 semanas, como sigue produciéndose hoy en día. El bazo y los linfonodos son órganos de la hoja embrional media. Es fácil imaginar que podrían o pueden formar células estaminales. Por el contrario no me lo puedo imaginar en el caso del timo y el hígado, dos órganos de la hoja embrional interna.

En teoría es posible que las células estaminales emigren a un órgano endodérmico, dado que en cada órgano también han emigrado los vasos sanguíneos de origen mesodérmico, pero me cuesta imaginármelo por lo que respecta a la determinación de la función. También es improbable que el hígado retome su vieja función fetal de las primeras tres semanas del período embrional. Si lo hiciese tendríamos eritrocitos totalmente diferentes (los denominados "eritrocitos fetales").

Sea como sea, se trata de una discusión puramente académica. Y también la cuestión de si todas las células sanguíneas se forman en la médula ósea o los linfocitos en el tejido linfático, es irrelevante para nuestra observación, dado que la médula ósea y los linfonodos se encuentran muy cercanos, tanto respecto a la localización del Foco de Hamer en el cerebro como en la localización a nivel orgánico.

Todas estas células sanguíneas que derivan de células estaminales pueden ser producidas en un número excesivo, y hasta ahora ningún examen que haya encontrado –ni hay modo de saber– que este número excesivo sea de naturaleza provisional y que la función de estas células producidas en demasía se reduzca en su mayor parte. Dado que, como ya hemos visto en los leucocitos de naturaleza morfológica normal en la leucemia, el organismo actúa siempre de forma que estén disponibles leucocitos normales en un número suficiente, sin importar los blastos que estén presentes.

Por lo tanto encontramos:

Una eritrocitemia                      con demasiados eritrocitos

Una leucemia mieloide	con demasiados granulocitos o mieloblastos
Una leucemia monocítica	con demasiados monocitos o monoblastos
Una leucemia linfática	con demasiados linfocitos o linfoblastos
Una trombocitosis	con demasiados trombocitos (muy rara, hasta ahora no se ha considerado peligrosa).

Por lo tanto en la leucemia, además de la multiplicación de los leucocitos, también se produce la multiplicación de los eritrocitos, la eritrocitemia, denominada brevemente también eritremia, que se considera patológica. En realidad ésta representa sólo la fase de reparación de la sangre roja, si al final de la anemia se han originado una eritremia y una leucemia gracias a la solución del conflicto de desvaloración de sí.

Al mismo tiempo, como sucede normalmente al menos por un breve tiempo al final de cada proceso de reparación, se llaman panpolicitemia, lo cual se considera también patológicamente por la medicina oficial y por eso se cura con citostática, todo ello debido a la gran ignorancia de las causas.

He hecho este excursio sobre las actuales convicciones de la medicina oficial sólo para que, de alguna manera, podáis valorar y clasificar mejor los diagnósticos. En realidad tenéis que saber que son insensatas en sí mismas y todavía se vuelven más insensatas en su significado de pronóstico, dado que no se conocen las causas. Claramente, si se observa un hecho sin ver el contexto causal, entonces cada exceso o defecto parece patológico.

En realidad no se puede considerar todavía normal una fase de reparación, pero no se puede considerar tampoco completamente rara. En línea general todo proceso de curación es un suceso muy sensato y gradual. Siempre se ha intentado distinguir una presunta enfermedad de modo puramente morfológico basándose en un exceso o carencia de algún supuesto tipo de células; incluso se ha supuesto que la enfermedad cambiara en el interior de la misma persona (pasando de leucemia mieloide a leucemia de los linfoblastos o viceversa), sosteniendo que había que “renormalizar” la situación a la fuerza.

Se pensaba que había que intervenir en lugar de esperar pacientemente hasta que, tras la larga aridez de la médula ósea por la fase de conflicto activo con reducción de la médula ósea, la excesiva producción de células con escasa efectividad disminuya en la fase de reparación y la médula ósea, igual que antes, volviese a producir sólo células “normales”.

Pero para este propósito se tendría que saber, lo primero de todo, que la leucemia es una fase de reparación positiva. Y también qué es una vagotonía de reparación y qué dicen las cinco leyes biológicas de la Nueva Medicina. Pero es todo lo contrario, pues desde hace casi dos decenios éstas son silenciadas y boicoteadas.

### **21.1.2. ¿Qué es la leucemia para la Nueva Medicina?**



Respuesta: la leucemia es la segunda fase (fase de reparación) de un programa especial, biológico y sensato de la hoja embrional media (mesodermo) y justamente del denominado “grupo de lujo” directo de la médula cerebral. “Grupo de lujo” porque aquí el sentido biológico está al final de la fase de reparación en lugar de estar en la fase activa, como en todos los otros grupos.

### **21.1.3. ¿Qué prevé todo el programa especial, biológico y sensato?**

Respuesta: Osteólisis (atrofia ósea) en la fase de conflicto activo y reconstitución del hueso (que se vuelve más fuerte y sólido que antes) en la fase de reparación. También se ven modificados los valores de la sangre y del suero, cuyos síntomas relativos se habían interpretado erróneamente hasta ahora como “enfermedades” independientes.

#### **21.1.3.1. ¿Qué síntomas vemos en la fase de conflicto activo?**

Respuesta:

- Osteólisis = reducción, descalcificación ósea = atrofia de los huesos = osteoporosis.
- Cerebralmente: FH en la médula cerebral en configuración concéntrica.
- Psíquicamente: conflicto de desvaloración de sí generalizada (niño o anciano).
- O alteración vegetativa específica: simpaticotonía, alteración del sueño, pérdida de peso, extremidades frías, pensamiento continuamente fijado en el conflicto.
- Reducción al mínimo de la resistencia de las partes esqueléticas osteolizadas.
- Panmielotisis avanzada:
  - a) Anemia
  - b) LeucopeniaProgresiva reducción de la eficiencia a causa de la anemia.

#### **21.1.3.2. ¿Qué síntomas vemos en la fase de conflicto resuelto?**

Respuesta: Tras la solución del conflicto (CL) el organismo pasa a la fase de reparación vagotónica, en este caso a la fase de reconstitución del hueso (recalcificación). Se manifiestan, uno tras otro, los siguientes síntomas:

1. Expansión vagotónica de los vasos sanguíneos y linfáticos. El diámetro de los vasos sanguíneos, que se habían estrechado en la fase precedente de simpaticotonía, aumenta de 3 a 5 veces. Por el factor pi griego  $\times r^2$  ( $r$  = mitad del diámetro) el volumen de los vasos aumenta. Dado que al inicio de

la fase de reparación el número de eritrocitos y leucocitos a disposición todavía no ha aumentado respecto a número que había antes de la conflictolisis, el volumen se tiene que retomar con suero sanguíneo. Por eso los valores de la hemoglobina, eritrocitos y leucocitos (incluido el valor de los trombocitos) desciende proporcionalmente, aunque en realidad el número de las células sanguíneas no ha disminuido ni en una sola célula. Llamamos a este fenómeno la “pseudo-anemia mecánica”, que parece muy dramática, pero que en realidad no lo es.

2. Después de una/tres semanas se verifica un aumento de los leucocitos, en su mayoría blastos, es decir, la denominada leucemia.
3. Después de otras 3-8 semanas (según la duración de la fase CA y por lo tanto también de la extensión de la osteólisis ósea de modo correspondiente a la masa conflictiva) vemos un aumento de los eritrocitos, hasta llegar a la eritremia.
4. Gran cansancio, delgadez extrema, buen apetito. El cansancio (a menudo con un poco de fiebre) se ha considerado hasta ahora como signo de una enfermedad separada (gripe, etc).
5. Los dolores óseos por la dilatación del periostio (“hinchazón del periostio”) a causa de la acumulación de callo.
6. Tendencia a hemorragias por los vasos dilatados y la sangre muy diluida.
7. Recalcificación de la zona ósea osteolizada (que se vuelve más sólida que antes).
8. Ídem en el caso de reumatismo articular agudo (osteólisis en cercanía de articulaciones).
9. Ídem en el caso de cifosis, cifoescoliosis.
10. Ídem con espondilitis anquilosante (Bechterew).
11. Ídem con osteosarcoma.
12. Ídem con fractura ósea con DHS.

¿Qué significa eso? En todos estos síntomas enumerados la leucemia siempre es un síntoma de acompañamiento del cuadro hematológico periférico o por lo menos de la médula ósea, siempre que no se encuentren los denominados “blastos” en el cuadro sanguíneo periférico y únicamente en la fase de reparación.

La leucemia, la suerte de la leucemia, es realmente el síntoma más frecuente de la medicina que se conoce. El nivel de los leucocitos periféricos (12.000 o 300.000) depende de una reacción individual y no tiene ningún significado particular.

## **21.2. La leucemia aguda y crónica**

La leucemia entra dentro de los programas especiales, biológicos y sensatos del mesoderma, de la hoja embrional media. No es una enfermedad en sí misma, sino el proceso de reparación de una fase precedente de reducción de la médula ósea. También después del daño de la médula ósea, por ejemplo a causa de tratamientos radiactivos, se manifiesta una leucemia en la fase de reparación. Seguidamente hay que discutir brevemente este hecho; aquí hablaremos

esencialmente de la leucemia que encontramos en la fase de reparación de un programa especial, biológico y sensato tras un conflicto de desvaloración de sí. Durante este tiempo he estudiado muchos cientos de leucemias en mis pacientes y he encontrado lo siguiente:

### **21.2.1. La regla de la leucemia.**

1. A toda fase leucémica le precede una fase leucopénica en la que encontramos muy pocos glóbulos blancos.
2. En toda fase leucémica el número absoluto de leucocitos normales siempre está en valores normales. El mayor número se da sobretodo por los denominados blastos, que son leucocitos no maduros.
3. La fase leucopénica anterior a la leucémica es equivalente a la fase de conflicto activo de un conflicto de desvaloración de sí y de una osteólisis ósea en la esfera orgánica. Con la conflictólisis de esta desvaloración se vuelve a poner en actividad la hematopoyesis de los leucocitos y de los eritrocitos, hasta ese momento escasa: la de la sangre blanca, de los leucocitos, se produce muy rápidamente, la de la sangre roja, de los eritrocitos y de los trombocitos, con un retraso de 3-8- semanas. Llamamos a este fenómeno "retraso de la eritropoyesis".
4. El síntoma "leucemia" no se presenta exclusivamente como fase PCL de un programa especial, biológico y sensato tras un conflicto de desvaloración de sí. Tras la irradiación de la médula ósea que se produce tras un bombardeo atómico o un accidente nuclear (Hiroshima, Nagasaki, Chernobyl), vemos el síntoma "leucemia" como signo de un intento de reparación de la médula ósea. No sé si en ese caso también está presente un edema cerebral generalizado. La anemia inicial era la consecuencia directa de la exposición a la radioactividad.
5. La fase más peligrosa de la leucemia es la fase inicial. Con la dilatación de los vasos la anemia aumenta (sólo proporcionalmente por efecto numérico a causa de una mayor dilución con suero, no de modo absoluto), disminuye netamente el número de los glóbulos rojos, que ya antes habían descendido a valores bajos, a causa de la anemia "real" de la reducida producción de glóbulos rojos; una vez más repetir, como ya hemos dicho, que sólo proporcionalmente, aunque ningún glóbulo rojo desaparezca del sistema. El paciente se siente extremadamente cansado, y el médico encargado de la curación normalmente difunde el pánico.

#### **Nótese:**

**Hasta los 5g% de hemoglobina, 1,5 millones de eritrocitos y 15% de hematocrito no hay motivos para el pánico, es todo normal. Si los valores en encuentran por debajo, hay que consultar a un médico de la Nueva Medicina, y eventualmente permanecer en cama en reposo. Si los valores descienden por debajo de 3g% de hemoglobina, sin caer en el pánico, se puede considerar la posibilidad de una transfusión de sangre.**

6. El peor pánico que se causa al paciente, a menudo por el médico, es el “conflicto de herida y de hemorragia”. A menudo el paciente, por el pánico al “cáncer de sangre”, vive a nivel puramente mental un conflicto de hemorragia o de la sangre, lo que el subconsciente no consigue distinguir de una hemorragia real. Sólo por este motivo los trombocitos, que por la dilución normalmente son entre 50.000 y 70.000, descienden a valores más bajos. A causa de esta trombopenia (bajo número de las plaquetas) el paciente fácilmente sufre hemorragias reales. El pánico aumenta: “Usted necesita de una transfusión de trombocitos”. Las transfusiones de sangre, que el subconsciente no consigue distinguir de las hemorragias, inicia el círculo vicioso del que muchos no consiguen salir jamás.
7. La “suerte de la leucemia” consiste en el hecho de que ésta es ya la fase de reparación, es decir, que en ese punto el conflicto, forzosamente, está ya resuelto. Si el paciente conoce las correlaciones o si se comporta de modo juicioso y tranquilo, como un animal seguro de su instinto, entonces en la mayor parte de los casos casi no sucede nada. Conozco 500 casos de pacientes con leucemia que “han comprendido”. Están todos bien. Incluso cuando sufren una recaída del conflicto y consecuentemente tienen de nuevo una fase leucémica, ya no caen en el pánico. La tasa de mortalidad no es superior a la de las personas “normales”.
8. Prácticamente ningún médico se deja tratar con quimio, y mucho menos en el caso de la leucemia. Ningún médico se dejaría hacer un denominado trasplante de médula ósea, porque es una locura total. Sin embargo y por desgracia, muchos médicos se dejan asustar. La leucemia linfática en los niños se considera el único “éxito” de la medicina oficial, porque de hecho requiere poca quimio. De hecho hasta hace 30 años a estos niños no se les trataba gracias a la “inocuidad” de esa forma leucémica. Se curaban totalmente de modo espontáneo. Este “grupo estandarizado” es un puro engaño. Por “grupos estandarizados” se entienden los casos elegidos y reagrupados en base a diferentes criterios, por ejemplo un grupo constituido arbitrariamente según la edad o la reacción a la quimio.

No quiero esconder que en 1984, cuando se publicó el folleto “Cáncer, enfermedad del alma”, todavía creía que la leucemia era una enfermedad viral. Durante este tiempo mis casos me han enseñado mejor. La leucemia es la segunda parte de un programa especial, biológico y sensato, Dado que, como sé certeramente, ahora tenéis muchas preguntas en la boca, quiere anticipar la discusión sobre los dogmas actuales de la medicina actual.

### **21.3 La leucemia según la medicina oficial**

Los dogmas de la medicina oficial y de los que reivindican el monopolio de tal medicina son muy contradictorios.

Se cree que las células de la médula ósea, que forman los glóbulos blancos, las denominadas “células estaminales”, están “degeneradas”, es decir, producen

glóbulos blancos salvajemente y sin método, y con los fenómenos concomitantes y las denominadas “metástasis leucémicas”, que a su vez pueden producir cáncer del órgano de tipo habitual y arruinar el organismo.

Se cree que el tipo de leucemia puede cambiar, es decir, que la leucemia monocítica o la linfática y la mieloide pueden transformarse una en otra.

Se cree también que la denominada leucemia aleucémica y las leucémias leucémicas pueden alternarse en el mismo paciente. La opinión de la medicina oficial es que ni la psique ni el cerebro ni los huesos están involucrados.

Los médicos tradicionales admiten honestamente, cuando se habla a solas con ellos, que no saben nada.

Un médico jefe de la clínica infantil de Colonia quería hacer creer a un paciente que hoy en día se puede salvar la vida de los pacientes enfermos de leucemia hasta en un 90% según las estadísticas. Respuesta del padre: “Pero doctor, veo que aquí en la clínica las cosas son diferentes. No veo ni mucho menos que ni el 10% sobreviva; y con la edad de mi hijo (9 años) no sobrevive ni uno”. El doctor: “Sí, bueno, con esa edad no, naturalmente”.

Y sin embargo continuamente se experimentan nuevos tratamientos químicos, los cuales ningún médico aplicaría a su hijo. Y a nadie se le pasa por la cabeza la consecuencia obvia de que las diferentes edades de los niños tienen, por ejemplo, diferencias psíquicas, justamente condicionadas por el desarrollo. ¿De verdad es tan difícil tener en cuenta las diversidades que el médico ve en los propios niños y aplicarlas en su tratamiento? Un lactante no es un niño y un niño no es un adolescente.

Apenas se interviene en el proceso de curación, por ignorancia o por maldad, con la intoxicación química y las irradiaciones de cobalto, dañando de forma duradera la médula ósea y las gónadas, se multiplican las posibilidades de conflicto y de complicaciones, porque la médula ósea, además de la depresión de la hematopoyesis causada por el conflicto, tiene que hacer frente también a daños muy graves de intoxicación de las células estaminales.

Querer curar a una persona enferma debilitándola todavía más, vaya una ignorancia cínica.

Especialmente insidiosos para la “autoestima” son los efectos que se provocan con la castración radiológica o toxicológica de los pacientes.

Imaginemos un ciervo (perdonad por el ejemplo, queridos lectores), que haya sido castrado y a pesar de eso tenga que reconstruir su autoestima original. Es algo imposible. También la defensa de lo que hasta entonces había sido su territorio se vuelve imposible. Si ya antes, por cualquier motivo, había sufrido una desvaloración de sí mismo, ahora este conflicto se refuerza, se potencia.

En las personas sucede lo mismo. Sólo una medicina ignorante, que cree que tiene que tratar sintomáticamente las enfermedades en base a los síntomas, puede practicar este “diagnóstico celular” primitivo y altisonante, sin tener en consideración la psique y el cerebro del paciente.

Cuando era estudiante todavía se enseñaba que los pacientes, enfermos de leucemia, siempre tenían el mismo tipo de células, es decir, una leucemia linfoblástica, una leucemia mieloblástica, indiferenciada, promielocítica,

monoblástica, etc. Se ha visto que todo esto era erróneo, como bien se puede leer hoy en cualquier libro. Los tipos de células cambian. Sobre el porqué es así, yo tampoco puedo dar otra cosa mas que suposiciones. Y precisamente sostengo que depende de la constelación del conflicto y de la localización de la osteolisis que se deriva. Lo único que no se entiende es porque este conocimiento, que hoy en día es patrimonio común, no ha obligado a los hematólogos y a los oncólogos a cambiar de idea. Dado que si una “célula estaminal enloquecida” causase la leucemia, sería difícil comprender porqué esta célula estaminal tiene que producir células hijas siempre diferentes.

Estos dogmas de la medicina oficial no son un sistema, como quieren hacer creer sus defensores, sino un “no sistema”, el “nuevo vestido del rey”, en el que todos creen y que nadie ha visto, igual que las células cancerosas que nadan en la sangre, pero que jamás nadie ha encontrado y de las que, a pesar de ello, todos tenemos que creer que producen las denominadas “metástasis”, y que estas últimas, histológicamente, son siempre de naturaleza totalmente diferente, incluso como si derivasen de hojas embrionales diferentes: una insensatez que corta la respiración.

Bajo el perfil terapéutico todavía no se ha reconocido estadísticamente la superioridad de un fármaco con respecto a otro. Cuando sale uno nuevo al mercado, todos se echan encima. Los pobres pacientes se tratan incluso con inyecciones o infusiones intralumbares de quimio. Y naturalmente ningún medio puede ayudar, porque sólo se curan los síntomas, en lugar de estudiar la causa y tratar de un modo consecuente. De hecho la causa es una desvaloración psíquica de sí mismo. Y cuando ya se está en vía de curación, la autoestima se aniquila nuevamente con la violencia de un rayo con el diagnóstico de “leucemia”. ¿Qué generación de médicos tenemos, que ninguno de ellos ha sido capaz de entenderlo?

Es humillante que los que una vez fueron mis colegas no conozcan bien la diagnosis corporal.

En ninguna clínica universitaria alemana para enfermos de leucemia se realizan TAC cerebrales, eso por no hablar de las radiografías del sistema esquelético. Cuando, una vez, pedí a la Universidad de Bonn una TAC, los médicos se limitaron a mover la cabeza pensando para qué quería hacer una prueba tan poco común e inútil.

Es además asombroso que entre miles de especialistas jamás ninguno haya pensado que el transcurso patológico de la leucemia no es el de un enfermo, sino el de un convaleciente. Las distintas inervaciones vegetativas como la simpaticotonía o vagotonía no interesan a los médicos “modernos”. Estos brujos del bosque te miran de arriba abajo con total desprecio, ellos que jamás se han ocupado de otra cosa que de estos aspectos y de cuestiones psíquicas.

### **21.3.1. Contra el caos de los dogmas de la medicina oficial**

1. Las células inmaduras, los denominados blastos, que son transportados en la sangre, si fuesen células cancerosas reales deberían mostrar otras

mitosis. Pero, como es evidente, no lo hacen. Dicho esto falta el criterio sostenido dogmáticamente por la medicina oficial respecto a la célula cancerosa, es decir, la que puede multiplicarse por división celular.

2. En ninguna parte del cuerpo encontramos “metástasis de masas tumorales de leucocitos”, que derivarían en leucocitos emigrados y tendrían la capacidad de dividirse.
3. A pesar de eso, las masas tumorales reales, por ejemplo los adenocarcinomas pulmonares que pertenecen a la hoja embrional interna, se llaman tranquilamente “metástasis leucémicas”. Esto es totalmente absurdo porque, ¿cómo podrían los blastos de la hoja embrional media, que como bien sabemos gracias a los blastos marcados radioactivamente, no tienen división en el cuerpo, pues bien, cómo podrían producir a placer, sólo porque el dogma lo dice, el cáncer de la hoja embrional interna o externa? Es una convicción realmente absurda: el ratón que genera un elefante.
4. Jamás nadie ha visto morir a una persona a causa de los blastos, incluso cuando tenía muchos. Porque los blastos desaparecen tras unos pocos días, metabolizados. En cientos de pacientes que, según mi consejo, no han dejado que los tratasen, los leucoblastos presentes en elevado número en la fase de reparación, al final de esta vuelven a los valores normales espontáneamente y sin el mínimo problema o complicación. En realidad el paciente tiene estos valores “normales” de leucocitos “normales” durante toda la fase leucémica.
5. Aunque la sangre todavía tiene muchos blastos, los leucocitos “normales” restantes están presentes casi siempre en número suficiente para estar preparados para la vagocitosis de las bacterias. ¿Cuál es entonces el motivo por el que molestan los blastos? No son otra cosa que mercancía excedente defectuosa e inocua, totalmente inocua.
6. Los fenómenos observados en los blastos concuerdan con la Nueva Medicina por cuanto los leucoblastos, que nadando en la sangre se separan del cerebro por lo que respecta a los nervios, no pueden tener tendencia a la mitosis.
7. También es insensata la historia de que los blastos “obstruirían” los vasos sanguíneos, dado que los vasos sanguíneos en esta fase se dilatan al máximo. Los blastos no podrían obstruir un vaso sanguíneo, ni por asomo, ni siquiera en una situación normal.
8. Si ya las “pruebas negativas” son irrefutables y se pueden prolongar casi hasta el infinito, estoy en la feliz condición de poderos mostrar pruebas positivas sin límite, porque cada caso tiene que tener un transcurso como el que sigue:
  - a) Todo paciente leucémico tiene que haber sufrido precedentemente un conflicto de desvaloración de sí mismo con DHS, con sucesiva fase de conflicto activo y simpaticotonía. Todo paciente tiene que haber alcanzado la conflictolisis (CL), pues de otro modo no tendría leucemia, dado que la fase leucémica es el síntoma por excelencia de la fase de reparación.
  - b) Todo paciente debe tener un Foco de Hamer más o menos circunscrito (generalizado en los niños) en la zona de la médula del

neocéfalo y justo en el punto que pertenece a la parte esquelética relativa al contenido conflictivo. (Véase el esquema en la tabla “psique-cerebro-órgano” bajo osteolisis). En cada paciente con leucemia el Foco de Hamer en la médula tiene que ser edemizado como signo de curación en curso de la parte esquelética afectada.

- c) Todo paciente, durante la fase de conflicto activo (fase CA) muestra osteolisis del sistema óseo o (en los casos menos graves) del sistema linfático, con, al mismo tiempo, depresión de la hematopoyesis de la sangre, tanto blanca como roja. Si tiene lugar la conflictolisis entonces las osteolisis se recalcifican con fuerte hinchazón del tejido óseo y fuertes dolores por la dilatación del periostio. Tras la conflictolisis, al comienzo de la fase PCL, se produce nuevamente la hematopoyesis con mucha intensidad. Desde el principio se producen leucocitos (en parte blastos) en cantidad excesiva y en su mayor parte no utilizables. Tras el habitual retraso de 4-6 semanas de la eritropoyesis se pone en marcha análogamente la producción de eritrocitos y de trombocitos, también aquí desde el principio con un gran número de células de calidad inferior, por ejemplo eritrocitos con capacidad reducida de absorción de oxígeno. Por este motivo se produce una “anemia retardada” con leucemia al mismo tiempo entre la conflictolisis y la normalización de la sangre roja. A propósito de esto hay que saber que desde el momento de la conflictolisis se producen más eritrocitos, pero que éstos sólo se vuelven numéricamente importantes a continuación (pseudanemia mecánica).

- d) Todas las comprobaciones del número de células presentes en la sangre periférica en la fase leucémica se realizan de un modo objetivamente erróneo, por el simple motivo de que los médicos tradicionales no reconocen que la fase vagotónica es una fase cualitativamente muy particular. No toman cuenta de que en la fase vagotónica los vasos sanguíneos periféricos tienen un notable aumento de volumen respecto a la fase simpaticotónica o normotónica. El hematocrito, por ejemplo, es el cociente derivado de la relación volumen de los eritrocitos/suero sanguíneo total. Normalmente se tiene el 45% de células sanguíneas y el 55% de suero.

Esta relación, sin embargo, cuadra sólo si el volumen de los vasos se puede considerar en cierta medida igual o comparable respecto al de otros pacientes. Pero no es así. Tenemos que poner el hematocrito en relación con el volumen total de la sangre que se encuentra en circulación, lo que es equivalente a la cantidad absoluta de los eritrocitos en la sangre periférica. Sólo así se puede hacer una comparación.

Si por ejemplo un niño “enfermo” de leucemia, o un niño “convaleciente”, tiene un número de eritrocitos de 2,5 millones por mm<sup>3</sup> (milímetro cúbico), pero a causa de los vasos muy abiertos tiene un volumen sanguíneo doble en la periferia, entonces en



realidad en sentido absoluto en su sistema vascular tiene tantos eritrocitos como un niño “normal”, sin embargo hasta ahora lo habíamos considerado como “gravemente anémico”.

Su cansancio, debido a la vagotonía, se interpreta mal como “cansancio anémico” y se le practican transfusiones de sangre de las que no tiene necesidad, pero que se llevan a cabo por obligación de las insensatas “razones dogmáticas”. No hace falta que el paciente tenga las prestaciones corporales, sean del tipo que sean, que sólo puede tener cuando no está en vagotonía, sino que tiene que descansar y esperar el final de la fase de reparación y curarse, como haría cualquier animal. Los valores que se supone son objetivos, son en realidad un error, porque no toman en consideración el factor más importante.

Pero ahora, naturalmente, queridos lectores, llega la avalancha de vuestras preguntas, de las que la primera es verdad: si, pero ¿por qué se muere entonces la gente con leucemia?

Respuesta: con los conocimientos de la Nueva Medicina casi ninguno muere de leucemia.

Un número enorme de pacientes muere por causas iatrógenas, por la presunta terapia, en realidad una pseudoterapia, o por el no-tratamiento médico de normales complicaciones.

Prácticamente ningún animal se muere de leucemia, siempre que se lo deje en paz.

De hecho la leucemia, lo subrayo una vez más, en realidad es el mejor signo de la reparación de un conflicto precedente de desvaloración de sí mismo. Es insensato considerar un proceso de curación en curso como una enfermedad.

#### 21.4. Los distintos estadios evolutivos de la desvaloración de sí.

Fase CA	Desvaloración de sí mismo	Proceso de la médula cerebral	Panmielotisis
Fase PCL	Retorno de la fe en sí mismo gracias a la solución del conflicto	Edema de la médula cerebral como signo de reparación	Panematopoyesis con producción aplazada de sangre roja

Pasemos ahora sistemáticamente por los diferentes estadios evolutivos de la desvaloración de sí mismo, de los correspondientes Focos de Hamer en la médula del neocéfalo y de las osteolisis óseas. Sin embargo antes tengo que mencionar en este punto una particularidad sustancial, porque la leucemia, a causa de su gran importancia en la praxis médica se trata como capítulo independiente, aunque realmente se debería tratar simplemente en el contexto del hecho canceroso de la hoja embrional media.

La hoja embrional media o mesodermo es el que en todo el cuerpo preside la cicatrización en caso de heridas. Por lo tanto también en los tumores que derivan del endodermo o del ectodermo la reparación se efectúa mediante cicatrización,

encapsulamiento, etc, del tejido conector del mesodermo. En efecto, sólo el proceso de curación efectivo se lleva a cabo por la correspondiente hoja embrional en colaboración con los microbios y con la formación de edema pericarcinomatoso.

La capacidad de “hiperplasia de reparación” o formación de queloide es propia de todas las células mesodérmicas. Por este motivo toda la “enfermedad cancerosa” se produce en los órganos de la hoja embrional media de manera diferente respecto a las enfermedades cancerosas de las otras dos hojas embrionales. En los huesos, por ejemplo, durante la fase de conflicto activo (fase CA) con la osteolisis también se destruyen las células óseas, mientras que en esta fase, en el cáncer de la hoja embrional interna o media antigua, se nota una proliferación celular por crecimiento de las células.

Lo típico en la fase de conflicto activo en el carcinoma ósea es la necrosis, mientras que en la fase de reparación (fase PCL) asistimos a un crecimiento desenfrenado, pero muy bien organizado, de células callosas.

Para los patólogos, bajo el perfil histológico, la diferencia de la formación de callo en la fractura ósea respecto a aquella de la recalcificación de la osteolisis de cáncer óseo (=sarcoma) no se puede decidir sólo en base al preparado histológico. Esta cuestión se decide, como me aseguró un profesor de patología, basándose en las radiografías, con las que prácticamente se podría ahorrar el examen histológico.

El crecimiento de células del tejido conector o de células óseas en el proceso de reparación es, de hecho, totalmente normal. A pesar de eso, los histólogos hablan de “sarcoma”, sobretodo cuando el crecimiento del tejido conector útil es un demasiado exuberante.

Repitamos una vez más que en principio este crecimiento “útil” no es peligroso, sino que, en la medida en la que no crea problemas mecánicos por razones puramente de espacio con opresión de los nervios, arterias o similares, es una cuestión más cosmético-estética que no debe de ninguna manera afectar a nuestro bienestar.

Sustancialmente es como una gran cicatriz, un denominado queloide cicatrizal. Psíquicamente muchas personas se ven afectadas por un crecimiento así excesivo, aunque inocuo; a los animales no les sucede prácticamente nunca.

La leucemia es un tipo de crecimiento de células sanguíneas parecidas al sarcoma, con la diferencia de que las células sanguíneas formadas en exceso y de menor calidad se eliminan por el propio organismo tras unos pocos días. Durante la fase de conflicto activo (fase CA) las células estaminales de la médula ósea habían reducido largamente la hematopoyesis, durante la simpaticotonía que sigue al programa especial activado en el cerebro, que al final han producido sólo unas pocas o incluso ninguna célula sanguínea. Esto se llama panmielotisis (atrofia de la médula ósea).

Con la conflictolisis la evolución sufre una nueva variación: se quitan los frenos y con un potente impulso la médula ósea comienza a producir de nuevo.

Sin embargo desde el principio (vale tanto para la sangre roja como blanca) se produce mucha “mercancía para descartar”, justamente los blastos, que son las células más inocentes e inocuas que existan. Quien quiera que afirme algo diferente está mintiendo, porque no está en posición de citar ni un solo daño que

podrían causar los blastos. Con el pasar del tiempo la cualidad de las células sanguíneas, que antes dejaba mucho que desear, mejora continuamente y tras algunos meses la médula ósea tiene nuevamente “en un puño” a la eritropoyesis, a condición de que la solución del conflicto perdure y que las posibles complicaciones (anemia pasajera, edema cerebral, dolores de huesos) estén bajo control. Si las fases de conflicto activo y PCL se alternan frecuentemente y por una breve duración, como sucede a menudo en la realidad de la vida cotidiana, los hematólogos hablan, obviamente sin conocer las causas, de “leucemia aleucémica”, lo que significa: ya están presentes los primeros signos de una leucopoyesis en forma de blastos, especialmente en la médula ósea, pero el número de leucocitos ha disminuido globalmente. Hasta ahora ningún hematólogo ha conseguido comprender esta combinación, comprensiblemente, porque sin tomar en cuenta la situación conflictiva, difícilmente se puede explicar la cuestión. Las osteolisis de los huesos con recalcificación del hueso (que se vuelve más sólido que antes) pertenecen al grupo mesodérmico directo de la médula cerebral, el denominado “grupo de lujo”, porque el sentido biológico (“más sólido que antes”) se encuentra al final de la fase de reparación. Madre Naturaleza se ha permitido un lujo así sólo con este grupo.

**Nótese:**

**La leucemia es la segunda parte de un programa especial, biológico y sensato, es decir, el proceso de reparación o también fase PCL tras la solución del conflicto:**

<b>Psíquicamente</b>	<b>El estado tras la solución del conflicto de valoración de sí mismo</b>
<b>cerebralmente</b>	<b>El Foco de Hamer en la médula del neocéfalopresenta edema</b>
<b>orgánicamente</b>	<b>Reparación tras la osteolisis ósea, carcinoma de los linfonodos, crecimiento del tejido conector, también después de heridas (que de hecho representan también una desvaloración de sí mismo de tipo localizado).</b>

El osteosarcoma y el linfosarcoma son un tipo de proceso de reparación exuberante tras una desvaloración de sí o una herida. El sarcoma del tejido conector corresponde a la evolución leucémica sin alteraciones del cuadro hematológico.

Este esquema no es un modelo mental, sino demostrable de modo convincente en cualquier caso individual, es por lo tanto una ley biológica. En palabras simples significa que desde el punto de vista evolutivo todos los denominados sarcomas pertenecen a la hoja embrional media directa de la médula cerebral, y son por lo tanto una unidad.

<b>Psíquicamente</b>	<b>Todos los denominados sarcomas del tejido conector y de los huesos son procesos de reparación tras la solución de un conflicto de la autoestima, las</b>
----------------------	---

	desvaloraciones de sí mismo más fuertes habían causado osteolisis, las menos fuertes una necrosis de los linfonodos. Aquellas muy débiles habían causado reducciones vasculares y del tejido conector.
Cerebralmente	Las zonas correspondientes se encuentran todas, sin excepción, en la médula, cuanto más craneales son los órganos, más frontales resultan en el cerebro (médula); cuanto más caudales los órganos, más occipitales son en el cerebro. (Cabeza y brazos tiene su área correspondiente frontalmente, las piernas occipitalmente).
Orgánicamente	Entre los órganos afectados entran todos los órganos de sustento que pertenecen a la hoja embrional media. Todos tienen también sus correspondientes focos en la médula del neocéfalo. Todos los órganos de sustento reaccionan de modo facultativo en un EBS y una localización orgánica tras una desvaloración de sí en los huesos, en los linfonodos, en los vasos o en el tejido conector. La localización depende que asociación se haya producido y de la gravedad del conflicto.

También en el caso de la leucemia aguda y crónica, sólo se puede comprender la diferencia entre una y otra si se tiene en cuenta la especial situación conflictiva: las leucemias agudas derivan de un conflicto de desvaloración de sí mismo dramático y agudo, a menudo un problema que se presenta una única vez, que dura en fase conflictiva durante un cierto tiempo, mientras que las leucemias crónicas se producen a partir de conflictos que temporalmente pierden el sentido de existir, pero que cada cierto tiempo surgen de nuevo.

Renuncio aquí voluntariamente a discutir según las viejas formas sobre los distintos tipos de leucemia como se hace habitualmente en los textos médicos, y más porque estos diferentes tipos pueden cambiar, como ya he dicho anteriormente.

Si un día consigo saber que diversificación psíquica y cerebral es la que se busca, o si realmente exista alguna, entonces me ocuparé voluntariosamente del tema.

Durante este tiempo lo único que supongo es que las leucemias agudas y crónico-linfáticas, emparentadas estrechamente con el sistema linfático, tienen a menudo como causa una desvaloración de sí de intensidad inferior que la que afecta a los huesos.

Por el resto, la médula cerebral es, hasta ahora, la única zona que he encontrado en la que no están bien delimitadas las transiciones entre conflicto de desvaloración de sí mismo causado por un DHS y una disminución progresiva de la autoestima menos aguda.

Este segundo tipo más benévolo de desvaloración de sí mismo se llama también descalcificación o desmineralización.

Una transición así del tipo de desvaloración resulta más evidente en el adulto, porque en la desvaloración de sí causada por un DHS en la fase de reparación, la zona de la médula edemizada es circunscrita, mientras que la desmineralización

ligera (= osteoporosis = forma infantil o senil de la desvaloración de sí) es más difusa.

Ésta es difícil de distinguir en un niño o en un paciente joven, que a menudo reaccionan de modo generalizado también con desvaloración de sí causada por un DHS, sin embargo entonces la zona conflictiva no está circunscrita, sino generalizada como típico signo de la sensibilidad de los niños. (“Mamá me ha pegado, ya no me quiere”).

También el paciente anciano puede reaccionar “infantilmente” y sufrir una desvaloración de sí más generalizada, por ejemplo en el caso de la osteoporosis senil (“ya no sirvo para nada”).

21.5. La frecuente presencia de la leucemia como síntoma añadido de la  
reparación de descalcificación del cuello del fémur, de la pierna y de la  
columna vertebral. Osteosarcoma.

Tres son las formas de leucemia que se producen con particular frecuencia, y por lo tanto las discutiremos aquí. Naturalmente en la medicina oficial hasta ahora no se han incluido en la leucemia.

1. Fractura del cuello del fémur y reconstrucción de la necrosis de la cabeza del fémur y del acetábulo, reumatismo articular agudo.
2. Todos los tipos de deformación no traumática de la columna vertebral (escoliosis, cifosis, espondilitis).
3. Osteosarcomas.

**21.5.1. Fractura del cuello del fémur – Necrosis de la cabeza del fémur – Reumatismo articular agudo.**

A primera vista estos tres síntomas muy frecuentes no parece que tengan nada en común. Sin embargo pertenecen naturalmente al mismo tipo de programa especial, biológico y sensato.

Los primeros dos síntomas se han descubierto casi solamente en la segunda fase, la de reparación, porque eran síntomas dramáticos. La necrosis de la cabeza del fémur se consideraba parte del reumatismo agudo de la articulación de la pierna. El cuello del fémur (conflicto: “no lo consigo”) normalmente se quiebra siempre en la fase de reparación, cuando el periostio (el “calcetín del hueso”) que se convierte en un “saco” por la hinchazón del hueso a causa de la presión interna de reparación, se expande y ya no ofrece ningún sostén. Prácticamente el hueso se ve privado de sus apoyos, “nada” en el interior del saco periostal y puede fragmentarse con particular facilidad y por la mayor tontería (por ejemplo una pequeña torsión del pie).

Hoy en día, gracias a los exámenes de rutina, realizados obviamente con una TAC, es posible reconocer las osteolisis ya en la fase de conflicto activo, por ejemplo en la cabeza o el cuello del fémur, mientras que en el pasado normalmente se descubría sólo en la fase PCL, cuando estos síntomas se convertían en dolores o en una denominada fractura patológica. Ciertamente que ocasionalmente se puede manifestar una leucemia (aleucemia o ya leucemia o policitemia) cuando el paciente ya ha superado el estadio aleucémico o ya tiene una policitemia.

#### **21.5.1.1. Fractura del cuello del fémur**

La osteolisis del cuello del fémur, la denominada descalcificación del cuello del fémur, normalmente evidente en los síntomas sólo cuando se “fractura espontáneamente”, lo que significa que de hecho el trauma, a menudo inocuo, no es responsable de esta fractura, sino la osteolisis del hueso en la zona del cuello del fémur.

Pero también con una osteolisis el cuello del fémur tiene todavía un cierto sustento gracias al periostio sólido que se encuentra envuelto como una venda alrededor del cuello del fémur, por eso en esta fase de conflicto activo en la que el periostio se adhiere y da sostén, se produce muy raramente a una fractura del cuello del fémur, salvo que este último esté ya ampliamente descalcificado. El conflicto siempre es “no lo consigo”, obviamente con la diferencia de si es en el lado izquierdo o derecho.

En las mujeres diestras sucede que: cuando una mujer cree que no lo conseguirá respecto a la confrontación con la propia madre o uno de sus hijos, entonces se ve

afectado el cuello o la cabeza del fémur izquierdo. Si por el contrario piensa que no lo conseguirá en relación a un partner, entonces se ve afectado el lado derecho.

En las mujeres zurdas se produce todo al contrario.

Justo después de la conflictolisis (CL), cuando los pacientes están convencidos de “conseguirlo”, en el interior de la osteolisis se crea una fuerte presión tisular para que surja violentamente el edema de reparación que hincha el periostio.

Con este fin se produce una notable presión, porque el periostio es muy sólido y resistente. Esta dilatación del periostio (“saco del periostio”) es dolorosísima.

Al mismo tiempo el hueso se osteoliza, por lo tanto se descalcifica, pierde el sostén que antes le proporcionaba el periostio. Desde ese momento el cuello del fémur osteolizado prácticamente nada en el medio de este saco del periostio.

El más mínimo movimiento mal hecho, en general un movimiento rotatorio en el baño o por ejemplo al subir la escalera, puede provocar una fractura.

El periostio es una membrana semipermeable a través de la cual el líquido del tejido intenta pasar bajo el impulso de la presión interna causando hinchazón de los tejidos fuera del periostio. Este suceso se interpreta a menudo erróneamente como trombosis inguinal y en la zona del fémur, porque no se conocía y no se quería reconocer el verdadero mecanismo.

El sentido y el fin de la presión interna muy intensa y dolorosa en el “saco del periostio” es el de conservar la forma del hueso hasta que concluya la fase de reparación, de modo que el hueso, cuando se cumple la curación, cuando vuelve a ser más sólido que antes, mantenga o pueda mantener todavía más o menos su antigua forma.

#### **21.5.1.2. Callo**

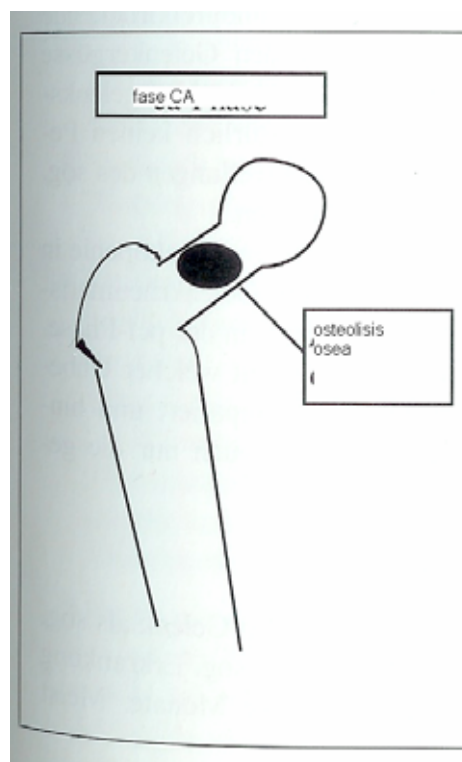
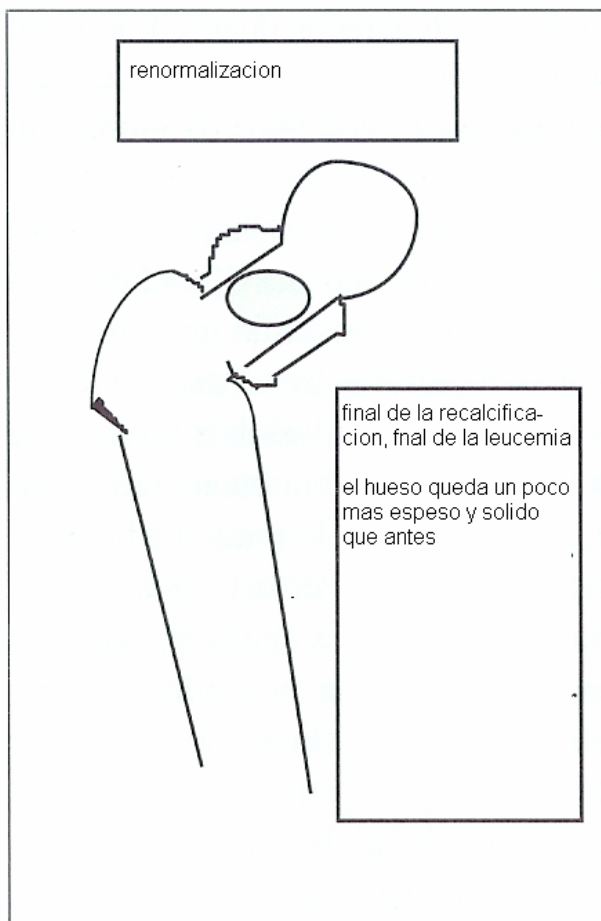Desde la conflictolisis en adelante, en el saco del periostio se forma el callo (células óseas) que no puede pasar a través de la membrana semipermeable, sino que permanece en el saco del periostio.

Apenas se ha acumulado una cantidad suficiente de callo en la bolsa del periostio, que en la radiografía o en la TAC aparece con una creciente coloración blanca del saco del periostio, éste último se retira nuevamente y se inicia la consolidación ósea (en la segunda mitad de la fase de reparación).

Dado que tanto el hueso como la médula ósea del cuello del fémur son los órganos de la formación de las células sanguíneas, la reconstrucción del hueso del fémur se acompaña al mismo tiempo de una leucemia y seguidamente de una policitemia.

Lo mismo sucede en la recalificación o en la reconstrucción de cada osteolisis del sistema esquelético, no importa en que punto. La leucemia sólo es el síntoma concomitante de la fase de reconstitución del hueso, que podemos ver en el cuadro hematológico o en el de la médula ósea, en el proceso de reconstrucción del hueso no se ven afectadas sólo las células cercanas a la zona del saco del periostio, sino toda la médula ósea. Por lo tanto todo el sistema de la hematopoyesis reacciona cuando se ve afectado un punto en particular.

Por lo tanto en cualquier reconstrucción, lo mismo vale obviamente para la fase de osteolisis activa con reducción de la hematopoyesis (= anemia y leucopenia), el organismo no se ve afectado sólo localmente, como siempre se ha creído hasta ahora, sino que se ve afectado todo el sistema esquelético, toda la hemopoyesis, por no hablar del cerebro e incluso de la psique.



### 21.5.1.3. Necrosis de la cabeza del fémur – Reumatismo articular (agudo) de la cabeza del fémur

La cabeza del fémur y el acetábulo no están cubiertos de periostio, sino de cartílago. Este cartílago es extremadamente permeable para el líquido tisular



(transudativo), es decir, un líquido que no contiene casi ninguna proteína y puede atravesar solamente las membranas semipermeables como justo lo es el periostio o el cartílago de las articulaciones. Al contrario un líquido tisular exudativo es característico, por ejemplo, de un derrame pleurico o peritoneal producido por el mesotelioma en la fase PCL (ascitis) que contiene muchas proteínas. El líquido tisular (edema de reparación) que pasa a través del cartílago en la fase PCL causa grandes derrames de las articulaciones del denominado reumatismo articular agudo, en este caso un reumatismo de la articulación de la pierna. En la zona de las articulaciones, obviamente, no hay ningún saco de periostio y por lo tanto, según la norma, con estas hinchazones articulares del denominado reumatismo agudo tampoco hay dolores tan fuertes.

El proceso relativo es la necrosis de la cabeza del fémur con anemia y leucopenia en la fase CA y recalcificación con reumatismo articular agudo y leucemia, en un estadio tardía policitemia, en la fase PCL. De verdad que es así de fácil. Sorprende a a la ligereza con la que los ortopedas y los cirujanos han manipulado y operado siempre sin tener la más mínima idea de los procesos que realmente se producen.

#### **21.5.1.4. Reumatismo articular agudo.**

El denominado reumatismo articular agudo, a menudo manifestado como monoartritis reumática en una gran articulación, en el pasado era una denominada enfermedad o un síntoma muy frecuente. Cualquier médico sabía que duraba durante algunos meses. En general los pacientes tenían una fiebre moderada entre 38 y 39 grados. La articulación afectada se enrojecía, estaba caliente, muy hinchada y dolorida y su funcionalidad era muy limitada. No se sabía nada respecto a las causas, se sospechaba que las toxinas de los estreptococos, las raíces de dientes o los dientes cariados eran los “focos tóxicos”. Todo esto eran solamente suposiciones. Pero sin embargo el tratamiento aplicado era correcto: el paciente simplemente tenía que estar en cama durante 4-6 meses, no podía hacer absolutamente nada más. Estaba rigurosamente prohibido hacer agoaspiraciones en la rodilla, en el codo, en el hombro, o en las piernas cuando estaban tan hinchadas. Teníamos clínicas enteras especializadas en la curación del reumatismo articular agudo. Por lo que se, jamás nadie ha muerto. Si hubiese sido de otra manera lo habría sabido, porque como médico de guardia y médico termal en la clínica universitaria de Heidelberg, era el encargado de las relaciones con esas clínicas.

Eso que todavía no sabíamos en aquel momento, antes de la era TAC, es que:

- a) cada uno de estos ataques de reumatismo articular agudo tenía una osteolisis en el hueso cercano a la articulación y
- b) cada reumatismo articular agudo representaba una recalcificación en la fase de reparación y
- c) el número muy aumentado de leucocitos que se encontraba, que considerábamos un síntoma de la inflamación, obviamente no era otra cosa que una leucemia.

- d) Ni siquiera sabíamos que se trataba de la fase de reparación tras la resolución del conflicto de un programa especial, biológico y sensato, por ejemplo que afectaba a la rodilla con conflicto de desvaloración de sí mismo por no deportividad.
- e) Además no podíamos saber todavía que los médicos serían tan infinitamente tontos como para hacer una incisión en estas articulaciones fuertemente inflamadas para realizar una “biopsia investigativa”, después de que con la ayuda de las TAC había sido posible descubrir la osteólisis en proximidad de la articulación, de tal manera que ahora el callo se derramaba en el tejido y casi siempre se terminaba (en el caso del reumatismo agudo de la rodilla) con la amputación de la pierna después del diagnóstico de “osteosarcoma”. Mortalidad: 98%. En el pasado no murió jamás ningún paciente: se tenía una tasa de supervivencia del 100%.

Una vez me tomé la molestia de llamar a tres clínicas universitarias para preguntar donde estaba el departamento de reumatismo articular agudo o donde se mandaba a los pacientes con ese problema. Las tres contestaron que ya no existían departamentos así, sino que a esos pacientes se les hacía una biopsia y después se les mandaba al departamento de oncología para tratarlos con quimio, según el diagnóstico de “osteosarcoma altamente maligno”.

Ahora, en cualquier libro de oncología se puede leer que el osteosarcoma tratado con quimio, operaciones y morfina tiene una elevadísima tasa de mortalidad.

Sé bien lo que digo cuando afirmo que ningún médico puede ser tan infinitamente tonto como para no haber notado desde hace tiempo que en el pasado nadie moría de reumatismo articular agudo y que hoy mueren prácticamente todos los que tienen los mismos síntomas, pero un diagnóstico modificado (“osteosarcoma”).

#### **21.5.1.5. El deporte agonístico y las descalcificaciones óseas (osteólisis = cáncer de los huesos), osteosarcomas y leucemia.**

A primera vista no parece que el deporte agonístico tenga alguna relación con la osteólisis, es decir, con el cáncer de huesos, las recalcificaciones y la leucemia. Pero no es así. Según la Nueva Medicina estas cosas no se pueden separar.

El deporte agonístico, desde que se ha transformado en el denominado deporte profesional, requiere altas prestaciones a nivel tanto orgánico como psíquico. Estas prestaciones elevadas pueden hacer entrar a un deportista en simpaticotonía. Normalmente es ya bastante con la simpaticotonía fisiológica para que mejoren las prestaciones de una persona o de un animal. Pero en el caso de un conflicto biológico con EBS esta prestación puede aumentar posteriormente. Con un EBS el deportista consigue superar el propio límite de prestación. Todos se felicitan: “Qué bueno que es”. Si por ejemplo un ciclista profesional ha obtenido resultados notables gracias a este medio y se toma, después de las carreras, un tiempo de reposo, entonces entra en fase PCL y engorda 10 kgs, y todos dicen “mira que mal va ahora”. Los médicos deportivos afirman entonces que es culpa del exceso de peso.

Esto es sólo una verdad a medias, más bien equivocada sustancialmente porque todo se basaba en puras hipótesis que además sólo valían para el nivel orgánico. Nadie había entendido nada realmente.

Cualquier deportista, además de los normales conflictos humanos comunes a las otras personas, tiene conflictos biológicos desencadenados justo por el deporte, por ejemplo, cuando pierde un partido decisivo para ganar un campeonato. Normalmente vive esto como desvaloración de sí mismo por no deportividad. A cada tipo de deporte le corresponde una zona particular del esqueleto.

Quien hace atletismo ligero o tenis, normalmente tiene problemas en la zona de la rodilla, quien juega a balonmano los tiene en el codo si en el momento decisivo no consigue tirar la pelota a la portería.

Si por el contrario ha sido demasiado lento, también puede resentirse la zona de la rodilla o incluso tiroideas (conflicto de no haber sido suficientemente rápido en recoger el bocado o la pelota). El futbolista puede experimentar la desvaloración de sí mismo en la zona de la rodilla o del pie, el jugador de ping-pong en las articulaciones de la mano, el lanzador de jabalina en la articulación del hombro con el que lanza la jabalina.

Pero si el futbolista, a causa de su mal funcionamiento, es sacado del equipo y se le deja de reserva o confinado en el equipo B, normalmente sufre un conflicto de territorio añadido.

Hasta ahora nos sabíamos nada de todo esto, creíamos que el deportista estuviese lo suficientemente motivado para dar una buena prestación, ayudándose por el dinero o... con el doping.

Si leéis este capítulo, queridos lectores, se os abrirán los ojos y estaréis en posición de ver a los deportistas profesionales de un modo totalmente diferente. El principio en el que se basa es totalmente simple. Tenemos que recordar la segunda ley biológica, es decir, de la alternancia, tras el DHS, de la simpaticotonía y la vagotonía tras la solución del conflicto con crisis epileptoide.

Un deportista, por ejemplo un tenista, se encuentra en simpaticotonía permanente si sufre un conflicto biológico del tipo “desvaloración de sí mismo por no deportividad”, porque en el momento decisivo de un torneo (el partido final) ha tenido un día negro, quizás porque tenía la cabeza en otro lugar.

La semana de después es tan bueno (“la mejor forma de su vida”) que gana los partidos sucesivos. De hecho dispone ahora del estímulo de la simpaticotonía permanente para superar su propio límite de prestación. Podríamos decir también que tiene un “doping natural”.

Si después de otras 4-6 semanas tiene la sensación de haber remediado su error, llega a la solución, es decir, entra en vagotonía. A nivel orgánico en la fase simpaticotónica de conflicto activo se había formado una osteolisis en la zona de la rodilla o, si se trataba de no haber estado en el lugar apropiado para coger la pelota, en el hombro del brazo que golpea. En la fase de solución la articulación afectada se hincha. El tenista “enferma”.

Todos saben que un jugador enfermo no puede dar una prestación plena. Por lo tanto se le reserva hasta que esté nuevamente “sano”, es decir, que la articulación deja de estar hinchada.

En el futuro el jugador tendrá ahí su vía. En cada partido final en el que pierda volverá a la vía. Si la recaída había durado sólo una semana o 14 días, la hinchazón de la articulación no se produce tan fuertemente como para que se note de un modo claro.

El deportista en vagotonía juega, pero juega mal, no porque no sea bueno, sino justo porque se encuentra en vagotonía, aunque no tenga fiebre. Cualquier animal, instintivamente, se quedaría en su refugio esperando el momento en el que pueda volver a medirse con el adversario.

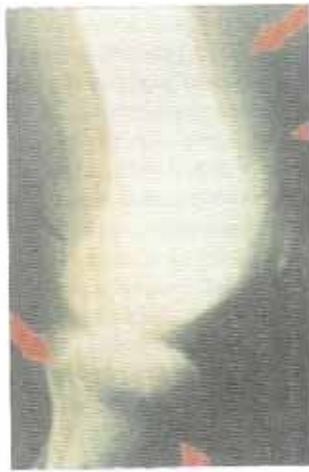En el caso del deportista chismorrea de su rendimiento, de su resistencia, etc... Una situación todavía peor para el deportista es, por ejemplo, aquella en la que, tras el DHS del conflicto de desvaloración de sí por no deportividad, la estación deportiva termina (campeonatos de ciclismo, tenis, fútbol). Entonces se come la cabeza hasta la próxima temporada con su conflicto, que quizás sólo se resuelva al finalizar esa temporada. Os quiero ejemplificar una eventualidad así.

Un tenista de diecisiete años había perdido el campeonato de la juventud contra un contrincante más joven y menos fuerte, sobre el que siempre había tenido una gran ventaja.

Esta vez se había tratado de un día negro. Sufrió un conflicto de desvaloración de sí por no deportividad con una osteolisis en la zona de la rodilla izquierda (tibia y fémur). Dado que tras el partido perdido la temporada terminada, sólo pudo resolver su conflicto un año más tarde, cuando finalmente se convirtió en el campeón del Club de jóvenes. Desde el momento en el que ganó el campeonato, es decir, resolvió su conflicto, tuvo dolores en la rodilla izquierda.



1



2

1) Osteolisis de la cabeza de la tibia a la altura de la articulación, en el pasado también llamada “síndrome de Schlatter” (necrosis de la apófisis de la tibia).

2) En la fase PCL, es decir, tras la victoria del campeonato de la juventud, se llegó a una denominada fractura espontánea de la cabeza de la tibia osteolizada, antes de que pudiera iniciarse el verdadero proceso de reparación. En el extremo del fémur vemos osteolisis discretas (pequeña flecha arriba a la izquierda) con hinchazón inicial de la rodilla.

Naturalmente estos deportistas, prescindiendo de otros posibles conflictos añadidos, tiene todos un denominado reumatismo articular agudo con leucemia, aunque de forma mitigada, si el conflicto no ha durado demasiado. Los médicos deportivos, obviamente, no sabían que las cosas se producían de esta manera y hablaban siempre de las causas ligadas al tipo de prestaciones y de cargas. Si el deportista no tenía fiebre, pero un escaso rendimiento, eso significaba falta de entrenamiento.

Con la ayuda de la Nueva Medicina ahora podemos explicar todos estos fenómenos de un modo fácil y convincente. También sabemos valorar de un modo nuevo las “elevadas prestaciones” que puede tener un deportista en un momento determinado. Un buen corredor de los 100 metros lisos, bien entrenado, que sufra brevemente un conflicto biológico antes de la competición, estará todavía más en forma de lo normal, es decir, corre los 100 metros con dos décimas de segundo menos respecto a su mejor tiempo.

También sabemos que se ha intentado superar los límites normales por medio del doping (= simpaticotónicos), pero aquí no tomamos en consideración los métodos indirectos de doping como anabolizantes, testosterona, etc. Ni siquiera nos queremos ocupar en este punto de las oscilaciones periódicas de las mujeres. Si quisiésemos explicar a uno de estos deportistas afecto de continuos dolores que además tiene una pequeña leucemia, nos tomaría por locos.

Entended entonces, queridos lectores, porque he dicho que la leucemia es quizás le “enfermedad” más frecuente, que es lo mismo que decir la fase de reparación de un programa EBS. Si los médicos tradicionales hiciesen diagnósticos precisos, ya desde hace mucho tiempo habrían diezmando toda la comunidad deportiva con la quimio. Por el contrario en el caso de los otros pobres “corderillos” a los que se les diagnostica la leucemia, el conflicto duró un poco más.

Obviamente las osteolisis no están necesariamente siempre cerca de la articulación, pero, como en el caso ilustrado en el capítulo “osteosarcoma” de la deportista de snow-board, cuando no se sentía suficientemente deportista y al mismo tiempo tenía la sensación de “no conseguirlo”, la osteolisis estaba localizada entre la rodilla y el cuello del fémur, como aparece en este caso.

### **21.5.2. Las alteraciones esqueléticas de origen no traumático.**

Ahora podemos considerar las numerosísimas alteraciones no traumáticas del esqueleto, en particular de la columna vertebral (escoliosis, cifosis, lordosis, espondilitis, etc) como residuos cicatrizados de osteolisis esquelética en la fase de

reparación leucémica de los programas especiales biológicos, sensatos, en este caso de los conflictos de desvaloración de sí, que se aparecen una sola vez o con recaídas.

El gran número de alteraciones óseas no traumáticas, cuyas causas no sabíamos explicar en el pasado (esencial, crónica, idiopática, idiosincrásia respectivamente), a la que nos referíamos como enfermedad de Bechterew o como síndromes cervicales, lumbares, etc., eran y son, en líneas generales, una única y misma cosa: recalcificaciones después de una osteolisis.

Estas recalcificaciones a su vez se han originado, sin excepciones, como programas especiales, biológicos y sensatos después de un DHS de conflicto de desvaloración de sí.

Pero la recalcificación podía producirse sólo con la dilatación del periostio, por lo tanto con dolores, así como con la relativa leucemia, obligatoriamente presente, a menudo con recaídas de conflicto activo y con recaídas de fase de reparación leucémica.

Dado que la desvaloración de sí mismo en sus combinaciones y en sus contenidos tan diferentes (ver esquema esquelético de la tabla) es realmente el conflicto biológico más recurrente que conocemos, y dado que en general los conflictos de desvaloración de sí antes o después se resuelven permitiendo que se recalcifique nuevamente el hueso en la fase de reparación leucémica; queridos lectores, entended porque es una estupidez absoluta considerar que las leucemias descubiertas por casualidad son un suceso especial o incluso negativo. De hecho la tasa de curación, cuando no se intenta curar con venenos químicos, llega al 100%, también en los animales.

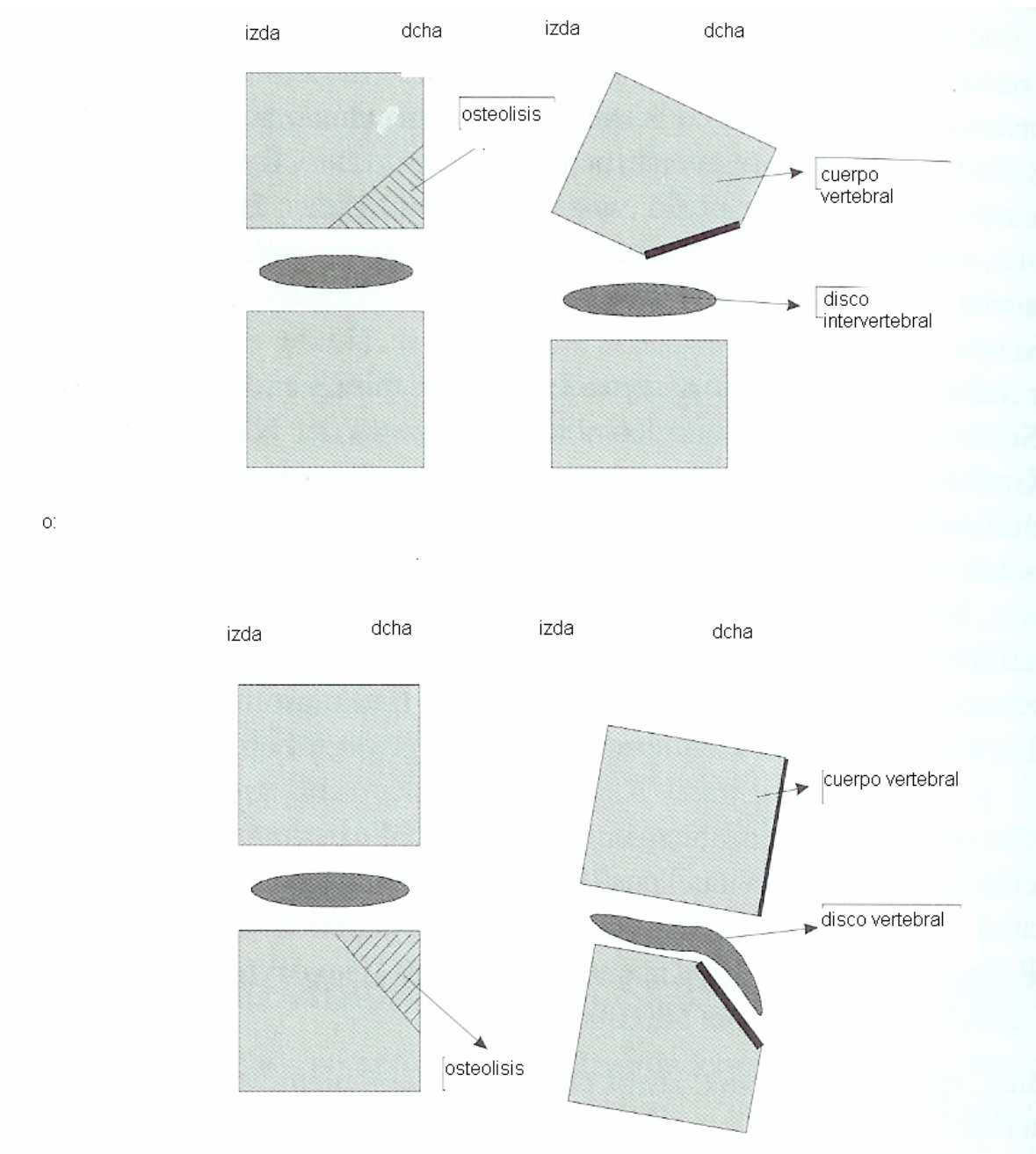
El elevado número de leucocitos en la sangre periférica (globalmente llamados blastos), parece que depende de las reacciones individuales.

Cuantos más leucocitos o leucoblastos hay presentes, mejor es la reacción de curación de la médula ósea.

El hueso se recalcifica del mismo modo tanto con 11.000 como con 500.000 leucocitos por  $\text{mm}^3$ .

En ausencia de pánico, sobretodo sin pánico por la sangre, prácticamente ningún paciente muere, o no deberían morir.

#### **21.5.2.1. Esquema de la formación de la escoliosis**



o:

Las osteolisis del cuerpo vertebral provocan que la columna vertebral se tuerza. Con la sucesiva recalificación (acompañada de leucemia) lo que permanece es la escoliosis.

En la espondilitis se presenta el mismo mecanismo, sólo que en este caso las osteolisis se encuentran ventralmente o dorsalmente en el cuerpo vertebral..

Por lo tanto a causa de recaídas frecuentes se llega finalmente a

- a) espondilitis en la parte anterior (doblado hacia delante = cifosis)
- b) espondilitis en la parte posterior (curvado hacia detrás = hiperlordosis)

### **21.5.3. Los osteosarcomas.**

Los denominados osteosarcomas son, normalmente, procesos muy sensatos de sustento biológico de un hueso desestabilizado, como seguidamente veremos.

Esto es cierto con la excepción de los osteosarcomas iatrógenos causados por la ignorancia médica, por ejemplo por una biopsia hecha cuando el periostio estaba dilatado al máximo. No es un caso para hablar de “maldad”.

En la naturaleza la fractura abierta se presenta frecuentemente en correspondencia con un DHS, dado que la fractura de una pierna a menudo es una cuestión de vida o muerte. El hecho de que el individuo se sienta atacado en su autoestima en el punto de la fractura es totalmente lógico. Por lo tanto si el periostio se abre con la fractura se manifiesta la necesidad del osteosarcoma, que madre naturaleza ha previsto en millones de posibilidades diferentes.

#### **21.5.3.1. Sentido biológico del osteosarcoma**

Lo que la medicina tradicional ha considerado como un tumor maligno falto de sentido es en realidad un proceso biológico muy sensato, que da al hombre y al animal, otra verdadera posibilidad, cuando a causa de una herida del periostio en el punto afectado, el “mecanismo de sostén del saco del periostio” ya no funciona. La salida hacia fuera del callo no se considera en la naturaleza ni por el propio organismo como una “avería”, sino que se utiliza activamente para la formación de un manguito estabilizador. Por lo tanto el callo no “escurre”, como se creía en el pasado “por cualquier parte”, sino que es conducido por el organismo para formar un manguito circular que envuelve el hueso de modo que al final se produzca una estabilización circular del hueso.

Realmente es así de fácil. Actualmente el 90% o más de los osteosarcomas tienen causas iatrógenas.

Eso sucede por el hecho de que los que fueron en un tiempo mis colegas, realizan siempre una biopsia para cualquier osteolisis, que normalmente sólo notamos en la fase de reparación por medio de la hinchazón debida al líquido acumulado en los tejidos. Los médicos tradicionales cortan el periostio para llegar hasta el tejido óseo alrededor de la osteolisis. Esta operación, considerada necesaria, es en realidad totalmente superflua e insensata. Una radiografía y el informe psíquico bastarían para aclarar la situación. De hecho el resultado siempre es igual: osteosarcoma.

En la medicina sintomática eso significa para la mayor parte de los casos: amputación y quimio, pero sobretodo pánico infinito, porque la mortalidad en el osteosarcoma llega hasta el 90%. Más precisamente y correctamente deberíamos decir: la mortalidad causada por el pánico total y por una pseudoterapia idiota es del 90%. Sin esta biopsia sin sentido la tasa de supervivencia de los pacientes con una osteolisis en la fase de reparación y con una pequeña leucemia sería del 100%.



Pero incluso después de una intervención tan inútil, la Nueva Medicina no deja espacio para el pánico y se empeña en poner reparo a la estupidez de la medicina oficial.

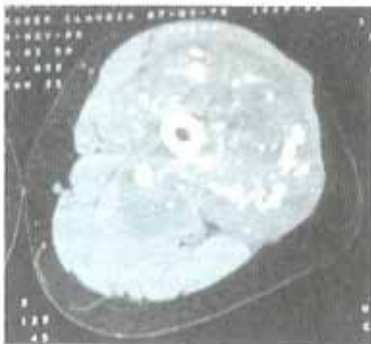
Eso es todavía posible, como bien se puede demostrar brevemente y de un modo ejemplar actuando según las leyes de la Nueva Medicina.

De hecho estos nodos de osteosarcoma sin sangre, casi blancos, se puede enuclear fácilmente separándolos del tejido, sin necesidad de penetrar nada o casi nada en el tejido que lo rodea.

Los médicos tradicionales siempre han conseguido capturar con engaños a los pobres pacientes y meterlos en el pánico: si en el caso de un osteosarcoma tras la biopsia en una zona que no se puede amputar, por ejemplo en la pelvis, se aplica quimio, un envenenamiento tal que bloquea notoriamente cualquier proceso de reparación.

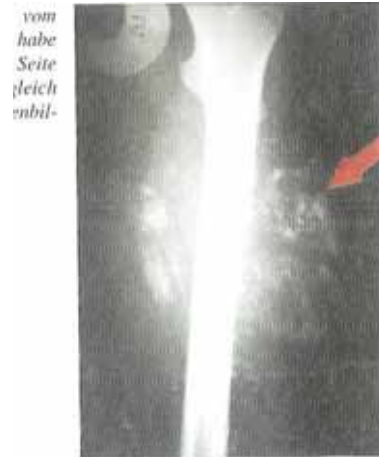
Siempre se ha sostenido que había que reprimir el crecimiento del tumor, dando captura a los “malos diablillos”, y por lo tanto se ha recurrido a la quimio. Dado que con esta pseudoterapia todos los procesos de reparación se impiden por el envenenamiento, obviamente también se ven bloqueados el proceso de recalcificación biológicamente sensato y el del osteosarcoma, lo que estúpidamente se ha considerado como un buen efecto terapéutico.

En realidad se trataba del peor error. El pánico permanecía, la médula ósea se destruía y el paciente tenía una probabilidad de morir muy alta. De hecho cada vez que se interrumpía la quimio se volvía a poner en marcha el proceso de reparación. Entonces los médicos gritaban que las células cancerosas habían vuelto y que había que extirparlas radicalmente con medios más potentes. Un círculo vicioso iatrógeno que casi siempre termina con la muerte del paciente.

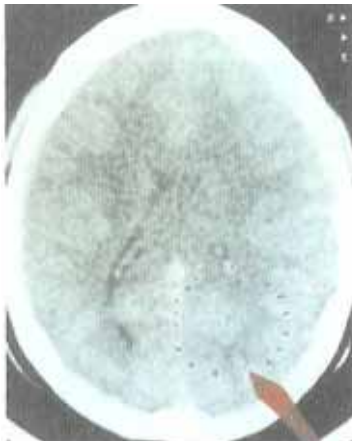
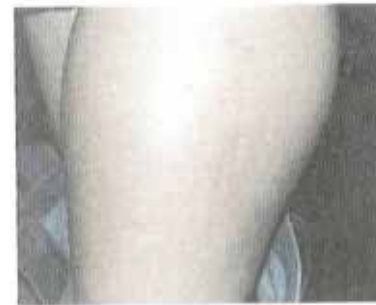

A la izquierda, en la radiografía y en la TAC de abajo vemos que alrededor de la parte osteolítica del hueso se ha acumulado un manguito de callo. Por lo tanto el callo no se ha diluido, como se podría pensar, en la dirección de menor resistencia, pero se ha distribuido de un modo sensato y planificado alrededor de todo el hueso para dar estabilidad a ese sector. Había sido extirpada la parte lateral de este tumor sensato. Se trataba de casi 3 kg de materia basta poco irrigada de sangre. Dejaron estar la parte mediana, porque por ahí pasan vasos grandes. Esta parte mediana se puede eliminar fácilmente con otra operación que no presenta problemas técnicos.

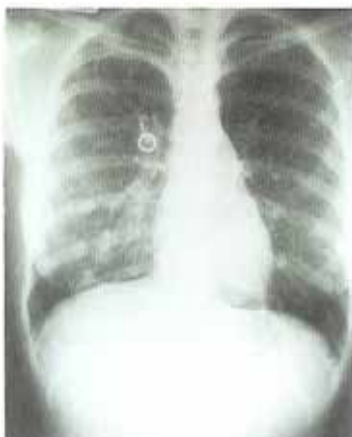En la TAC siguiente, realizada el 18.11.98, de la pierna izquierda, la he hecho girar hacia la derecha para facilitar la comparación con la radiografía precedente.



Punto anterior de incisión de la biopsia en la pierna izquierda dorso-lateral (de lado). El cirujano ha querido sacar una muestra del hueso con una biopsia, ha cortado el periostio y ha sacado el material calloso gelatinoso del saco del periostio abierto.



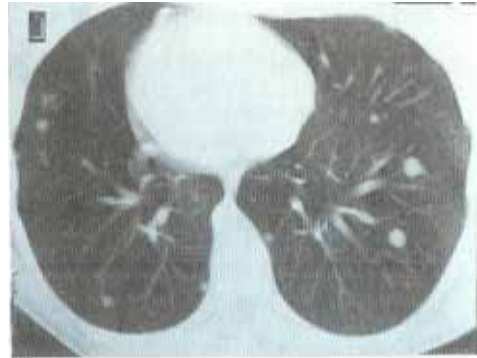
En la médula cerebral en el lado derecho del cerebro vemos (flecha) el FH para la pierna derecha en la típica fase CA que se alterna con la fase PCA. FH ventralmente (marcado): conflicto de pérdida que afecta al ovario izquierdo (relación niño/padres).



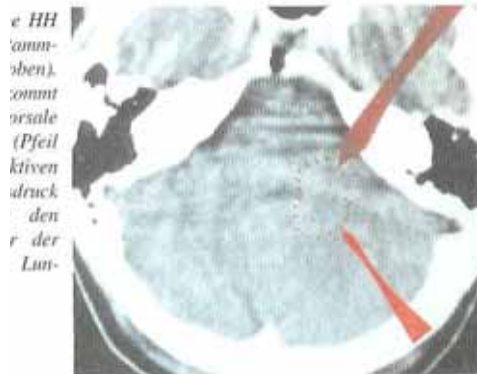
En los dos lóbulos pulmonares se ven cerca de 20 adenocarcinomas de hasta 2 cms. Los adenocarcinomas pulmonares son expresión de miedo de la muerte y normalmente crecen muy rápidamente, particularmente en una muchacha de 19 años que, habiendo estudiado enfermería, sabe que en la medicina oficial no existe ninguna terapia para combatir este mal y por lo tanto tiene que esperar la muerte. Por este motivo se crea un círculo vicioso de miedo a la muerte que es muy difícil de superar.

Afortunadamente reuniendo las fuerzas hemos sido capaces de parar este miedo a la muerte y la paciente seguidamente ha sufrido al mismo tiempo una tuberculosis pulmonar con fuerte sudor nocturno, tos y temperaturas subfebriles. Allí donde ahora se ven los adenocarcinomas activos, más tarde se forman las cavernas.

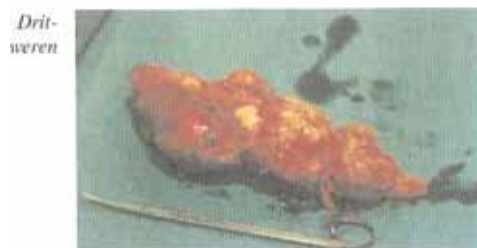Como comparación: TAC torácica del 12.10.98 de la misma paciente.



Así aparece el correspondiente FH durante la fase CA en el tronco cerebral (flecha de arriba). Se vuelve edematoso con la TBC. El foco dorsal posterior (flecha de abajo) es un FH de la pleura activo como expresión de un conflicto para la cavidad pleurica a causa de la presencia de los adenocarcinomas, de los cuales la paciente tenía conocimiento.



En la mesa de operaciones un tercio del osteosarcoma, de 3 kgs de peso.

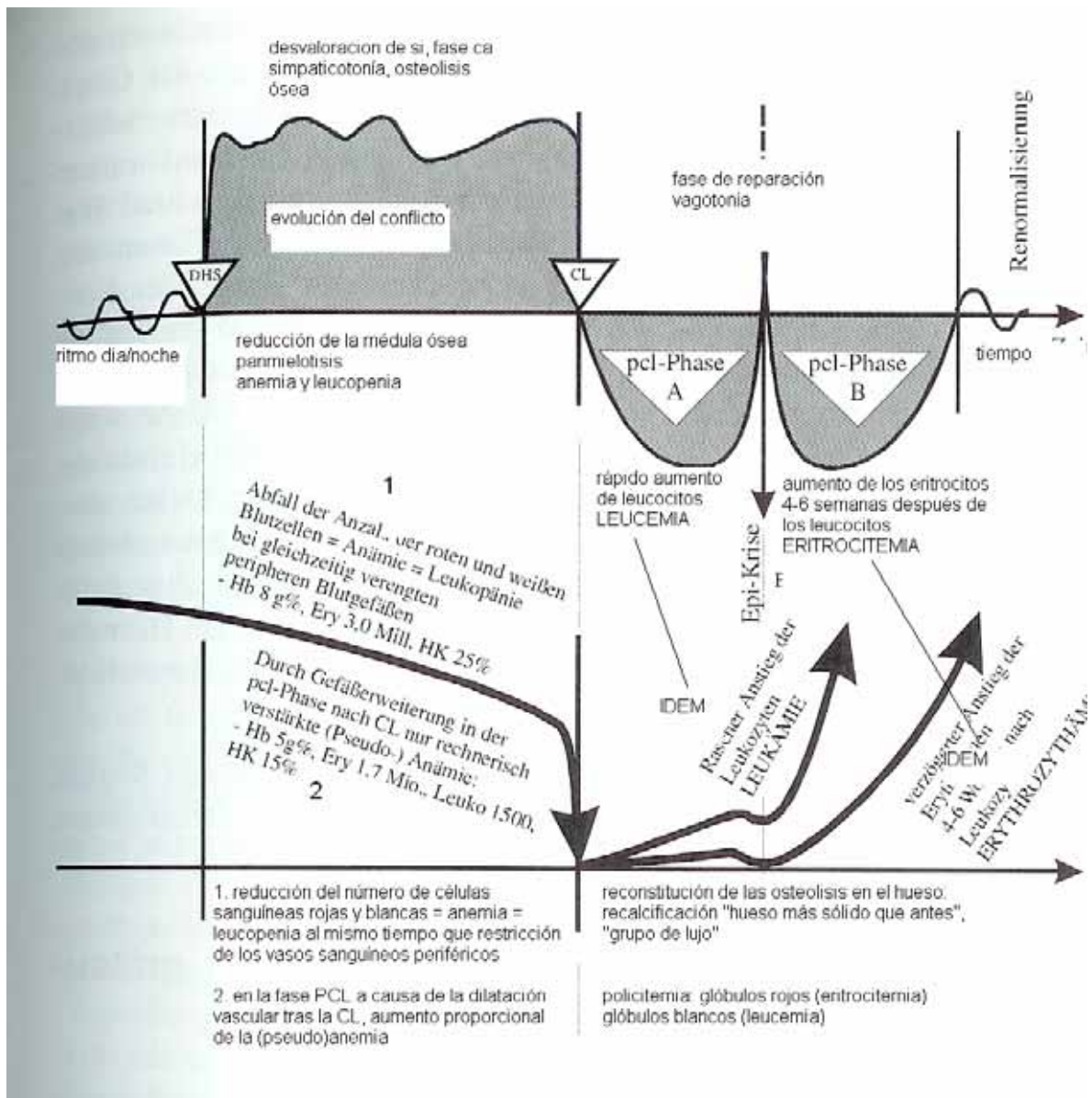


## 21.6. La terapia de la leucemia

La terapia de la leucemia se puede dividir en dos grandes grupos:

1. Terapia en la fase preleucémica (= mielotísica) de conflicto activo o en otras palabras: terapia del cáncer óseo en la fase de conflicto activo (osteolisis), lo que respecto a la hematopoyesis significa: anemia leucopenia = panmielotisis (reducción de la médula ósea o fuerte trombopenia).
2. Terapia de la fase leucémica, postconflictiva, de la fase de reparación tras la solución del conflicto de desvaloración de sí, de la fase de recalcificación tras la osteolisis, lo que respecto a la hematopoyesis significa:

- a) Primer estadio: justo tras la CL, todavía anemia, leucopenia y trombopenia.
- b) Segundo estadio: todavía anemia, pero ya leucocitosis y todavía trombopenia. La mayor parte de las leucemias se descubre en este estadio porque los pacientes están muy flacos y cansados.
- c) Tercer estadio: normalmente de 4 a 6 semanas tras el inicio de la leucocitosis, también la producción de eritrocitos y de trombocitos comienza a tener mayor importancia, pero gran parte de las células sanguíneas todavía son inmaduras y por lo tanto tienen una funcionalidad reducida.
- d) Cuarto estadio: producción excedente de células sanguíneas rojas y blancas, la denominada panpolicitemia real.
- e) Quinto estadio: normalización de las relaciones entre células sanguíneas, tanto en la sangre periférica como en la médula ósea.



Estos son los estadios normales evolutivos, tal cual se presentan sustancialmente en cada DHS de conflicto de desvaloración de sí mismo con sucesivo período de conflicto activo así como de fase postconflictiva, siempre que se llegue a una solución del conflicto. Esta última es la condición indispensable para una leucemia. Estos estadios evolutivos, en general, son iguales en el hombre y en el animal. Son el decurso biológico óptimo. Si se conoce este modo evolutivo biológico, la terapia de la leucemia es relativamente fácil y tiene gran éxito. Es muy insensato querer tratar solamente la segunda parte del programa especial, biológico y sensato, es decir, el proceso de reparación mismo, si la primera parte, la de conflicto activo, puede volver a aparecer en cualquier momento. Por ejemplo, la duración del conflicto y su intensidad nos dicen una gran cantidad de cosas sobre la duración previsible de los estadios leucémicos.

Se puede obtener información igual o análoga de las imágenes del sistema esquelético en las radiografías y en la TAC. Si, como médicos, tenemos la “suerte” de encontrar una leucemia, que indica el hecho de que la persona ya ha resuelto su conflicto de desvaloración de sí mismo, sobretodo hará falta saber con precisión: ¿Cuándo se ha producido el DHS, cuál fue el contenido conflictivo específico? ¿Cuánto ha durado ese conflicto y como ha sido de intenso? ¿Ha habido fases de intensidad conflictiva reducida? ¿Ha habido precedentemente fases de solución del conflicto seguidas de recaídas? ¿Cuándo se ha producido la última solución del conflicto? ¿El conflicto está resuelto definitivamente? ¿Cuándo ha vuelto el paciente a tener apetito? ¿Desde hace cuánto tiempo vuelto a coger el sueño? ¿Desde cuándo tiene nuevamente las manos calientes? ¿Desde cuando ha sentido la presión cerebral (cabeza que explota)? Con este propósito hay que recoger cuidadosamente los datos clínicos para tener una panorámica lo más completa posible. La máxima es: Nada de pánico, casi todos sobreviven sin mayor complicación si se actúa correctamente. De hecho, el paciente leucémico es un rey cuando consigue resolver su conflicto.

Ocupémonos ahora de las fases individualmente y de los estadios de un modo escrupuloso, porque sé perfectamente, queridos lectores, lo impacientes que estáis de conocer los detalles de lo que hay que verificar.

### **21.6.1. La terapia de la fase preleucémica de conflicto activo.**

**Nótese.**

**La finalidad de cualquier terapia sensata de la leucemia es, lo primero de todo, la reconstrucción del suceso conflictivo, que se ha producido antes de la fase leucémica. Es indispensable una sinopsis del origen y de la evolución de todos los datos psíquicos, cerebrales y orgánicos disponibles.**

No puedo curar una leucemia si antes no me he informado bien sobre la fase precedente de conflicto activo del programa EBS. Ese conocimiento me proporciona muchos apoyos. Lo primero de todo los datos psíquicos: lo más importante siempre es conocer el DHS. Esta información me proporciona, en general, la duración y el contenido del conflicto. Lo segundo más importante es saber como ha evolucionado el conflicto, en particular respecto a su intensidad. Obviamente hacen falta las radiografías o las TAC de la parte esquelética afectada. Por lo tanto, hace falta conocer con precisión el momento de la conflictolisis, que en el caso de la leucemia se ha producido ya, pues de otro modo el paciente no tendría la leucemia.

Siguen los informes cerebrales: si se puede disponer de las TAC cerebrales iniciales, eso constituye una gran ventaja. Éstas permiten excluir si eventualmente haya existido otro conflicto, además del de desvaloración de sí, por ejemplo un conflicto de territorio, un conflicto de miedo en la nuca, etc, además, permiten hacer la comparación con las TAC durante la fase leucémica.

Entonces vienen los informes orgánicos: es de gran ayuda saber cómo se ha producido la evolución de los valores sanguíneos en la fase de conflicto activo, eventualmente desde cuando se ha diagnosticado una anemia, si se ven ya las osteolisis en las radiografías del esqueleto, como han sido de fuertes la leucopenia y la trombopenia. Cualquier médico debería convertirse en un investigador criminalista. No sólo vale la pena hacer este esfuerzo, sino que puede resultar también muy interesante. Sin embargo lo más importante es la ayuda que se da al paciente creando una fe real y sólida por su parte. Enseguida el paciente ve que hay un sistema en todo el asunto y colabora con entusiasmo porque tiene la sensación de que puede contribuir él mismo en la terapia.

Tened siempre bien claro que el paciente leucémico está aventajado respecto al que tiene un cáncer ósea todavía en fase de conflicto activo. De hecho el paciente leucémico ya ha alcanzado la fase post-conflictiva. Hay que subrayar los puntos positivos en particular porque eso es muy constructivo para el paciente. La vieja idea de que la leucemia es una enfermedad mortal, por la que las células de los blastos consideradas malignas se destruyen con veneno e irradiación (igual que en la Edad Media se combatía al demonio torturando con la espada, el veneno y el fuego), todas estas viejas historias del horror se pueden marcar tranquilamente como errores de la estupidez y la arrogancia y que hoy están definitivamente superados.

Vosotros, médicos, tened cuidado de no tomar a la ligera esta primera parte del tratamiento de la leucemia. Sería un error que repercute en el paciente que queréis ayudar. En un futuro no muy lejano los médicos harán gala de curar un caso tan gratificante como el de un paciente con leucemia.

### **21.6.2. Terapia de la fase leucémica postconflictiva (segunda parte del programa EBS).**

Terapia de la fase de reparación tras la solución del conflicto de desvaloración de sí, de la fase de recalcificación tras el cáncer de huesos.

#### **21.6.2.1. Primer estadio**

Justo tras la CL todavía hay pancitopenia (es decir, anemia, leucopenia y trombopenia). Este primer estadio es peligroso para quien no lo conoce, pero representa un ejercicio feliz para un médico de verdad. El paciente se encuentra a menudo con una fortísima anemia o reducción de todos los valores hemáticos. En la simpaticotonía permanente los vasos estaban contraídos y debido al volumen vascular reducido eran apenas suficientes los pocos eritrocitos y la escasa hemoglobina disponible.

Sin embargo ahora, con la conflictolisis, el organismo ha pasado a la vagotonía y los vasos se han dilatado. Todos los pacientes están flacos y cansados durante esta fase postconflictiva, incluso aquellos que no tienen anemia. Pero los que la tienen, incluso una grave, están tremendamente flacos y cansados. En este punto ningún médico puede negar que el paciente está “enfermo”, aunque justamente

ahora está en el camino de la curación. La hemoglobina y el número de los eritrocitos ha caído, pero en realidad sólo ha disminuido su concentración, la sangre se ha diluido mucho porque a causa de la dilatación de los vasos el volumen vascular se ha cuadruplicado o quintuplicado. Por lo tanto era necesario llenar con suero la falta de volumen. Esta es la razón por la que no hay ningún motivo para asustarse. La sangre no ha disminuido, sólo está más diluida. Con una menor concentración de hemoglobina, el corazón debería latir más rápidamente para hacer circular mayores cantidades de sangre con el fin de obtener la misma producción de oxígeno. Pero eso al corazón no le sienta bien, porque durante ese tiempo se ha producido la solución del conflicto, la “batalla se ha ganado”. El organismo, con decidida calma, cambia al ritmo de reposo para curar las heridas de guerra.

En sintonía con la solución psíquica del conflicto también el ordenador cerebro ha hecho una conmutación. Justo ahí comienza la reparación con un edema del o de los Focos de Hamer en la médula cerebral. Y no importa si el paciente parece flaco y abatido, porque es justo con la conflictolisis con lo que se retoma en la médula ósea la producción de células hemáticas.

Hasta ahora los médicos tradicionales han llamado “aleucemia mieloblástica” o “linfoblástica”, en contraposición a la leucemia mieloblástica o linfoblástica, a este estadio en el que la sangre periférica presenta todavía anemia y leucopenia, mientras que en la médula ósea se pueden encontrar ya los primeros mieloblastos (o linfoblastos) mediante una retención de la médula ósea. Se habla entonces de una “leucemia aleucémica”. En realidad sólo es el primer estadio de la reparación o de la activación de la hematopoyesis.

#### **21.6.2.1.1. Complicaciones del primer estadio de reparación y de terapia.**

Quizás pueda parecer exagerada, incluso a alguno ridícula, mi convicción de que una recaída del conflicto o un nuevo conflicto de pánico con DHS es la peor complicación. Sé de lo que estoy hablando y tengo razones bien fundadas. Las potentes armas de nuestra medicina intensiva están, hoy en día, en posición de controlar relativamente bien las complicaciones a nivel orgánico, e incluso cerebral: hoy en día la muerte no es el destino necesariamente, al menos en la mayor parte de los casos.

Sin embargo los médicos se quedan perplejos frente a las complicaciones psíquicas. A muchísimos les resulta muy difícil imaginar que estos “valores de laboratorio irrefutables”, considerados seguros, se puedan reducir por efecto psíquico y del mismo modo que puedan aumentar de nuevo. Todo el proceso subsiste o cae según el coraje y la fe a nivel psíquico, y este nivel psíquico puede permanecer estable sólo si el conflicto está resuelto y no entra uno nuevo que mete al paciente en simpaticotonía permanente.

Hasta ahora si un paciente de leucemia sufría una fuerte recaída conflictiva de desvaloración de sí (a menudo a causa del mismo diagnóstico de “leucemia”), el número de leucocitos bajaba siempre instantáneamente, porque el paciente estaba nuevamente en simpaticotonía con nueva reducción de la hematopoyesis



de la médula ósea. Los médicos normalmente creían que era una "remisión". En realidad el paciente que ya se encontraba en vías de curación había enfermado gravemente (=simpaticotonía) de nuevo. Si el pobre paciente, contra cualquier expectativa, y a pesar de la tortura de los venenos, bisturís e irradiaciones, conseguía resolver su conflicto de desvaloración (es decir, reconstruir su autoestima), de tal forma que aparecía una nueva leucemia o incluso se volvía resistente a todos los intentos de envenenamiento, quedándose en la fase de reparación de la leucemia, todos los médicos se lamentaban diciendo que ya no se podía hacer nada, que se había producido una recaída o que no se conseguía eliminar la leucemia.

Entonces suministraban venenos más agresivos, hasta que al final el paciente se colapsaba y moría como todos los otros.

El paciente en fase de reparación leucémica es como una tierna planta que todavía no se puede exponer al viento fuerte. Lo mejor para él sería poder retirarse a un sanatorio con un pequeño departamento de cuidados intensivos donde todos sus deseos fueran satisfechos. Tendría que instalársele una fuerte autoestima, alejándole de todos los problemas, sobretodo de la "familia bienintencionada". En particular, como un enfermo de TCB, debería experimentar su "clínica de convalecencia" como un pasaje totalmente positivo. "Flaco y cansado va bien". Los dolores óseos son un bien y una señal segura de curación. "No hay razón para tener pánico", solamente hace falta tiempo.

Cerebralmente, si se observa con mucha atención, ya se puede ver el comienzo del edema en la médula cerebral, a menudo generalizado en los niños y las personas jóvenes, pero normalmente circunscrito en las personas adultas, y nuevamente generalizado en las personas muy ancianas. Sin embargo en este estadio lo único que se debe temer son las complicaciones cerebrales. Solamente cuando el conflicto ha durado mucho tiempo, es decir, más de seis meses, hay que tener bajo control la presión cerebral. En estos casos se aconseja suministrar cortisona, lo más tarde posible, pero en cuanto sea necesario; en los adultos se usa Prednisolón retard de 20 a 50 mg subdividido entre día y noche, observando atentamente la normal "vatogonía nocturna" desde las 9 de la tarde hasta las 3 o 4 de la mañana. En los niños se da menos según el caso.

En la leucemia se comienza con la cortisona lo más tarde posible porque ésta frena la hematopoyesis, no lo que no es deseable. Se toma para contener dentro de ciertos límites la presión cerebral. Sólo en el 5-10% de los casos hace falta cortisona. Por el contrario normalmente son suficientes las bolsas de hielo aplicadas sobre los puntos calientes de la cabeza.

Orgánicamente las complicaciones que se pueden presentar son la anemia y la trombopenia con la relativa tendencia a las hemorragias en el primer período de la conflictolisis. Es una insensatez gratuita pensar que la leucopenia en este estadio representa una "debilidad del sistema inmunitario". Todas las supuraciones y los otros sucesos bacteriológicos, que tienen lugar también en esta fase de reparación PCL, son expresamente deseadas por el organismo, y por eso hay que tolerarlas. También con la leucopenia, en tanto que no se intervenga con citostáticos, el organismo tiene suficientes leucocitos para garantizar una colaboración sin dificultades con sus amigos y ayudantes, las bacterias. En este estadio, ya con

2000 o solo 1000 leucocitos por  $\text{mm}^3$ , permanece “todo bien”, no hay motivo para el pánico. Incluso hay motivo para la alegría cuando en el sangre periférico ya circulan los primeros blastos. Quien crea que los blastos atascan toda la médula ósea, merece la consideración de loco y de incapaz de pensar, pues esta convicción es totalmente errónea. Pero el primer estadio es aquel todavía precedente, la presencia abundante de blastos en la sangre periférica. Por el momento ocupémonos de la anemia, de la leucopenia y de la trombopenia.

Citemos la siguiente complicación que podría producirse en todos los estadios iniciales tras la conflictolisis: con el dilatarse de los vasos y la fuerte dilución de la sangre, así como la relativa trombopenia, se llega fácilmente a hemorragias, en especial de la nariz (por ejemplo cuando se arrancan las costras de la nariz). Esto no debe dejar lugar al miedo, sino que se tiene que tener la mucosa nasal bien húmeda con pomadas y aceites.

#### **21.6.2.1.2. Anemia**

Sin duda la anemia está presente dado que la médula espinal ha permanecido hasta un poco tiempo antes en estado de reducción de la hematopoyesis. El número de eritrocitos por  $\text{mm}^3$  disminuye notablemente tras la conflictolisis, como ya hemos visto arriba, pero es sólo ahora cuando todo el sistema vascular está bien lleno de líquido. Cuanto más diluido está la sangre con el líquido, más disminuye el número de eritrocitos por  $\text{mm}^3$ . La hemoglobina normalmente baja en la misma medida, pero sólo proporcionalmente.

Eso significa que en esta fase PCL vagotónica una hemoglobina de 6 g% por 2 millones de eritrocitos por  $\text{mm}^3$  corresponde a cerca de 10-12 g% y 4 millones de eritrocitos por  $\text{mm}^3$  del estado vascular simpaticotónico, es decir, con vasos contraídos y un consiguiente volumen vascular reducido. Por eso nada de pánico. Con 6g% Hb el paciente en la fase PCL (fase de reparación vagotónica) vive perfectamente.

Todavía no sabemos con precisión si en un primer momento el número efectivo de eritrocitos del paciente (partiendo de que haya habido una solución conflictiva definitiva) disminuye o si esta reducción aparente depende sólo de las oscilaciones de volumen de la sangre. Sostengo que es posible, en base a mi experiencia actual, que se produzca una cierta “depresión de descarga” de la hematopoyesis, si el conflicto precedente había durado mucho tiempo. Pero a pesar de todo, desde el momento de la conflictolisis encontramos signos de una mayor hematopoyesis también en la sangre roja. Sólo que aquí hace falta más tiempo para poner en marcha la hematopoyesis roja respecto a la producción de glóbulos blancos. Y dado que junto a la anemia aparece casi siempre también una trombopenia, obviamente sólo proporcionalmente, que puede causar hemorragias muy desagradables, no hay que correr ningún riesgo y, cuando la hemoglobina descende por debajo de los 5 g% y con un hematocrito del 15% el número de los eritrocitos descende por debajo de 1,5 millones por  $\text{mm}^3$ , hay que realizar una transfusión de sangre, lo más reducida posible. El tiempo trabaja simplemente a favor del paciente. Por lo tanto es mejor que éste reciba solamente una dosis de

sangre (450 ml) de eritrocitos en lugar de hacer una transfusión completa, como se hacía en el pasado con cualquier pronóstico. Obviamente el paciente tiene que permanecer en cama.

La trombocitopenia, o abreviado la trombopenia, es una posible complicación que no se puede infravalorar. Sobretudo en los niños siempre he observado que cualquier miedo puede precipitar temporalmente el número de trombocitos. Este valor vuelve a subir rápidamente cuando el pánico ha pasado, pero en ese momento hay una tendencia a las hemorragias y el paciente se vuelve a encontrar temporalmente y de nuevo en simpaticotonía, no come, tiene conatos de vómito, etc. Sobretudo hay que temer las hemorragias de la cavidad nasal que fluyen hacia el tracto gastro-intestinal. Como ya hemos dicho, el peligro de hemorragia se debe a la fuerte dilución de la sangre.

Sustancialmente: un paciente que no sufre ningún envenenamiento con citostáticos y recibe una dosis lo más reducida posible de intervenciones brutales de la medicina, y que se ve tranquilizado a nivel psíquico de modo óptimo y sin pánico, este paciente tiene una gran probabilidad de sobrevivir, del 95% o más.

#### **21.6.2.2. Segundo estadio: todavía anemia y trombopenia pero ya presencia de leucocitos o leucemia**

La mayor parte de las leucemias se descubre en este estadio, porque los pacientes están muy flacos y cansados (lo que los médicos tradicionales consideran un signo patológico muy negativo). La cosa es a menudo grotesca, especialmente en los pacientes que no han tenido una actividad conflictiva tan larga: está flaco y cansado, a duras penas puede tenerse en pie; sin embargo, en cuanto se pone en posición horizontal se encuentra de maravilla, duerme como un tronco, tiene un hambre felina. En esta situación de bienestar, en la que el paciente apenas ha resuelto su conflicto de desvaloración de sí y ha retomado la reconstrucción del propio valor, normalmente llega el diagnóstico de "leucemia" y seguidamente el supuesto pronóstico: "Sólo sobrevive un bajo porcentaje". Sigue, repetitivamente, la tortura de una transfusión tras otra, la cabeza se queda calva por la agresión de los citostáticos.

Todo esto en ambientes parecidos a laboratorios, medio oscuros, alumbrados al mínimo por luces de neón, además hay continuas charlas sobre los valores del cuadro hemático alrededor del paciente, además de toda la familia compadeciendo. Si un pobrecillo en esta situación, "ya medio muerto", llegara a vuestras manos, os preguntaréis por donde habría que comenzar la terapia: en ningún caso partiendo del cuadro hemático, punto en el que han desistido los camisas blancas. Ni de las estadísticas académicas con sus probabilidades de supervivencia y pronósticos, que no son más que tonterías. No, aquí una pobre persona torturada es un amigo y un hermano por el que hay que tener compasión. Y no os atreváis a poner el tono hipócrita del tipo: "Ah, señor Martínez, pues parece que va mejor", cuando en realidad lo que se piensa es "esperemos por él que esto acabe pronto". No, este pobre volverá a estar sano como vosotros, sólo con que sepáis curarlo del modo correcto.

#### **21.6.2.2.1. Complicaciones psíquicas.**

Los pacientes en este segundo estadio se encuentran en una situación más afortunada respecto a los del primer estadio aleucémico de la fase de reparación. De hecho han llegado felizmente a la fase de la leucemia, a la “suerte de la leucemia”. Esto se les repite una y otra vez al menos 10 veces al día con plena alegría y fe, porque realmente es un signo óptimo el hecho de que la hematopoyesis se haya retomado plenamente. Lo mejor que se puede hacer, cuando llega un paciente con una fuerte leucemia, es organizar una pequeña fiesta de alegría en el departamento. Haced que describa con todo detalle como ha conseguido reconstruir su autoestima, alabarlo y hacédle cumplidos como se debe. E incluso si ha conseguido superar las “terapias” de vuestros colegas sin sufrir nuevamente un profundo shock en la autoestima, entonces es realmente un héroe y como tal hay que tratarlo.

Tenéis que descender de vuestro púlpito de premención doctoral. Hoy más que nunca, dado que tenéis que reconocer que habéis contados cosas equivocadas a vuestros pacientes durante décadas. Estos pacientes no son “casos” sino personas, como nosotros. Y si vosotros, médicos, no estáis en posición de tener una relación correcta con estos pacientes, entonces no sois aptos para practicar la Nueva Medicina.

Un profesor de ginecología cercano a la fábrica de cuerdas de Hamburgo me preguntó una vez si se podía curar el cáncer con un tratamiento psíquico. Respondí que con determinadas condiciones era totalmente posible. Pero rechazó la idea, porque entonces con sus pacientes, que tenían un conflicto sexual y por lo tanto en base a mi sistema un cáncer del cuello del útero, habría tenido que discutir con ellas acerca de sus conflictos sexuales, de sus protectores, etc, lo cual era inaceptable para él.

Cuando las cinco leyes naturales de la Nueva Medicina se hayan difundido y sean practicadas en las clínicas universitarias, y cuando hayan cesado las torturas medievales de envenenamiento, entonces el paciente leucémico en este segundo estadio del proceso de reparación será un “caso fácil” por lo que respecta a la psique. De hecho ya ha resuelto su conflicto (de otro modo no tendría leucemia) y psíquicamente debería estar en una fase positiva.

#### **21.6.2.2.2. Complicaciones cerebrales**

En este segundo estadio de reparación hay que controlar el cerebro que se edematiza, como se puede reconocer por la coloración oscura de la médula cerebral y por la compresión del ventrículo lateral. Pero eso sólo sucede en el caso de desvaloración de sí generalizada, en los conflictos de desvaloración de sí circunscritos (por ejemplo madre/niño) normalmente sólo están afectadas zonas específicas de la médula, análogamente a la osteolisis de las zonas esqueléticas particulares. En la TAC cerebral se ven entonces áreas oscuras, circunscritas de la médula y a veces un ventrículo lateral parcialmente comprimido. Suministrar la

dosis justa de cortisona o de otros simpaticotónicos es en este caso un arte: hay que prescribir lo menos posible, pero todo lo que haga falta. También se puede dar la hormona adrenocorticotropo (ACTH), por ejemplo Synacten, pero no es fácil dosificarlo. Sustancialmente, sin embargo, no hay contraindicaciones.

Dar aquí una indicación sobre la dosificación sólo crearía confusión, porque cada caso es diferente. Cuanto más aumenta el número de los leucocitos, más fuerte debe haber sido el conflicto y también la hinchazón del Foco de Hamer en la médula. Pero para la medicina actual no es un problema sin solución, porque con este tratamiento farmacológico puramente sintomático se encuentra en su campo. El prednisolón se da desde la mañana a las 11 hasta las 23 de la tarde, cada 3-4 horas, suministrando cada vez 5 mg. Sin embargo esto sólo hace falta en el 5% o máximo 10% de los casos. Normalmente basta con aplicar localmente una bolsa de hielo y beber una tacita de café.

### **21.6.2.2.3. Complicaciones orgánicas**

Antes que nada, la leucocitosis, o la presencia abundante de leucocitos (que se compone en general sólo de blastos), no presenta ningún tipo de problema ni cuantitativamente ni cualitativamente. Los blastos, ya después de unos pocos días, desaparecen de la sangre, se metabolizan y sustituyen por blastos nuevos. Además, no están en condiciones de multiplicarse. Por lo tanto la definición de "infiltrados leucémicos" hay que considerarla como un desvarío de ignorantes. Porque si los blastos no pueden dividirse mas, obviamente no pueden actuar como infiltrados (entiéndase "carcinomatosos")

Por el resto estos presuntos infiltrados leucémicos se habrían encontrado ya a menudo en el cerebro: como Focos de Hamer, dado que naturalmente no puede tratarse de otra cosa, y se han interpretado erróneamente como la consecuencia de la leucemia, mientras que eran la consecuencia de esta última y obviamente del proceso de reparación en el órgano (sarcoma) y en el ordenador cerebro (tejido glial). Y el hecho de que la abundante presencia de leucoblastos ocluiría la médula ósea o los vasos sanguíneos muy dilatados, como ya he dicho, hay que considerarlo como una fantasía médica; jamás nadie ha podido probarlo. Los blastos no son otra cosa que material inocuo de desecho que se metaboliza siempre en pocos días hasta que no se tiene nuevamente producción de células normales. No, los blastos no nos dan problemas de ningún tipo dado que siempre sigue habiendo de 5.000 a 10.000 leucocitos normales, sin importar los blastos que haya en la circulación periférica. Por eso en este estadio los problemas derivan siempre de la anemia de los glóbulos rojos, de los eritrocitos y de los trombocitos. En este ámbito la problemática no se ha modificado todavía respecto al primer estadio. Sin embargo estas complicaciones se pueden controlar perfectamente a nivel clínico y no hay motivo para caer en el pánico.

Entonces, mientras que la leucemia ha dejado atrás la conflictolisis, pues de otro modo no sería "leucótica" o leucémica, los conflictos activos de desvaloración de sí mismo tienen que llegar todavía a la conflictolisis. Este problema de no haber podido resolver el conflicto de desvaloración de sí mismo no existe, porque a causa de la solución del conflicto la reducción de la médula ósea se ha

transformado en la denominada leucemia y en la excesiva producción de sangre en la fase de reparación. En la hipótesis o con la condición de que la solución del conflicto permanezca constante, que no haya ninguna recaída (mucho menos a causa del diagnóstico o de un pronóstico supuestamente maligno), existen principalmente tres tipos de complicaciones.

#### **21.6.2.2.3.1. Posibilidad de complicación a): anemia y trombopenia.**

El retraso de la eritropoyesis y de la trombopoyesis en las primeras seis semanas tras la conflictolisis: el paciente tiene todavía el riesgo de morir o de desangrarse en la fase de reparación (fase PCL) de una anemia o de una trombopenia. Normalmente en las condiciones clínicas de un hospital esta complicación no representa ningún problema. Actualmente es solamente un problema de ignorancia. Pero para poder evitar al máximo posible cualquier hemorragia, el paciente debería permanecer en reposo hasta que los trombocitos no aumenten de nuevo.

#### **21.6.2.2.3.2. Posibilidad de complicación b): fractura ósea espontánea.**

En el caso de conflictos de desvaloración de sí que han durado mucho tiempo, en el sistema esquelético pueden haber surgido osteolisis tan grandes que causen fracturas espontáneas. En particular me preocupan aquellas en las que se lacera el periostio.

Entonces se llega al denominado sarcoma, un crecimiento óseo en el tejido, que en principio es inocuo, pero que puede causar notables problemas mecánicos.

Con un diagnóstico preciso y un conocimiento adecuado y anticipado no debería surgir ningún problema insuperable. El problema más grande aquí, como siempre, es la ignorancia de los médicos.

#### **21.6.2.2.3.3. Posibilidad de complicación c): edema cerebral en la médula del neoencéfalo.**

En la fase de reparación, como en cualquier enfermedad cancerosa, notamos un edema cerebral en la zona del Foco de Hamer en la médula cerebral y precisamente en correspondencia con las partes esqueléticas que están afectadas.

Este edema puede conducir temporalmente a un estado precomatoso o incluso comatoso del paciente (coma cerebral). Una situación así se produce más fácilmente si al paciente, como sucede normalmente, se le da líquido en infusión (fleboclisis) durante todo el día. Pero incluso este tipo de complicaciones de tipo temporal son controlables clínicamente con simpaticotónicos y cortisona, penicilina, etc.

El mayor obstáculo siempre es la ignorancia de los médicos.

### **21.6.2.3. Tercer estadio: inicio de la difusión de los eritrocitos en la periferia, unas 4-6 semanas después del inicio de la invasión de los leucoblastos.**

Cuando los eritrocitos comienzan a difundirse en gran cantidad es un momento de júbilo. En ese momento en la sangre, para los eritrocitos, sucede el mismo proceso acaecido para las leucocitos 3-6 semanas antes. Los eritrocitos en número excedente constituyen material de desecho no maduro, que si es reconocido como tal se llama normoblasto, por el cual los leucocitos se encuentran junto a los eritroblastos o normoblastos. Para los hematólogos una combinación parecida es una doble mala señal. Hablan entonces de eritroleucemia y profetizan siempre un final próximo. Ahora, para destruir los dos males, atacan al “enemigo” con los citostáticos más agresivos y venenosos que existen, consiguiendo casi siempre envenenar al paciente que ya se encontraba en el tercer estadio de la reparación. En el futuro no os dejéis confundir más cuando se llega a este terrible punto; lo que se hacía antes es una gran estupidez. Hasta hace veinte años todavía estábamos ciegos respecto a esto. Quiero afirmar nuevamente que hasta hace 18 años todavía me encontraba en la oscuridad respecto a la leucemia, pero a partir de 1986 mis conocimientos se han publicado; sin embargo son silenciados, igual que toda la Nueva Medicina..

¡Cuidado! Gran parte de los eritrocitos no maduros, los denominados eritroblastos, son material de desecho y funcionalmente casi inutilizables para el transporte de oxígeno. Por eso ahora la sangre tiene muchos leucoblastos respecto al valor normal de los leucocitos, así como muchos eritrocitos no maduros o eritroblastos respecto a un número todavía reducido de eritrocitos en condiciones normales. Lo mismo se puede decir para los trombocitos. De esto se produce una anemia hiperocrómica, es decir, la relación hemoglobina/eritrocitos es inferior a la normal. Sin embargo tampoco esta definición es totalmente correcta, porque de hecho no se pueden incluir en el cálculo los glóbulos rojos no maduros.

#### **21.6.2.3.1. A nivel psíquico**

Con un tratamiento correcto y de acuerdo con las 5 leyes naturales de la Nueva Medicina, el paciente ya no debería tener ningún problema psíquico, si fue curado inteligentemente durante los dos primeros estadios. Las cosas son diferentes, obviamente, en el momento en el que el paciente se pone bajo tratamiento en este estadio.

La situación es todavía peor si en aquel punto ha sufrido ya el envenenamiento de la médula ósea a causa del suministro repetido de citostáticos, por lo que lo primero de todo habrá que curar las consecuencias de la pseudoterapia. Pero

como siempre, si el paciente ha alcanzado este estadio a pesar de cualquier intento de exorcizar el “mal”, no debería sucederle nada más si se sigue un tratamiento concienzudamente. Por eso podéis (y debéis) aportarle una dosis ilimitada de coraje.

#### **21.6.2.3.2. A nivel cerebral.**

En este tercer estadio de la leucemia tenéis que preocuparos del nivel cerebral, porque es el momento más peligroso para los ignorantes. Este peligro subsiste en particular para los niños con desvaloración de sí generalizada y un correspondiente edema de la médula cerebral generalizado y ventrículos laterales compresos, en el tercer estadio del desarrollo de la reparación. Si tenéis cualquier duda, es mejor hacer una TAC de más que una de menos. También en este caso vale como regla: cuanto menos cortisona, mejor, pero siempre la que sea necesaria. Y en este estadio podéis aflojar un poco las riendas. Vale la regla: no correr ningún riesgo porque con la exuberante difusión de eritrocitos y leucocitos, aunque todavía inmaduros, la cortisona ya no puede causar daños en la médula ósea. En este estadio tenéis que hacer un trabajo cuidadoso comportándoos como buenos artesanos de vuestro oficio. No hay motivo para caer en el pánico, pero tampoco para experimentar. El paciente tiene que tener la seguridad de que estáis en posición de valorar y controlar plenamente la situación.

#### **21.6.2.3.3. A nivel orgánico**

Bajo el perfil orgánico en este estadio se comete la mayor de las estupideces. Esto es hoy día muy comprensible todavía, pues el paciente actualmente se lleva y trae de un lado a otro y es perseguido por la inquisición de la medicina tradicional. Un peligro particular es el de los denominados dolores óseos, que en realidad son dolores de dilatación del periostio, que tiene una fuerte sensibilidad. Cuanto mejor preparéis a vuestro paciente para afrontar los “dolores de curación de los huesos”, tanto más fácil le resultará soportarlos, incluso los esperará y deseará. Por lo tanto evitar el miedo y el pánico. Un paciente así apenas necesita de calmantes. En este estadio, cuando los valores de los glóbulos sanguíneos se elevan, son muchos de mis ex-colegas los que caen presa del pánico. Entonces recurren a un texto tradicional, en el que todo se describe de un modo completamente diferente. El paciente se da cuenta al momento si el médico está inseguro. Sin embargo las peores estupideces se comenten si los médicos y los pacientes gritan el “hurra” demasiado pronto y se vuelven demasiado audaces. No hay que fiarse de los eritrocitos, aunque sean muy numerosos. Controlad escrupulosamente los trombocitos. Además, el tercer estadio puede prolongarse durante un cierto tiempo, según la duración del conflicto.

En esta fase por lo tanto muchos enfermos se vuelven impacientes, y al final se sienten molestos. De hecho esto es el típico problema del cuarto estadio.



#### **21.6.2.4. Cuarto estadio.**

El cuarto estadio puede ser en realidad el estadio más bonito, en el que el paciente podría sentirse fuera de la zona de peligro. La eritropoyesis comienza a normalizarse visiblemente. De hecho mientras los leucoblastos se difunden antes y desaparecen más lentamente que los eritroblastos, que se difunden más tarde, pero vuelven más rápidamente a la normalidad, en este estadio todo podría ir por el mejor camino siempre que se haya comprendido correctamente el proceso de reparación. Incluso los trombocitos ya no representan un peligro, y con eso se reduce el riesgo, en teoría posible hasta ahora, de hemorragia interna o de hemorragia intestinal.

##### **21.6.2.4.1. A nivel psíquico.**

El paciente se siente todavía cansado, pero bien por otro lugar, a menudo justo en este estadio tiene fuertes dolores óseos que son causados por la dilatación del periostio a causa de la osteolisis que aparecen en la fase de reparación o recalcificación. Estos dolores óseos pueden ser muy persistentes y requieren una gran capacidad de asistencia psíquica. El paciente, sobre todo si es de carácter débil, puede rendirse y pedir calmantes que a su vez tendrían un efecto devastador sobre la trombocitopenia.

Por eso es importante saber que: el paciente no se imagina los dolores óseos, que en realidad son dolores de dilatación del periostio, pero los tiene realmente. Esa dilatación del periostio se puede localizar muy bien con numerosas TAC locales en los huesos. A pesar de eso los dolores se vuelven insoportables sólo cuando el paciente cae en pánico. Mis pacientes, que han entendido todas estas correlaciones, sólo muy raramente han pedido calmantes ("si sé que es una buena señal de curación, lo soporto bien, al contrario, si no tengo dolores me desilusiono, porque tengo miedo de no curarme", me ha dicho una vez una paciente). Ningún paciente que haya entendido estas correlaciones necesita morfina. La cortisona provoca menos daños que la mayor parte de los calmantes que a menudo tienen un efecto sedante, vagotrópico y por lo tanto refuerzan el edema óseo y la dilatación del periostio.

La morfina o sus derivados están absolutamente contraindicados, pues cuando pasa su efecto el paciente tiene dolores todavía más fuertes que antes, pierde la moral y el apetito, dado que todo el tracto gastro-intestinal se paraliza.

Muy importante:

Hay que poner mucha atención en que no se produzcan fracturas, sobretodo en la zona de las vértebras (peligro de parálisis trasversal). Si fuese necesario, el paciente debe permanecer acostado hasta que las vértebras se hayan calcificado y estén sólidas.

Nótese:

Prohibido realizar agoaspiraciones de un periostio dilatado sobre una osteolisis ósea que se encuentra en fase de reparación. El peligro del derrame del callo en el periostio dilatado hacia el exterior (denominado osteosarcoma) es grande. Pinchar o incidir en un periostio así, dilatado, es un puro error médico. El callo se expande en el tejido y se endurece formando un “osteomiosarcoma”.

#### **21.6.2.4.2. A nivel cerebral.**

En este cuarto estadio, a veces ya en el tercer estadio, tiene lugar el punto máximo de edema cerebral local en la médula del neoencéfalo. El paciente puede tener una crisis epileptoide que no se nota ni por los calambres ni por nada parecido, sino sólo por una fuerte reducción de la circulación periférica, los denominados “días fríos”. El paciente palidece, tiene sudor frío, está inquieto. Sólo si se tiene la sensación de que la crisis epileptoide no es suficiente, es decir, que seguidamente el paciente podría caer en un coma cerebral a causa del edema local, se aconseja una lenta infusión en vena de 20-50 mg de prednisolón. El responsable de eso es el edema cerebral local. Esta crisis epileptoide llega en todos los casos, pero a menudo no tiene un desarrollo dramático. Siempre hay que verificar la tasa de glucemia y mantenerla en un valor normal. Como precaución se aconseja una infusión inicial intravenosa o por vía oral de glucosa.

En casos extremos (gran masa conflictiva) el edema cerebral puede causar un estado comatoso o precomatoso del paciente (coma cerebral). Este estado se genera más fácilmente si, como sucede normalmente, se le inyecta continuamente líquido al paciente (fleboclisis). Por lo tanto: cuidado con la fleboclisis en el estadio del edema cerebral. Literalmente se podría ahogar el cerebro del paciente. Además, se recomienda no dejar la cabeza baja, sino tenerla un poco más alta que el cuerpo, de modo que el edema cerebral tenga un cauce para fluir. Con este fin resulta muy útil un medio muy simple: enfriando el Foco de Hamer con una bolsa de hielo envuelta en un paño mojado. Se puede sentir el calor del Foco de Hamer a través de la piel.

En general estas complicaciones de tipo pasajero también se controlan bien con los simpaticotónicos, cortisona, penicilina, etc. Nuevamente aquí la ignorancia de los médicos es el problema más grande.

Lo más importante de todo es que el paciente no caiga en el pánico. De hecho yo todavía no he visto morir a ningún paciente por una crisis epileptoide si no ha caído en pánico.

#### **21.6.2.4.3. A nivel orgánico**

No hay que bajar la guardia aunque en este cuarto estadio los valores sanguíneos vuelven a normalizarse nuevamente de un modo gradual. Eso vale en particular

para los trombocitos. Basta un solo shock de miedo por la sangre, justamente un conflicto de la sangre, para hacer que los trombocitos se precipiten momentáneamente. No sirve de mucho calcular en cuanto aumentarán nuevamente cuando desaparezca el shock de miedo, porque durante ese tiempo pueden suceder muchas cosas. Por lo tanto el paciente debería poder vivir en un ambiente protegido “sin pánico” donde en general no se producen esos shock, aunque a menudo no se pueden evitar totalmente, habría incluso que desconectar el teléfono.

Nuevamente es muy importante:

Seguir controlando la osteolisis que en este estadio, por la dilatación del periostio, se ven privados del sostén a causa de la “vaina del periostio”. Sin embargo ésta última ahora comienza a retirarse lentamente. Por lo tanto el peligro de una fractura se vuelve cada vez más reducido. Hay que controlar en especial las vértebras y el cuello del fémur.

Por precaución es mejor que el paciente permanezca durante 4-6 semanas en cama antes que correr cualquier riesgo.

#### **21.6.2.5. Quinto estadio: regreso a la normalización.**

Este estadio no debería tener posibilidades importantes de complicaciones. Por lo tanto no hace falta extendernos mucho. Aunque hayamos enumerado todas las posibles complicaciones que se puede manifestar en los diferentes estadios, eso no significa que deban producirse por fuerza. Además: si los médicos saben lo que tienen que controlar, a menudo no hay ningún problema. El gran obstáculo hasta ahora ha sido el hecho de haber juzgado todo de un modo equivocado. En esta valoración la mayor equivocación es excluir el alma.

#### **21.7. El conflicto de hemorragia o de herida – Necrosis del bazo, trombocitopenia.**

En el curso de mis observaciones de casos de leucemia he hecho una constatación totalmente sorprendente: particularmente los niños a los que se llevaba a una clínica para que les hicieran una transfusión de sangre, mostraban el siguiente fenómeno: primero los trombocitos eran, por ejemplo, cerca de 100.000; una o dos horas después, en una nueva medición justo antes de la transfusión, resulta que habían descendido casi a cero. Lo mismo se notaba también cuando los niños, el día anterior, habían recibido una transfusión de concentrado de trombocitos. He pedido a todos los colegas que colaboran conmigo que observen este suceso, y así, juntos, hemos encontrado la siguiente regla:

Cuando un animal es herido y sangra, puede sufrir un shock de hemorragia y de herida. En el cerebro se ve afectado la médula temporal del neoencéfalo a la derecha, a nivel orgánico el bazo sufre una necrosis. Desde el momento del DHS el número de los trombocitos en sangre periférica desciende rápidamente a

valores muy por debajo de lo normal o incluso a valores de una trombopenia o trombocitopenia (es decir, pocos trombocitos en la sangre). La situación permanece así mientras dura la fase de conflicto activo.

Si se llega a la solución del conflicto el Foco de Hamer en la médula forma un edema a la derecha en la zona temporal occipital, el bazo se hincha entero o forma un quiste, según la necrosis esté más en el interior o periférico, y el número de trombocitos en la sangre periférica vuelve a los valores normales.

El sentido de este conflicto biológico es tan comprensible y simple que por su propia obviedad nos resultaba difícil de comprender: si un animal, por ejemplo, tiene una herida abierta, la fibrina y los factores de coagulación de la sangre que se activan se ven empujados por las venas abiertas. El efecto sería catastrófico: todo el sistema venoso, consecuentemente, tendría que estar lleno de trombosis.

Cualquier animal con una gran laceración debería morir entonces, pero no sucede. El motivo por el que no sucede depende probablemente en gran parte por el hecho de que el organismo, guiado por el cerebro, coge los trombocitos de la circulación periférica y los concentra sólo en el punto de la herida. Hasta ahora siempre habíamos creído que las funciones de la sangre que fluye no fuese directa del cerebro, pero nos equivocábamos. Ahora el subconsciente no puede distinguir entre la "herida que sangra" y una "transfusión sangrante". Por eso, sobretodo los niños, sufren un conflicto de hemorragia o de herida cuando se mete el catéter para hacer una transfusión de sangre. Pero también los adultos pueden sufrir un "conflicto de la sangre" así por el miedo de que en la transfusión haya HIV positivo (SIDA), si no están informados que el virus del SIDA no existe (no ha sido posible aislarlo, no existe ninguna fotografía) y que también en este caso estamos frente a un gran engaño.

El sentido biológico de la necrosis del bazo con consecuente agrandamiento del bazo (esplenomegalia) que se produce en la fase PCL es muy simple: en caso de una recaída, el bazo, si está más grande que antes, está en posición de absorber mejor o más fácilmente muchos trombocitos. Si el bazo con un EBS así se vuelve demasiado grande se puede extirpar sin peligro biológico ("esplenectomía"). Entonces un linfonodo cercano hace de sustituto del Bazo. De hecho el bazo no es otra cosa que un linfonodo particularmente grande.

## **21.8. Advertencias preliminares para los casos de leucemia.**

Los casos de leucemia aquí referidos sirven para mostraros lo más posible la sincronía de los tres niveles psique, cerebro y órgano. Estoy muy orgulloso de poder mostraros tantos ejemplos y tan claros. Si supieseis lo difícil que ha sido obtener las TAC necesarias y las radiografías del esqueleto. De hecho los hematólogos y los oncólogos las consideran totalmente inútiles. A veces los pacientes tenían que fingir dolores de cabeza y dirigirse a un médico de familia para poder obtener las radiografías o incluso para que se las hicieran. Por eso en algunos casos no estoy en condiciones de presentaros los tres niveles. Igualmente

algunos casos eran tan interesantes que no he podido renunciar a mostrároslos a pesar de estar incompletos.

Dado que por motivos financieros tenía que ahorrar con las imágenes, he intentado meter siempre las figuras más típicas posibles, aunque desease mostrar las secuencias enteras.

¿Qué es importante saber en cada caso y qué hay que ver en las imágenes?

### 21.8.1. A nivel psíquico.

El paciente necesariamente ha tenido un conflicto de desvaloración de sí que forzosamente está en solución en el momento de la leucemia. No existe de hecho ninguna leucemia sin un conflicto resuelto de desvaloración de sí mismo. Considerando el estadio de la leucemia se puede establecer con certeza el momento de la conflictolisis. Es importante descubrir el DHS y el contenido conflictivo particular.

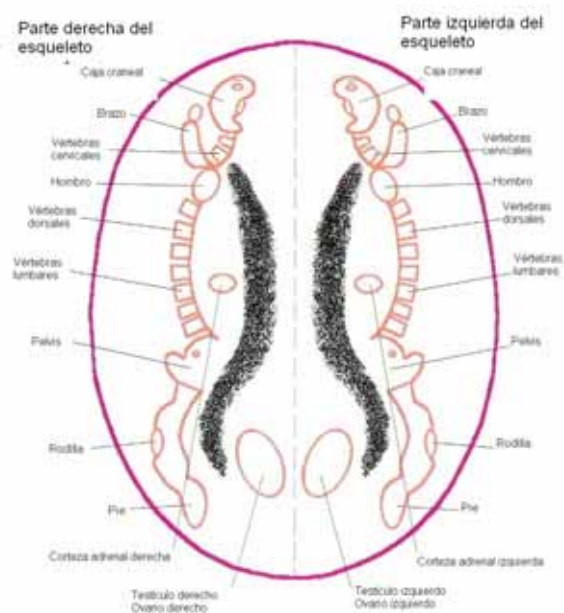
### 21.8.2. A nivel cerebral.

Es típico de la leucemia, no sólo el hecho de que en la médula del neocéfaló se vea un Foco de Hamer oscuro, sino que tiene que ser visible en un punto bien determinado, correspondiente al contenido conflictivo. Y eso a su vez tiene que concordar exactamente con la localización de las osteolisis en los huesos.

Incluso cuando nos encontramos frente aun conflicto de desvaloración de sí bastante generalizado, a menudo vemos algunos Focos de Hamer mucho más oscuros en el interior de la médula oscurecida por el edema difuso. De hecho estos focos al final confluyen en un único edema, pero en determinados estadios se pueden distinguir todavía bien.

### 21.8.3. A nivel orgánico.

No puede existir leucemia que no sea precedida en el conflicto activo por una osteolisis ósea. Los diferentes relés de los huesos del esqueleto están dispuestos en la médula cerebral según el diseño esquemático del homunculo que yace en posición supina con la cabeza frontalmente y los pies occipitalmente. He incluido nuevamente la figura aquí para evitaros tener que echar las



páginas hacia detrás y hacia delante. La médula cerebral derecha corresponde por lo tanto a la mitad izquierda del sistema esquelético y viceversa. Para cada una de las osteolisis, si se fotografía con suficiente precisión en la TAC cerebral, tiene que ser visible un Foco de Hamer en el lado opuesto de la médula cerebral y justo en el punto cerebral correlativo a la osteolisis.

Obviamente también el cuadro hemático, que es lo mismo que decir la hematopoyesis, tiene que transcurrir de un modo sincrónico, tanto respecto a la leucopenia y la anemia en el período de conflicto activo (y todavía en el primer estadio tras la CL), como respecto a la leucocitosis y la eritroemia, o la eritroleucemia. Todo debe producirse siempre de un modo totalmente sincrónico y en consideración con la edad del paciente, con la intensidad y la duración del conflicto.

Con los ejemplos siguientes os quiero mostrar que la leucemia no es como la ruleta rusa, donde nadie sabe lo que sucederá, sino que es un suceso muy sensato y comprensible.

Me “creeréis” cuando comprendáis porque en el futuro podemos esperar que todos los pacientes se curen. En medicina no existe nada que sea más regular que esto.

Psique Tipo de desvaloración de sí mismo	Cerebro Localización en la médula cerebral	Órgano Localización de la osteolisis en el esqueleto	Hematopoyesis Médula ósea
Desvaloración de sí moral – intelectual	Médula cerebral frontal	Osteolisis del cráneo y las vértebras cervicales	En todos los conflictos de desvaloración de sí: durante la fase de conflicto activo:
Desvaloración de sí en la relación madre/niño (“Eres una mala madre”); lo mismo también en la relación padre/niño.	En los diestros: médula cerebral frontal derecha; En los zurdos: Médula cerebral frontal izquierda	Osteolisis del hombro izquierdo. Osteolisis del hombro derecho.	reducción de la hematopoyesis, en la fase postconflictiva (fase PCL): leucemia
Desvaloración de sí relativa a las capacidades manuales y a la habilidad	Médula cerebral frontal	Osteolisis de los huesos del brazo	Seguidamente: eritrocitemia y trombocitemia
Desvaloración central de la propia personalidad	Médula cerebral lateral	Osteolisis de las vértebras lumbares Osteolisis de las	

		vértebras torácicas	
Desvaloración de sí bajo el nivel de la cintura	Médula cerebral temporal occipital	Osteolisis de la pelvis	
Desvaloración de sí en la relación marido/mujer	En los diestros: a la izquierda frontal; en los zurdos; a la derecha frontal	Osteolisis del hombro derecho; osteolisis del hombro izquierdo	
Desvaloración de sí por no deportividad	Médula cerebral occipital	Osteolisis de los huesos de la pierna	
Desvaloración de sí del tipo "no lo consigo"	Médula cerebral occipital	Osteolisis del cuello del fémur	

Nótese:

- mitad cerebral derecha para el lado izquierdo del esqueleto
- mitad cerebral izquierda para el lado derecho del esqueleto.

## 21.9. Ejemplos

### 21.9.1. Un grave accidente de tráfico y sus consecuencias

Dirk B., de diez años, originario de Heidelberg, sufrió el 6.10.82 un grave accidente de coche con fractura craneal y de la pelvis. Se le llevó sin sentido a una clínica. Cuando, todavía bajo shock, salió de la inconsciencia, al lado de su cama había un médico que le dijo que dado que tenía una serie de fracturas óseas y que tenía que estar distendido de tal manera que, según se esperaba, todo se soldase correctamente.

El médico no quería decir nada especial con eso, incluso quizás quería dar ánimos. Pero el muchacho sufrió un shock porque estaba "a contrapié". En los dos meses siguientes, en los que dormía mal, no tenía apetito, adelgazaba y estaba en una especie de pánico; día y noche se preguntaba si los huesos se le habían soldado bien o si quedaría impedido. Cuando a comienzos de diciembre el muchacho volvió a su casa y sus intentos de caminar tuvieron éxito, todo volvió a ponerse en orden. Enseguida estuvo en condiciones de volver al colegio. Desde el comienzo de diciembre tanto la desvaloración de sí como el miedo de quedar impedido habían perdido cualquier fundamento, y por lo tanto el conflicto se resolvió.

En enero del 83 el encargado de clase informó que Dirk siempre estaba cansado, no se concentraba, que sus prestaciones no eran como antes, cuando este muchacho era un estudiante estupendo. El joven, como ahora sabemos, se encontraba en la fase vagotónica postconflictiva (fase PCL), que se caracteriza por vagotonía preferente, bienestar, cansancio, edema cerebral local y además

diversas hinchazones del hueso con exudación. En este estadio de reparación la parte del esqueleto afectada había retomado a pleno ritmo en la producción, que se había reducido, tanto de glóbulos rojos como blancos en la médula ósea. A eso lo llamamos leucemia o más correctamente fase leucémica . A menudo se descubre sólo por casualidad, porque los pacientes se sienten bien aunque experimenten un fuerte cansancio causado por la vagotonía.

En este caso los síntomas del edema cerebral local no tomaron proporciones alarmantes, pero les no pasaron inadvertidos a los padres, que decían: “El chico camino de un modo muy extraño”. Dado que tenían miedo de que estuviese relacionado con las fracturas óseas precedentes, llevaron al muchacho al médico. A finales de septiembre se descubrió la leucemia. Como consecuencia los padres, que no sabían que hacer, lo pusieron bajo tratamiento en la clínica universitaria de Heidelberg, donde le administraron quimio e irradiaciones al cerebro, lo que evidentemente es muy peligroso para las células cerebrales.

El DHS se produjo el 6 de octubre del 82. El shock del grave conflicto de desvaloración se había producido a causa del comentario hecho cuando Dirk apenas se había despertado de la inconsciencia. Dirk: “Tenía miedo de que los huesos crecieran mal y me quedase impedido”.

Al DHS le siguió una fase simpaticotónica con insomnio, adelgazamiento, pensamientos obsesivos, etc. En esta fase de conflicto activo había reducción de la médula ósea, anemia y leucopenia.

Tras la conflictolisis, a finales de noviembre, comienzos de diciembre, el cuerpo pasó a la fase vagotónica con bienestar, sueño, buen apetito, sin embargo con cansancio y dificultad para concentrarse. En el cerebro toda la médula estaba hinchada y edematizada, en la médula ósea comenzó una fase de reparación hiperproductiva con eritropoyesis y leucopoyesis aumentada. Antes de la normalización espontánea de esta fase leucémica todavía activa, se descubrió la alteración del cuadro hemático a causa de la sintomática de la presión cerebral ya citada.

A finales de 1983 Dirk tuvo una pseudo-normalización de los valores sanguíneos. Se habría producido, sin más, una renormalización de modo espontáneo y más rápida si el proceso de reparación no se hubiese interrumpido y por lo tanto retardado por la quimio y la irradiación del cerebro. Los médicos tradicionales hablan de una denominada “remisión”, es decir, de una normalización de los valores sanguíneos. Ya la sola palabra “remisión” tiene para ellos un valor provisional, no definitivo. Eso se traduce en continuos “controles” médicos que lo único que quieren es comprobar que la leucemia ha vuelto a aparecer.

Esta espera del regreso del “feo mal” afecta tanto a los padres y los pacientes que tras cada control dan un suspiro de alivio diciendo: “Gracias a Dios, todavía no”.

En junio del 84 Dirk se rompió el brazo derecho al caerse de la bicicleta.

Había pensado que este accidente hubiese podido desencadenar un shock en el muchacho por asociación con recaída conflictiva pensando en el primer accidente, pero el muchacho lo negó, y eso es lo que vale, cuando el paciente mismo lo dice.

Pero un mes después, en julio del 84, uno del séptimo curso, que para un muchacho de tercero ya es un “mayor”, se acercó y le preguntó: “Eh, ¿qué



enfermedad tienes?”. El muchacho respondió: “Leucemia”. Y el otro: “Pues entonces te vas a morir; es lo que nos ha dicho la profesora de biología, y ella lo sabe muy bien”.

Para el joven esto fue un nuevo DHS, un shock terrible. Dirk estaba completamente destruido, seguía pensando en las fuertes palabras que había dicho el muchacho de séptimo, no conseguía dormir bien ni comer, cayó en el pánico del conflicto. En este período los valores hemáticos de los leucocitos van de normales a leucopénicos. El muchacho se lo contó a su madre, pero ella no lo tomó en serio. La obsesión permaneció durante unos dos meses. El joven está en simpaticotonía.

Al finales de septiembre del 84 Dirk llegó a la conclusión de que el compañero no tenía razón porque él no se había muerto, y los valores de la sangre se volvieron a poner bien. Se llega a la solución del conflicto. Cuatro semanas después, en un control, se le descubre una recaída de leucemia. En este punto el muchacho se sentía nuevamente bien, dormía y tenía buen apetito, había cogido casi todo el peso que perdió, tenía las manos calientes, pero estaba flaco y cansado, como es normal en la vagotonía.

El joven paciente fue ingresado nuevamente en la clínica universitaria infantil de Heidelberg y sometido a un tratamiento de quimio e irradiaciones de cobalto al cerebro sin “éxito”. A los padres les decían que el organismo del muchacho se había vuelto “inmune” a los citostáticos, que ahora ya no se podía llevar a cabo ninguna terapia. El 27 de mayo lo mandaron a casa deshaciéndose definitivamente de él.

No tenían previsto volverlo a meter en la clínica porque calculaban que habría muerto en las 2-4 semanas siguientes. El muchacho comprendió con exactitud lo que pasaba, pues como ya hemos dicho, es muy sensible. La clínica le prescribió opiáceos contra los dolores que sufría en los huesos, sobretodo en el hueso húmero y el fémur. Por mi intervención personal los colegas de la clínica satisficieron mi petición y le pusieron de 7 g% Hb a 11 g%.

El 28 de mayo del 85 visité a Dirk B. por primera vez: entonces tenía 12 años, estaba totalmente apático y a duras penas conseguía hablar. Continuamente tomaba dosis masivas de calmantes, Dolantin junto con Luminal.

Desde hacía una semana estaba visiblemente en un pánico total y con el miedo de la muerte, porque había entendido que “ya nos e podía hacer nada”. Este pánico se suprimía con los opiáceos. Tomaba el Luminal porque poco antes había tenido un ataque epiléptico, signo de un conflicto resuelto (por lo menos temporalmente) de no poder huir.

Me senté en la cama, al lado del enfermo grave e intenté hablar con él, pero apenas era posible, pues el muchacho estaba “ausente” y en pánico.

Entonces recurrí al último medio posible: lo miré fijamente en los ojos con una mirada hipnotizante y le dije lentamente y de un modo persuasor que por su causa yo había venido aposta de Roma y sabía con precisión que en dos meses podría salir a correr igual que sus compañeros y sus hermanos, pero que tenía que colaborar. También le dije que los médicos locales no entendían su enfermedad (era cierto), pero que Roma era una ciudad mucho más grande que la ciudad universitaria de Heidelberg y dado que era un médico de Roma, simplemente sabía más que los otros.

El muchacho se quedó como fulminado. Miraba incrédulo a sus padres que asentían. Era difícil saber si había comprendido lo que había dicho. Pero diez minutos después, cuando estábamos ya fuera de la habitación, “se encendió la mecha”.

Desde aquel momento estaba como electrizado, de repente podía ir a ver la televisión, contó a sus hermanos que el médico de Roma le había dicho que en dos meses estaría nuevamente sano y en condiciones de salir fuera. El hermano de diecisiete años dijo espontáneamente: “No lo creo”, porque los hermanos ya se estaban esperando la muerte inminente del muchacho. A pesar de este pequeño incidente, desde aquel momento el niño ya no tomó calmantes. Si tenía pequeños dolores en la parte superior de los brazos y de las piernas (por la dilatación del periostio a través del edema óseo) se le calmaba con frío y de igual manera si tenía dolores de cabeza, que eran soportables y se hacían desaparecer enseguida con una bolsa de hielo.

El día después ya pedía él mismo de comer, lo que no había hecho desde hacía semanas o meses a causa de los fármacos y del nuevo pánico. Después el muchacho mejoró. Los leucocitos, cuando regresaron a casa de la clínica, eran unos 100.000, de los cuales el 91% eran blastos. Contradice cualquier experiencia médica el hecho de que un niño, que ahora está felizmente en vagotonía, juega, duerme y come bien, ríe y participa en lo que sucede a su alrededor, tenga que morir sólo porque los médicos de orientación puramente intelectual de una clínica universitaria dicen que va a morir pronto, en unas 2-4 semanas. La moral del muchacho estaba tan alta que le hizo rechazar los calmantes sólo porque le había dicho que sin ellos se curaría más rápidamente. Entonces decía: “No necesito tomarlos, no estoy tan mal”.

El muchacho, sorprendentemente, consiguió hacer frente también a la reducción momentánea de los trombocitos, que en el giro de unos pocos días pasaron de 150.000 a 14.000 al suministrarle un citostático denominado biológico (en contra de mi opinión), a pesar de la fuerte hemorragia de la nariz, sólo porque le había dicho: “Dirk, sólo es un pequeño incidente, pero sigue siendo cuestión de dos meses, la curación sigue adelante”.

Sin embargo el 18.6.85 Dirk muere en coma cerebral. El Dr. A.F. de la clínica pediátrica de Landau informa que el paciente había entrado en coma cerebral. Según indicación de la clínica universitaria de Heidelberg no se le suministró cortisona. No se hizo ningún tratamiento médico intensivo, porque ninguno creía en la presión cerebral en el sentido de la Nueva Medicina, sino sólo en el “coma leucémico”. Lo que entendían exactamente con esa definición, no lo sé con precisión. Solamente se refería a la clínica universitaria pediátrica de Heidelberg. El día anterior el muchacho había sido ingresado a causa de su aturdimiento. Los valores de la sangre mezclada eran: Hb 12 g%, eritrocitos 4,2 millones, trombocitos 19.000, leucocitos 140.000.

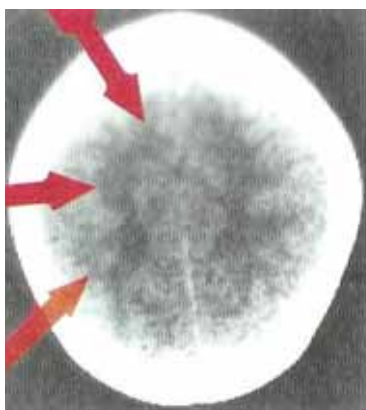
Cuando me enteré de la muerte de Dirk grité de dolor y de rabia.

Es increíble lo que pueden llegar a hacer estos “medicuchos”.

Seguidamente pedí al médico jefe de la clínica pediátrica de Heidelberg, en la que yo mismo trabajé durante un tiempo, que presentara el caso de Dirk a todos los médicos de la clínica. El profesor me comunicó que no estaba interesado en el asunto.

Los pacientes como Dirk, que han sufrido no sólo la quimio, sino también las irradiaciones del cerebro, son controlados con mucha atención. Un cerebro irradiado ya no reacciona con la misma elasticidad a un nuevo edema. Entonces se enfría, se dan simpaticotónicos, eventualmente cortisona, hay que hacer TAC cerebrales de control para poder valorar la dimensión del edema. Sustancialmente: tratar las complicaciones de una irradiación cerebral significa intentar reparar los daños de la medicina oficial. Eso, de hecho, no tiene nada que ver con la Nueva Medicina.

Sin embargo lo macabro es, que si el paciente sobrevive, entra en la estadística de los casos exitosos, si muere porque los daños de la "terapia" eran irreparables "tampoco la Nueva Medicina fue capaz de ayudarlo".



TAC cerebral de Dirk B. Las flechas indican un edema generalizado de la médula del neocéfaló, reconocible por el fuerte ennegrecimiento. Aquí se trata de una desvaloración generalizada que afecta a toda la personalidad, y que corresponde a una desmineralización infantil más difusa de los huesos.

El muchacho, tras la solución de su conflicto con cabeza caliente y profunda vagotonía, fue transportado a un pequeño hospital junto a Heidelberg a causa del edema cerebral agudo; tras una charla con la clínica universitaria de Heidelberg

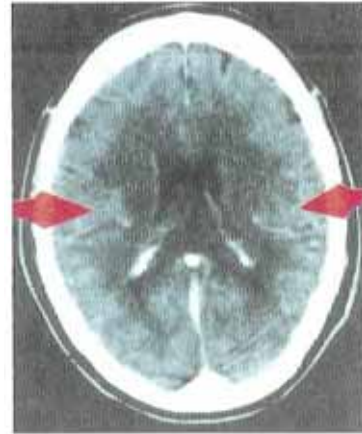los médicos del hospital se negaron a darle la cortisona necesaria al muchacho y también a enfriarle la cabeza. Murió, como era de esperar, por coma de edema cerebral.

### **21.9.2. Desvaloración global de sí mismo por la muerte de la mujer**

En el siguiente caso la mujer del paciente había muerto en noviembre de 1983. Para él era al mismo tiempo una especie de madre (relación edípica) y era 8u años más mayor que él. El paciente por eso, además de la desvaloración de sí, había sufrido también un conflicto de territorio y un conflicto femenino en el ámbito del territorio (de sentirse sólo en el territorio) y por lo tanto estaba en constelación esquizofrénica. Estaba como rígido, deprimido. A su alrededor se decía que tras la muerte de la mujer se había vuelto "loco". La solución del conflicto llegó para el señor K. de un modo singular: tras nueve meses de tormento, un día su jefe le dijo: "Le necesito, tengo un trabajo que sólo usted puede hacer". Eso lo despertó como de un profundo y mal sueño. Hizo el trabajo que solamente él podía hacer. Ocho semanas después el paciente tuvo el infarto cardíaco previsto, al que sobrevivió sólo gracias a repetidas reanimaciones. La TAC cerebral no había despertado el interés de ninguno de los cardiólogos. Se realizó solamente por indicación mía. En ese punto el paciente era nuevamente "normal", tenía las manos calentísimas y cogía rápidamente peso. Los cardiólogos de la clínica universitaria de Viena habían interpretado el caso del siguiente modo: a causa de la pérdida de peso de las últimas 7 semanas había aparecido el "riesgo de infarto" y de hecho se había producido uno. Según el ECG se trataba de un infarto del

ventrículo derecho, pero según la TAC cerebral tuvo que producirse al mismo tiempo un infarto cardíaco izquierdo y otro derecho. Es un milagro que el paciente haya sobrevivido.

Paciente (52 años) caso de infarto examinado en Viena. El paciente, a la muerte de la mujer había sufrido un conflicto de desvaloración de sí generalizado, pero al mismo tiempo también un conflicto en el ámbito del territorio masculino y femenino. Se ve claramente la coloración muy oscura de toda la médula cerebral. En el interior de esta médula, sin embargo, se ven áreas especialmente oscuras (Focos de Hamer), presentes en la esfera esquelética global que evidencian los relés individuales.

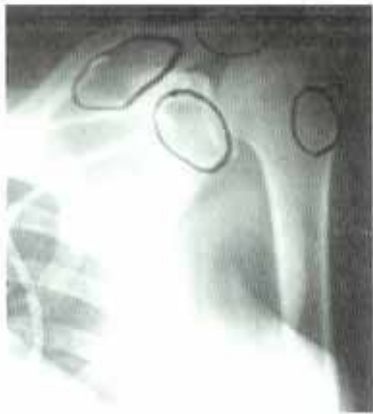

### **21.9.3. Leucemia linfoblástica aguda a continuación del abandono por parte del novio.**

Este caso es muy común, de hecho. Una joven estudiante de medicina de 21 años, ya casi al final de su primer bienio de carrera, a la que dejó su novio. Era noviembre del 84. Poco tiempo antes, todavía en las prácticas de fisiología, se había hecho su propio cuadro hemático: todos los valores eran normales. La muchacha se encontraba un poco rolliza, pero era muy inteligente y abierta. Todo su valor se basaba en su novio, con el que más adelante quería formar una familia. Este era su más grande deseo. Cuando el novio la dejó (había sido su primer novio) se sintió profundamente destruida en su estima personal. El conflicto fue muy intenso.

Tras unos 2 meses se reconciliaron. Desde ese momento la muchacha se volvió flaca y estaba tan cansada que no podía estudiar. Había perdido 3 kg entre noviembre del 84 y enero del 85. Ahora volvía a tener apetito e incluso excesivo, y engordó rápidamente, más que antes. Desafortunadamente cuatro semanas después fue al médico, quien le encontró una leucocitosis con un valor cercano a los 80.000, de los cuales 75.000 eran linfoblastos y 5.000 leucocitos normales.

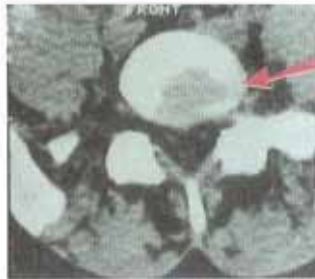
Lo que aconteció después fue una tragedia: en la universidad de Erlangen y de Essen intentaron reprimir los leucocitos con citostáticos.



Al lado vemos las osteolisis de la articulación del hombro izquierdo (la paciente era zurda). Allí tenía también los dolores de dilatación del periostio. Normalmente esta zona esquelética (en los zurdos) se ve afectada por una desvaloración de sí en la relación con el partner.

Pero el conflicto permaneció resuelto y siempre que interrumpía el pseudotratamiento con los citostáticos el número de leucocitos aumentaba rápidamente. Entonces los médicos se lamentaban de la recaída. La paciente al final murió por causas iatrógenas, “terapizada” a morir.

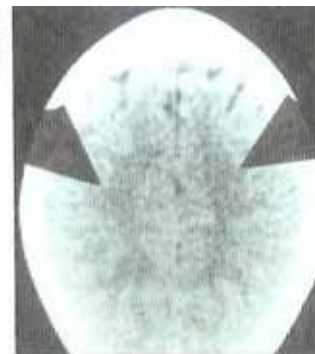
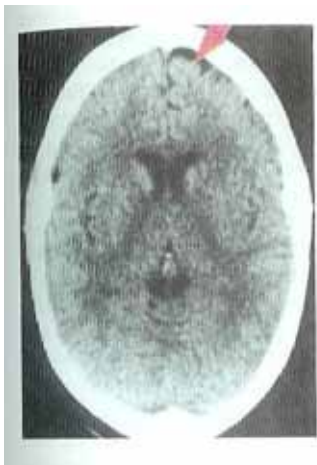starb schließlich iatrogen, zu Tode „therapi



Osteo-  
ebenfi-  
lichke

Osteolisis de la primera vértebra lumbar, justo donde tenía los dolores (conflicto de desvaloración de la autoestima central).

En la TAC cerebral vemos una médula muy oscura. Las flechas indican dos zonas circunscritas correspondientes a las osteolisis de las costillas en reparación.



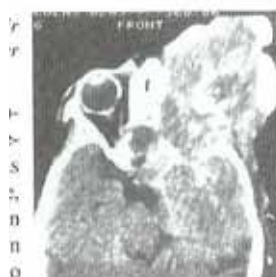La flecha frontal a la derecha muestra un FH resuelto de un conflicto de impotencia, inconflito del tipo “se debería hacer algo, pero nadie

hace nada” desencadenado en esta paciente zurda por el diagnóstico y los pronósticos de los médicos, y manifestaciones a nivel orgánico con úlceras de los conductos de los arcos branquiales.

#### **21.9.4. Desvaloración de sí en la relación con la hermana que le dice “eres un monstruo”.**

Este trágico caso viene de la clínica universitario de Tübingen. Se trata de un muchacho de 9 años.

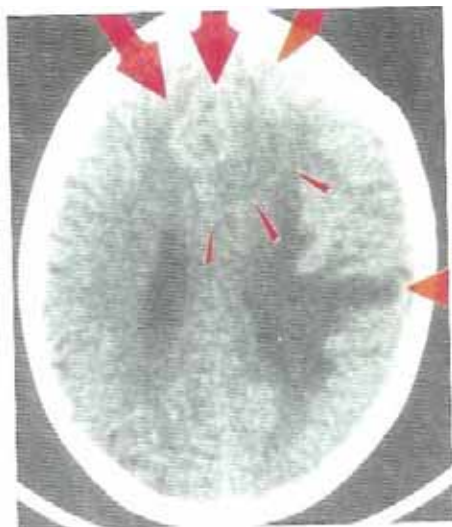
En las imágenes de TAC que siguen vemos un gran sarcoma de la órbita que se ha formado tras una operación de la órbita.



En el momento de esta fotografía, en septiembre del 86, se habría podido operar al muchacho, porque no era necesario que el muchacho muriese por este sarcoma, que sólo era una reacción de reparación excesiva. Pero los profesores oftalmólogos de Tübingen rechazaron la operación. Así el pobre muchacho fue tratado con quimio y citostáticos y sedado con morfina.

Estas imágenes, sin embargo, deben mostrar también otra cosa: cuando se llegó a esta gran protusión del bulbo, a la presión del globo ocular causada por el sarcoma retrobulbar a la derecha, la hermanita de cinco años le dijo a su hermano: “pareces un monstruo”. Desde ese momento el muchacho se volvió muy callado, en los dos meses siguientes prácticamente no dijo una palabra, adelgazaba y casi no dormía. Había sufrido un grave conflicto de desvaloración con DHS, al mismo tiempo que un fuerte rencor en el territorio. Además, a causa de estas palabras había sufrido 2 o incluso 3 conflictos centrales frontales. Todo se ve en la TAC cerebral. Por añadidura estaba en “constelación esquizofrénica”.

Cuando al valeroso muchacho, al que los doctores de Lyon, Ginebra y Zurich se negaron a operar, le dijeron que en Tübingen había médicos que con una operación podrían devolverle a su cara el aspecto original, entre lágrimas pronunció la palabra “monstruo”, balbuciendo una y otra vez “monstruo, monstruo”.



Nuevamente intentaba reconstruir su imagen devaluada.

Sin embargo permanecieron los dos conflictos de desvalorización de sí, a la izquierda para la órbita derecha, cuyos anillos, en las imágenes de al lado, no muestran prácticamente ningún edema. La pequeña flecha a la derecha de arriba indica in FH de miedo frontal de recaída, que aquí todavía no está bien resuelto. En los

dos lados del cuello el muchacho tenía quistes de los arcos branquiales que seguían apareciendo. No puedo mostrar la osteólisis de la cabeza del húmero izquierdo y de la pelvis izquierda porque no se hicieron radiografías.

Tampoco se toma en consideración el carcinoma de los conductos biliares, que seguramente está presente (FH, ver flecha a la derecha), y tampoco los correspondientes relés están claramente afectados en la TAC.

Pedí de rodillas a los profesores que intentaran la operación por estas razones psíquicas, ya que no había nada que perder, pero todo fue inútil.

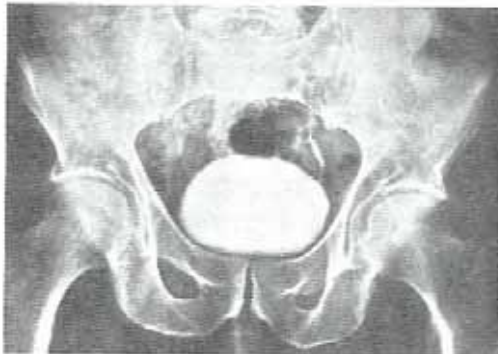Cuando el muchacho se marchó de Tübingen, consciente de no haber obtenido ayuda del catedrático, seguía siendo un monstruo. Cayó en un letargo total y, en su patria, Francia, se le sedó con morfina y otros fármacos.

En el momento de esta TAC todavía había una leucocitosis de unos 12.000, el comienzo de una leucemia en el caso de un desarrollo positivo. Mientras que los médicos sigan excluyendo la psique de sus consideraciones y sigan haciendo tratamientos sintomáticos, estos casos brutales seguirán estando a la orden del día. Los catedráticos, además, dejaron claro que todas las alteraciones en el cerebro, da igual del tipo que fuesen, eran “metástasis cerebral”. Cuando le comenté al catedrático que, en el hombre, después de nacer, no es posible ningún crecimiento de células nerviosas cerebrales, sino que en todo casos las que crecen son células inocuas de tejido conector de reparación, que se formarían en cualquier herida cerebral, se me quedó mirando con la boca abierta y dijo: “¿Entonces qué puede ser?”. Este profesor, como decano de la facultad de medicina, se ocupa desde hace 6 años “profesionalmente” de la Nueva Medicina y no ha entendido ni una sola palabra, más bien no ha querido entender.

A mis amigos, que habían venido desde Francia, y a mí, no nos quedó otra cosa que hacer que llorar.

#### 21.9.5. Desvaloración de sí a causa de un “golpe bajo”

Radiografía de la pelvis: los puntos oscuros representan la osteólisis.

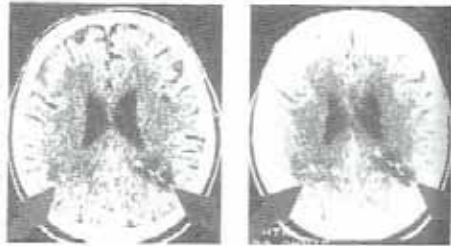

*Reckenröntgenaufnahme: Die tieftunblau Stellen*

Al lado vemos la radiografía de la pelvis de un hombre de 65 años, contento con su jubilación, que se vio afectado por un terrible DHS de desvaloración de sí: era miembro del consejo municipal y presidente de la comisión para la protección de los monumentos históricos. Un día el alcalde dijo en el consejo: “De ahora en adelante yo mismo me ocupare del trabajo del presidente”.

Para el paciente fue una total desvaloración de sí. La solución llegó tras unos 4 meses, cuando el alcalde personalmente y con toda humildad le pidió al paciente que volviese a ocupar el puesto, porque era lo mejor.

El paciente consideró esta desvaloración de sí como un “golpe bajo”, y consiguientemente este había sido el contenido conflictivo del DHS.



En la TAC cerebral las flechas indican los relativos edemas en la médula del neocórtex, donde podemos ver los FH individuales para la osteolisis del hueso púbico.

El paciente sufrió una leucemia. Durante este tiempo se ha curado completamente.

#### **21.9.6. Desvaloración de sí a causa del despido de la mujer de la misma empresa y traslado a un nuevo ordenador.**

En cualquier conflicto y también en el conflicto de desvaloración de sí, no importa si los demás consideran mucho o poco importante la cosa por la que el paciente enferma. Ni tampoco cuenta el calor que le da el paciente retrospectivamente, cuando ya está fuera de peligro. Sólo es decisivo lo que el paciente ha sentido en el momento del DHS, cuando se ha visto afectado por el shock del suceso conflictivo que ha causado el correspondiente foco en el cerebro.

Este hombre de 35 años, francés, era un vicedirector en una aseguradora en la que trabajaba mucho con el ordenador. Era, entre otras cosas, responsable de su mantenimiento.

El DHS golpeó al paciente el 1 de enero de 1985. Su mujer, que trabajaba en la misma empresa y era el sustento moral del paciente, fue despedida. Al mismo tiempo al paciente le comunicaron que se iba a adquirir toda una nueva generación de ordenadores producidos por una empresa diferente. Estas dos noticias funestas le cayeron encima como un rayo al paciente. No solamente se sentía privado de su sustento, sino que tampoco se sentía seguro con los nuevos ordenadores. Cayó en un pánico total. Sufrió un conflicto de desvaloración global que afectó a toda su personalidad. Desde aquel momento en adelante mandó solicitudes de empleo a muchas empresas. Su única obsesión era dejar su puesto de trabajo. Dado que sólo recibía cartas de rechazo, cada vez se sentía más decaído. La cosa siguió adelante durante un año, durante ese tiempo había adelgazado mucho, siempre estaba tenso e hiperactivo, pero no deprimido.

Conflictolisis (CL): el 7 de noviembre se presentó a una nueva empresa, como ya había hecho tantas veces ese año. El 19.12.85 consiguió el nuevo puesto de trabajo, pero primero tenía que someterse a un reconocimiento médico que se realizó 10 días más tarde, y en el que ya se encontró una leucemia.

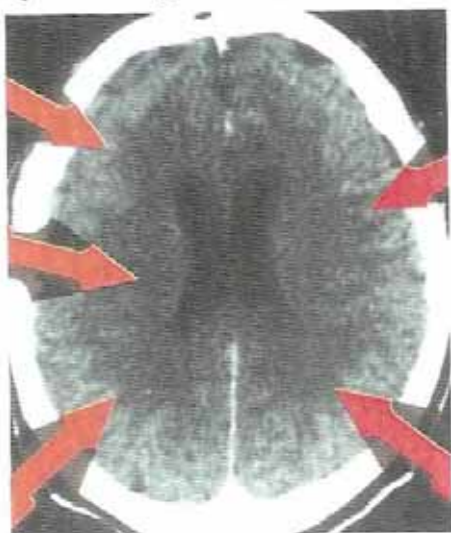


En el período sucesivo el paciente tuvo fuertes dolores, fuertes pero soportables, en los huesos de todo el cuerpo, que sin embargo eran más intensos en las costillas. Los leucocitos, en la consulta del 2 de enero del 86, estaban ya en los 30.000 y en los meses siguientes subieron a 170.000. El 16 de enero le despidieron de la nueva empresa, pero lo aceptó, por ya estaba visiblemente enfermo, aunque en realidad se sintiese bien y solamente estuviese cansado. La empresa le aseguró que le cogerían de nuevo en cuanto se curase.

Al paciente lo trataron primero con antibióticos porque al principio el número de leucocitos aumentaba lentamente. Pero dado que no sirvió de nada y los leucocitos seguían aumentando, se le diagnosticó, tras una agoaspiración de la médula ósea, una "leucemia mieloide crónica".

Afortunadamente consiguió encontrar el camino que llevaba a mis amigos de Francia. Hoy está bien, trabaja de nuevo y está sano sin haber tomado citostáticos.

Zytostatika eingenommen zu haben.



Por desgracia no poseo la radiografía de los huesos del tórax. Estoy seguro que ahí se verían las osteolisis. Pero la TAC cerebral de finales de junio del 86 es muy típica de un edema de la médula generalizado, como sin embargo sucede normalmente en la leucemia de tipo infantil. Las flechas muestran en parte focos individuales que sin embargo se distinguen del gran edema de la médula cerebral sólo con una observación muy atenta.

### **21.9.7. Desvaloración de sí porque el paciente creía que se había vuelto "chatarra"**

El siguiente caso con TAC cerebrales típicas de la leucemia afecta a un religioso de alto rango italiano, que había sido responsable de la formación de la nueva generación de sacerdotes en los años sesenta, cuando muchos seminaristas renunciaron al sacerdocio había sufrido dos conflictos:

1. un conflicto de rencor en el territorio (úlcera de los conductos biliares) con un conflicto de miedo en el territorio (úlcera bronquial), los dos a la derecha cerebralmente, porque los seminaristas abandonaban en grupo y él conseguía a duras penas controlar la cólera y el miedo al futuro;
2. un conflicto de impotencia, cuando fue convocado en el Vaticano y tuvo que enfrentarse a la pregunta: "Habría que hacer urgentemente algo contra este fenómeno, ¿pero qué?". Por ello sufrió dos

conflictos casi iguales a nivel orgánico para los conductos secretores de la tiroides y al mismo tiempo para el íntima de la bifurcación de la carótida izquierda. Desde el punto de vista evolutivo, tanto los conductos excretores de la tiroides como el íntima de la carótida son derivaciones embrionales de los arcos branquiales, tiene el mismo contenido conflictivo; en el plano orgánico se encuentran a una distancia de pocos centímetros y sus relés están situados en la misma zona cerebral. En la bifurcación de la carótida, os lo recuerdo a los que sois médicos, se encuentra el denominado nódulo senoatrial de la carótida, una especie de mezclador y regulador automático de la presión del organismo y, como dicen los test, el más importante circuito de regulación y estabilización de la presión arterial central. A nivel orgánico, en la fase PCL, sufrió una queratosis del epitelio pavimentoso en el lumen de esta bifurcación de la arteria carótida, una llamada estenosis.

Cuando esto se descubrió en 1984, porque el paciente tenía disfunciones en el habla, cayó en pánico y sufrió un conflicto de desvaloración de sí global, porque ahora al paciente le parecía que se había vuelto “chatarra”. Las disfunciones del habla eran probablemente el resultado de la irrigación sanguínea disminuida del hemisferio posterior del neocéfalos a causa de la estenosis de la carótida.

El paciente adelgazó rápidamente, no dormía y pensaba continuamente que era “chatarra” y que no servía para nada. Consecuentemente tuvo notables osteolisis en la columna vertebral y en la pelvis correspondientes a una desvaloración de sí o a un conflicto central de la personalidad, de no poder soportar algo (ver la radiografía de la pelvis).

Con la óptica de la medicina tradicional, con mayor razón no habría nada que hacer. Además las imágenes de las TAC cerebrales fueron interpretadas como una “lesión cerebral”, en un momento en el que el paciente ya había superado hacía mucho tiempo la conflictolisis.

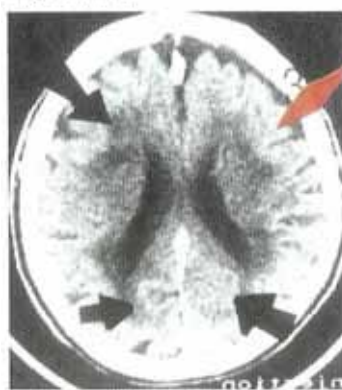
Había todavía otra cosa que preocupaba al paciente: desde hacía mucho tiempo tenía una presión sanguínea alta (250/150). La presión elevada fue considerada responsable de la “calcificación” en la bifurcación de la carótida. En realidad 20 años antes había sufrido un terrible conflicto del agua con necrosis renal. Esa vez estaba volando sobre el Mediterráneo con un pequeño avión de pasajeros. De repente se metieron en un fuerte temporal. El piloto volaba muy bajo, pero a pesar de ello el avión era zarandeado continuamente.

Todos los pasajeros tenían miedo de caer de un momento a otro al Mediterráneo. Se pusieron los chalecos salvavidas. Duró unas tres horas. El paciente dice que: “fue un infierno”. Desde entonces tiene la presión alta y durante meses soñó con aquella terrible experiencia.

Después del reciente DHS de desvaloración causado por el tremendo diagnóstico de la medicina oficial, el paciente tuvo 5 meses de actividad conflictiva. Después se confió a mis amigos en Francia y, dado que es muy inteligente, comprendió el

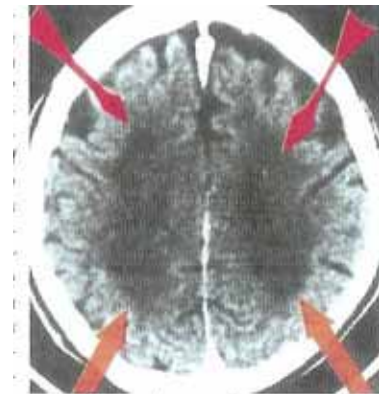
sistema y entendió que todo había sido una falsa alarma y que por un error había sufrido una desvaloración de sí.

Seguidamente atravesó todos los estadios y síntomas de la leucemia. La conflictolisis se produjo en febrero del 86. El paciente tuvo fuertes dolores en la pelvis y en la columna vertebral, y los valores de los leucocitos estaban entorno a 20.000 después de la anemia precedente, que había sido tan fuerte que lo hizo oscilar en unos valores bajos entre 7 y 8 g% Hb. Durante cuatro meses tomó cortisona.



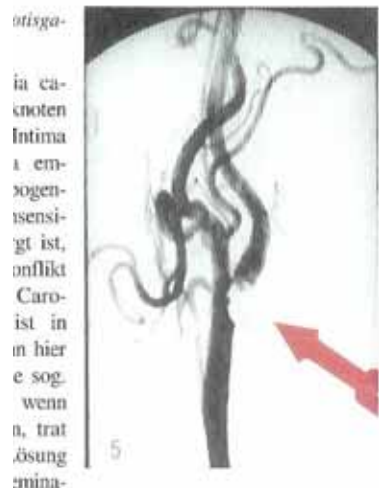La primera TAC cerebral se hace en noviembre del 86 y muestra los ennegrecimientos de edema. Los radiólogos hablaron de "lesión cerebral", sin embargo el paciente en ese punto ya podía tenerse en pie. Esta coloración oscura de la médula cerebral es típica del estadio leucémico. El ennegrecimiento está causado por el edema y es visible en la zona del relé de la pelvis. Las flechas abajo indican dos viejos conflictos de pérdida (relé del testículo), donde el FH a la izquierda cerebralmente está en solución de recaída con edema intrafocal y perifocal. Flecha a la derecha arriba: en este caso se ve afectado no el relé bronquial,

sino el relé de la bifurcación de la carótida izquierda. El paciente de hecho había sido operado de la bifurcación de la carótida a causa de la estenosis. El contenido conflictivo es un conflicto de impotencia.



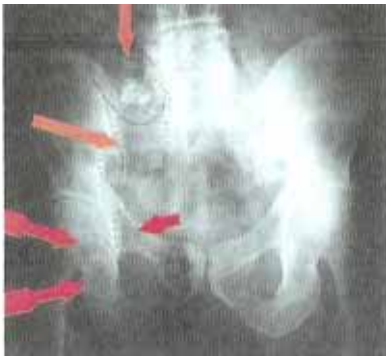Al lado vemos el respectivo de un conflicto de desvaloración generalizado en el cerebro: al paciente se le había dicho que tenía una estenosis de la carótida agravada por la calcificación de las arterias y que en no mucho tiempo no podría pensar correctamente y se volvería inválido. Sus hermanos consiguieron levantar la moral del paciente y se llegó a la solución del conflicto. Como resultado vemos el gran edema de casi toda la médula. Los relés de la columna vertebral y de la pelvis se ven particularmente afectados.

TAC cerebral de noviembre de 1986

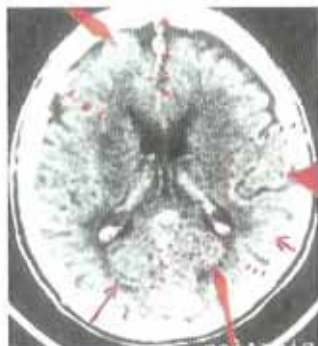

Al lado vemos una estenosis de la bifurcación de la carótida en el lado izquierdo del cuello.

En la ramificación de la arteria carótida, donde se encuentra el denominado nodo sinoatrial de la carótida, el íntima de los vasos (estrato interno a la arteria), que embriológicamente deriva de los arcos branquiales y por lo tanto está finamente inervada sensorialmente desde la corteza cerebral, puede ulcerarse por un conflicto de impotencia. Eso podría llevar a un aneurisma de la carótida. En este caso no sucedió porque aquí se trata evidentemente de una solución en suspenso, es decir, cada vez que llegaban nuevos seminaristas tenía una solución temporal del conflicto. Si los seminaristas se iban, el paciente sufría una nueva recaída. Consiguientemente aquí tenemos lo contrario de un aneurisma, es decir, una estenosis a causa de un epitelio pavimentoso en queratosis, parecido a una verruga, en el lumen del vaso que se puede reconocer bien gracias a la ausencia de sangre por medio del medio de contraste en ese punto preciso del llamado angiograma de la carótida (representación con medio de contraste de la arteria carótida). Las arterias carótidas son formaciones gemelas derivadas de los mismos arcos branquiales que los conductos secretores de la tiroides, que en el período evolutivo antiguo desembocaban en el intestino (Oesocrinos) y ahora desembocan en el círculo sanguíneo (=endocrinos). Por lo tanto en los dos casos el conflicto es prácticamente el mismo: "Se debería hacer algo, pero no se puede hacer nada".



*Osteolysen sind frisch - Selbstwerteinbruch im 1. auch sagen: Dieser hohe Jesuitenordensmann, Seminaristenchef gehalten hatte, war durch den Priesterseminaristen in Rom in seinem Selbstwert*



*Im neben (Pfeil ob Stenose) hängende dial über mehrfach werteinbr Zum Zeit wieder al organisch rechten 3 von keine Der krä HH i*

Radiografía de la pelvis de abril de 1986, el lado derecho de la imagen es el lado izquierdo del cuerpo y viceversa. Mientras que en el lado izquierdo vemos solamente un viejo foco recalcificado en el isquio, el lado derecho de la pelvis está afectado por muchas osteolisis. La de más arriba (hueso sacro) estaba ya presente y se había calcificado nuevamente, pero ahora está osteolizada otra vez. Las otras osteolisis indicadas con círculos, flechas y rayas son recientes (desvaloración de sí en la relación con el partner). También podemos decir: este jesuita de alto rango, al que siempre se le había considerado buen jefe de los seminaristas, había sido golpeado

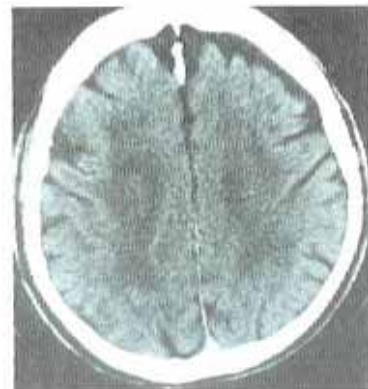
de un modo profundo e inesperado por la retirada de un grupo de seminaristas en Roma.

En la TAC cerebral siguiente vemos (flecha de arriba a la izquierda) el FH relativo a la estenosis de la carótida, que desde hacía tiempo estaba en reparación permanente. De abajo a arriba se superpone un FH durante ese tiempo curado varias veces de una desvaloración de sí en la relación con el partner. En el momento de la TAC parece que está nuevamente activo. A nivel orgánico le corresponde una osteolisis del hombro derecho, de la que por desgracia no tenemos radiografía.

La gran flecha a la derecha indica el FH en el relé de los conductos biliares (rencor en el territorio) para el que es difícil establecer si está totalmente cicatrizado o todavía tiene una cierta actividad. Podría ser verdadera la segunda hipótesis, porque el paciente seguidamente tuvo una ictericia de mediana intensidad. De este FH forma parte justo debajo occipitalmente (flecha pequeña) un FH en el relé de la mucosa de la vejiga (conflicto de marcar el territorio) que está todavía activo.

La flecha occipital derecha muestra un FH activo en el relé renal (agua). Justo al lado a la izquierda medialmente hay un segundo FH activo, Los dos podrían ser responsables de la presión sanguínea alta. El informe corresponde a una necrosis del riñón derecho junto con otra necrosis para el parénquima renal izquierdo (FH: pequeña flecha a la izquierda occipitalmente). Por desgracia al paciente no se le hizo ninguna TAC abdominal. Pero se puede entender muy bien que en un caso así es biológicamente necesario una elevada presión sanguínea, a causa de la pérdida de parénquima renal debida a la necrosis de los dos riñones. Si nos imaginamos la cantidad de fármacos que normalmente se prescribe a un paciente así (reductores de la presión sanguínea), se entiende la total insensatez de la medicina actual.

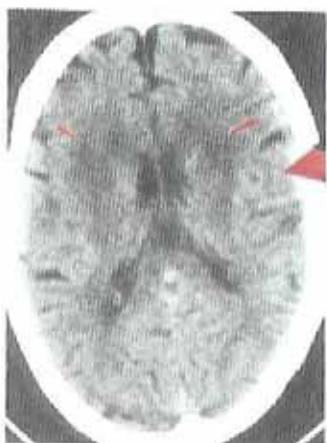
Después de algunos meses (foto de abril del 87) el edema de la médula se ha reducido nuevamente, la supuesta "lesión cerebral" ha desaparecido casi por completo. También las osteolisis y la anemia han desaparecido, y los leucocitos han vuelto a la normalidad. En la TAC cerebral de abril del 87 se ve en el complejo una reducción del edema en la médula.



Si este prelado de 70 años ha podido superar una desvaloración de sí tan fuerte de tipo generalizado, entonces las personas más jóvenes podrían hacerlo mucho mejor. También este sacerdote tuvo fuertes dolores, pero tenía a su alrededor personas que lo han ayudado gracias al conocimiento del sistema de la Nueva Medicina.

### 21.9.8. El procurador sustituto: desvaloración de sí padre/hija

El siguiente caso tiene que ver con un procurador sustituto que era particularmente riguroso. Al primer DHS se llegó de este modo: el procurador tuvo un altercado de trabajo con su superior, el procurador general. El paciente se puso en pie agitado, corrió fuera de la habitación y gritó: "Para lo que quiera comunicarse conmigo, hágalo sólo por escrito", esto lo hizo 5 meses antes de jubilarse, y representó para él la conflictolisis. El hallazgo pulmonar se hizo unos meses más tarde, por casualidad y por otro suceso, cuando en enero del 84 su hija predilecta tenía que ir a votar. El procurador le dijo: Vota a quien quieras, menos a los verdes. La muchacha siempre había sido una buena hija, se puso delante del padre y le rebatió: "Nunca me has hablado en el momento justo, ahora ya no necesito tus consejos". El paciente dice: "Eso me ha golpeado profundamente, en el tribunal jamás se tomó unas libertades así conmigo". Sufrió una desvaloración de sí en la relación padre/hija. En una madre un caso así siempre afectaría a la zona esquelética del hombro izquierdo, en los padres pueden verse afectados los dos. Se llegó a una reconciliación (CL) en abril del 84. Siguieron los dolores de hombros, mas tarde diagnosticados como cáncer.



En la TAC cerebral de septiembre del 85 vemos el fuerte edema de la médula frontal-lateral en los dos cuernos anteriores de los ventrículos laterales, que corresponde a la osamenta del hombro.

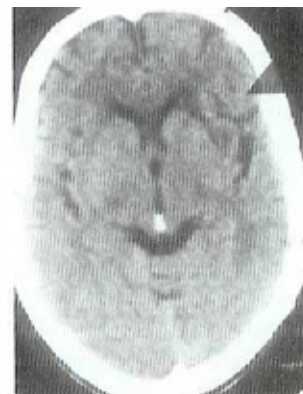Hallazgo añadido: la flecha a la derecha indica un viejo FH en el relé de las coronarias correspondiente a un infarto cardíaco sufrido en el pasado y no reconocido.

Los leucocitos estaban entre 12.000 y 15.000. Se había "pasado por alto" la leucemia por culpa del supuesto y violento carcinoma bronquial, que en realidad, y cuyos residuos se consideraban una atelectasia bronquial inocua, jamás había causado daños porque por suerte

el procurador había resuelto su conflicto de territorio 4-5 meses después gracias a la jubilación. El paciente me preguntó que tenía que hacer. Le dije: "Nada, alégrese de que los dos conflictos se han resuelto. Si no interviene no le pasará nada". Movi6 la cabeza y dijo: "Si es así estaré contento, sería bonito".

En la TAC cerebral de septiembre del 85 vemos (flecha a la derecha arriba) un gran FH, que ya no tiene edema en la zona periinsular derecha, correspondiente al citado conflicto de amenaza en el territorio a causa del altercado con el procurador general.

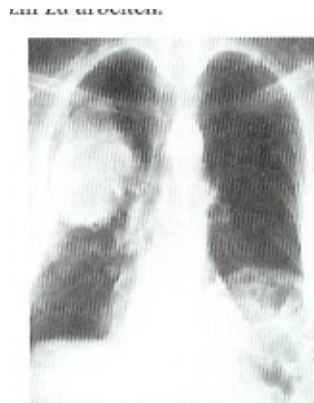El consejo de familia decidió de un modo diferente: un respetable procurador sustituto tiene que hacer la terapia



m. Des inaktivierte Bronchial.

anticancerosa prevista por el estado. Su amigo, un colega inteligente también jubilado, estaba desesperado. Tenía que ver como su amigo era “curado” a muerte con la quimio y la radio sin poder hacer nada. Entre otras cosas el cáncer bronquial inactivo, como había supuesto, no se había movido. El paciente sufrió una terapia mortal y murió de anemia por los citostáticos. Poco antes de morir le confió a su amigo: “Creo que Hamer tenía razón”. Después de su muerte el amigo decidió trabajar en el futuro para difundir la Nueva Medicina.

En la radiografía de al lado de junio del 85 vemos la relativa atelectasia bronquial, que puede manifestarse en la fase de reparación después de una úlcera intrabronquial. A los profanos eso les parece un gran tumor pulmonar. Pero en realidad esos fenómenos en apariencia violentos son sólo atelectasias que pueden derivar de una úlcera de un cm en el bronco. En la fase de reparación este bronco se hincha en el interior (oclusión). La parte de la zona pulmonar, en este caso del lóbulo mediano, que se encuentra detrás del bronco ocluido y ahora ya no está ventilada, permanece atelectásica o sin aire. La medicina clásica considera esta parte un “tumor”, lo que es un error. A menudo la atelectasia puede permanecer durante toda la vida sin dar problemas.



#### **21.9.9. Leucemia linfoblástica aguda a causa de una desvaloración de sí por un “cinco” en música**



Este caso es tan trágico que al leerlo no podemos más que llorar. Los padres me han autorizado a imprimir una foto de su hijo, porque el caso sólo se puede entender bien de ese modo.

Este joven que entonces tenía 14 años sufrió su DHS a comienzos de febrero del 84 y precisamente un DHS doble: 1) conflicto de rencor con úlcera de los conductos biliares,

probablemente también una úlcera gástrica y 2) desvaloración intelectual (“injusticia”) con osteolisis en la columna vertebral cervical.

El muchacho, de largo el mejor de la clase de música, apasionado de la música y organista, que en la clase de música tenía que escribir todo en la pizarra, porque era el único que sabía usar las notas correctamente, tuvo un tres en música por la maldad y la infamia del profesor. El muchacho, comprensiblemente, se enfureció y sufrió una profunda desvaloración de sí, dado que su autoestima se basaba en gran parte en el hecho de que era casi superdotado para la música. Continuamente pensaba en esta injusticia, enfadándose día y noche, adelgazó porque ya no tenía apetito, no podía dormir, a menudo tenía conatos de vómito. La conflictolisis llega en abril del 84.

El joven se dijo: “El próximo examen volverás a tener un 10 y todo estará bien”. Así se quedó tan flaco y cansado que a duras penas podía ir al colegio.

A comienzos de junio del 84 se le detectó una leucemia linfoblástica aguda que se trató con citostáticos. En julio se produce una verdadera recaída de DHS cuando el profesor, a pesar de la enfermedad que sufrió durante ese tiempo, le pone nuevamente un cinco totalmente injusto. Desde aquel momento en adelante sucedió lo que la pseudoterapia con citostáticos no había sido capaz de hacer: el número de los leucocitos disminuyó rápidamente por la reducción de la médula ósea causada por el conflicto hasta llegar a una leucopenia. El muchacho disminuyó de peso, siempre tenía conatos de vómito, no podía dormir y siempre estaba pensando al cinco de música. Había sufrido exactamente el mismo conflicto como recaída: 1) un conflicto de rencor en el territorio (úlcera de los conductos biliares y de la mucosa gástrica) y 2) un conflicto de desvaloración de sí con osteolisis del esqueleto y además 3) un conflicto de miedo en la nuca con empeoramiento de la vista. Era grotesco: en esta segunda fase de conflicto activo, entre julio y navidad de 1984, este muchacho seguía adelgazando, vomitaba, no dormía y pensaba siempre en el cinco de música; debería estar sano según la opinión de los médicos, porque el cuadro hemático mostraba una leucopenia. Esto sucede cuando los médicos deciden el estado de “enfermo y sano” sólo en base a algunos síntomas insignificantes, aunque en realidad en este caso fuese exactamente al contrario.

Cuando el muchacho, como él mismo cuenta, en diciembre se dijo: Ah, el profesor puede irse al barajo, dejó de enfadarse por el cinco. Desde ese momento le volvió el apetito, cogió peso y volvía a dormir y, con grandes lamentos de los médicos universitarios, el número de leucocitos subió nuevamente a 103.000 como buena señal de la reparación del conflicto de desvaloración de sí y de la recalcificación ósea. Cuando el muchacho estaba mal, se le consideraba sano, pero ahora que realmente estaba bien, se pronunció la condena casi a muerte: recaída de leucemia, ninguna esperanza de supervivencia.

Desde ese momento todo lo que sucedió fue una pura locura: se hizo un tratamiento de quimio muy agresiva (citostáticos) con el único “éxito” de arruinar totalmente la médula ósea. Se consiguió crearle una anemia pero, dado que era una persona joven, los leucocitos siguieron subiendo, siempre como nueva señal

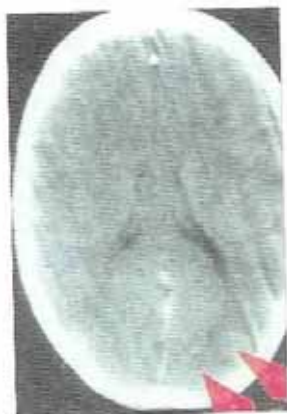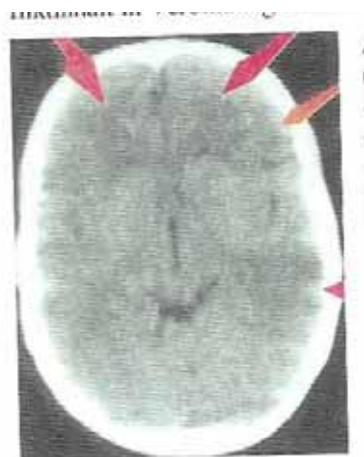


de la reparación, dado que el conflicto ahora estaba resuelto. Siguieron intentando “cazar al maligno” con citostáticos cada vez más agresivos. El pobre muchacho al final murió por esta continua tortura, una muerte totalmente innecesaria: la enfermera de noche no vio que sangraba por la cavidad nasal y la sangre terminó en el canal gastrointestinal. Aunque su tarea fuese la de controlar, la enfermera había apagado la luz. Cuando por la mañana lo miró, el pobre había perdido unos 2 litros de sangre. Le habían dado “carnívora”, menuda aberración, pues es un veneno inhibidor de la trombopoyesis. Murió desangrado.

No sé, por lo demás, si el muchacho había sufrido una desvaloración de sí añadida, que afectase a la quinta vértebra lumbar a la derecha, en julio a causa del DHS de la recaída conflictiva o por el segundo y tremendo pronóstico a finales de enero del 85; intuyo que se tratase de esta última y también el conflicto de miedo en la nuca podría derivar de ahí.

Los dos tuvieron que estar resueltos entre enero y junio del 85, el mes en el que se realizó la TAC cerebral. Vi al muchacho sólo tres horas, pocos días antes de su muerte y todavía no había visto su TAC cerebral.

Un conflicto de desvaloración de sí sobre la base de una injusticia, que yo llamo conflicto de desvaloración “intelectual”, lleva siempre a la osteolisis de las vértebras cervicales o de vértebras cervicales individuales, como puedo demostrar con infinitos ejemplos. Consiguientemente el muchacho siempre ha sentido dolores de nuca. Sin embargo podría haber tenido, añadido o en sustitución, osteolisis de la caja craneal que está ligada al mismo contenido conflictivo.



Die  
im-N  
Konj  
Vers  
Pfeil  
che)  
also  
ents.  
der'  
Die  
sein  
Unv  
etw  
sist

En la TAC cerebral de este sensible joven vemos (flecha de la derecha abajo) el FH en el relé cortical para la úlcera de los conductos biliares y para la úlcera gástrica con fuerte edema en solución. Frontalmente vemos el notable edema para el relé de las vértebras cervicales y la caja craneal en los dos lados, correspondiente a la desvaloración de sí intelectual (2 flechas de arriba a la izquierda y derecha). La flecha a la derecha en el medio indica el FH para el adenocarcinoma bronquial (amenaza en el territorio) que ha entrado en solución al unísono con

el relé de rencor en el territorio. Afortunadamente no se hicieron radiografías de los pulmones.

Las flechas de abajo a la derecha indican un conflicto de miedo en la nuca y un conflicto de miedo del depredador, correspondiente a un fuerte deterioro de la vista del ojo izquierdo. La flecha derecha indica el relé de la retina (miedo de algo). La flecha izquierda indica el cuerpo vítreo, por lo tanto a un predador o perseguidor. Los conflictos están insertados contextualmente en las torturas de la terapia.

Este pobre muchacho, que en la foto vemos con su madre al órgano, murió por pura ignorancia. En el futuro no deberá suceder algo así tan fácilmente. En este caso cualquiera puede ver con precisión como en la total ignorancia las cosas se equivocan. El sano se considera enfermo y el enfermo, sano.

#### **21.9.10. Desvaloración de sí con plasmocitoma a causa de la quiebra del negocio de la hija predilecta**

1. Leucemia después de desvaloración de sí cuando la hija se muda y se arruina.
2. Adenocarcinoma hepático después de un conflicto de miedo de morir de hambre por la hija y seguidamente también por sí misma tras el diagnóstico de hepatitis.
3. Estado después de varios conflictos de rencor en el territorio con hepatitis A y B en la relativa fase de reparación tras la úlcera de los conductos biliares.
4. Diabetes mellitus después de un conflicto de repulsión.
5. Carcinoma de ovario a la izquierda a causa del conflicto de pérdida.

Este caso de una señora de 66 años de la Francia meridional dará lugar a muchas preguntas. Se trató de uno de los casos más raros que me han sucedido. Cuando vi a la anciana señora por primera vez en abril del 86, estaba amarilla como un canario. Apenas acababa de llegar del hospital a su casa porque ya no se le podía hacer ningún tratamiento. En la mesa estaban las radiografías de su caja craneal que mostraban un hueso craneal completamente diseminado de osteolisis. Alrededor de ella estaban sus tres hijas. Era ya tarde, en su habitación. Lo sorprendente era que esta mujer, que según el parecer de la medicina tradicional, tal y como se indicaba en la carta del hospital, tenía todos los motivos para morir en los próximos días, estaba alegre y vivaz y me dijo: "Doctor, todos los médicos dicen que moriré en los próximos días o semanas, pero yo me siento mejor que nunca, tengo buen apetito, duermo bien. No entiendo porque me voy a morir".

En aquel punto contó su historia, ayudada por las hijas: siempre había habido puntos débiles en su vida que la habían hecho reaccionar dolorosamente. Uno era la injusticia, que como fanática de la justicia no podía soportar.

Obviamente nadie ama la injusticia, pero la mayor parte de la gente se olvida pronto, lo que no podía hacer la paciente. La primera gran injusticia sucedió en 1944 durante la guerra, cuando su hermana fue fusilada por los combatientes de

la resistencia, por error, dijeron. La paciente, que entonces tenía 24 años, sabía, sin embargo, que no fue por error y que su hermana era totalmente inocente.

Este episodio fue quizás la experiencia más impactante de su vida, porque seguidamente tuvo que seguir viendo a las personas que habían disparado a su hermana. Fue una gran injusticia.

No sabíamos si ya sufrió un mieloma múltiple, pero en cualquier caso la cosa no trascendió.

En 1972 la hija mayor de la paciente, que tenía las funciones de cabeza de familia, se trasladó muy lejos con sus hijos.

Con esta hija tenía una relación afectuosamente fraternal. Se identificaba mucho con ella, mucho más de lo que es normal entre madre e hija. Y cuando esta hija se fue, lo vivió del modo siguiente:

1. conflicto de pérdida que cargó a género
2. conflicto de pérdida de sí: "¿Por qué no puedo tener cerca a mis nietos, como hacen tantas abuelas? Ya nunca los tendré".

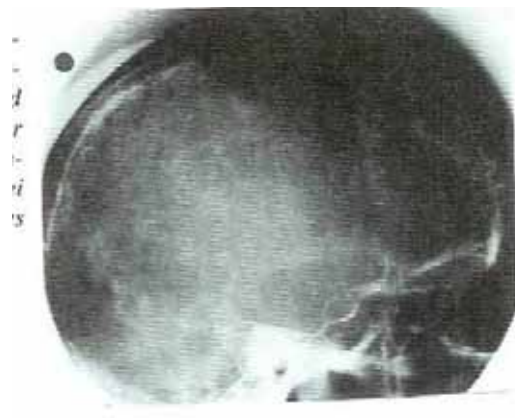
Desde entonces la paciente vivió y sufrió casi exclusivamente para esta hija, que en 1974 se separó "del mal hombre" y 10 años después quebró su negocio, una boutique en la Costa Azul, perdiendo así todo su patrimonio.

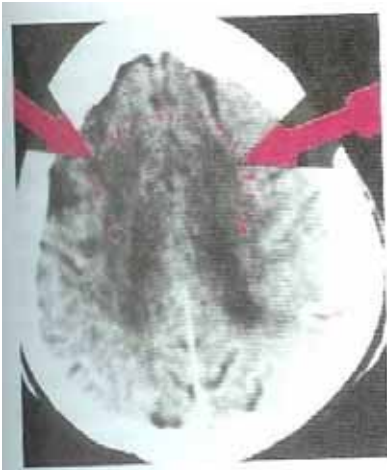Para la madre esto fue nuevamente una recaída de DHS con, en mi opinión, conflicto de pérdida todavía en suspenso. Adelgazó 8 kg, se enfadó (conflicto de rencor en el territorio con úlcera de los conductos hepáticos) y se sintió, en solidaridad con la hija, totalmente desvalorada.

Esta era la situación en el verano del 85 cuando en el hospital se descubrió el mieloma múltiple, el adenocarcinoma hepático y el (viejo) carcinoma del ovario izquierdo.

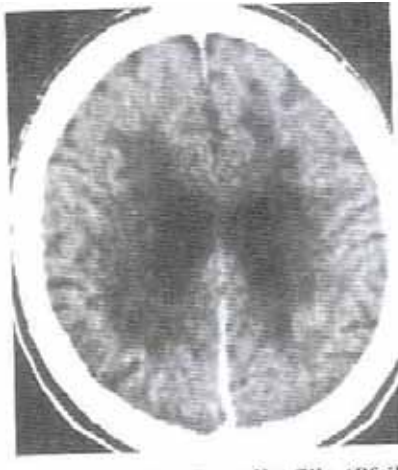Se llegó a la conflictolisis del modo siguiente: la hija poco tiempo después encontró un buen empleo como directora de una gran boutique. Y mira lo que pasó: la madre, de repente, pudo comer, cogió peso, a pesar de la quimio que le estaban administrando, se sentía flaca pero cansada. Cuando seguidamente la paciente tuvo un icterus, una señal normal de reparación de la úlcera de los conductos hepáticos, una ascitis (como signo de solución de su conflicto de miedo para el vientre con mesotelioma peritoneal en la fase CA precedente) y no sólo una leucemia, pero también coherentemente una panpolicitemia (a pesar de la quimio!!), los médicos se dieron por vencidos frente a todos estos síntomas de curación asombrosamente insólitos y considerándola incurable la mandaron a casa, donde la enferma "incurable", durante este tiempo, está bien.

En la radiografía de al lado vemos focos de osteolisis generalizada de la caja craneal. Encontramos una cosa parecida sólo con un conflicto de desvaloración de sí muy intensa y de larga duración, que tiene que ver con un conflicto esencial como una injusticia.

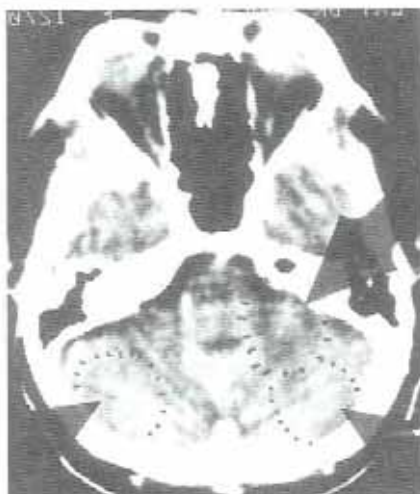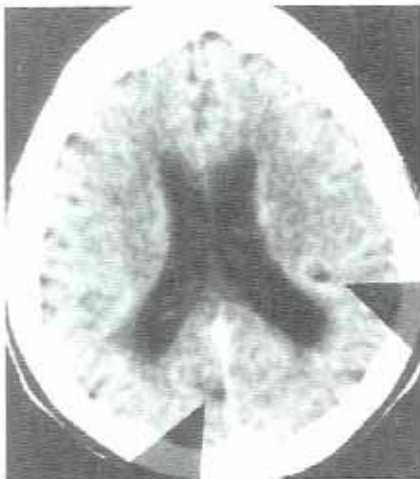




1



2



1) TAC cerebral de junio del 86: vemos el edema de la médula típico de la fase PCL con los Focos de Hamer que se encuentran en solución. Las dos flechas indican los relés para las dos mitades de la caja craneal y las dos mitades de la columna vertebral cervical. El FH de la columna vertebral cervical se sitúa un poco más dorsalmente, el FH de la caja craneal más frontalmente. En la TAC los relés se distinguen con mucha dificultad.

2) FH para el conflicto del oponer resistencia (flecha) que se encuentra en el diencéfalo y es responsable de la diabetes. El conflicto se debía al rechazo de recibir el último tratamiento de quimio. La paciente hizo una verdadera revolución en la clínica. También ese FH está en solución.

La flecha a la derecha indica el ápice central del FH que desde hace años tiene a menudo una recaída en el relé de los conductos hepáticos (rencor en el territorio). La flecha de abajo indica el carcinoma del ovario, desde hace años permanece en suspenso, que en el momento de la TAC está nuevamente un poco en solución reconocible por el edema intrafocal.

La flecha de arriba indica el relé del hígado en el tronco cerebral, por lo tanto como hallazgo añadido tenemos que partir de un conflicto de miedo de morir de hambre, acaecido durante ese tiempo (de hecho desencadenado por el diagnóstico de hepatitis) que sin embargo ahora está en solución. Otro hallazgo de la TAC cerebral: las dos flechas de abajo indican los FH que deberían corresponder a los derrames pleuricos o peritoneales a la derecha y a la izquierda. No son frescos, pero muestran todavía un poco de edema residuo. Evidentemente la paciente durante ese tiempo tiene que haber sufrido un derrame pleurico o peritoneal de los dos lados que no fue diagnosticado. No conozco los conflictos particulares de estos dos carcinomas. Supongo solamente que tengan que ver con la bancarrota de la hija. Tras la solución regresen rápidamente, también porque habían durado muy poco tiempo.

Este caso muestra todavía otras cosas.

1. Muchos cánceres se descubren sólo cuando curan porque es entonces cuando provocan molestias. Naturalmente los médicos consideran estos síntomas de reparación como los síntomas efectivos del cáncer. No hay que desestimar las búsquedas de laboratorio de las que hoy en día la medicina. En este caso se descubrió una paraproteinemia, es decir, un desplazamiento de la electroforesis.  
Un mieloma parecido, múltiple, es un cáncer óseo como todos los otros, solo que los plasmocitos de la médula ósea están afectados de un modo más fuerte. Por supuesto me hice la pregunta de si estos cánceres óseos especiales se ligasen a tipos particulares de desvaloración. Con grandes reservas creo poder decir que sí. Un motivo se evidencia ya por el hecho de que casi todos los mielomas tienen osteolisis en la caja craneal, en la columna vertebral cervical o en las costillas. Esto ya indica que aquí ha habido un “problema mental” que ha causado esta desvaloración de sí especial. Como conflicto estos pacientes tenían siempre la pérdida de una o más personas de su ambiente, pero a menudo de un modo por el que el problema no era la pérdida repentina, siendo en general previsible, sino la desvaloración de sí causada por la pérdida del ambiente que envalentona la autoestima. En este caso encontramos un conflicto de pérdida concomitante (conflicto en suspenso con carcinoma del ovario) que por otra parte también puede no presentarse.

2. Este caso muestra lo perplejos que se quedan los médicos tradicionales si un paciente está “todo del revés” mostrando mieloma múltiple, adenocarcinoma hepático, diabetes, leucemia y pancpolicitemia: ya no cuadra nada, ¿en qué consiste entonces la metástasis? ¿Qué el mieloma múltiple se componga de leucémicos infiltrados? Se evidencia toda la perplejidad y la insensatez cuando se intenta reordenar las enfermedades basándose en los síntomas, en lugar de en su causa. Y esa causa no puede de ningún modo ser la psique ni el cerebro porque... “de otro modo todo lo que hemos hecho durante los últimos decenios habría sido una tontería”.

¿Por qué la paciente, como madre, no ha reaccionado con la mama izquierda? Yo creo que esta paciente se sentía más como una hermana. Se puede sentir un hijo en parte o del todo, pero también se puede sentir como partner. Sucede y no es tan extraño.

Decisivo es no lo que es el paciente, sino lo que siente en el momento del DHS. Hay que escuchar muy atentamente, como un buen investigador. Nos podemos olvidar tranquilamente de todas las estadísticas relativas insensatas, que por ejemplo los psicólogos consiguen con un cuestionario. ¿A quién se le pasa por la cabeza que pueda indagarse el alma humana con semejantes médicos?

#### **21.9.11. Osteocondritis deformante juvenil**

El caso del paciente que sigue tiene que ver con la osteocondritis deformante juvenil (un tipo particular de cáncer óseo), leucemia de linfoblastos, carcinoma intrabronquial y adenocarcinoma de los conductos biliares, así como una constelación esquizofrénica de breve duración. Con este ejemplo veréis que ya la nomenclatura resulta totalmente confusa si se intenta explicar los síndromes hasta ahora reconocidos en el “lenguaje de la medicina oficial” y las presuntas enfermedades en base a la Nueva Medicina.

Querido lector, en este caso tengo que anticipar algunas consideraciones teóricas para que la situación sea comprensible. De otro modo sería demasiado difícil insertar esas explicaciones en la progresiva descripción del caso. Dado que los médicos tradicionales no han querido saber nada de la Nueva Medicina, no han podido entender los procesos que sólo se puede comprender con la ayuda de esta. Dado que tu, querido lector, no encontrarás jamás un informe clínico en el que se haya pensado en la posibilidad de una diferencia entre la simpaticotonía y la vagotonía, y mucho menos que esa posibilidad haya que tomarla en consideración como base para una corrección de los hallazgos objetivos, se nos construye entonces un cuadro bufonesco, paranoide de la función de los organismos biológicos entre los que entre también el homo sapiens.

Ya he indicado en la definición de la leucemia que ésta sólo es la segunda fase de la enfermedad del cáncer óseo. Esta a su vez, sin embargo, solo es uno de los tres niveles (psique-cerebro-órgano) de todo el programa especial, biológico y sensato del cáncer.

Ahora tenemos que explorar la “jungla” de las enfermedades”. Dado que así como hasta ahora existían las supuestas enfermedades, que en realidad sólo eran la segunda parte (fase PCL) de una fase precedente de conflicto activo, obviamente existen supuestas enfermedades que representan sólo la primera parte de una “enfermedad”, visto que hasta ahora, a causa de la ignorancia médica y de la carente capacidad de observación, normalmente no se ha llegado jamás a una segunda parte, es decir, a una fase de reparación. También a la leucemia, en efecto, se llega sólo cuando desafortunadamente no se ha descubierto antes un cáncer de huesos. Si se descubre y al paciente le sueltan el diagnóstico o, todavía peor, el pronóstico, el paciente normalmente tiene un cortocircuito y sufre el consiguiente conflicto de desvaloración, porque ahora piensa que vale todavía menos. Por ese motivo estos dos cuadros patológicos no se ven, o casi nunca, al mismo tiempo. Pero si se descubren osteolisis óseas durante la fase de leucemia entonces se habla de “infiltrados metastáticos-leucémicos”. Esto es mucho más sorprendente por cuanto los leucocitos o linfoblastos no se pueden multiplicar, no realizan división celular ni mitosis.

Jamás ninguno ha podido explicar como esos supuestos “infiltrados leucémicos” se realizan. Igual que cáncer óseo y la leucemia son dos fases de una única enfermedad, así sucede también para una serie de distintos síndromes que en realidad son parte de una única enfermedad, como por ejemplo el cáncer óseo y los nódulos de Schmorl; el cáncer óseo, el morbo de Scheuermann y la leucemia; el cáncer óseo, la osteocondritis deformante juvenis y la leucemia, si ocasionalmente se ha alcanzado la fase de reparación; dado que hasta ahora no se había alcanzado prácticamente jamás, la osteocondritis se considera una enfermedad incurable que conduce rápidamente a la muerte; sin embargo se conocen los procesos que han durado durante años. La osteocondritis deformante juvenil, una denominada inmunoglobulinopatía, en la que la inmunoglobulina G se multiplica en la inmunoelectroforesis (denominada también macroglobulinemia primaria) es, como ya he dicho, una forma del cáncer óseo.

Todavía no estoy en posición de establecer con seguridad si ésta esconde también un tipo especial de conflicto de desvaloración de sí, o si es un modo particular de reaccionar de una persona o de algunas personas o si es una combinación de dos conflictos activos al mismo tiempo; para ser sincero, tendré que examinar primero un gran número de casos parecidos.

Este paciente es un empleado, muy consciente, que quería siempre hacer todo del modo correcto y por lo tanto ya había sufrido repetidamente un conflicto de desvaloración de sí.

Siempre había sido golpeado en la segunda vértebra lumbar y a esta molestia se le llamaba lumbago.

Se le mandaba siempre a un ortopeda que intentaba inyectar novocaína alrededor de las raíces del nervio con la convicción de que estuviesen comprimidas. En realidad la dilatación de la cápsula del periostio era la que provocaba los dolores al paciente, de hecho los dolores se presentaban siempre que el paciente se relajaba. Con algunas de estas inyecciones el ortopeda tenía, por desgracia, un éxito particular porque los dolores se calmaban al momento. Cuando pinchaba en el periostio, no sólo salía edema, sino también tejido óseo esponjoso de la

osteolisis. Seguidamente, apenas el conflicto estaba resuelto provisionalmente, el hueso iniciaba la formación de callo, que obviamente se llama osteosarcoma.

Con estos precedentes, en otoño del 85 sufrió el peor DHS de recaída respecto a todas las precedentes: su jefe de departamento fue cambiado y el presidente se fue a otra filial. El paciente se enteró primer día a la vuelta de las vacaciones.

Aquel día volvió a casa totalmente destruido: ahora ya no tengo nadie que me sostenga. El presidente siempre había estado de su lado, y lo consideraba un gran amigo, su único sustento. Y justo ahora debería haber ascendido, pero ya no se hablaría del tema, puesto que el presidente se había ido.

Consecuentemente sufrió un conflicto de territorio femenino de ser abandonado en esta particular relación de fe. Al mismo tiempo sufrió su viejo conflicto de desvaloración de sí de forma mucho más fuerte y alargada. Al final sufrió, por añadidura, un conflicto de rencor, porque ahora, sin ser ascendido, su sueldo no cambiaría. Estaba en constelación esquizofrénica.

Allí empezó la tormenta: no comía correctamente, tenía acidez de estómago y a veces náuseas, adelgazaba y estaba turbado. Efectivamente, le fueron cambiando de un departamento a otro, lo que había temido y que nunca jamás antes había sucedido.

Hasta ese punto el paciente estaba todavía en la fase de conflicto activo y justo con todos los tres ámbitos conflictivos. El 12 de mayo del 86, sin embargo, llegó la gota que colmó el vaso.

Segundo DHS.

El 12 de mayo al paciente lo trasladan a otro departamento, el de los juristas, después de que había comenzado a acostumbrarse al anterior. Pero en el campo de los juristas no se sentía a la altura de lo exigido. No había ninguna posibilidad de permanecer en su antiguo territorio. El paciente sufrió un conflicto de territorio añadido a los otros tres conflictos presentes. Con el conflicto de territorio femenino y el de rencor en el territorio ya estaba en constelación esquizofrénica en otoño del 85. Sin embargo ahora estaba totalmente apático, sin apetito, sudaba siempre y una tos seca; tres días después fue ingresado en el hospital a causa de un "agotamiento nervioso", como se dice eufemísticamente.

Se diagnosticó la osteocondritis deformante juvenil y después una "pre-leucemia". Además se le extirpó un linfonodo grande de la ingle derecha que los patólogos, al principio, no sabían si clasificar como benigno o maligno. Así que aconsejaron una linfografía y cuando vieron el osteosarcoma iatrógeno con las calcificaciones múltiple, se consideró un grano calcificado de linfonodos de origen carcinomatoso y se extirpó, y ya de paso también el linfonodo de la ingle: ahora todo era "metástasis".

Extrañamente el adenocarcinoma del lóbulo hepático de 2 x 2 cm de grande se interpretó erróneamente como hemangioma en el hígado.

A pesar de eso, los médicos le dijeron que moriría mucho antes de navidades del 86.

Desde ese momento sufrió un golpe tras otro. En septiembre del 86 fue a trabajar, porque no quería esperar sentado a la muerte en casa. Los colegas lo saludaron con las palabras: ¿De nuevo por aquí? Ya no lo esperábamos. Desde entonces le hicieron entender claramente que ocupaba el puesto de trabajo sólo por



“préstamo”, que de hecho ya no se le podía confiar ningún asunto importante porque, por triste que fuese, su fin estaba cerca. Así tuvo una recaída conflictiva tras otra y su estado empeoró de verdad.

En marzo vino a mí y me preguntó si según yo moriría pronto. Le dije abiertamente que no tenía ninguna experiencia particular con la osteocondritis deformante juvenil, pero suponía sin más que también su sintomática siguiese las leyes de la Nueva Medicina. Si fuese así lo podría ayudar.

Buscamos y juntos descubrimos su conflicto y su DHS, encontramos los focos en el cerebro, tanto para el conflicto de territorio a la derecha fronto-insularmente como para el conflicto de desvaloración de sí en la médula cerebral derecha. Al final, naturalmente, encontramos, a nivel orgánico, también el carcinoma intrabronquial que hasta ahora no había sido diagnosticado (por suerte) y las osteólisis de la segunda vértebra lumbar circundada de linfonodos agrandados.

Ahora el cuadro era completo, como en una investigación criminal bien hecha. El paciente, que era muy inteligente, lo entendió al momento: “Ah, sí, naturalmente. Está claro, de hecho no podría ser de otra manera. Desde entonces hemos superado juntos un par de meses críticos. La anemia preocupaba un poco. Hemos resuelto el conflicto cuando el paciente se ha cogido dos meses de “vacaciones totalmente normales”, al final de los cuales ha vuelto a su trabajo y les ha convencido de que estaba curado, lo que ha suscitado en los colegas una risa maliciosa, pero por el resto se podían ir al carajo... Durante ese tiempo está nuevamente en forma, moreno, Hb 15 g%, eritrocitos 5 millones, trombocitos 200.000, juega al fútbol como antes.

Poco tiempo antes los médicos del hospital le habían dicho, cuando los leucocitos habían subido por primera vez a 10.000, que añadido a la osteocondritis deformante juvenil y a la metástasis en los linfonodos, tenía también una leucemia. Por lo tanto la suerte estaba echada, y para él ya no cabía ninguna esperanza.

Recientemente el presidente lo saludó así: Para ser uno que tenía que llevar mucho tiempo muerto, tiene un aspecto excelente.

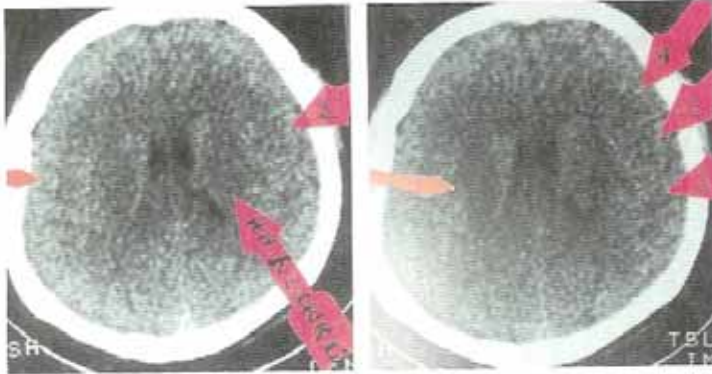
Pero la apariencia engaña todavía un poco. A nivel cerebral no se ha llegado todavía al final de la curación, y por lo tanto todavía necesita cortisona. Con ese propósito tiene un interno que ha leído el libro de Hamer a escondidas y le da las recetas para la cortisona, porque oficialmente el Dr. Hamer no puede tener razón. El cerebro todavía muestra un fuerte edema de los dos hemisferios, con más precisión de las dos médulas. Es lo que también había visto el radiólogo, que sin embargo lo había considerado una “variación de la norma”, porque ¿qué otra cosa podría ser?

Durante este tiempo también los primeros colegas del paciente habían leído este libro porque “nunca se sabe lo que puede ser de ayuda”...

Recientemente el interno le ha dicho al paciente: “Ahora debería ir nuevamente a la clínica universitaria para hacer un control del diagnóstico, porque si el Dr. Hamer tiene razón, entonces el diagnóstico estaba mal”. A lo que el paciente respondió: “Oh, no, buscarían las razones. ¿Por qué debería jugar con mi vida y dejar que hicieran conmigo lo que quisieran? Me siento en plena forma y estoy más sano que mis compañeros de trabajo. Sus colegas no le darán la razón al Dr. Hamer porque deberían admitir que en los últimos seis años lo han hecho todo al contrario. No, en vez de darle la razón, me dejarían morir”. El paciente dice que el

interno no rebatió nada, pero que se quedó muy pensativo. Desde entonces no se ha vuelto a hablar de iniciativas peligrosas como una verificación del diagnóstico.

Si ahora comentamos juntos las imágenes, quizás os quedaréis un poco más sorprendidos. En las TAC cerebrales que siguen vemos, lo primero de todo, el fuerte edema de la médula cerebral. Los ventrículos laterales están claramente comprimidos.



En la médula cerebral derecha (flecha inferior derecha y en la imagen de al lado flecha izquierda) vemos el FH para la osteolisis de los dos lados de la segunda vértebra lumbar en solución. Era lo que esperábamos. En la primera imagen vemos a la izquierda una cicatriz para el conflicto en el ámbito del territorio femenino del ser abandonado.

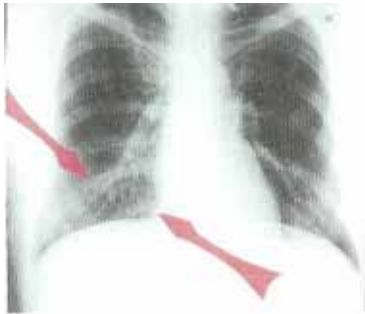
Las flechas con "1", "2" y "3" en la segunda imagen a la derecha indican el relé bronquial, coronario y hepático-biliar. Los relativos FH no están todavía resueltos en el momento de la TAC.

La de más arriba de las tres flechas a la derecha indica el FH para el conflicto de amenaza en el territorio, al que a nivel orgánico le corresponde el carcinoma bronquial, que afortunadamente en el período de permanencia del paciente en el hospital todavía no era diagnosticable.

En el informe médico se escribió solamente que el paciente tenía continuamente una tos seca. El hallazgo en la radiografía pulmonar siguiente de abajo a la derecha (flecha) no se pasa por alto.

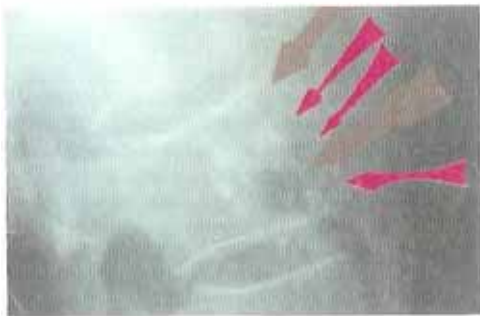La flecha del medio a la derecha indica el FH perteneciente al conflicto de territorio, tampoco podía ser diagnosticado correctamente el hallazgo orgánico (bloqueo cardíaco de la rama derecha incompleto en el ECG) porque el DHS se había producido poco tiempo antes.

La flecha de abajo muestra el FH para el rencor en el territorio.



Entsprechend Befund im Me auf den folgen (oben März '8, de Seite Juni des Wirbelkörper tion. Um dies sehen wir Kalk denen man zu ten denken mös

En correspondencia con el hallazgo de la TAC cerebral en la médula cerebral, en la radiografías siguientes (arriba, marzo del 87; en el centro y abajo, junio del 87) vemos la osteolisis del cuerpo vertebral en recalcificación. Alrededor de esta osteolisis vemos los depósitos de calcio, que inducirían a pensar inmediatamente en linfonodos.



Sin embargo si miramos la tensión de la cápsula del periostio (flecha delgada de la imagen de arriba), parece mucho más probable que haya tenido lugar una laceración del periostio en el margen inferior y el edema con las células esponjosas que forman callo haya salido fuera y haya causado estos residuos callosos perilumbares. Una formación así se llamaría sarcoma, con más precisión osteosarcoma. El hecho de que en un osteosarcoma así estén implicados también los linfonodos regionales es una consecuencia lógica.



En la última imagen la osteolisis se reconoce a duras penas.

ergibt sich folgerichtig.

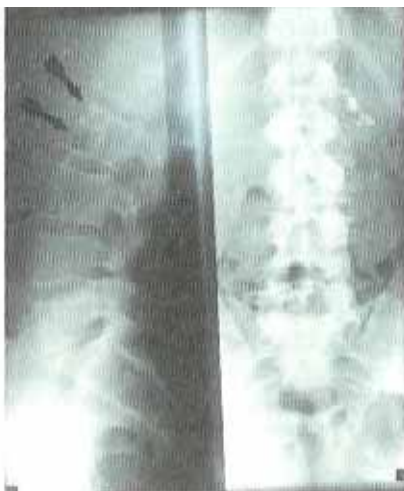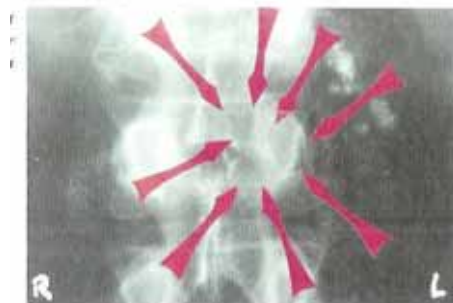


Imagen de conjunto de la columna vertebral lumbar lateral y frontal y la que se encuentran todavía los hallazgos citados anteriormente.

### 21.9.12. Leucemia aleucémica, el denominado síndrome mielodisplásico y carcinoma testicular por conflicto de desvaloración de sí y conflicto de pérdida por la muerte del tío

Este muchachito radiante, con el regalo del primer día de escuela, es un héroe, igual que su padre. Los padres han hecho lo que deberían hacer todos en una situación similar: reflexionar, valorar y decir: "No gracias, no con mi hijo".



Leucemia aleucémica en el lenguaje corriente significa que periféricamente todavía no se puede encontrar un aumento de los leucocitos o de los blastos, a menudo hay incluso una leucopenia junto con una anemia (eritrocitopenia). Por el contrario con la agoaspiración de la médula ósea se pueden encontrar blastos en cantidad aumentada. Una combinación así puede ser llamada leucemia aleucémica.

En realidad es poco sensato considerar como un síndrome propio o incluso una enfermedad en sí al intervalo brevísimo entre la conflictolisis y el aumento de los leucocitos en la sangre periférica. Como está admitido, este intervalo puede durar más de lo que suele normalmente. No sé decir exactamente de que depende esto. Supongo que se ven involucrados dos factores:

1. la intensidad conflictiva y la duración del conflicto de desvaloración de sí precedente y
2. la frecuencia y la intensidad de los nuevos conflictos que pueden, pero no deben, interrumpir la fase de reparación.

Por lo tanto una leucemia aleucémica es sólo la fase breve entre la conflictolisis y el aumento de los blastos en la sangre periférica. Os recordaréis que ya he citado el hecho de que la hematopoyesis se retoma con la conflictolisis. Desde ese momento la médula ósea produce todos los tipos de células sanguíneas, en principio. En realidad la producción de leucocitos, la denominada leucopoyésis, se recupera más rápidamente que la eritropoyésis junto con la trombocitopoyésis.

En este primer estadio de la fase PCL los leucocitos en la periferia pueden disminuir todavía a causa del a precedente reducción de la médula ósea (leucopenia), hasta que la producción de los blastos (=materia de desecho) asume una dimensión por la que los blastos ya no pueden ser demolidos tan rápidamente por el hígado y se difunden por la sangre periférica.

Dado que los médicos tradicionales, no teniendo conocimiento ni de conflictos ni de conflictolisis, obviamente ni siquiera pueden imaginarse por qué con la leucemia aumenta la presencia de blastos en la médula ósea, que ahí están fuera de lugar;

a este fenómeno se le da el nombre de "Síndrome mielodisplásico, preleucémico". Eso quiere decir: las células hematopoyéticas en la médula ósea funcionan a duras penas, primer estadio de la leucemia.

DHS:

El tío, que para el muchacho lo era todo, según había dicho siempre, murió el 15.2.86, de repente por un ataque de asma. Para Markus no fue solamente una pérdida irreparable (carcinoma del testículo izquierdo), sino también un conflicto global de desvaloración de sí. Sin el tío se sentía casi sin valor. Este DHS ha destruido completamente al sensibilísimo niño. Cuando el tío fue enterrado también el niño lo acompañó a la tumba, y tuvo por primera vez una hemorragia nasal. El niño permanecía silencioso, comía poco, dormía mal y soñaba siempre con el pobre tío. Después de dos sueños de este tipo le volvió a sangrar la nariz en mayo y en octubre del 86.

El 27 de agosto del 86 se le diagnosticó una fuerte anemia con trombopenia (Hb 8,3 g% y trombocitos 25.000). Se practicó una transfusión y se diagnosticó una "panmielopatía" tras una agoaspiración de la médula ósea.

En este período el niño estaba todavía en fase de conflicto activo y tenía cada vez más necesidad, y cada vez cada menos tiempo, de transfusiones de sangre. En enero los médicos de una clínica universitaria alemana, en la que el niño era curado, no sabiendo que más hacer, aconsejaron una irradiación total de la médula ósea y un "trasplante" de médula ósea, una estupidez enorme, porque todos saben que no da ninguna posibilidad real.

Ningún catedrático expondría a su hijo a una cosa así. Y el escaso porcentaje que por error del radiólogo sobreviven a una tortura así se quedan castrados para siempre.

En esta situación desesperada los padres me llamaron y me pidieron una opinión. Les aconsejé que descubriesen el conflicto que había hecho enfermar al niño. Juntos conseguimos descubrirlo; si se sabe donde buscar, se entiende todo al instante. La madre naturalmente sabía cual era el feo sueño recurrente del niño y que desde la muerte del tío no volvió a ser el de antes. Jamás ningún médico de la clínica se había interesado por ello. Simplemente contaban la cantidad de células y una y otra vez movían les lanzaban a los padres los pronósticos, cada vez peores. Algunos aconsejaron incluso sedar al niño, como gesto de misericordia, dado que ya no había ninguna esperanza.

Descubrimos que la muerte del tío tenía que ser el DHS decisivo. Ahora que sabían donde estaba el punto débil, los padres desarrollaron unas maravillosas capacidades pedagógicas. En febrero se celebró la misa por el aniversario de la muerte del tío y los padres hablaron con el niño del tío. De repente el hielo se rompió. Durante un año el niño había llevado encima el enorme peso de este dolor; ahora estaba como liberado gracias al hecho de poder hablar con los padres y en particular con la madre del pobre tío. Pidió participar en la misa fúnebre del tío, lo que le consintieron. El día después de la misa la madre me telefoneó

contenta: "Doctor, ahora el niño tiene nuevamente las manos calientes, come y por primera vez vuelve a dormir tranquilamente, y está completamente cambiado". Dije que el niño no estaba todavía curado, sino que necesitaría todavía algunas transfusiones de sangre durante algún tiempo, pero cada vez menos y las cantidades necesarias cada vez serían menores. Fue lo que sucedió.

Al principio el niño necesitaba 3 dosis de sangre cada 14 días; ahora sólo dos dosis cada 8 semanas y quizás menos.

Desde el principio toda la clínica pediátrica se enfureció. Los médicos acusaron sobretodo al padre, de ser un irresponsable e intentaron con cualquier truco mantener al niño en sus manos, con el fin de un trasplante de médula. Durante ese tiempo se quedaron perplejos y no creían lo que veían. El niño cogió 10 kg, y creció 12 cm, va de buen humor a la escuela y juega con todos. Hasta el más limitado de los médicos, entretanto, comienza a entender que quizás hay un sistema de fondo que regula este hecho y que podría ser un sistema correcto. Al final los médicos llenaron al padre de preguntas para saber como estaba tan seguro y supiese mejor que ellos, los médicos, que el niño recuperaría peso y que sus valores sanguíneos mejorarían tanto que no tendría necesidad de transfusiones, y sobretodo, como había sabido con precisión la cantidad de sangre que necesitaría el niño, cuando ellos pensaban en una cantidad doble o incluso triple. Al final el padre cedió, posó la agenda en la mesa y dijo que el secreto era muy simple, que todo estaba en el conflicto que el niño había sufrido un año antes. Los médicos ahora no se maravillaron: la prueba dada era demasiado convincente. El pediatra se comportó del modo más inteligente de todos, durante este tiempo ha leído este libro. Después de cada control de la sangre pregunta: "¿Qué ha dicho el Dr. Hamer?" Entonces el padre responde: "Dice que todo se desarrolla según lo previsto, espera la leucemia, pero según él lo peor ya ha pasado".

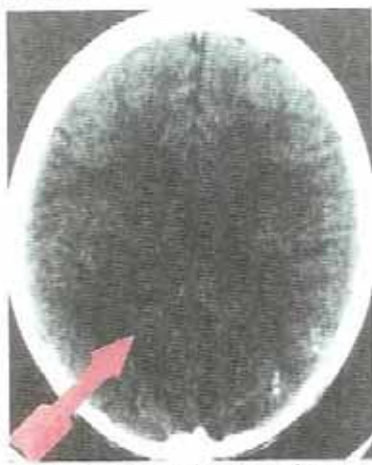
Durante siete semanas el muchacho tuvo un fuerte picor en el testículo izquierdo, que se había hinchado un poco entre febrero y junio. Además ahora tenía dolores de huesos que, sin embargo, eran soportables. Parece que, según la TAC, el conflicto de desvaloración de sí generalizada ha constituido la gran masa conflictiva, por el contrario el conflicto de pérdida con el Foco de Hamer, en la TAC, aparece sólo moderadamente agrandado en el relé del testículo a la izquierda occipitalmente (para el testículo izquierdo) ha sido el conflicto de acompañamiento. Las médulas en la TAC cerebral aparecen ya tan fuertemente edematosas (ya el 20.8.87) que los ventrículos están casi totalmente comprimidos. Señal de que en el cerebro "había necesidad de espacio".

Quiero contaros la pequeña anécdota siguiente, que vale la pena que leáis y que se citará en los anales de la medicina como hecho revolucionario.

El padre, durante ese tiempo se ha convertido en "experto de la leucemia", tuvo que llevar una vez más al niño para una transfusión porque los valores Hb habían bajado a 5,2 g% (en ocho semanas de 9,6 a 5,2). Antes de ir el padre me llamó para preguntarme la cantidad de sangre que la hacía falta al niño. Le dije que dos bolsas de 500 ccm cada una, nada más, pero lo más importante era que se hiciese todo de modo ambulatorio, pues de otro modo el muchacho habría caído

en pánico y además lo habrían retenido y él ya no sería el jefe de la situación. Eso le quedó muy claro al padre. Entonces llamó a la clínica y les pidió amablemente que prepararan 2 bolsas de sangre para su hijo. Para empezar le dijeron que el valor Hb no era 5,2, sino 4,6%, que se habían equivocado.

TAC del 28.2.87 con médula cerebral fuertemente edematizada.  
La flecha indica el FH en el relé del testículo.



Al padre eso le pareció muy extraño, porque el día anterior la medición se había hecho dos veces (seguidamente se excusaron diciendo que habían dramatizado el valor para hacer entender la gravedad del asunto).

Fue a la clínica con su hijo y dio claramente que había pedido dos bolsas para el niño; además, al final, quería llevarlo de nuevo a casa. Los médicos creían que estaba bromeando y le dijeron que al muchacho le hacían falta por lo menos 4 bolsas y que tenía que quedar ingresado porque tenía que tomar medicinas y ahora sí que había que prepararse para el trasplante de médula.

Mientras le hacían la transfusión al hijo, se llevaron al padre al estudio del médico y durante tres horas intentaron convencerlo con mentiras, amenazas, pronósticos pésimos; hablaron continuamente de responsabilidad y del hecho de que tenían que aprovechar aquella posibilidad, por pequeña que fuese, que no era otra que el trasplante, ya que el muchacho estaba en condiciones, nuevamente, de soportarlo.

El padre fue inamovible: "Hace cuatro meses lo queráis sedar porque no había nada que hacer y ahora que ha cogido peso, come bien, es vivaz, y cada vez necesita menos transfusiones de sangre, demostrando que os habíais equivocado, ¿volvéis con la misma historia? No, he pedido dos bolsas de sangre y después volveré a casa con mi hijo, y tengo razones para hacerlo.

El siguiente movimiento táctico de los médicos fue dar órdenes para que la transfusión de las dos bolsas se prolongase hasta después de medianoche. Pero el padre esperó pacientemente junto a la cama de su hijo. Miraba a los pobres niños alrededor, según cuenta, con la cabeza calva. Cada vez se convenció más de lo que hacía.

A las tres de la mañana las transfusiones terminaron finalmente y querían comenzar inmediatamente con las siguientes. Pero el padre se levantó y ordenó: "Por favor, quitadle los tubos o lo haré yo". La enfermera gritó: "Pero es imposible, entonces tendré que tirar las bolsas". Pero el padre no se dejó impresionar y le dijo: "Haga usted lo que quiera con las bolsas, yo sólo he pedido dos". Al final lo

consiguió, y el padre victorioso con su hijo, que estaba lleno de admiración por él, volvieron a casa, donde les esperaba la mujer.

El día después los valores sanguíneos (después de dos bolsas) habían mejorado respecto a la última vez, cuando se le pusieron 4 bolsas, porque la hematopoyesis ya estaba en marcha.

La mayor parte de los padres, estaréis de acuerdo conmigo, en una situación parecida habría cedido a las presiones de los médicos.

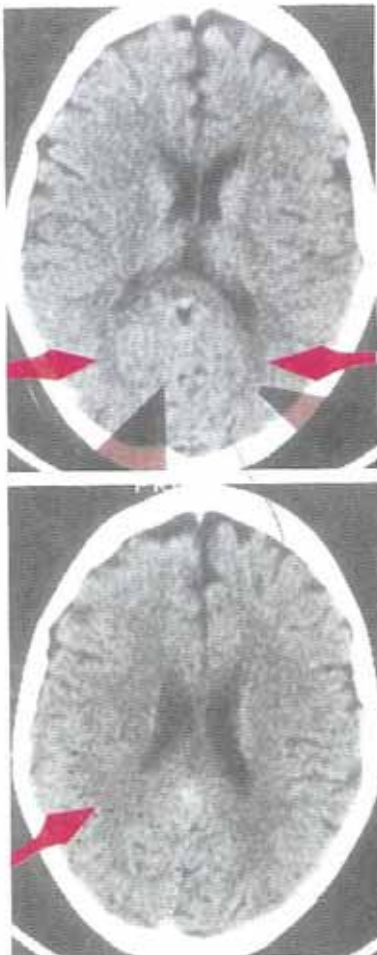
### **21.9.13. Desvaloración de sí de un escolar porque le sorprendieron haciendo peyas.**

Un muchacho de doce años, enfermo de leucemia de la clínica universitaria pediátrica de Colonia, en el que tenían que experimentar un nuevo citostático para flebocclisis, sufrió una parada respiratoria ya cinco minutos después del comienzo de la flebocclisis.

El joven, obviamente cayó en un pánico total, miraba fijamente la botella de la flebo. El médico del departamento inyectó una fuerte dosis de cortisona y para la flebocclisis.

El muchacho se salvó, pero sufre, lo primero de todo, un DHS con un conflicto que tiene que ver con el líquido y consecuentemente conlleva una necrosis renal, En segundo lugar sufre un conflicto de pérdida que afecta al testículo derecho.

Los dos Focos de Hamer están dispuestos, por lo tanto, uno al lado del otro, el



foco del conflicto de agua es un poco más profundo, no está cruzado, es decir, el riñón izquierdo tiene que estar afectado por una necrosis. Al mismo tiempo se manifiesta una hipertensión del círculo sanguíneo. Seguidamente el muchacho recibió otras flebocclisis, pero siempre volvía el pánico de que pudiera producirse una parada respiratoria. Sólo cuando finalmente las flebocclisis terminaron pudo comenzar la solución de este conflicto de los riñones.

Este muchacho entonces, como vemos en la imagen, tenía al mismo tiempo dos edemas cerebrales cercanos y había caído en un precoma cerebral con fuerte somnolencia, dolores de cabeza, etc, a causa de este edema doble. La leucemia sin el conflicto renal y de pérdida, que eran de origen iatrogénico, es decir, que fueron causados por los médicos, habría sido una tontería.



La imagen de al lado muestra el edema inicial en el relé para la pelvis derecha (flecha izquierda); esto a nivel orgánico significa el inicio de la leucemia. Línea subrayada abajo a la izquierda: conflicto de miedo en la nuca frente a un perseguidor (PCL) y a una cosa (activo). Al mismo tiempo el FH se sobrepone al relé del agua para el riñón izquierdo. Los relativos conflictos pueden haber sido los mismos médicos de la clínica universitaria de Colonia con sus numerosas manipulaciones y fleboclisis (conflicto del agua).

En el caso de este muchacho hay que recordar algunos hechos memorables: según el parecer de la clínica pediátrica universitaria de Colonia la leucemia de este muchacho se habría transformado de leucemia linfoblástica a leucemia mieloblástica seguidamente a la recaída de la fase leucémica.

El 11.9.86, el día precedente a su muerte, el muchacho había hablado con el catedrático de la clínica pediátrica de Colonia, quien le intentó explicarle que tenía que prepararse para la eventualidad de la muerte.

Prof. "Soy viejo ya, y sé muchas cosas".

Muchacho: "Sin embargo no lo sabe todo".

Prof. "Por ejemplo, ¿qué no sé?"

Muchacho: "Ahora no se lo puedo decir, pero se lo diré el 6 de diciembre".

El muchacho se refería a la conferencia científica que se debería haber tenido el 6.12.86, organizada por la cátedra de historia de las ciencias naturales, en la universidad de Bonn. La conferencia fue prohibida por el rector de la universidad de Bonn.

El director de la clínica pediátrica de Colonia envió a su primario a casa de los padres del muchacho para aconsejarles que suspendieran la cortisona. Los padres cedieron y el muchacho murió de coma cerebral.

Los conflictos de desvaloración de sí, de hecho, no habían tenido sino una escasa importancia: la primera vez los compañeros de clase habían sorprendido al muchacho durante la tarde en el cine, aunque por la mañana no había ido al colegio. Para él, tremendamente cuidadoso, eso fue una catástrofe que lo atormentó durante un mes (DHS 20.11.84, CL Navidad del 84).

En enero del 85 estaba muy cansado y se diagnosticó la leucemia linfoblástica.

En marzo del 85 sufrió el conflicto del líquido central que afectó al riñón izquierdo cuando, como hemos dicho, se produjo una parada respiratoria. Desde entonces el muchacho tuvo un "conflicto en suspenso" con la correspondiente presión sanguínea elevada.

En julio de 1986 hubo una nueva desvaloración de sí por no deportividad en una carrera en bicicleta con el padre.

Al poco se diagnosticó la leucemia mieloblástica. El conflicto sólo había durado 10 días.

Esta vea con la solución se resolvió al mismo tiempo también el conflicto de agua.

La clínica pediátrica de Colonia interrumpió este proceso de curación con la brutal suspensión de la cortisona, que causó la muerte repentina del muchacho como consecuencia del edema cerebral, Yo había insistido a los padres respecto a esto.

#### **21.9.14. Conflicto de desvaloración de sí con conflicto de territorio y conflicto de marcar el territorio (femenino) por el suspenso definitivo del examen de jurisprudencia.**

Este estudiante “enfermó”, era la fase de reparación, de una leucemia linfoblástica indiferenciada aguda. Vivía en una ciudad universitaria de Alemania occidental y era el eterno estudiante, mientras que la mujer había terminado los estudios hacía tiempo y era profesora de instituto.

El paciente tuvo el DHS cuando recibió la citación de las autoridades para presentarse en los próximos días para la prueba escrita del examen de jurisprudencia. Sufrió un DHS con 4 conflictos:

##### **1. Conflicto de territorio.**

Se sentía a un paso del desastre total: no había esperanza de que pudiese aprobar el examen, pero entonces, ¿qué había pasado? ¿Qué podría hacer con 30 años sin haber terminado nada? Cayó en pánico total existencial. Dice: “Aquello fue lo peor, la falta de una vía de escape, tener un territorio y no poderlo conservar y no poder hacer nada”.

La catástrofe lo iba a atropellar inexorablemente como un tren y era incapaz de moverse. El porque lo comprenderemos cuando consideremos el tercer conflicto.

##### **2. Conflicto de desvaloración de sí.**

El paciente siguió postergando el examen. Toda su familia tenía puestas las esperanzas en él. Pero él sabía que no tenía posibilidades de superarlo. Sin embargo la autoestima dependía en gran parte justo del hecho de superar el examen. Su mujer había terminado los estudios y ya tenía trabajo como profesora.

##### **3. Conflicto de miedo frontal.**

Foco de Hamer frontalmente a la derecha: el paciente no veía como se acercaba la catástrofe por detrás, por la espalda, pero la veía como se iba presentando ante él, era presa del pánico, como en un encantamiento, según dice. Aun viendo como se acercaba la catástrofe no podía escapar, estaba paralizado por el miedo. Dice que pasó un calvario a causa del miedo.

##### **4. Conflicto de impotencia.**

¡Habría que hacer algo, pero no se puede hacer nada! Era la imagen del conejillo agazapado y tembloroso de miedo por lo que ve acercarse, pero que aun así no puede escapar. Según la definición de la constelación esquizofrénica este paciente, en los tres meses entre enero y abril de 1985 debería haber entrado en una constelación esquizofrénica, Pero me di cuenta que estaba totalmente devorado por el miedo, por eso lo llamé nuevamente para saber, al mismo tiempo, como estaba. Me explicó con más precisión: “Estaba como paralizado a causa del pánico por lo que inevitablemente iba a suceder, e incapaz de cualquier reacción. Pasé un calvario, estaba profundamente deprimido y al mismo tiempo en tensión como si fuese a explotar. Sólo veía la catástrofe que se me venía encima y estaba rígido del miedo y del pánico. No veía ninguna escapatoria y por lo tanto me limitaba a mirar la catástrofe como el conejo que mira a la serpiente, incapaz de moverse”.

Cuando en febrero del 85 llegó la segunda y última convocatoria oficial para presentarse a las pruebas escritas el pánico se hizo mayor. Fue un auténtico viaje al infierno el que hizo el pobre hombre.

#### Pequeña CL

A finales de marzo del 85 el paciente no soportaba más la presión e hizo algo que provocó que todos a su alrededor pensaran que se había vuelto loco. Incluso su mujer, como él mismo cuenta, se rompió la cabeza intentando entender lo que había hecho. Se fue a Ludwigshafen, cuando el presidente Reagan estaba de visita oficial, y se mezcló con la gente que lo saludaba. Repentinamente tuvo dolor de huesos, porque se produjo instantáneamente una solución del conflicto de desvaloración. Pero después de 10 días ya no sabía que hacer en Ludwigshafen, porque el presidente ya se había ido hacía unos días. De tal manera que volvió a casa y la rigidez lo volvió a afectar como antes.

#### Gran CL

El 25 de abril llegó, desde la corte de Colonia llegó la notificación de que se la había considerado excluido dado que no se había presentado a las pruebas escritas. Lo que para otros habría sido una catástrofe, para el paciente fue la solución. Siguiendo el dicho de que “un final con susto es mejor que un susto sin fin”, el paciente salió de la rigidez. Consiguió ir a casa de sus padres, que se quedaron pasmados. Nuevamente era capaz de reír, de dormir, de comer, estaba flaco y cansado, pero feliz de haber salido de los tormentos de la rigidez. Había llegado a la solución y también desapareció la depresión.

#### Infarto cardíaco

Quizás no se habría notado la leucemia y todas sus consecuencias iatrógenas si el paciente, 4 semanas después, no hubiese sufrido un colapso en la sauna y no le hubiesen llevado de urgencia a la clínica universitaria con la ambulancia. Allí se le detectó un infarto cardíaco, lo que debe producirse como bien sabemos en la Nueva Medicina, en la crisis epileptoide durante la fase de reparación tras un conflicto de territorio. Los médicos de la clínica, sin embargo, encontraron también una anemia que les sorprendió y una leucocitosis de 15.000 leucocitos, que en dos días se convirtieron en 17.000.

Y en esta ocasión el paciente podía haber salido ileso del mecanismo de la medicina tradicional, porque la leucocitosis se renormalizó enseguida a causa de una nueva actividad conflictiva. Tras una semana el número de los leucocitos entró en lo normal. La anemia permanecía todavía. Pero estaba en una clínica universitaria, donde se le realizó una agoaspiración de la médula ósea y entonces ya no hubo tregua...

#### Desarrollo

El desarrollo fue tan astutamente idiota, y por el momento ha terminado felizmente, que por eso merece la pena contarlo en los anales de la historia médica: cuando en julio del 85 le diagnosticaron al paciente los linfonodos en la garganta (que en realidad para la Nueva Medicina son quistes de los conductos de los arcos branquiales) y, como vosotros mismos podéis ver en las radiografías, osteólisis del esqueleto, para los médicos ya no se podía hacer nada. Naturalmente según la medicina tradicional eran sólo "infiltrados leucémico-metastásicos de altísimo nivel de maldad", por eso el infarto cardíaco podía producirse sólo a causa de un "coágulo de infiltración leucémica".

En esta situación el padre del muchacho me preguntó si sabía que ya no había ninguna posibilidad en la clínica universitaria. Juntos descubrimos el conflicto, encontramos la relación exacta entre los conflictos, los Focos de Hamer en el cerebro (después de que por primera vez en la historia de la clínica, a petición mía, se hiciera una TAC cerebral para un enfermo de leucemia) y encontramos las correlaciones entre los focos en el cerebro y las enfermedades cancerosas en los órganos correspondientes. Al padre, un experto de ordenadores jubilado, le resultó perfectamente comprensible. Le dije que si se hubiese prestado atención a los conflictos, al hijo no le hubiese pasado nada. Toda la familia colaboró; y realmente el joven permaneció en la llamada "remisión plena", aunque de vez en cuando se dejaba aplicar una quimio ligera ("Dr. Hamer, quiero curarme con los dos métodos a la vez") para tranquilizarse él mismo y a los escépticos. A pesar de la ligera quimio se pudo completar la reparación, que paso inadvertida a causa de la quimio, de tal forma que al final, y después de tres años, se produjo una normalización con recalcificación de las osteólisis y reducción de los quistes de los arcos branquiales.

Ahora os tengo que contar la desconfortante ignorancia de los médicos, así como de su "no sistema" en Alemania y en cualquier lugar, que macabramente se ha desarrollado en la misma clínica universitaria de Heidelberg donde yo trabajé de asistente. Hoy el paciente todavía está vivo, como por milagro. Esta es la nueva forma de conseguir el éxito, haciéndoles a los sanos un trasplante de médula ósea, según las posibilidades, cuando el conflicto según el sistema de Hamer está bajo control.

Cuando vieron que el joven estaba curado, que todas las osteólisis se habían calcificado, los diferentes tumores de los linfonodos (en realidad de los quistes de los arcos branquiales) habían regresado, entonces los médicos volvieron a interesarse por el caso: "Leucemia con metástasis generalizada en remisión plena". Se trataba obviamente de una denominada remisión espontánea, obtenida en cualquier caso gracias a un buen tratamiento quimioterapéutico que no tenía nada que ver con Hamer. Y le dijeron: Aunque se está produciendo una remisión

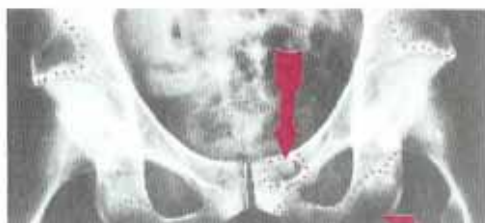total, sigue teniendo una posibilidad de supervivencia muy reducida (20%), pero si se decide a afrontar un trasplante de médula (para tener éxito hoy en día se elige para los trasplantes a los pacientes en remisión plena, es decir, sanos) tendría una probabilidad de supervivencia mucho más grande (entiéndase del 35%). Al paciente no le dijeron que las irradiaciones de la médula ósea, si se realiza correctamente, ofrece un margen de supervivencia del 0% en el sucesivo trasplante de médula ósea. Sólo si el radiólogo no da una dosis plena de rayos hay una mínima esperanza de superar una intervención médica así.

Hay que realizar este cálculo para verificar: se está proponiendo a 30 personas sanas, por el simple hecho de haber padecido un cáncer óseo con leucemia linfoblástica en la fase de reparación, que jueguen a la ruleta rusa, en la que mueren dos tercios de los pacientes, sólo por la “deshonesta promesa estadística” que tendría más posibilidades de sobrevivir que antes. Y un paciente que ha elaborado su conflicto según Hamer, es usado como un ejemplo de éxito de la medicina oficial y en mi contra”.

En enero del 86 este paciente consintió que le hicieran ese “exorcismo profiláctico”. Debería dar gracias a su ángel de la guarda de haber podido superar todo y estar finalmente bien.

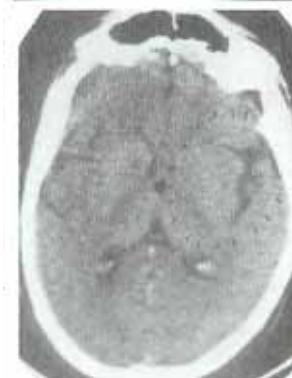
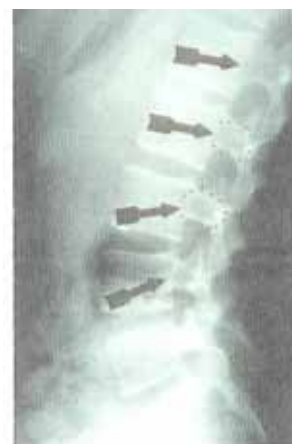Si se piensa que el paciente no le debe la vida a la parte de médula trasplantada, sino al error radiológico, que no ha radiado por completo la médula ósea, eso hace que nos sintamos mal frente a tanta ignorancia arrogante con la que se procede. Además normalmente el paciente, a causa de la irradiación, se vuelve eunuco para el resto de su vida, es decir, castrado.

Prescindiendo de eso, si el paciente sufre un nuevo DHS con conflicto de desvaloración de sí, obviamente tiene de nuevo osteolisis, y si es un caso afortunado, leucemia.



En la radiografía precedente podemos reconocer la osteólisis de la pelvis. En la imagen se ven claramente las osteólisis oscuras que son corresponsables de la fase de reparación leucémica. En este caso se puede ya casi hablar de un conflicto de desvaloración de sí muy generalizado y eso correspondería a una reacción infantil, conforme a la leucemia linfoblástica que en los niños es la forma leucémica predominante.

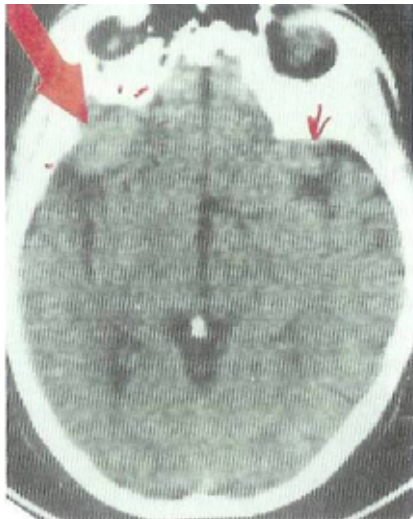En la foto de al lado reconocemos las osteólisis (flechas) en el arco vertebral de la columna vertebral lumbar. Este es el nivel orgánico de la leucemia. Esas osteólisis se recalifican bastante rápidamente durante la fase de reparación leucémica si anteriormente las vértebras no se



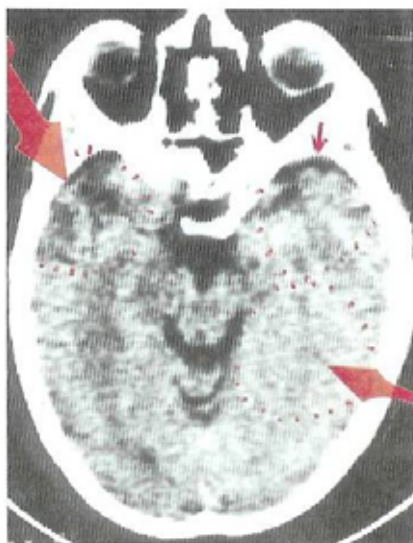han juntado por calcificación. Por eso cualquier terapia de un paciente leucémico requiera una observación escrupulosa, sobretodo del esqueleto. En este caso las osteólisis no son peligrosas. Los cuerpos vertebrales, en presencia de osteolisis muy grandes, pueden romperse. Entonces el paciente tiene que permanecer en cama durante algunos meses. De este modo los cuerpos vertebrales no pueden aglomerarse.

La marca a la derecha indica el cuerno anterior muy apretado al ventrículo lateral derecho. El FH para la zona del territorio (infarto cardíaco) está en solución, está edematizado y ejerce presión. No está comprimido, sino desplazado a la izquierda más allá de la línea mediana. Un cuadro así indica un proceso que necesita de espacio periinsularmente. En base a mi experiencia este foco debería corresponder más que nada a una úlcera de las coronarias. También le corresponde un infarto cardíaco izquierdo.

A la izquierda vemos el gran foco frontal (flecha) que corresponde a un conflicto de



impotencia: no se puede hacer nada. La pequeña flecha a la derecha representa el miedo frente a una catástrofe que inexorablemente se desencadena en el paciente que la ha visto llegar, por eso "miedo frontal" en contraposición a "miedo en la nuca" que no se ve, pero se siente en los hombros. El FH frontal a la derecha y el FH periinsular a la derecha juntos producen la denominada constelación esquizofrénica durante la fase de conflicto activo, aquí coincidente con el pánico excesivo frente a la catástrofe que se avecina ante él para devastarlo.

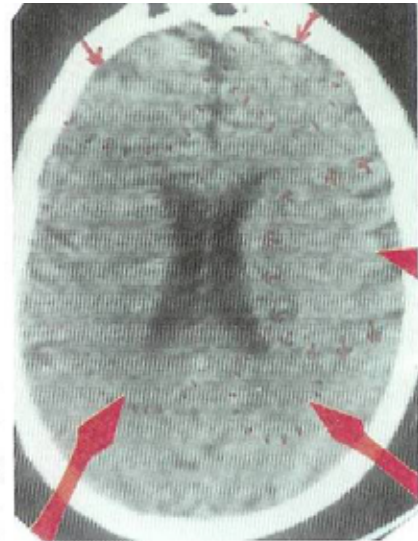


La flecha izquierda indica el FH para el conflicto de impotencia fronto-basal, la flecha de abajo a la derecha indica un FH todavía activo en la médula a la derecha, que empuja el tercer ventrículo hacia la mitad y tiene un edema de solución muy fuerte. Orgánicamente eso corresponde a una esplenomegalia, es decir, a un agrandamiento del bazo que se presente siempre en las fases PCL tras un conflicto de hemorragia y herida. Se ven claramente los anillos individuales y el punto de impacto en el centro. Pequeña flecha a la derecha: FH para las quistes de los conductos de los arcos branquiales o conflicto de miedo frontal.

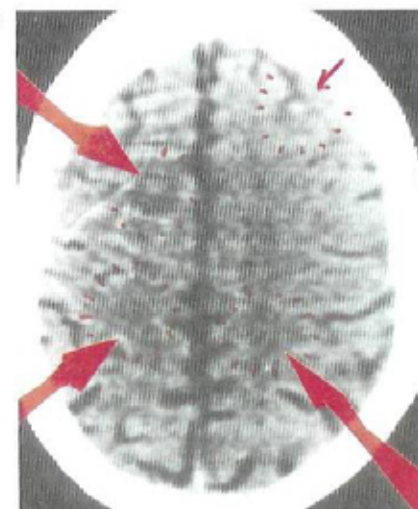
En esta imagen vemos a través del FH de la zona de territorio que se encuentra en solución (estado después de un infarto cardíaco) una clara compresión del ventrículo lateral derecho, que es causada por el proceso expansivo del lado derecho.

Las dos flechas sutiles abajo indican el edema en la médula moderadamente aumentado en el relé para la pelvis, expresión de la reparación o de la recalcificación de la osteolisis en la pelvis.

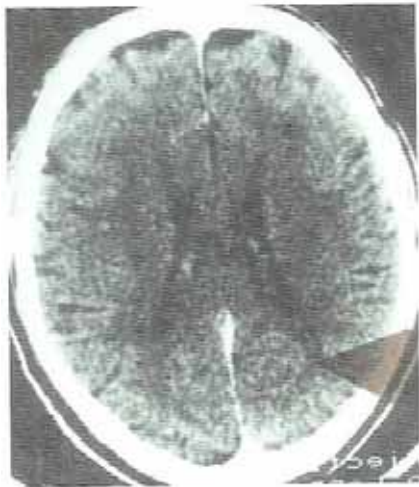
Las dos flechas frontales indican a la izquierda el FH con recaída de actividad conflictiva para las quistes de los conductos de los arcos branquiales en el cuello (miedo frontal) y a la izquierda frontalmente para los conductos excretores de la tiroides (conflicto de impotencia).



Las tres grandes flechas indican el FH de la médula a la que corresponden las osteólisis del esqueleto (columna vertebral). La pequeña flecha a la derecha indica el FH para los quistes de los conductos de los arcos branquiales (miedo frontal).



**21.9.15. Conflicto de desvaloración de sí porque la mujer fue encantada por un pranoterapeuta**



En la TAC cerebral de al lado, realizada unas 5 semanas después del comienzo de la conflictolisis, se ve la médula cerebral oscurecida como expresión del conflicto de desvaloración de sí que se encuentra en solución. Este edema, sin embargo, no llegó a su culminación, cuando normalmente se forma el “cojín de agua” y los ventrículos laterales aparecen totalmente comprimidos. La flecha a la derecha abajo indica una vieja cicatriz cerebral en actividad permanente o nuevamente activa en el relé para el testículo izquierdo.

Hay que citar, lo primero de todo, dos experiencias de este paciente de 55 años afectado de una leucemia linfoblástica aguda con los linfoblastos en 30.000.

Cuando el paciente tenía 16 años los padres lo llevaron a ver a una tía que se estaba muriendo de cáncer en el hospital. Desde entonces siempre tuvo miedo el cáncer.

#### Primer DHS:

Hace cuarenta años, cuando el paciente tenía 18 años, fue asaltado por un joven delante de un night club. Se pusieron a pelear y el agresor termino debajo de un coche que pasaba, muriendo ante los ojos del paciente, que sufrió como consecuencia un conflicto de pérdida. Fue arrestado y metido en prisión preventiva.

Cuando le dejaron salir de la cárcel el testículo se había hinchado momentáneamente, pero por la alegría de la libertad entonces no le prestó atención. El conflicto se había resuelto en un tiempo brevísimo.

Así el carcinoma del testículo izquierdo por suerte no se encontró jamás. Seguidamente, muy probablemente, tuvo una necrosis permanente del testículo izquierdo.

#### Segundo DHS:

Cuando el paciente tenía 54 años su mujer fue encantada por un pranoterapeuta. Hubo un encuentro dramático y el paciente sufrió un conflicto de desvaloración de sí con conflicto de territorio. Desde entonces su mujer, con la que hacía 10 años que no tenía ninguna relación íntima porque ella no quería tener hijos, fue todos los días a ver al pranoterapeuta. La actividad conflictiva comenzó en mayo del 85.

#### Tercer DHS:

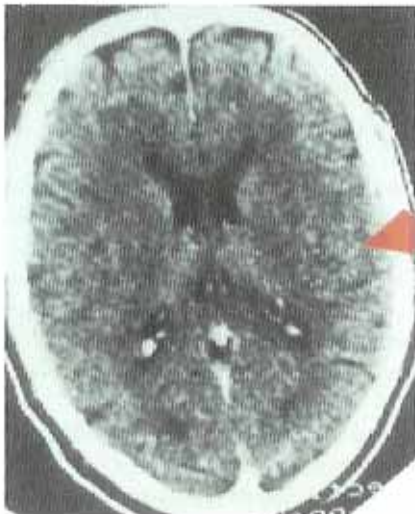Durante este último período de conflicto activo murió el padre del paciente, que siempre había sido su mejor compañero y amigo. El paciente dijo que estuvo como “golpeado en la médula” (nótese la elección de la palabra). Se hizo amargos reproches por no haberlo podido ayudar, por no haber ido a su funeral porque estaba sentado en plena depresión y totalmente fuera de sí. En realidad se



encontraba en “constelación semiesquizofrénica”, dado que había sufrido un conflicto de territorio a la derecha periinsularmente y a la izquierda en la médula cerebral una grave desvaloración de sí con sucesiva osteólisis de la segunda vértebra lumbar. Además siempre estaba presente el fuerte conflicto de desvaloración con componente sexual. El paciente adelgazó rápidamente por los diferentes conflictos activos presentes al mismo tiempo. Cuando en diciembre del 85 yacía moribundo en el hospital un cura fue a ver a su mujer y la “exorcizó” del pranoterapeuta. Desde entonces ella se quedó al lado de su marido y juró que nunca más iría a ver al pranoterapeuta.

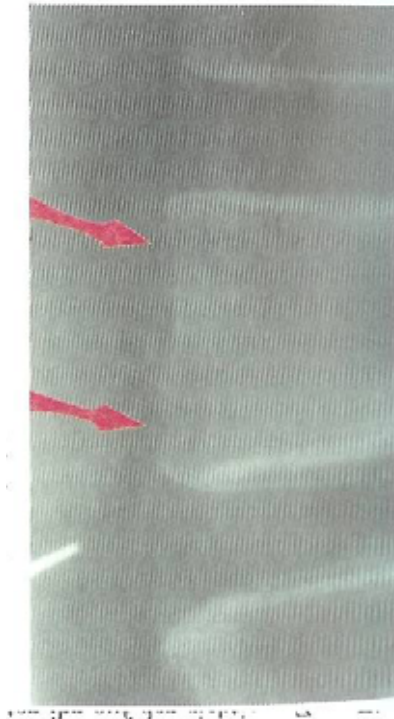
Eso fue la solución del conflicto de desvaloración de sí (segundo DHS = pranoterapeuta). Y después que el hielo se rompió, estaba en posición de hablar también de la desvaloración de sí a causa de la muerte del padre. Para él fue como emerger del mar profundo y dijo que había estado “loco” entre agosto y diciembre del 85. Pero desde ese momento siempre tuvo 30.000 leucocitos y más. Consecuentemente para los médicos ahora estaba “más muerto” que antes, cuando se encontraba en caquexia total. Sin embargo para su sorpresa tenía un gran apetito, cogía peso y estaba infinitamente cansado. Nuestras TAC se realizan en febrero del 86, es decir, dos meses después, e indican una médula muy oscura como señal del edema en solución.

Un día su hermana se le acercó con la cara muy seria diciendo (enero del 86) que los médicos habían dicho que se iba a morir. Que ya no había esperanzas para él. Entonces durante un breve tiempo cayó en el pánico del miedo de la muerte, pero una semana después consiguió llegar a mis amigos de la ASAC en Chambery, que lo volvieron a meter en el camino correcto. Durante seis meses todo fue bien con 30 mg de hidrocortisona al día. Había aconsejado mantener esta dosis hasta que una TAC cerebral de control demostrase que el edema de la médula cerebral había disminuido nuevamente. Después sucedió lo que sigue: el médico de familia dijo que había que interrumpir la cortisona. Al paciente le subió de repente la fiebre y dado que el médico de familia no sabía que hacer, lo mandó al hospital. En un momento volvió a ser el paciente enfermo de leucemia. Se dijo que la fiebre siempre es el comienzo de un próximo fin. En el caso de la leucemia nadie piensa en dar cortisona, así que le dieron lo que es acostumbrado: una dosis masiva de morfina. Al día siguiente estaba muerto.

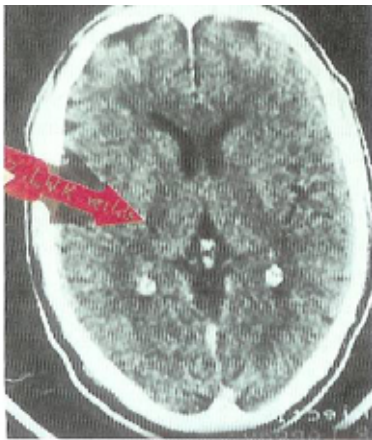

En la imagen de al lado se reconoce nuevamente el edema oscuro de la médula. La flecha a la derecha indica el FH del relé del conflicto de territorio. Está en solución de media intensidad. El paciente, en el momento de la TAC tenía dolores de cabeza, seguidos a la reparación ósea (cervical o caja craneal, febrero del 86).

Al lado se ven flechas de la habían del padre que como el desvaloración tiempo la colapsado en



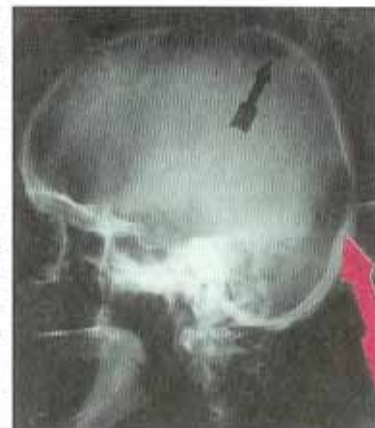las osteolisis indicadas por las segunda vértebra lumbar que se originado con el DHS por la muerte lo había golpeado “en la médula”, mismo dijo. Si este conflicto de de sí hubiese durado mucho segunda vértebra se habría el lado derecho.



En la TAC cerebral vemos el “punto de impacto” a la izquierda en la médula cerebral correspondiente a l lado derecho de la segunda vértebra. No podemos reconocer siempre tan bien la correlación a causa de las dificultades que encuentran los pacientes para hacerse las TAC cerebrales. En el caso de este paciente, el concedieron que se hiciera solamente una. (“¿Una TAC cerebral para la leucemia? Que locura. ¿Para los infiltrados leucémicos o metástasis? El radiólogo no ha visto absolutamente nada”).

### 21.9.16. Carcinoma del útero; desvaloración de sí generalizada en concomitancia con osteólisis ósea, leucemia y carcinoma vaginal

De este caso, sucedido en Francia, no poseo ninguna TAC cerebral, pero compensando tengo unas radiografías bastante típicas. La paciente tenía una leucemia mieloblástica con los leucocitos en 68.000.



*Pfeile: Osteolyse in der Schädelknochen*

Primer DHS:

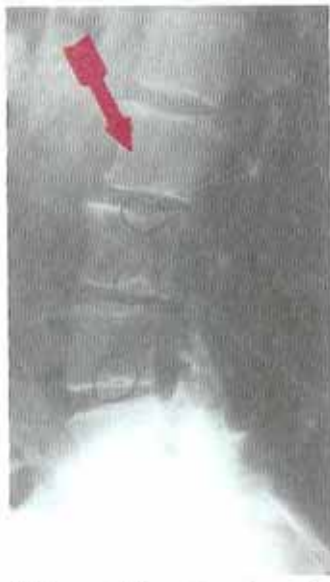El yerno de la paciente fue arrestado por un robo en la tienda de animales. La mujer sufrió un DHS con conflicto de fondo semisexual repugnante, porque en este asunto estaba implicado un hombre y precisamente su yerno.

Al mismo tiempo sufrió un conflicto de desvaloración de sí que tenía tres aspectos.

1. Un primer aspecto moral-intelectual del conflicto de desvaloración de sí: se trataba de honestidad, buena fe, engaño, falsedad respecto a toda la familia que ahora se veía involucrada y avergonzada. Este aspecto conflictivo causó las osteolisis en la caja craneal, probablemente también en la columna vertebral cervical.

2. Un segundo aspecto de la desvaloración de sí "central" era el hecho de sentirse personalmente herida en la autoestima. Vemos que una serie de vértebras lumbares muestran las denominadas impresiones de la pared intravertebral, que se llaman también "nódulos de Schmorl" porque hasta ahora se creía que los nódulos de cartílago se infiltraban en la pared intravertebral y se calcificaban nuevamente.

En realidad justo bajo la pared intravertebral hay osteolisis sobre las que la pared profundiza porque falta el soporte óseo. Un ejemplo entre otros muchos de como los síntomas, que hasta ahora por falta de conocimiento hemos clasificado con el nombre propio de su descubridor, ahora son fácilmente explicables como síntomas parciales de la gran "enfermedad" del cáncer o como parte de programas especiales, biológicos y sensatos (EBS).

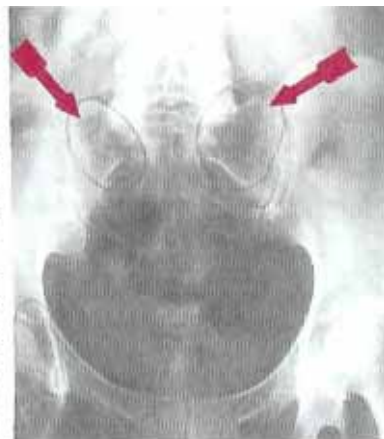

Al lado hay nódulos de Schmorl o puntos de impresión de las paredes intravertebrales señalados con anillos oscuros. La flecha en la segunda vértebra lumbar indica una osteólisis más grande que se va a romper y transformarse en un nódulo de Schmorl.

3. Un tercer aspecto tiene que ver con el fondo semisexual repugnante del asunto. Un aspecto así sólo puede estar asociado a la zona de la pelvis. Las osteolisis del hueso sacro, especialmente evidentes en esta paciente, así como las osteolisis del arco púbico muestran a quien tiene experiencia que aquí la persona está literalmente al borde del abismo. Las osteolisis se encontraron por primera vez en febrero del 86, por el contrario el carcinoma del cuerpo del útero se vio bastante pronto (después de apenas tres meses), porque causó una menstruación

insignificante mientras la paciente no conseguía dormir y adelgazaba. Algo no funcionaba. Cuando estaba en el hospital, después de la intervención (el conflicto estaba todavía en plena actividad) sucedió lo siguiente.

Radiografía de la pelvis: osteolisis en la articulación de la pierna y en la sínfisis en los dos lados.



Segundo DHS:

El amante de la paciente, con el que tenía una relación extramatrimonial desde hacía años, la llamó porque quería visitarla en el hospital. Al principio la paciente estuvo de acuerdo y él fue, pero fue muy penoso para ella y le causó un nuevo conflicto, de tipo sexual, porque ahora todos querían saber quien era aquel hombre. En los meses siguientes tenía continuamente miedo de que fuese de nuevo, aunque le había escrito diciéndole que no fuera más. En octubre el médico descubrió un pequeño nódulo carcinomatoso vaginal cuando este conflicto ya estaba resuelto (CL agosto del 86).

A la solución de este gran conflicto causado por el primer DHS se llegó sólo después del primer juicio en enero del 86. Desde aquel momento los leucocitos aumentaron y en febrero eran ya 68.000. La paciente hizo frente a algunos meses de dolores, pero fue tratada con la dosis justa de cortisona y sobrevivió.

#### **21.9.17. Leucemia mieloide pseudo-crónica a causa de nuevos conflictos de desvaloración de sí cada vez diferentes. El padre dispara a su hijo.**

Este caso tiene que ver con un peluquero de 35 años que a causa de la leucemia se jubiló. En muchos aspectos se trata de un caso absurdo, porque jubilarse a causa de una fase de reparación equivaldría a que un atleta sea excluido de las Olimpiadas por una prestación deportiva excepcional. El término "crónico" de la medicina tradicional hace pensar automáticamente en algo que dura mucho tiempo o que se presenta continuamente. En este paciente los conflictos de desvaloración volvían continuamente, pero siempre diferentes.

Cuando tenía 13 años comenzó de aprendiz en el negocio de peluquería del padre. Trabajó allí durante trece años, luego montó su negocio, aunque seguía viviendo cerca del padre. Parece que el padre siempre pasó de la madre y la traicionó varias veces. En 1975 la madre le dijo al hijo: "Por favor, llévame contigo, no quiero volver a casa". Desde entonces la madre se quedó con el hijo porque no soportaba estar en su casa.

Primer DHS:

En 1976 el paciente, a causa de una fuerte pelea, sufrió su primer DHS con conflicto de desvaloración de sí, conflicto de territorio y rencor en el territorio, conflicto de miedo en la nuca y conflicto de la mucosa oral.

El padre fue a llevarse a la mujer y comenzó una violenta pelea. El padre pegó a la madre, empujó al hijo (paciente) y le pegó también. Sin embargo el hijo lo cogió

por un pie y quería echarlo. El padre sacó una pistola del bolsillo y le disparó la pólvora a la cara. Con esto termino la batalla, el padre era el vencedor en el campo, la madre y el hijo lloraban. Fue necesario llevar al paciente a la clínica, porque se temía que pudiese perder el ojo derecho. Desde entonces el paciente tenía continuamente miedo en la nuca a causa del padre.

Segundo DHS:

Una desgracia nunca viene sola, se dice. El paciente había vuelto hacia poco a casa del hospital cuando su mujer descubrió la relación íntima que el marido tenía desde hacía muchos años con una amante.

Se le acercó tranquilamente y le dijo: "Sé que tienes una amante. Lo sé todo de vosotros, pero no quiero separarme, así que vete diciéndole adiós".

Al paciente es como si le cayese un rayo encima, porque ahora su engaño era evidente. Ya no podía esconder la vergüenza. Durante años le había reprochado al padre que tuviese una amante, y que lo hiciera abiertamente. Siempre había defendido a su madre esgrimiendo un motivo moral. Ahora todos sabían que él mismo había sido peor que su padre. Sufrió una desvaloración en el plano intelectual-moral, cuyo FH se ve todavía bien a la derecha frontalmente en la TAC cerebral.

A nivel orgánico se produjo una larga osteolisis de la caja craneal, a la izquierda más que a la derecha. En las semanas y meses siguientes se formó un tumor de la submucosa oral, cuyo conflicto derivaba del ataque con la pistola de pólvora, porque el padre le había dado también en la boca. El paciente además se separó de su amante, lo que le resultó muy penoso.

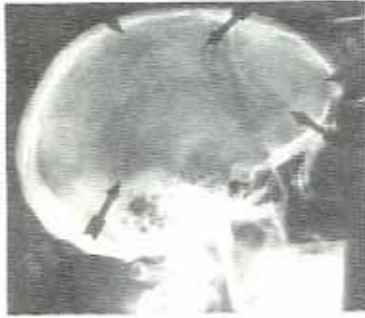En los años siguientes siempre tuvo altibajos. Una vez se reconcilió en parte con el padre, después hubo otra pelea y el padre le dijo que era un hipócrita. En ese período siempre estaba cansado, a duras penas conseguía estar en pie. La leucemia, que ya estaba presente, no se detectó.

Conflictolisis:

En marzo de 1979 el paciente se reconcilió definitivamente con su padre. En abril comenzó la construcción de su propia casa, donde se mudó en enero del 80. En agosto, durante 4 semanas, tuvo "la boca perezosa como una vaca", según decía. En realidad se trataba de la caseificación del tumor de la submucosa oral que lentamente se había hecho más grande tras el disparo del padre. En enero de 1980, tras el cambio a la casa nueva, tuvo los primeros hematomas en la tibia. En abril se descubrió la leucemia mieloide crónica, con un número de leucocitos de unos 216.000. Desde entonces se le sometió de continuo a la quimio y le extirparon el bazo. Al paciente le dieron la invalidez. Dado que los leucocitos seguían aumentando, pues el paciente había resuelto sus conflictos de desvaloración de sí, se emplearon citostáticos cada vez más agresivos.

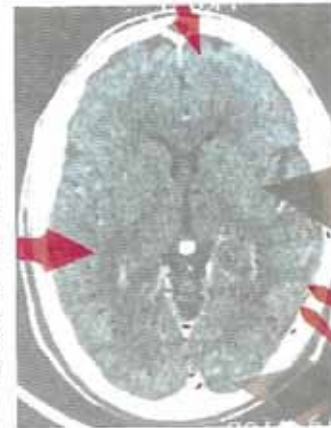
Por efecto de la agresiva "tortura de quimio" prácticamente no tenía trombocitos, pero, a causa de la vitalidad del organismo, ni siquiera con medios cada vez más violentos conseguían reprimir los leucocitos y al final le mandaron a casa considerándolo incurable. Fue su suerte. Cuando fue a mis amigos de Francia, porque ya ningún médico quería ocuparse de él, se dio cuenta del camino inútil y peligroso que había seguido a causa de la brutal medicina tradicional.

Con un poco de cortisona y un poco de paciencia, y sobretodo comprendiendo el sistema, que consigue devolver la calma al paciente gracias al hecho de comprender, hoy está bien. He sabido que también las osteolisis, declaradas insensatamente “infiltrados leucémicos” (de los que no poseo ninguna imagen”, en la columna vertebral y en la caja craneal, se han curado, para asombro de los médicos. Pero eso es sorprendente sólo para quien no conoce la Nueva Medicina.

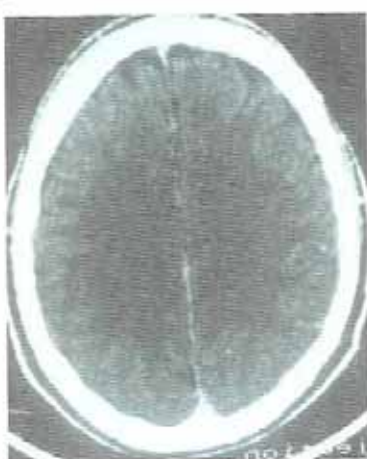

Osteolisis de la caja craneal: imagen lateral de la caja. Las flechas indican las osteolisis de diferente amplitud en el hueso craneal, en especial a la izquierda.

FH en la médula a la derecha frontalmente por la desvaloración de sí intelectual (flecha a la derecha arriba) y el relé relativo a las osteolisis de la caja craneal. La flecha grande central a la derecha indica el relé perteneciente al conflicto de territorio (con el padre). Ultima flecha de abajo a la derecha: FH por el conflicto de miedo en la nuca a la derecha de la hemiparte derecha de la retina. En medio a la derecha: las dos flechas pequeñas indican el FH de la úlcera gástrica y de los conductos biliares (rencor en el territorio) y de la úlcera de la mucosa de la vejiga (conflicto de no poder marcar el territorio).



La flecha izquierda indica nuevamente el FH de la pelvis derecha en la médula oscura del neoencéfalo.



Médula muy oscura como signo del edema de reparación tras la solución del conflicto de desvaloración de sí.

**21.9.18. Paciente de cincuenta y dos años muerto trágicamente por un error médico, porque fue catalogado como “enfermo de cáncer”**

Este paciente de 52 años no se consideró “todavía” un caso de leucemia, aunque tuviese ya una leucotitosis entre 15.000 y 19.000 y estuviese en plena fase de reparación. Murió de peritonitis aguda después de que un urólogo le quiso practicar un drenaje de la vejiga a través de la pared abdominal con la vejiga semillena y así había perforado el peritoneo dejando el catéter insertado. Su conclusión fue: “En un enfermo de cáncer, no es tan importante”.

El paciente era empleado en una gran compañía de seguros y ahora estaba esperando ser el jefe de departamento en cuanto se hubiese quedado libre el puesto.

Primer DHS:

En abril del 86 el paciente sufrió un DHS con conflicto de territorio y conflicto de miedo en el territorio cuando se filtró la noticia de que no sería jefe de departamento. Para el paciente habría sido coronar su carrera. Su mujer esperaba mucho ese ascenso y también había hecho sus proyectos financieros. De esta manera el paciente llevó su conflicto durante meses sin decirle a la mujer lo que el ya sabía desde hacía tiempo. En parte esperaba que se produjese una nueva situación, con lo que si le hubiese dicho algo solamente la habría desilusionado para nada.

Cuando en octubre del 86 el jefe le dijo con una brutal franqueza: “Sr. H., de su ascenso a jefe de sección olvídense, necesitamos gente joven”, el paciente de 52 años sufrió otro DHS con conflicto de desvaloración de sí. En su empresa lo consideraban prácticamente como chatarra vieja. La autoestima de este hombre orgulloso se rompió en pedazos literalmente (en su primera vértebra lumbar).

Conflictolisis:

El conflicto del ámbito del territorio: cuando en noviembre el paciente se fue de vacaciones con su mujer, sacó coraje y le contó que no ascendería. Su mujer se lo tomó mucho mejor de lo que había esperado. Desde entonces este conflicto de territorio se resolvió y podía hablar de ello. Entonces tosía continuamente como expresión de la fase de reparación del primer conflicto. (Conflicto de miedo en el territorio con úlcera de la mucosa bronquial).

Por el contrario no podía hablar del segundo conflicto, el de la desvaloración de sí que tenía desde octubre.

Sin embargo se llegó a la conflictolisis de este conflicto de desvaloración a finales de febrero. Los médicos que lo habían visto a causa de la tos persistente detectaron un carcinoma bronquial en el lóbulo medio y superior derecho. Y aunque no lo creáis, para este paciente, como él mismo me ha contado, este terrible diagnóstico fue la solución de su conflicto de desvaloración; de hecho ahora había un buen motivo para no ascender: contra la enfermedad no se puede hacer nada. Obviamente esta era la verdadera razón...

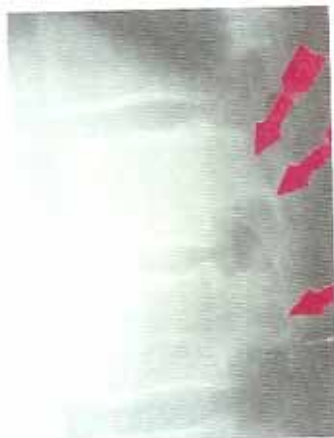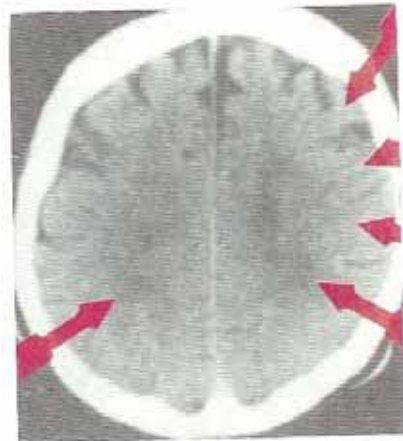Y aunque el pobre paciente aceptó someterse a todo el ritual de tortura psíquica y técnica con radiaciones y “pronósticos sin esperanza” siempre conseguía salir del

pánico. Por ejemplo una vez el médico jefe de una clínica pulmonar le dijo en unos minutos que “por él no podían hacer nada”. Dicho eso le abrió la puerta. A pesar de ello sus conflictos siguieron resueltos. Al final incluso llegó a la leucemia con 19.000 leucocitos, como fase de reparación de la desvaloración de sí, lo que los médicos atribuyeron a una infección. Estaba flaco y casado, tenía apetito, ahora tenía dolores (del periostio) en la primera vértebra lumbar.

De hecho este paciente habría podido ser muy anciano, no habiendo ningún motivo fundado para morir, mucho más porque había entendido la Nueva Medicina y desde que se había tranquilizado también los dolores de la primera vértebra lumbar se hicieron soportables. Murió por una tontería: en el hospital a todos los pacientes que no pueden moverse se les pone una sonda en la vejiga para que no den problemas a las enfermeras por la noche. Por lo tanto también a él, aunque no tuviese nada en la vejiga; cuando le volvieron a mandar a casa se le quitó también el catéter, pero ahora el paciente tenía dolores al orinar a causa de la irritación provocada por el catéter. El urólogo que consultaron para controlar el estado de la vejiga lo sabía, pero para él el paciente solamente era un “enfermo de cáncer sin esperanza”. Quería ahorrarse que lo llamaran continuamente durante el fin de semana y finalmente... “por un paciente así no es tan importante...”. Cuando el paciente fue ingresado en el departamento quirúrgico con una peritonitis aguda, se dijo que sólo se le podía “ayudar” con una dosis elevada de morfina, que lo hizo morir poco tiempo después.

Un caso muy trágico que muestra claramente en qué medida los pronósticos influyen la terapia. Sólo pocos “funambulistas” consiguen hacer la acrobacia de sobrevivir con la Nueva Medicina y la medicina tradicional al mismo tiempo.

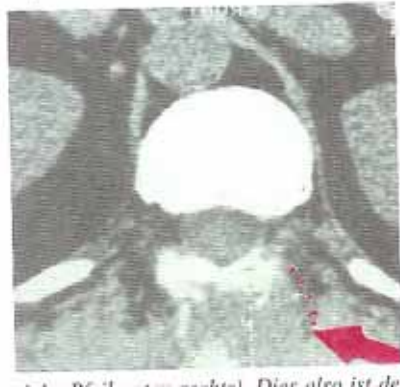
En la primera TAC cerebral a la izquierda vemos el signo típico del edema. En los dos lados ha habido un conflicto de desvaloración de sí bastante generalizado, aunque no muy marcado. Las dos flechas inferiores a izquierda y a derecha indican el punto de la primera vértebra lumbar. Las tres flechas de arriba a la derecha indican los Focos e Hamer para los conflictos de territorio y miedo en el territorio.



En la radiografía vemos la osteolisis del arco vertebral de la primera vértebra lumbar (las dos flechas superiores), que sin embargo se pueden ver mejor y con más precisión en la siguiente TAC.

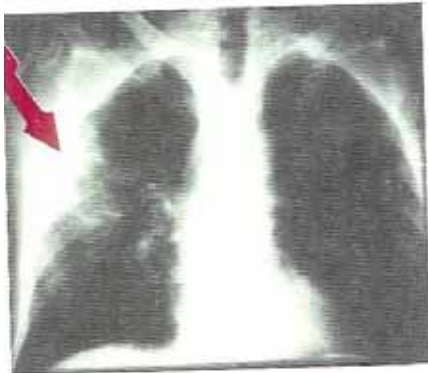


Especialmente interesante en esta TAC de la primera vértebra lumbar es el hecho de que se puede demostrar la causa de los

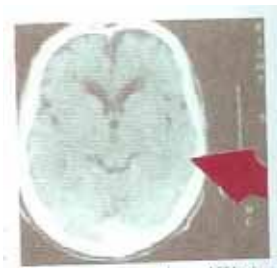

dolores. El arco vertebral fracturado junto con la apófisis espinal del arco vertebral tienen la cápsula periosteal tensa hasta explotar (a causa del edema del hueso en la fase de reparación, ver flecha abajo a la derecha).

Por lo tanto este es el mecanismo de la lumbalgia que se manifiesta solamente en la fase de reparación. En este caso se ve también que todavía es muy grande el peligro de una rotura debida a las punzadas del hueso, a causa por ejemplo, de las inyecciones de novocaína. En un caso así el paciente un alivio inmediato porque el edema se descarga, pero al mismo tiempo también el tejido óseo de la osteólisis, que ahora en la fase de reparación sigue otro programa, forma un potente callo. Eso produce el llamado osteosarcoma perivertebral, inocuo en sí, pero a menudo con tejidos cicatriciales que crecen desmedidamente por la acumulación de callo. El paciente no la tiene, pero normalmente se realizan imágenes muy instructivas en las que se puede ver y explicar bien este mecanismo.



La imagen siguiente muestra el carcinoma bronquial en el lóbulo derecho y superior. Es interesante el hecho de que este carcinoma no ha tenido ninguna modificación desde su descubrimiento en febrero del 87, 3 o 4 meses después de verificarse la conflictolisis. Era algo que los médicos no podían entender y al final decidieron que se debía a su buen hacer con las irradiaciones de cobalto.



La pequeña TAC cerebral muestra sólo un hallazgo al margen de esto: en 1973 el paciente había estado enfermo de úlcera gástrica durante un tiempo prolongado. Así en el cerebro se ve una vieja cicatriz: se ve bien el signo del FH, pero ya no hay edema y por lo tanto ningún desplazamiento. El tercer ventrículo sólo está ligeramente desplazado desde la derecha hacia el centro y hacia arriba a causa de un FH en el relé del bazo (agrandamiento del bazo = esplenomegalia).

### **21.9.19. Un beso y sus consecuencias**

¿Es posible enfermarse de cáncer si se es besado a los 16 años? Hoy en día es verdad que no sucede tan a menudo, pero entonces, en 1957, cuando la paciente diestra tenía 16 años, podía suceder todavía fácilmente. Era una hija natural, creada por la madre y su hermano, que a su vez se había separado de su novia para “hacer de padre” de su sobrina. Respecto a las cuestiones sexuales la muchacha fue educada con mucha severidad a fin de que “no cometiese el mismo error que su madre”.

Cuando su novio de 20 años la besó la muchacha cayó en el pánico total. Creía realmente que se había quedado embarazada y que todos se darían cuenta. Era lo que su madre siempre le había dicho. La joven temía a su madre de un modo particular y decía que había sido el conflicto más grave de su vida, que duró casi un año. Quizás hoy en día también algunas muchachas creerían a la historia “del niño”, porque la paciente perdió repentinamente la menstruación. Y ella había oído que cuando una no tenía menstruación era porque quizás esperaba un niño. Los más ancianos de mis lectores, que conocen aquel tiempo, podrán entender bien esta historia. Esta paciente era una de las personas más inteligentes que haya conocido jamás.

Después de más o menos un año, la muchacha de 17 años, se había informado durante ese tiempo de las cuestiones sexuales. Hasta aquel momento había adelgazado notablemente. Después el conflicto se resolvió. Al principio la menstruación fue fuerte, después el flujo se normalizó lentamente. El carcinoma del cuello del útero, que debió formarse entonces, obviamente no fue descubierto. ¿Qué muchacha de 17 años iba en aquel entonces al ginecólogo?

En octubre del 84 el tío (“padre putativo”) enfermó de cáncer de bronquios. La paciente, que estaba muy ligada a su tío y renunció siempre de buen grado a casarse por su causa, sufrió un doble conflicto motor por el tío, como se puede ver en la TAC cerebral realizada un año después.

Dado que el temblor de los músculos de las piernas no mejoraba (el tío tampoco se curaba), al final de marzo del 85 se sometió a exámenes y entonces si fue descubierto el carcinoma del cuello del útero inactivo y desde hacía mucho tiempo cicatrizado, que estaba allí dormido desde hacía 30 años, y se consideró la causa del temblor muscular. Hasta aquel momento la paciente jamás había tenido temblores musculares. Jamás había ido tampoco al ginecólogo. Se casó muy tarde y no pensaba en absoluto tener niños, y con la sexualidad estaba más o menos en pie de guerra.

Con el conocimiento de la Nueva Medicina este caso no habría sido tal (pero el médico jefe de la clínica no había leído ninguno de mis libros), porque en realidad

se trataba de un asunto viejo y resuelto ya desde hacía 30 años. Pero esta valoración errónea fue el inicio de un triste fin seguido al diagnóstico de "carcinoma del cuello del útero con metástasis".

Lo trágico del presente caso fue que en aquel momento no estábamos en condiciones de entender todavía las correlaciones. Cuando el tío, a mediados de abril, fue llevado al hospital por segunda vez, donde murió el 24 de mayo del 85, eso tuvo fuertes repercusiones sobre el conflicto motor que se encontraba todavía en actividad. La paciente, desde marzo del 85, fue ingresada en una "clínica oncológica". Cuando en marzo se le comunicó el diagnóstico de "cáncer del cuello del útero", sufrió otro DHS, una desvaloración de sí circunscrita, bilateral, como se puede ver en la TAC cerebral, que a nivel orgánico afecta sobretodo a la cuarta vértebra lumbar de los dos lados.

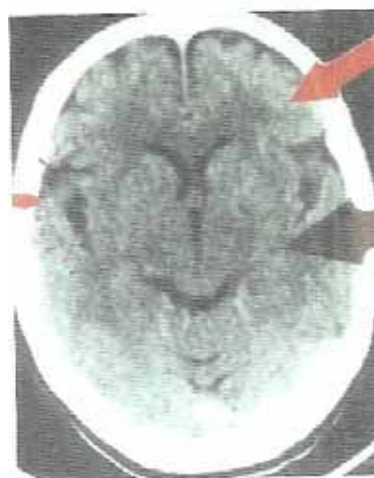A causa del conflicto bilateral, que afectaba a los dos lados de la misma vértebra, la cuarta vértebra lumbar comenzó a reducirse a una velocidad sorprendente. En marzo, con el descubrimiento del viejo carcinoma del cuello del útero todavía no se veía nada del hueso, pero en mayo del 85 la vértebra se había reducido a 1 cm. El 20 de mayo los médicos dijeron que efectivamente tenía un carcinoma del cuello del útero y lo radiaron. El 24 de mayo hubo un nuevo shock conflictivo centran en la vieja cicatriz todavía activa por la muerte del tío. Desde aquel momento surgió el conflicto activo motor, que provocó la parálisis parcial de las dos piernas, además del conflicto de desvaloración de sí del 20 de mayo en fase PCL, es decir, en reparación, dado que la paciente, gracias a personas que conocían la Nueva Medicina, había recuperado la esperanza de poder volver a ser una persona normal. Sin embargo sucedió algo que desde entonces aprendí a temer mucho: la cuarta vértebra lumbar estaba fuertemente reducida (ver radiografía). El periostio circundaba este hueso vertebral como un saco demasiado grande. Tras la conflictolisis apareció el edema habitual. Ahora en el complejo era como si un trozo de madera o una piedra estuviese en una gran bolsa de agua. La columna vertebral se había interrumpido por un cojín de agua que, obviamente, no estaba en condiciones de aguantar la presión estática, por ejemplo del sentarse. Por eso sucedió inevitablemente lo que hoy, por el contrario, con el conocimiento de la Nueva Medicina no debería suceder jamás: la vejiga periostal hinchada de líquido explito. Una parte del líquido calloso salió fuera, y comenzó a formar callo delante de la vértebra lumbar (desde la parte ventral). Se produjo entonces un "osteosarcoma" con parálisis de las dos piernas al mismo tiempo.

El grave error sucesivo se produjo cuando, sólo dos semanas después de la explosión de la vaina periostal de la vértebra lumbar se detectó, con un examen radiológico de los riñones, que la pelvis renal izquierda estaba hinchada porque se suponía que el osteosarcoma había comenzado a separar el uréter. En esta situación se descubrió la reducción de la cuarta vértebra lumbar y la isla callosa que comenzaba a formarse a su alrededor; esto en marzo todavía no se veía. Se creó un estado de alarma catastrófico. Respecto al callo que crecía alrededor del periostio se pensó que se trataba de linfonodos en calcificación (aunque nadie consigue explicar porqué se deberían haber calcificado ahí los linfonodos) y todo se definió así: "carcinoma del cuello del útero con metástasis generalizada al cuarto estadio y metástasis osteoblástica" (nueva formación de hueso) de los linfonodos supuestamente ventrales, lo que evidentemente no era verdad. Además

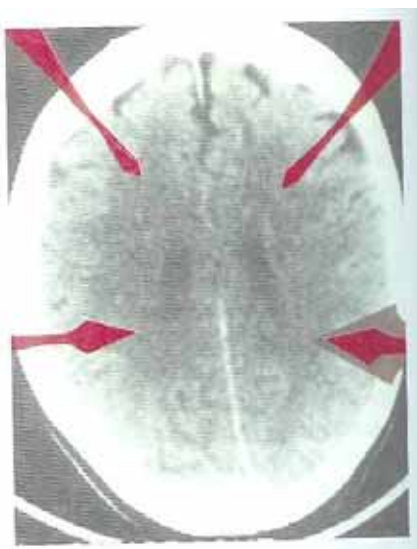el riñón izquierdo estaba comprimido por la “calcificación de los linfonodos”, sin embargo nadie sabía con precisión como podía haber ocurrido aquello. La parálisis parcial de las piernas ahora se achacaba a la vértebra lumbar destruida, aunque precedentemente el temblor muscular fuese atribuido al carcinoma del cuello del útero, cuando todavía no se veía nada de la vértebra.

Las imágenes que siguen de septiembre del 85 tienen un valor documental extraordinario: no sólo muestra el proceso de la correlación entre cerebro y órgano, sino que evidencian un caso humano profundamente trágico que ha podido suceder sólo gracias a nuestra ignorancia, incluida la mía. Sólo después de muchos casos de este tipo he aprendido yo mismo que lo que está implicado es un mecanismo de base muy recurrente: la salida de un edema óseo con residuos osteolíticos a causa de la rotura o de la perforación de una cápsula periosteal.

La flecha izquierda muestra el perfil a anillos del viejo conflicto sexual. Vemos que este conflicto de hace casi 30 años está resuelto intrafocalmente, pero todavía tiene la configuración concéntrica bien reconocible periféricamente (ver signos externos). Eso corresponde también a la situación sexual particular. La paciente, de hecho, jamás estuvo interesada en la sexualidad. También aquí, como en la psique, no se dan solamente posibilidades que excluyen a las otras, sino varias alternativas posibles a la vez. Actualmente pongo los interrogantes en cómo podemos imaginarnos psíquicamente y cerebralmente una situación así. ¿Qué hace, por ejemplo, los sueños en el cerebro? ¿Y qué hacen en el órgano? En cualquier caso sabemos que todo se produce de un modo sincrónico.



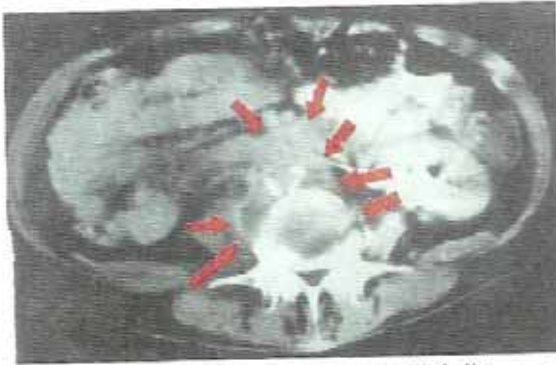
La flecha de arriba indica un FH activo para el hombro izquierdo correspondiente a una desvaloración de sí en la relación niño/padre (tío). La flecha de abajo muestra el FH del conflicto de desvaloración para la 4/5 vértebra lumbar correspondiente al lado izquierdo de la columna vertebral.



Las dos flechas de arriba indican los FH activos para la parálisis motora de las piernas. Abajo, por los dos lados, vemos los dos puntos de impacto del FH que son responsables de las osteolisis de la cuarta y de la quinta vértebra lumbar.



En esta imagen reconocemos los dos cuerpos vertebrales despegados, donde de la cuarta vértebra solamente ha quedado un pequeño residuo cuneiforme.



En la imagen de al lado vemos el periostio explotado o lacerado de la cuarta vértebra lumbar. Se ve claramente que el periostio está levantado (flecha izquierda, abajo). En la masa ósea que salió fuera de la vértebra necrotizada comienza inmediatamente a formarse el callo, que vemos ventralmente, en coherencia con la radiografía lateral de la imagen precedente. Dado que hasta

ahora en la medicina oficial prácticamente no se conocía este proceso, tales osteosarcomas a menudo se confundían con linfonodos calcificados. El edema de una vértebra se forma sólo en fase PCL. En esta fase, sin embargo, todavía existe el grandísimo peligro de que el hueso se comprima hasta que no se haya producido suficiente callo. Normalmente el paciente debería permanecer tumbado y no cargar la vértebra, porque podría romperse.

Ahora nos podemos imaginar bien como el periostio, que no se contrae cuando la vértebra se reduce, se edematiza en la fase PCL, aunque entonces sólo subsiste un residuo muy pequeño del cuerpo vertebral. Prácticamente en ese caso nada como un pececillo en una bolsa de plástico y estáticamente no tiene ninguna consistencia. Si ahora el paciente se pone en posición erecta, en la práctica se apoya sobre este cojín periostal. Eso no sólo provoca mucho dolor, sino que a menudo causa también la laceración de ese cojín. En la imagen precedente se ve justo una cosa así. El paciente, en el momento sucesivo a la laceración, a menudo tiene la sensación de que el dolor disminuye, pero las consecuencias del osteosarcoma son a menudo dramáticas, bien entendido bajo el aspecto mecánico. En este caso, según lo que me había dicho entonces el radiólogo, el osteosarcoma había comprimido el uréter izquierdo provocando una éxtasis del cáliz renal izquierdo. Cuando se le presentaron brutalmente estos informes a la paciente y las supuestas posibilidades de supervivencia, se metió en sí misma y sufrió un conflicto de miedo al cáncer y dijo que estaba "loca" durante una semana. Según la definición de la constelación esquizofrénica estaba realmente "loca", porque tenía dos conflictos motores activos y ahora, por añadidura un conflicto frontal en el lado derecho. Seguidamente, se encontró también el relativo quiste de los arcos branquiales supraclavicular a la izquierda del cuello.

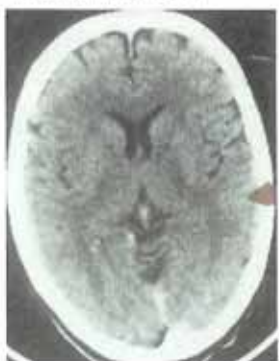
Después de una semana el médico de la clínica le dijo que probarían con la quimio (citostáticos). Ella pidió que esperaran.

Desde ese momento hasta noviembre del 85 la paciente tuvo una leucemia con valores de leucocitos entre los 15.000 y 20.000 por mm<sup>3</sup>.

Me he callado aposta otro conflicto, para hablaros de él en el momento oportuno. El DHS de este conflicto se debió producir a mediados o finales de marzo del 85: un terrible rencor, que tendría que ver con el dinero, un típico “conflicto del hígado con miedo de morir de hambre” que causó un adenocarcinoma hepático compacto.

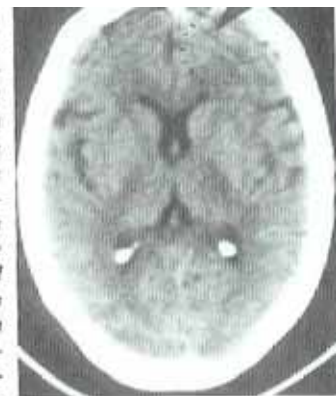
La mujer y su marido gestionaban un estanco, no un pequeño kiosco, sino un gran negocio. Lo habían cogido en alquiler del sindicato de tabacaleros. De hecho la depositaria era la paciente, a nombre de la cual estaba el negocio. Se había hecho una transformación notable, pero con la ventaja de que el alquiler pagado por el negocio precedente, más pequeño, siguió igual durante algunos años. Por este motivo había valido la pena la reforma.

Cuando el sindicato se enteró que la paciente estaba gravemente enferma propuso al marido un nuevo contrato de alquiler tres veces más caro, en lugar de proseguir tácitamente con el viejo. No esperaron ni siquiera a la muerte de la depositaria, por no hablar por la posibilidad de que la mujer, que entonces se consideraba enferma sólo por error, pudiese curarse. Cuando el marido lo habló con ella imprudentemente, la paciente, que se encontraba en la clínica, pálida como la cera, no dijo nada y se cerró en pensamientos oscuros. Estaba enfadada día y noche. Había sufrido un DHS con un conflicto de rencor en el territorio y miedo de morir de hambre. En la TAC del hígado del 1 de abril vemos lo que entonces el radiólogo no vio: la úlcera de los conductos biliares que seguidamente se convertiría en un carcinoma hepático periférico.



En la imagen de al lado vemos (flecha) un FH en el relé del estómago y los conductos biliares a medias activo y a medias en solución, es decir, parece que se hayan producido continuas recaídas que corrían por la misma vía y que frecuentemente han causado hepatitis en las fases PCL. El conflicto obviamente era la cancelación del contrato de alquiler del estanco.

En esta imagen se puede observar un fenómeno muy interesante: al principio había un conflicto de desvaloración de sí central e intelectual en fase PCL: tanto a la izquierda cerebralmente para el lado derecho (partner) de la columna vertebral cervical y de la caja craneal, como para el lado izquierdo (hijo/madre) de la caja craneal y de las vértebras cervicales, seguidamente a la izquierda un conflicto del no poder morder bien en fase PCL para el lado derecho del partner (de no poder o no estar en condiciones de morder a un partner). En el lado derecho frontalmente en esta zona (flecha de arriba a la derecha)



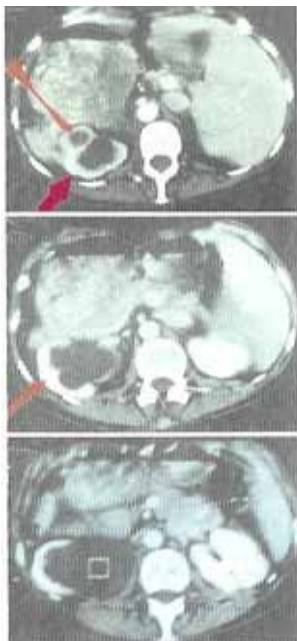
se ha formado el FH de un conflicto de miedo frontal =conflicto de miedo al cáncer.

Después de un conflicto así, en la fase PCL se forman quistes de los conductos de los arcos branquiales en el cuello, o en posición mediastinal un llamado “carcinoma bronquial de células pequeñas”. Por desgracia no disponemos de imágenes de las osteolisis de la columna vertebral cervical.

Todos los hombres cometen errores, y yo también. Normalmente no tengo ningún problema para admitirlo. También es positivo cuando se da pasos adelante en el propio conocimiento, poder decir: “¿Qué me importan los cuchicheos del otro día?”.

En la ciencia se comete la mayor parte de los errores cuando se escucha la autoridad como, por ejemplo en este caso, a los radiólogos. Sobre estas imágenes han diagnosticado un estancamiento de las vías urinarias del riñón izquierdo que “obviamente” se ha producido a causa de la compresión de los linfonodos paraortales.

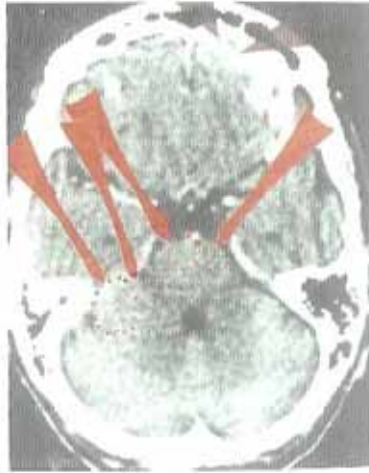
Con este “estancamiento” se explicaba también la retención hídrica de la paciente y el aumento de la creatinina en el suero. Entonces he creído en “la autoridad radiológica”, pero hoy sé que todo estaba equivocado.



En esta página las secciones de la TAC están dispuestas de craneal a caudal. Las tres primeras imágenes se realizaron con medio de contraste, las dos últimas secciones sin contraste. Pero sin duda no se trata de un “estancamiento” de las vías urinarias excretoras, sino de un doble carcinoma de los túbulos colectores del riñón izquierdo. Es decir, por la intensa coloración del medio de contraste se ve que el margen parenquimático que permanece del riñón izquierdo elimina bien. Sin embargo el conflicto de existencia (en este caso a causa de la

muerte del tío en febrero del 85, que hizo que se sintiese muy sola) y el relativo EBS están ya en fase PCL. De hecho en el momento de la TAC la paciente tenía un sólo deseo: sobrevivir.

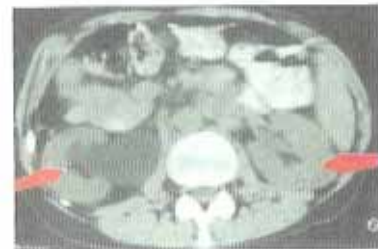
En la TAC cerebral de al doble en el tronco los túbulos colectores izquierdo, donde quizás mientras que el otro probablemente está todavía activo parece también la primera TAC de arriba a la izquierda).



lado vemos un gran FH cerebral para el relé de renales del riñón un FH está en solución, (dorsalmente) todavía activo. Aquel que es el lateral (ver cerebral, pequeña flecha Se ven un FH todavía ciego (flecha mediana a

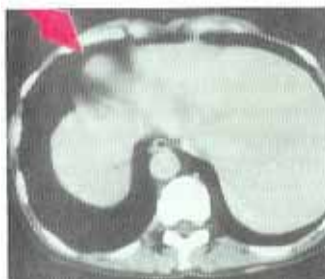la izquierda) correspondiente a un conflicto repugnante, abyecto, por el estanco y un FH en fase PCL en la zona del oído arcaico (flecha de abajo a la izquierda). Correspondiente al conflicto de no recibir la información necesaria para evitar una situación desagradable. Eso significa que la paciente esperaba que “la información” de que la sociedad quitaría la licencia del negocio fuera retirada. Estos informes secundarios completan la interpretación de la TAC cerebral.

Contra la hipótesis de un “estancamiento renal” hay dos factores: si en lugar de un tumor compacto se tratase de líquido estancado en la pelvis renal, entonces este debería estar coloreado con líquido de contraste a causa del flujo de la orina. Pero no sucede.



Además en el estrato más bajo de la serie lateral de TAC se ve que el tumor deja libre una parte del cáliz renal (flecha izquierda en la imagen de abajo) o comienza ya a formar una caverna en la fase PCL. Esto último es más probable en base el desarrollo clínico y los síntomas (sudores nocturnos, temperaturas subfebriles).

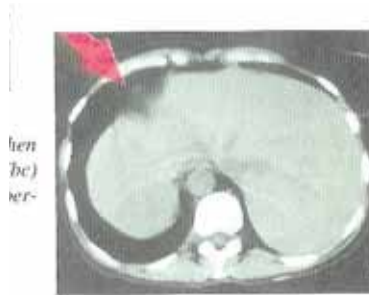
En el estrato de arriba se ve claramente (flecha a la derecha) también en el riñón derecho un carcinoma de los túbulos colectores más pequeño, pero activo, cuyo FH vemos en la TAC cerebral (flecha a la derecha) en configuración concéntrica.



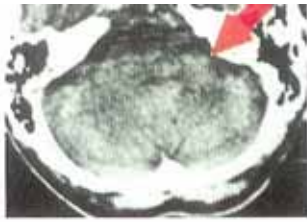TAC abdominal de septiembre del 85: vemos un carcinoma hepático del lóbulo izquierdo justo bajo la cápsula. El relativo conflicto era el ya citado conflicto de morir de hambre a causa de la cancelación del contrato del estanco por parte del sindicato.



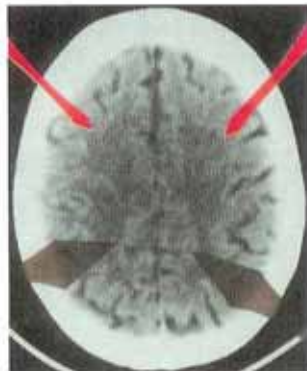
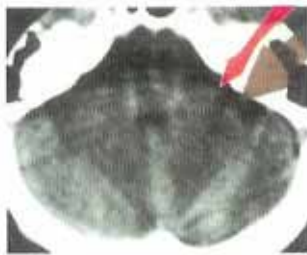En esta TAC de dos meses después vemos el carcinoma hepático en por medio de la TCB) del hígado.



meses después vemos el reducción (caseificación lóbulo izquierdo del



se-Eröffnung.

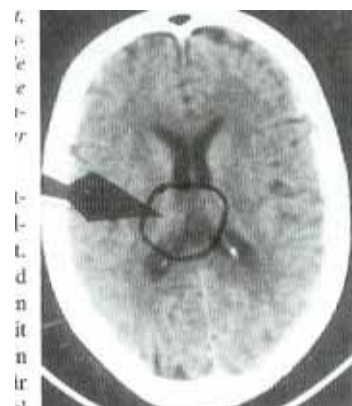

TAC cerebral de septiembre del 85: FH en el relé del hígado del tronco cerebral en fase CA, junto a un FH en la zona del oído arcaico en fase PCL inicial, correspondiente a un conflicto de atender a un "pedazo de información". El FH con el trazo fino en dirección de la punta de la flecha corresponde a un conflicto de miedo de la muerte con focos redondos del pulmón en fase CA. Este último conflicto se había metido a causa del diagnóstico o del pronóstico que se comunicó.

TAC cerebral de noviembre del 85: enorme FH casi concluyente en fase PCL con gran edema en el que sólo a duras penas se puede distinguir, o no se puede distinguir, los FH individuales. El conflicto de querer oír una información ya ha pasado a la fase PCL, lo que es reconocible por el edema cercano muy oscuro. Para los expertos las TAC cerebrales, puestas una al lado de la otra, son muy convincentes.

Dos flechas de arriba: FH para los conflictos motores en los dos lados en fase PCL apenas iniciada, correspondiente a la parálisis, sobretodo de los brazos. Dos flechas de abajo: conflicto central brutal, periostio-sensorial todavía en actividad. El conflicto estaba en el hecho de que el tío (padre y al mismo tiempo casi partner) se le había escapado brutalmente de los brazos.

El leve anillo indicado por la flecha señala el conflicto de separación brutal, relativo al periostio de los pies, a la derecha más que a la izquierda. Los síntomas son los llamados "pies fríos". Conflicto: separación del tío, que para la paciente era al mismo tiempo padre y partner.



La paciente había resuelto sólo su conflicto de desvaloración de sí, pero sólo temporalmente quizás. Pero no pudo resolver jamás el conflicto central por la muerte del tío, y el enorme conflicto de rencor por la maldad de su arrendador. Y ¿de qué manera podría? Habría tenido que ser menos sensible respecto a la pérdida del tío y estar nuevamente sana por el conflicto de rencor inherente al contrato de alquiler.

Así sucedía, que estaba parcialmente paralizada en las dos piernas y tenía dolores en la zona de la cuarta vértebra lumbar. Varios ortopedas sostenían que las dos cosas dependían del hecho de que el residuo vertebral se había ido hacia dentro y oprimía la médula espinal. Esta paciente permaneció algunas semanas en Katzenelnbogen. En la “Casa de los amigos de Dirk”. Poco antes de que el procurador de la república atacase esta casa con dos tropas de asalto armadas hasta los dientes y diese el ultimátum a los pacientes para que se fueran, ella ingresó en una clínica ortopédica. Allí el ortopeda la operó extirpándole el residuo del hueso de la cuarta vértebra lumbar. Y en ese momento se vio que no se trataba de ese pedazo de hueso, de hecho la paciente se quedó paralizada, sino del conflicto motor visible en la TAC cerebral, como ahora sé.

Sólo al final parece que la paciente haya resuelto gran parte de sus conflictos, simplemente con la resignación total (temporal). Tuvo fiebre, los leucocitos aumentaron más allá de los 20.000, tenía las manos calientes y fue trasladada a otro hospital. Allí, según mi consejo, le dieron cortisona. Un día el primario, según me contó su marido, decidió un día “decir alguna palabra sobre el tema”. Ordenó que le diesen morfina, lo que tanto la paciente como su marido habían prohibido expresamente. Durante tres días y tres noches el marido veló a su mujer casi sin interrupción. Cuando una tarde la dejó un breve tiempo, la enfermera, según las instrucciones recibidas, le dio morfina. Desde entonces ya no se volvió a despertar, al marido lo dejaron a la puerta y siguieron dándole morfina.

Os he contado el caso de un modo tan detallado no por su brutalidad, o por las interpretaciones erróneas de las que yo también soy responsable, sino para mostraros como una cosa así puede suceder normalmente. Esta pobre mujer había sufrido un grave conflicto motor a causa de la enfermedad del tío, que tras su muerte se habría resuelto espontáneamente en algún momento. Sólo con que los médicos brutales no se hubiesen dado cuenta del carcinoma inocuo del cuello del útero de hacía 30 años... Desde entonces todo siguió su curso inevitable. Así la pobre paciente murió al final a causa de un beso que le dieron a los 16 años...

Escribí la carta siguiente en el hospital “Amigos de Dirk” en Katzenelnbogen el 17.11.85 mandándola a la cámara médica: la señora W. tiene tras de sí una odisea horrible, fue despedazada por causas iatrógenas, tanto con la castración como con la total desvaloración de sí que el diagnóstico, solo correcto a medias, de la medicina oficial había desencadenado en ella. Toda la “enfermedad”, de hecho, es sólo la consecuencia de una valoración errónea, es decir, equivocada, porque el diagnóstico de “carcinoma del cuello del útero” no se considera en su valor. Sustancialmente se trataba de una enfermedad que la paciente, con toda probabilidad, había tenido ya 27 años antes sin que le causase ninguna molestia.

El Dr. S. de la clínica Janker de Bonn conoce mi libro “Cáncer – enfermedad de alma”. Sabía también que había presentado este sistema ante los tribunales arbitrales internacionales de médicos/profesores, oficialmente convocado por la

cámara médica. Aplicado a la citada paciente, habría debido evidenciar que en la paciente sólo había un conflicto, que podría haber causado un carcinoma del cuello del útero. Este conflicto se remonta a 27 años antes.

Si el Dr. S. lo hubiese descubierto, todo el desarrollo habría sido diferente. Los tratamientos con quimio y radio no se habrían realizado, ni tampoco la castración. A la paciente se le hubiesen ahorrado infinitos sufrimientos y hoy no estaría despedazada.

#### **21.9.20. Leucemia linfática crónica: desgracias cronológicamente repetidas en alternancia con éxitos religiosos como testigo de Jehová.**

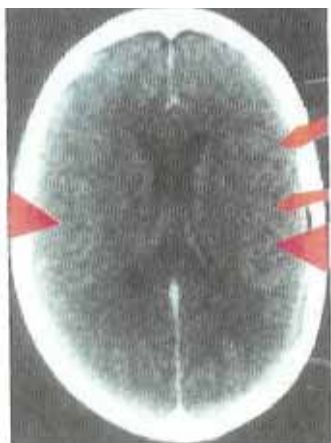Los DHS y los conflictos que llevan al cáncer, y por lo tanto en la fase de reparación también, por ejemplo a la leucemia, son indiscutiblemente conflictos biológicos. Esta clasificación de conflictos no dice nada sobre el contenido particular conflictivo del caso individual, sino sólo sobre el valor funcional del proceso biológico que llamamos conflicto biológico.

El hecho, por ejemplo, de que también la religiosidad pueda volverse índice de la consciencia del propio valor se muestra claramente en el caso siguiente: una testigo de Jehová, diestra, de 56 años y española, con 5 hijos, en 1976 sufrió el primer DHS con conflicto sexual y desvaloración de sí cuando el marido quería separarse de ella tras una fuerte pelea conyugal. Decía que él la había tratado como “nada”, como si fuera una “estúpida”. Desde entonces no tuvo ninguna relación con él. De hecho la pelea se produjo a causa de las convicciones religiosas de la paciente, dado que el marido estaba en contra de los testigos de Jehová.

En 1981 parece que la paciente diestra pasara un nuevo período de grave desvaloración e sí, de hecho había perdido 14 kg de peso. Pero salió victoriosa de la lucha porque no sólo consiguió que la hija mayor se casara con un testigo de Jehová, sino también que el marido participase en el casamiento celebrado en los testigos de Jehová. Entonces tenía evidentemente una osteolisis relativamente contenida en la octava vértebra torácica, que la había producido dolor durante mucho tiempo y que se curó con todos los medios posibles durante varios meses o un año entero. Pero el marido sólo se había dado por vencido temporalmente. Seguidamente ella tenía que ir a escondidas a los testigos, porque tenía miedo que si lo hacía de otro modo el marido la abandonaría. En 1983 la hija se fue a España. La paciente nuevamente sufrió una desvaloración de sí porque aquella era su hija predilecta, la que siempre le había dado fuerzas en las peleas con el padre. Sin embargo este conflicto se resolvió porque la hija siguió siendo testigo, se casó con otro testigo y seguía apoyándola desde España. En octubre a la paciente la diagnosticaron una leucemia con anemia. Dado que como testigo de Jehová no podía someterse a trasfusiones de sangre, la leucemia se curó de un modo totalmente natural. Pero ella seguía teniendo recaídas conflictivas porque el marido seguía estando en contra de todo ese asunto. Así que continuó yendo a escondidas a los testigos de Jehová y cada vez se sintió más desvalorizada. Al final obtuvo la victoria total: todos sus hijos, incluso la hija más pequeña, que siempre hacía lo que quería y no se dejaba influenciar, se hicieron testigos de

Jehová y se casaron con otros testigos. El marido entonces puso buena cara a su mala suerte. Cuando vi la paciente por primera vez, en 1986, tenía fuertes dolores en los dos hombros y en la octava vértebra torácica, y eso desde hacía más de un año. Los valores de los leucocitos giraban en torno a los 30.000. La mujer estaba contenta porque decía que siempre supo que se debía a esta historia. Ahora, conociendo como estaban las cosas, sabía que se curaría de nuevo.

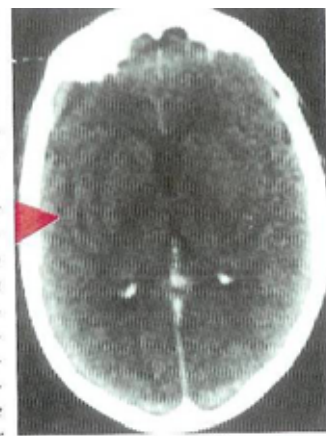
Una leucemia crónica es, en efecto, expresión de un conflicto de desvaloración de sí que a menudo se presenta repetidamente y que se resuelve de nuevo con la misma regularidad. Como este caso muestra, es insensato querer calcular cualquier probabilidad de supervivencia estadística haciendo previsiones científicas o pseudocientíficas, dado que la supervivencia depende sólo de la manera en la que el conflicto se resuelva "con éxito" o permanezca resuelto. Pero este momento no se toma en consideración en ninguna estadística.



En las imágenes de las TAC cerebrales, que poseemos sólo porque las puse como condición para aceptar visitarla, se ve, lo primero de todo, la coloración muy oscura de la médula cerebral, símbolo de una nueva solución (ahora probablemente definitiva) del conflicto de desvaloración de sí.

La flecha a la izquierda indica supuestamente el "conflicto sexual en suspenso" a la izquierda periinsularmente, la flecha derecha indica los FH para los bronquios, el íntima coronaria y el relé de los conductos biliares, todos en actividad conflictiva.

En esta imagen, sobretodo la médula derecha, pero también la izquierda, presenta frontalmente un fuerte edema. Consecuentemente la paciente tenía dolores en las dos cabezas del los húmeros y en particular en el hombro derecho. El FH en el relé frontal derecho es relativo a la desvaloración de sí en la relación madre/niño, y el relé a la izquierda en la relación con el partner. En realidad, podemos concluir, la sensación del propio valor dependía del hecho de convertir a sus hijos en testigos de Jehová. Cada vez que su marido le apretaba las tuercas, su sentimiento de autoestima era golpeado sobretodo en ese punto. La paciente me lo ha confirmado en presencia de varios médicos cuando se lo pregunté. Sostengo que los "partner" también eran los hijos mayores o sis "testimonios" de fe. Se puede ver a los hijos mayores, por ejemplo, en un 20% como hijos y en un 80% como partner, lo que ya pude verificar claramente.



La paciente ahora está temporalmente sana, es decir, el cuadro hemático por el momento es normal. Esperamos que ahora la paciente no coja ahora a la hija pequeña como piedra angular de su autoestima, porque eso podría llevarla, suponiendo un DHS, a otra actividad conflictiva con anemia, y, en el caso de que salga nuevamente vencedora, a otra fase de reparación leucémica.

¿Qué significa sano? Se consideran sanos todas las personas y los animales hasta que no se produzca el próximo DHS.

Sin embargo en el momento de estas últimas TAC cerebrales la paciente todavía no está realmente sana, porque con gran probabilidad el conflicto sexual está todavía “en suspenso”.

Desde el DHS de 1976 la paciente no ha vuelto a tener el ciclo menstrual. Naturalmente podría haberse tratado de la menopausia, sin embargo no es probable que se haya producido al mismo tiempo en este caso.

Quien ya haya leído un poco más este libro se preguntará si la paciente no tuvo que estar, al menos por un cierto periodo, en “constelación esquizofrénica”. Ciertamente sí. Lo vemos en la penúltima imagen, donde se ve una constelación esquizofrénica cortical postmortal (maníaco-depresiva). Estas o constelaciones análogas son muy recurrentes en las sectas, incluso posiblemente constituyan la regla. La paciente afirma solemnemente haber estado a menudo “totalmente loca”. La creo. Creo también que entonces ha sufrido su “conflicto de rencor en el territorio” a la vez que una nueva desvaloración de sí a causa de un DHS.

Ahora decidme vosotros, ¿quién va a investigar en detalle una situación así, de una mujer “guerrera” con tanto temperamento, de una mujer tan sorprendentemente fanática de la religión sectaria, porque es justo de lo que se trata?

#### **21.9.21. “Leucemia linfoblástica aguda con dos recaídas”, en realidad tres diferentes desvaloraciones de sí con respectiva leucocitosis linfoblástica o leucemia en la sucesiva fase de reparación**

Este caso habría podido ser totalmente inocuo e permanecer con tal si sobre el joven de 17 años no hubiese estado siempre pendiente la espada de Damocles de la muerte iatrógena.

Consultó a varios médicos jefes de clínicas universitarias. Uno de ellos, de Ulm, escribió a la madre en Australia (20.3.84): “... los colegas en Australia han aconsejado un trasplante de médula ósea alogénico en tercera remisión completa. Yo también soy de la misma opinión, porque por desgracia las esperanzas de obtener una remisión larga son muy reducidas y las de una curación total con una nueva terapia a base de citostáticos lo son todavía menos...”

Esta frase, de un médico general alemán, se cita aquí simplemente para mostrar lo inútil que ellos mismos consideran la citada terapia, que no es otra cosa que una pseudoterapia. De hecho el trasplante de médula ósea no ofrece ninguna probabilidad de supervivencia, si precedentemente el radiólogo ha irradiado intensamente las células estaminales de la médula ósea. Sólo un porcentaje reducido consigue soportar esa insensata tortura si por error algunas células estaminales no son irradiadas lo suficiente. Quizás es el exorcismo médico más brutal y peor que realizan los oncólogos.

Según la Nueva Medicina el caso se lee así:

Primer DHS:

El ocho de abril de 1973 el muchacho, que entonces tenía cuatro años, se cayó de un columpio y se rompió el hombro izquierdo. Fue escayolado; después de cuatro meses, cuando le quitaron la escayola, se le diagnosticó una leucemia de linfoblastos con 88.000 leucocitos. El muchacho había sufrido una desvaloración de sí local.

En el período de conflicto activo, desde abril a agosto, el niño no había adelgazado, pero todo el tiempo había estado visiblemente alterado bajo el aspecto psíquico, “ya no era alegre”. Tras la solución del conflicto volvió a ser normal. Por suerte el joven resistió la “terapia” con citostáticos de la medicina oficial. En conjunto se trataba de un típico conflicto de desvaloración de sí con correspondiente Foco de Hamer en la médula cerebral frontal derecha y con normal fase de reparación leucémica que continuaba después de que la escayola fuese cuidada, cuando para el niño el conflicto se había resuelto.

Segundo DHS:

Se produjo otro DHS con conflicto de desvaloración de sí cuando en 1977 el muchacho no pudo pasar al curso siguiente. También este período conflictivo más largo terminó cuando el niño, ahora de ocho años, finalmente entró en la nueva clase. Nuevamente, tras la solución del conflicto, se manifestó obligatoriamente la leucemia linfoblástica, que análogamente fue curada con citostáticos en la clínica universitaria de Maguncia. El muchacho superó también estas torturas y sobrevivió a todos los tormentos iatrógenos.

Tercer DHS:

A finales de 1982 el muchacho, de trece años, tuvo un grave accidente con los esquíes, permaneció en la cama durante bastante tiempo y fue largamente atormentado por dolores en la rodilla. La cosa siguió adelante hasta junio o julio del 83. Seguidamente todo estaba ya bien. Pero no para los médicos tradicionales, de hecho en octubre, al final, se descubrió la “recaída leucémica”, es decir, la nueva fase de reparación después de que se había producido otro conflicto de desvaloración de sí con su relativa solución. El joven fue tratado nuevamente con citostáticos, esta vez en Australia, y soberbio. De este período es la carta del profesor del Ulm, del que antes cité algunas líneas. Afortunadamente los padres no siguieron su consejo.

Cuarto DHS:

En junio del 86 el paciente tuvo un accidente con su moto y también tuvo que declarar ante la policía. Tenía miedo de que le quitasen el carné. Según lo que me dijo, sufrió este peligro como un conflicto de desvaloración de sí porque sin carné para la moto un muchacho no vale nada, obviamente se vuelve “no deportivo”.

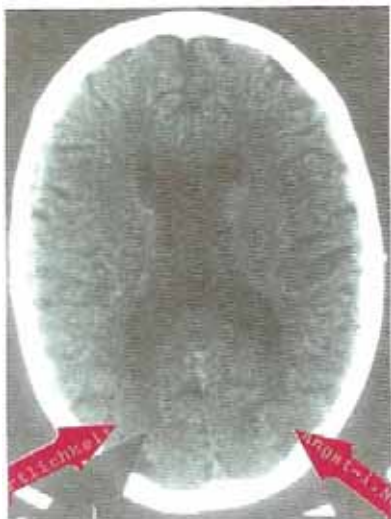
Por eso en la radiografía de la rodilla derecha, donde al muchacho siente el dolor, vemos las osteolisis (flecha). Además en ese mismo DHS había sufrido un “conflicto de miedo en la nuca” porque tenía encima de él la espada de Damocles de que le quitasen el carné. La prueba de lo fuerte que fue el conflicto está en el hecho de que desde comienzos de junio hasta la mitad de julio del 86 adelgazó 10 kg. La conflictolisis llegó con la sentencia del tribunal, que no le quitaba el carnet, sino que le obligaba a trabajar durante 10 horas en una residencia de ancianos.

En septiembre/octubre del 86 se encontró un nuevo aumento de los leucocitos, una elevada sedimentación, la rodilla se había hinchado a la derecha y en el cuadro hemático diferencial la linfocitosis muy aumentada. Nuevamente se hizo uso de la tortura citostática. Sin embargo esta vez los padres vinieron a mí y les explique todo aquel absurdo. El muchacho estuvo cansado durante un cierto período, y después volvió a estar bien, como antes.

Así es como se había superado sin complicaciones esta última fase de reparación leucémica; también las anteriores habrían podido cerrarse sin el uso de los citostáticos. Con este fin solo hay que poner un poco de atención respecto a posibles complicaciones. Y si se piensa que el muchacho desde hacía tiempo tendría que haberse sometido a las irradiaciones de la médula ósea, es decir, a una eutanasia en la práctica (lo que el profesor jamás le haría a su hijo) y se nos encontramos frente a un adolescente que rebosa salud, claramente todo cambia.

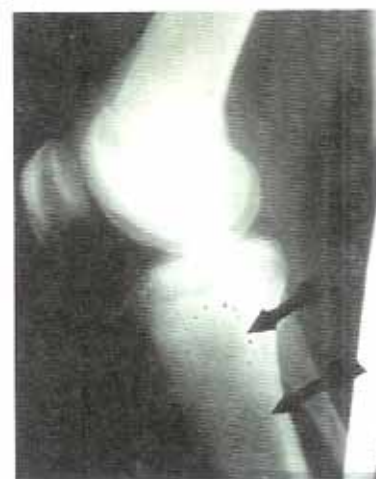Como vemos por lo dicho arriba, para los "medicuchos" no tiene ninguna importancia de qué tipo de leucemia se trate. Cuando su arte se vuelve impotente, y sucede siempre antes o después, dado que no se preocupa de los procesos psíquicos de una persona, aconsejando siempre el trasplante de médula ósea. El pronóstico de la leucemia linfoblástica, se considera todavía como una de las más favorables dentro de las leucemias agudas. Por lo tanto si se aconseja la "ultima ratio", el medio extremo, entonces se entiende bien lo absurdo que ellos mismos consideran la propia terapia, que por otro lado van elogiando constantemente.

Aquí se ve muy claramente como toda la cuestión está al revés: la fase de reparación se llama siempre "recaída", la enfermedad real y propia y la reducción de la médula ósea que ha precedido no interesan. La medicina llamada moderna no es otra cosa que una "cura de los síntomas". Cualquier curandero del bosque se reiría frente a tanta arrogante ceguera.



Médula occipital edematizada como expresión del conflicto de no deportividad (flecha a la izquierda) y de miedo en la nuca (flecha derecha) que se encuentra en vías de solución.

En la radiografía a la derecha se ven osteolisis de la cabeza de la tibia como expresión del conflicto de desvaloración por no deportividad.



### **21.9.22. Leucemia linfoblástica aguda a causa de tres conflictos de desvaloración de sí**

1. conflicto de desvaloración de sí, conflicto sexual y de susto imprevisto a los 10 años de edad.
2. A los 15 años la paciente suspende, aunque la madre es directora de una escuela superior.
3. La paciente queda fuera de la carrera femenina de 4 x 1000.

Además: conflicto de miedo en la nuca y desde 1981 epilepsia.

Esta muchacha zurda murió antes de cumplir los 16 años. Es verdad que no habría muerto si todos hubiesen colaborado y sobretodo si hubiesen entendido la Nueva Medicina.

Murió por un "error técnico", porque la enfermera que tenía que velar en su lecho se quedó dormida. Cuando la enfermera se despertó la muchacha estaba muerta. Pero con eso no se quiere hacer ninguna acusación, desgracias así sucederán siempre.

Veréis lo difícil que es tratar casos tan graves, también actualmente, cuando a un niño, al que por todas partes se le dice que no tiene ninguna probabilidad de sobrevivir, hay que infundirle la confianza de que todo volverá a ponerse bien. Porque sólo así un niño puede reconstruir nuevamente la autoestima. Y si al final consigue llegar a la solución del conflicto y si tiene la esperanza de que lo conseguirá, se volverá muy delgado y cansado.

En ese punto todos los médicos gritan que entonces el niño no tiene ni una posibilidad de sobrevivir. Este continuo tira y afloja entre esperanza y pánico es algo insoportable para un niño pequeño que no se entera perfectamente de lo que sucede, y al que tan pronto se le dice que está en un estado demasiado crítico como para creer ciegamente en lo que se le dice, como por el contrario podría hacer un niño de 8 o 9 años.

A menudo estos "niños" o "pequeños adultos" de 15 o 16 años llevan ya a sus hombros una odisea a causa de los mecanismos penosos de este mundo y son tan sensibles e inseguros que la más pequeña pelea con la familia les puede hacer sentir muy abatidos.

Bajo este aspecto material, a esta muchacha de hecho no le faltaba nada, pero los padres se habían separado. Vivía con la madre y tenía tres hermanos. La madre estaba fuera la mayor parte del tiempo, pues era directora de un liceo femenino. Su



ausencia la llenaban los abuelos, en particular el abuelo, al que la muchacha quería mucho.

Cuando en 1980 el abuelo murió con solo 49 años, la muchacha (zurda) tenía 10 años y el mundo se le desplomó. Sufrió un DHS con conflicto sexual y de susto repentino, un conflicto de desvaloración de sí y un conflicto motor de no poder mantener al abuelo en el abrazo, como se puede ver en la TAC cerebral.

Dado que la muchacha había crecido prácticamente sin padre y el abuelo, todavía joven, tenía realmente una personalidad notable, ella se había enamorado de él. Durante muchos meses soñó cada noche con el abuelo, estaba cambiada, tenía una depresión. A su alrededor eso se atribuyó a que estaba muy apegada al abuelo. En realidad era la expresión del conflicto sexual tal y como se produce en una zurda. No sabemos con precisión cuando se resolvió el conflicto; la madre dice que nos 8-10 meses después ya no estaba tan triste. Dos meses más tarde tuvo su primera crisis epiléptica, una vez que había soñado nuevamente con el abuelo. Siguió un segundo ataque, después durante dos años nada más. No estaba ni mucho menos deprimida. A los 11 años tuvo la regla, a la que siguieron menstruaciones regulares.

A los 13 años tuvo una pelea muy fuerte con un profesor, que podría haber causado un nuevo conflicto de desvaloración de sí. Después de estos altercados se refugiaba siempre en el pensamiento, según cuenta la madre, en los recuerdos del abuelo y soñaba la feliz infancia que había pasado junto a los abuelos. En los dos años siguientes, 83/84, tuvo unas 20 crisis epilépticas y siempre, antes, había soñado con el abuelo. Entre el 84 y el 85 sólo tuvo una crisis epiléptica.

El sucesivo DHS de junio del 85 fue una desvaloración de su por no deportividad, y en ese contexto un conflicto de impotencia, a causa de ser zurda, con un foco cerebral a la derecha frontalmente, con quistes de los arcos branquiales en el cuello en la fase PCL. Ningún psicólogo juicioso creará lo que ahora contaré, sin embargo es verdad porque me lo ha contado la misma muchacha.

En mayo del 85, dado que era buena en la carrera de los 1000 m, le dijeron que formaría parte del grupo para la carrera de los 4 x 1000 en los juegos deportivos de la juventud francesa en su región. Sin embargo poco antes de estos juegos, al finales de mayo, le dijeron que no la aceptaban. Dice que eso fue para ella mucho peor que cuando le dijeron, 14 días después, que había suspendido (aunque la madre era la directora de la escuela). Sostengo que eso constituyó otro DHS en el período en el que estaba activo el conflicto de desvaloración de sí por no deportividad. En cualquier caso, cuando 4 semanas más tarde se encontraba con la abuela de vacaciones, donde ella se sentía en casa, y la madre fue a buscarla, sacó toda su cólera y tuvo una fuerte pelea con la madre. Pero para ella eso no sólo fue un conflicto, sino más bien una especie de liberación y desde ese momento se sintió mejor. De hecho pensaba que la madre (directora) era la responsable de sus fracasos.

Este “desfogue del alma” fue para ella la solución del conflicto de desvaloración de sí. Por lo tanto podemos fecharla con precisión, porque la muchacha desde el comienzo de mayo hasta la mitad de julio había comido poquísimo, pero desde entonces tuvo mejor apetito y cogió peso. Pero al finales de julio, cuando quiso entrenarse corriendo por la playa, como hacía normalmente con sus abuelos, no lo

consiguió. El padre le dijo: ¿Qué pasa? No estás en forma, estás cansada y flaca y hace sólo un mes te seleccionaron para correr los 1000 m.

En agosto del 85 se le hincharon los quistes de los arcos branquiales de los dos lados del cuello, un buen signo de que la reparación del conflicto de impotencia estaba en curso.

Le hicieron el cuadro hemático y todo resultó estar bien. De hecho, si que todavía estaba en la fase leucémica antes del aumento de los leucocitos, mientras que en el control de septiembre los leucocitos habían subido rápidamente por encima de 100.000, signo de la solución ya producida de su conflicto de desvaloración de sí por no deportividad.

Sólo con que estos controles desgraciados no se hubiesen hecho no habría pasado nada. Comenzó el círculo vicioso.

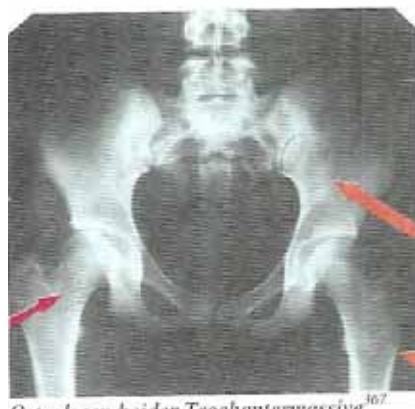La comunicación del primer diagnóstico y pronóstico le causó a la muchacha un conflicto de miedo en la nuca, que sin embargo fue seguido por la fase de reparación y por lo tanto por la quimio.

Había entrado en esta cruel tortura de miedos, esperanzas, pronósticos pesimistas, pérdida del cabello, con un nuevo conflicto de desvaloración de sí, después otra vez la esperanza, incluso la promoción en marzo del 86 y un nuevo aumento de los leucocitos, que a su vez llevaba a otra quimio cada vez más agresiva y un comienzo de pérdida de la vista por el conflicto de miedo en la nuca.

El 21.6.86 los médicos pusieron a la madre frente a la elección o de llevarse a casa a la niña o de sedarla con morfina. Con una “quimioterapia” muy agresiva, al final los trombocitos habían descendido a cero. La madre se llevó a casa a la niña haciéndole volver la esperanza. El día después la muchacha se murió, como ya he dicho.

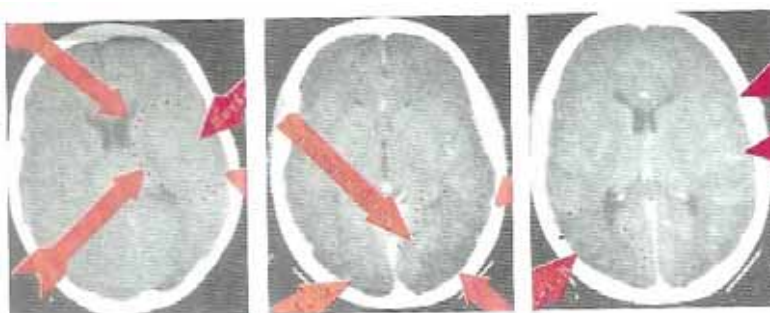
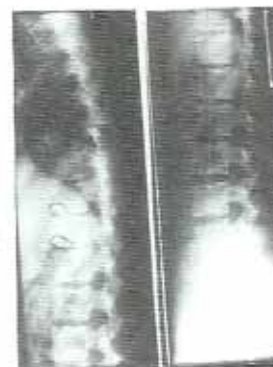Sólo con que existiese un par de personas honestas en este mundo que me ayudasen a hacer que los niños no deban morir por esta medicina brutal, arrogante e insensata, que me echasen una mano para terminar el boicot de la Nueva Medicina, podríamos llegar a unas tasas de supervivencia extremadamente elevadas.

Aquí vemos los diferentes “puntos de impacto” de la desvaloración de sí a nivel orgánico: osteolisis de los huesos de la pelvis izquierda como consecuencia del suspenso (paciente: “esos cerdos”), correspondiente a un conflicto de sí bajo el nivel de la cintura. La desvaloración de sí por no deportividad, que podría ser la causa principal de la fase de reparación leucémica, se expresa siempre con focos osteolíticos del hueso del fémur, de la tibia o del peroné. A la izquierda vemos las osteolisis del trocánter.



*Osteolisis del hueso Trocánter*<sup>167</sup>

Al lado vemos una alteración, hasta ahora considerada como una enfermedad de Scheuermann, de las vértebras lumbares y torácicas con reducción de las espigas y nódulos de Schmorl. Ninguna de las dos enfermedades aparece de modo autónomo, sino que a menudo están indicadas como síndrome. Se trata siempre de desvaloraciones de sí centrales, en este caso la muerte del abuelo y sus consecuencias podrían haber causado estas alteraciones, dado que no son frescas.



En las TAC cerebrales se ve a la derecha periinsularmente el gran Foco de Hamer del conflicto sexual y de susto repentino (pérdida del abuelo) que a causa de ser zurda se encuentra a la derecha. En posición occipital vemos los edemas de la médula cerebral y el conflicto de miedo en la nuca que se han potenciado conllevando trágicas consecuencias por lo que respecta a la funcionalidad de la facultad visual, que se ve fuertemente disminuida.

Es muy difícil decir a una muchacha joven, que ha llegado al punto en el que apenas puede ver nada, que en realidad eso es una buena señal de curación, mientras que todos los otros médicos le dicen que se está muriendo. Naturalmente toda la brutalidad se consiente, dado que no se suponía que la psique tuviese una fuerza semejante en estos hechos, sino que se trataba, según la medicina oficial, de una cuestión que afectaba exclusivamente al nivel orgánico celular. Pero si cada hecho tenido objetivamente en sustancia no es otra cosa que la imagen reflejada del alma y del ordenador cerebro, entonces durante decenios se han matado personas poniéndolas ante pronósticos brutales que han tenido su confirmación por efecto de esa brutalidad.



También en esta radiografía de la zona mediana e inferior del hueso del fémur vemos una evidente descalcificación en los dos lados, justo por encima de la rodilla. Mirando estas imágenes se puede creer fácilmente lo que dice la muchacha, que la exclusión, arbitraria,

de la carrera de los 4 x 1000 m significó para ella una terrible desvaloración de sí.

Hay que decirlo otra vez: no tiene importancia como nosotros o cualquier persona valoremos algo así, lo único que cuenta es lo que ha representado para la muchacha en ese momento. Ella sigue diciendo que fue, con mucho, lo peor (en ese período). Después de la TAC cerebral y el informe del hueso, no tenemos motivos para dudar de esa afirmación.

### **21.9.23. Diagnóstico: sarcoma de Ewing**

En este caso encontramos una desvaloración de sí por no deportividad con sucesiva fase de reparación, un diagnóstico ampuloso de la medicina tradicional: "sarcoma de Ewing" con leucemia, amputación inmediata de la pierna izquierda, quimioterapia, irradiación; tasa de supervivencia con una pseudoterapia que genera pánico, inferior al 5%.

Terapia necesaria: ninguna, "sólo" impedir que se caiga en el pánico.

Además, como muestra colateral de la TAC cerebral tenemos un conflicto de territorio en solución. Los síntomas clínicos eran: pulso rápido con fuertes subidas en la fase de reparación (arritmia) a causa del edema de la zona periinsular derecha.

Un deportista holandés, de 17 años, un adolescente, tenía dolores en la pantorrilla izquierda. Fue al médico de familia que lo mandó al radiólogo, quien descubrió una osteólisis en la parte superior de la fíbula.

El radiólogo al paciente: "Mándame inmediatamente a tu madre, quiero hablar con ella urgentemente, pero sin ti".

El muchacho (en shock): "Es tan grave lo que me ha encontrado que no me lo puede decir?".

El radiólogo: "Es mejor que llame inmediatamente a vuestro médico de familia y que tus padres vayan a verlo a él".

Fueron juntos al médico de familia que dijo: "Es terrible, se trata de un sarcoma de Ewing, un tumor óseo muy peligroso y de crecimiento rápido. Hay que actuar deprisa. Tengo que mandarlo inmediatamente a la clínica especializada de Amsterdam".

Este fue el segundo shock, todavía más terrible.

Un día antes de la biopsia en la clínica universitaria de Amsterdam el tío del muchacho, que era médico, vino a preguntarme: "¿Qué se puede hacer con un sarcoma de Ewing?".

Le contesté: "Alegrarse porque el conflicto ya se ha resuelto".

Pregunta: "¿Habla en serio?"

Respuesta: "Muy seriamente, no bromeo con cosas así".

"Mi sobrino tiene un sarcoma de Weing en la fíbula izquierda. Los médicos le han dicho a mi hermana, y yo también lo he leído en los libros, que las posibilidades de supervivencia son como mucho del 5%".

"Y es así, dije, si se aplica el tratamiento que genera pánico de la medicina tradicional. De otro modo las esperanzas de supervivencia son prácticamente del 100%".

"Increíble. He leído su libro sólo en parte; según usted, ¿cuál podría haber sido el conflicto del muchacho?"

"Una desvaloración de sí por no deportividad".

"¿Está seguro de ello? En base a su libro ya he discutido con los padres si ha habido cualquier problema en la relación padrastro/hijastro, y por lo tanto de autoestima o algo parecido".

"No, el joven tiene una osteolisis ósea en la fíbula, y cuando sucede eso se trata siempre de una desvaloración de sí por no deportividad".

"Pero el joven es deportista, se entrena mucho, por lo que sé, no puede ser por eso".

"Estoy seguro de que se trata de eso, porque es de lo único de que se puede tratar" ¿El muchacho juega en un equipo?"

"Creo que sí, juega al voleibol, y creo que es bueno".

"Entonces seguro que lo han sacado del equipo o lo han puesto como reserva".

"Es interesante, lo controlaré enseguida".

El médico fue a Holanda. Parece que no fue posible impedir la agoaspiración aunque yo la había desaconsejado insistentemente. Por lo tanto el médico fue a ver al muchacho en el hospital universitario junto con sus padres, es decir, la madre y el padrastro. Lo primero que constató fue que la agoaspiración fue un corte de 5-6 cm de largo, es decir, el periostio de la fíbula ya había sido abierto, algo sobre lo que había puesto sobre aviso especialmente. Se dio cuenta de que el muchacho ya estaba en el pánico, porque le habían hecho los pronósticos tan brutales.

Interrogó al joven respecto a su conflicto y con estupor vio que no había habido ningún conflicto con el padrastro (como se suponía) ni tampoco una desvaloración de sí, si no aquella en el deporte, porque lo habían sacado del equipo para dejarlo en el banquillo.

El tío siguió preguntando y le dijo que el médico de Colonia decía que el conflicto se había resuelto, pues de otro modo no tendría dolores. El muchacho dijo: "Sí, a mediados, finales de marzo decidí meterme a nadar, porque he ganado una carrera de 1000 m".

Poco tiempo después empezaron los dolores. El tío médico se quedó de piedra. Entonces se acercó para explicar al joven, que entendía bien el alemán, la Nueva Medicina y le dijo que todo era exactamente como había pensado el médico de Colonia.

Por lo tanto se podía suponer que también el resto coincidiría. De hecho había dicho que el tema no era peligroso, la osteolisis tenía que estar desde hacía tiempo nuevamente en fase de disminución y calcificación, lo que se podría ver también en el cerebro. Parecía que también el muchacho hubiese entendido y el

médico tuvo la sensación de que le volvió el coraje. En ese momento se abrió la puerta de la habitación y entró el médico del departamento que fue al lado de la cama del joven y le dijo: “En los próximos días tenemos que amputar la pierna izquierda porque la metástasis ha salido del hueso y corre por todos los tejidos” (se refería a un hematoma que se había formado tras la intervención quirúrgica) “y después tenemos que controlar los pulmones para comprobar que la metástasis no se ha difundido ahí. Quizás tengamos que extirpar también un pedazo del pulmón. Empezaremos inmediatamente con las irradiaciones y la administración de citostáticos. En cualquier caso sepa que un 5% de los casos lo supera”.

El tío de Colonia vio también él como la cara del muchacho palidecía con esta brutal declaración del pronóstico previsto. Se volvió blanco y sufrió un DHS de conflicto de miedo a la muerte.

El médico del departamento había hablado, estaba contento de haberse liberado de la charla, se dio la vuelta y salió. Toda la familia del muchacho se quedó de piedra.

El tío médico seguidamente me dijo: “Dr. Hamer, leyendo su libro, no me había dado realmente cuenta, aunque a menudo haya tenido experiencias parecidas. Pero ha sido justo así como describe: terrible, brutal, sin piedad. Para este tipo de médicos no existe para nada la psique. Se trata sólo de alguna célula enloquecida y de su eliminación mecánica. Me ha producido horror tener una prueba tan evidente”.

Aunando esfuerzos se consiguió levantar al muchacho. Dos días después vi nuevamente al muchacho en el apartamento del médico de Colonia. Pocas horas antes había estado en la consulta de un ortopeda que, después de haber oído hablar de sarcoma de Ewing, quería ingresarlo inmediatamente en una clínica.

Seguidamente sin embargo, diría que no era un sarcoma de Ewing. El muchacho había sufrido así otro shock. Cuando lo vi le pregunté: “Dime, Boris, entonces, cuando te pusieron en el banquillo, ¿tuviste alguna pelea o algo parecido?”

B.: “Sí, una pelea con el entrenador”.

Madre de B.: “Pero si no has dicho nada hasta hoy. ¿Por qué no nos habías hablado de ello?”

B.: “Porque me daba vergüenza. Me sentía no deportivo, degradado y no quería hablar de ello”.

Yo: Boris, el hecho de que después de la pelea o a causa del entrenador no te dejaban jugar ha representado una desvaloración de sí de tipo deportivo o de no deportividad. Pero según la TAC que te han hecho hoy, el edema de la médula cerebral y el denominado Foco de Hamer se ven bien (a la derecha occipitalmente), pero se ve también un conflicto de territorio que está en solución a la derecha periinsularmente. ¿Has sentido este shock conflictivo también como un conflicto de territorio?”.

Boris: “Sí, precisamente había perdido mi lugar en el equipo. Ha sido tan importante para mí, porque desde hace mucho tiempo me alegraba con este campeonato, el último como juvenil. Pero todo ha terminado”

Yo: “Y ¿de qué modo se ha resuelto la cosa? ¿Has ganado una carrera de natación?”

Boris: "Sí, también, pero de hecho a finales de marzo el campeonato había terminado, los compañeros de equipo y también yo somos demasiado viejos para los próximos campeonatos juveniles, ya no podíamos hacer nada".

Yo: "¿Por lo tanto el conflicto ha durado de 6 a 8 semanas?"

Boris: "Sí, más o menos, dado que la pelea con el entrenador se produjo a comienzos de febrero".

Hay que añadir que Boris, obviamente, había tenido también una leucemia (de 15.000 a 20.000 leucocitos) que sin embargo se interpretó como "sospecha de inflamación de la garganta o bronquitis", lo que no era realmente, sino que se trataba de una hematopoyesis de la médula ósea.

Además los médicos se habían dado cuenta de que tenía una fuerte arritmia sinusal del corazón, el pulso oscilaba continuamente entre las 60 y las 90 pulsaciones por minuto. Nadie conseguía explicárselo. Pero según la TAC cerebral tenía que ser así, porque Boris había tenido un pequeño infarto cardíaco abortivo, guste o no guste este nombre.

Por el resto, el "sarcoma de Ewing" no es otra cosa que una normalísima osteólisis o un cáncer óseo por desvaloración de sí. El tipo de imagen radiográfica que permite el diagnóstico de supuesto "sarcoma de Ewing" deriva del hecho de que a menudo en casos parecidos no se trata, como en el caso de este muchacho, de una única desvaloración de sí, sino de una desvaloración de sí con varias recaídas. Entonces se ven las osteólisis y las recalificaciones que en los rayos forman la típica imagen dishomogénea.

El resultado histológico de los patólogos decía: "Por la abundante presencia de calcio no se ve nada".

A los padres se les dijo entonces que, con un procedimiento particular, se quería descalcificar las células para ver si eran malignas. Algo totalmente insensato. Desde hace tiempo todos los patólogos saben que el "callo normal" histológicamente no se puede distinguir del supuesto "callo maligno", porque son simplemente idénticos, por eso la mayor parte de los histopatólogos hoy en día utiliza el atributo "maligno" sólo en base a las radiografías, sin entender nada. Es decir, no existe ninguna diferencia, dado que no existe ningún "callo maligno". Puede haber callo en exceso, igual que hay una cicatrización excesiva ("queloide de cicatrización"). Este callo excesivo es una proliferación del todo inocua sin valor patológico, que sin más crea un impedimento mecánico y quizás necesite de una corrección. Pero no tiene nada que ver con la enfermedad.

La cosa podía haber terminado para Boris. Le dije que tenía que pensar que todo fue un mal sueño y que intentara vivir como antes. No supe si la cosa resultó, ni lo sabía tampoco el tío. De hecho en Holanda todo el mecanismo de la medicina tradicional le caería nuevamente encima con la amenaza de una muerte inminente si no les dejaban hacer lo que estaba previsto. No puedo decir si los padres fueron capaces de resistir el acoso y derribo. Por desgracia la Nueva Medicina no es sólo una "receta de éxito", sino que es absolutamente férrea si se hace caer nuevamente a los pacientes en el pánico, sobretodo en el pánico a la muerte...

Durante la primera edición de este libro me llegó una noticia funesta cuando pasé a ver al colega de Colonia para preguntarle como estaba el joven paciente holandés.

“Sí, le han amputado la pierna”, dijo lacónicamente.

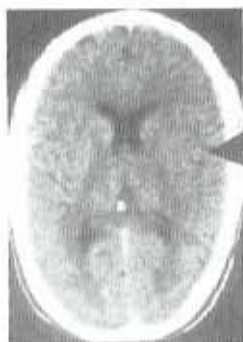
“Pero no puede ser verdad, lo interrumpí, el muchacho tenía que estar curado ya desde hace mucho tiempo”.

“Y lo estaba, dijo el médico, pero un día fue con sus padres a hacer un control en la clínica universitaria. Allí vieron que todo estaba bien, la fíbula estaba nuevamente bien calcificada, los valores sanguíneos habían vuelto a la normalidad, incluido el número de leucocitos. Todo un colegio de médicos y psicólogos le dijeron: “Ahora está en completa remisión, pero quién sabe por cuanto tiempo. Ahora es el momento favorable para amputar la pierna, mientras dure la remisión total”.

El pobre muchacho se dejó convencer por los ignorantes, aunque veía que estaba bien y no tenía ninguna molestia y que todos los informes eran completamente normales. Perfectamente sano como estaba, se dejó amputar la pierna. Después de haberse despertado de la anestesia y darse cuenta que la pierna había sido amputada, dijo: “Gracias a Dios ahora el eterno tira y afloja finalmente ha terminado. Ahora me dejarán en paz”.

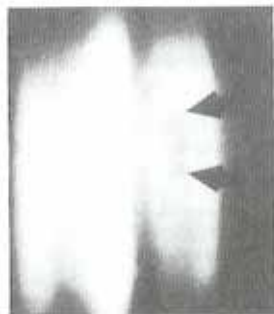
Solo pude balbucear: “Y ¿usted no lo ha impedido?”

“Cómo habría podido, dado que tenía que decidir él mismo?” Fui velozmente para llorar desde lo profundo del alma toda mi rabia y mi disgusto frente a tanto cinismo de este medicina brutal y primitiva. Ninguno de aquellos médicos le habría amputado la pierna a su propio hijo estando perfectamente sano. Lo hacen sólo con los extraños, por puro dogmatismo. Es realmente la hora de que a estos llamados médicos y psicólogos se les impida ejercitar la profesión. Nunca ha habido tantos médicos estúpidos en el mundo como hoy en día.



*Ne  
de  
vi  
an  
Re  
pe  
Ar  
se  
sp  
Sc  
ga*

Además de la desvaloración de sí por no deportividad el paciente sufrió, con el mismo DHS, también un conflicto de territorio, porque ya no estaba su puesto, que había sido ocupado por otro; se podría decir también: había perdido su territorio. Como consecuencia a la derecha periinsularmente se ve un FH (flecha). Los médicos holandeses se asombraban del hecho de que el muchacho tuviese un raro tipo de arritmia sinusal: el pulso tenía continuas oscilaciones imprevistas con diferencias de 20 o 30 latidos. Claramente el muchacho tenía un infarto cardíaco abortivo.

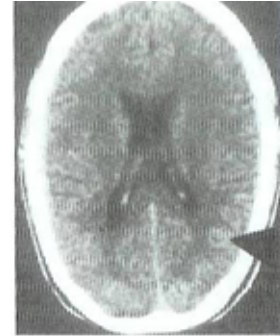


Las flechas indican el foco de la osteolisis (“sarcoma de Ewing”) en la fíbula izquierda. En este trazado la fíbula se espesa. Sin embargo entre la tibia y la fíbula (trazado) se ve todavía una discreta hinchazón del periostio, signo del edema presente. Esta dilatación del periostio, que es muy dolorosa, es la causa de los dolores óseos en la fase de reparación tras la osteólisis ósea. Obviamente también en esta fase el muchacho tenía una leucocitosis con 15.000-



20.000 leucocitos, que sin embargo se malinterpreta como “infección” accidental.

A la derecha occipitalmente en la médula se ve claramente el FH relativo a las osteolisis. Toda la médula está más oscura de lo habitual, signo de que de hecho el conflicto ha “golpeado” en un punto, pero que estaba involucrada toda la autoestima, como por regla sucede en los jóvenes y como es comprensible que suceda. Cualquier persona construye su autoestima en base a las propias capacidades y características particulares, un atleta de 17 años, por ejemplo, en el campo del deporte.



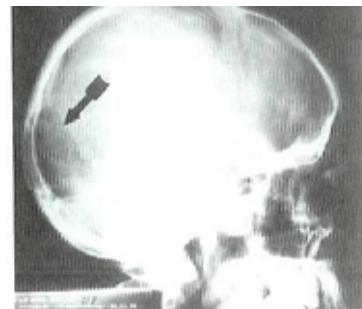
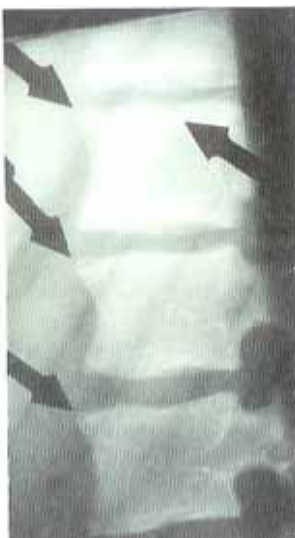#### **21.9.24 Conflicto de desvaloración de sí y de intento de suicidio tras el suspenso del examen de madurez a los 16 años**

No sabemos mucho de este estudiante de 17 años francés que tiene una leucemia linfoblástica aguda. El caso llega de un médico francés que cura al muchacho. El padre de este joven es profesor y su hijo siempre quería ser como él. Sin embargo cuando a los 16 años no superó el examen del instituto, sufrió un DHS con conflicto de desvaloración de sí y conflicto de miedo en la nuca. Le parecía que el mundo se rompiese a sus pies, el muchacho cometió un intento de suicidio. En Francia, sin embargo, las vacaciones estivales, que son muy largas, tiene un efecto curativo, por cuanto consiguen crear una distancia, como en este caso.h

En octubre, cuando comenzó el nuevo año escolar y se dio cuenta de que el mundo no se venía abajo, todo estuvo nuevamente bien, el conflicto se resolvió. El joven se sentía entonces muy cansado, tenía buen apetito, dormía bien, pero tenía dificultades en el ojo izquierdo.

En noviembre los médicos de la clínica universitaria de su distrito le encontraron una leucemia. A petición de un médico francés, que trabaja según la Nueva Medicina, se hicieron radiografías y TAC cerebrales.

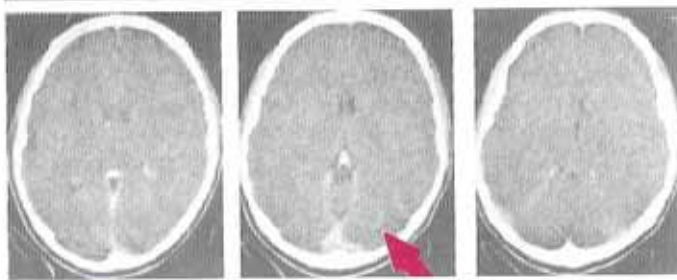
En estas dos imágenes se ven las osteolisis occipitalmente y frontalmente.



En la columna vertebral lumbar hay una reducción de las espigas en el sentido de un síndrome de Scheuermann.

Osteolisis de la caja craneal: desvaloración de sí intelectual.

Osteolisis de la columna vertebral: desvaloración de sí del elemento central de la estima de sí.



En las imágenes de las TAC cerebrales, que no son técnicamente muy buenas, es mucho más interesante el hecho de que los ventrículos laterales están totalmente comprimidos, signo de una presión uniforme bilateral en la médula cerebral. Así aparece en el cerebro una típica leucemia infantil. Entonces, a pesar de todo las imágenes son interesantes.

A la derecha occipitalmente, en la foto central, vemos la flecha del relé de miedo en la nuca o de la corteza visual derecha. Todos los conflictos están resueltos. Un caso así no debería comportar ninguna dificultad si se trata adecuadamente según la Nueva Medicina.

#### **21.9.25 Leucemia mieloide crónica en una mujer rica e infeliz**

La vida no les reserva a todas las personas una historia bonita. Aparentemente todos desean la suerte “de la tranquilidad”, pero cuando la tienen desean otra cosa.

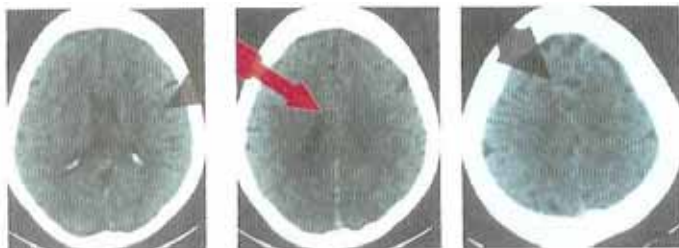
Este caso de una leucemia crónica, hasta 20.000 leucocitos por  $\text{mm}^3$  y una rápida vuelta a la normalidad, desde hace años, afecta a una mujer rica e infeliz, una de las muchas señoras de nuestra sociedad del bienestar que vegetan en una vida maravillosa, pero que sin embargo son infelices. De hecho normalmente siguen continuamente al marido infiel, que está deseando pasar un alegre fin de semana con la secretaria en lugar de compartir con la mujer la tranquilidad doméstica.

En el caso de esta paciente se había llegado a una fuerte pelea cuando el marido, un notario, quería dejar en casa a la mujer para irse a esquiar. Ella sufrió un conflicto de miedo con asco (flecha de la última TAC cerebral) y un conflicto de desvaloración de sí generalizado, porque se sentía falta de valor. El conflicto de miedo con asco dependía del hecho de que la paciente se asqueaba por las “amigas guarras” del marido, que después volvía a dormir con ella. (Con esa hipoglucemia permanente surge también la denominada obesidad debida a la preocupación). Se trata de un conflicto que se ha extendido hasta el mesencéfalo

y por esto se ha manifestado una hipoglicemia, Se encuentra frontalmente del giro precentral, de otra manera la mujer habría presentado una parálisis.

El conflicto de miedo con asco y el conflicto de desvaloración de sí siempre tenían como recaída cuando el marido, sin preocuparse por su mujer, se iba a esquiar o a alguna otra parte.

El conflicto volvía siempre a resolverse y en la imagen cerebral se podía ver lo siguiente:



Aquí tanto el conflicto de miedo con asco (ver el gran círculo oscuro) está por casualidad en un momento de solución, como también el conflicto de desvaloración de sí generalizado, ved el gran edema en toda la médula, casi como en los niños (leucemia infantil).

La consecuencia de esas “reconciliaciones” temporales conllevaba regularmente que la paciente, además de los 20.000 leucocitos “tuviese dolores en todas las articulaciones”, por todas partes.

En efecto era justo así, pero el marido entonces decía: “Mi mujer está loca, como puede tener dolor por todos los sitios, no es posible”. Decía eso y se iba otra vez a esquiar.

En ese punto la mujer decidía empezar otra violenta pelea, en general tenía la peor parte, y así los dos conflictos de miedo con asco y de desvaloración de sí se representaban con mayor frecuencia. Exactamente con la misma regularidad volvía también la fase de reparación, que llamamos por lo tanto “leucemia crónica”.

#### **21.9.26. Leucemia indiferenciada aguda y cáncer hepático (en este caso llamado erróneamente infiltrado leucémico) por despido a los 45 años en condiciones humillantes**

El caso tiene que ver con un paciente de 45 años de la clínica universitaria de Hamburgo con una denominada leucemia indiferenciada aguda. Se le detectó una serie de osteolisis en la pelvis, en la columna vertebral y en la caja craneal (ver las dos primeras radiografías), además un carcinoma pleurico a la izquierda y quistes de los conductos de los arcos branquiales de los dos lados (erróneamente llamados por la medicina oficial linfonodos del cuello). Los médicos no le daban ninguna esperanza, como se deduce del dossier del médico.

El paciente de 45 años trabaja en la caja mutua de su pueblo. En abril del 82 la caja de enfermedad local decide pasar a la elaboración de los datos con

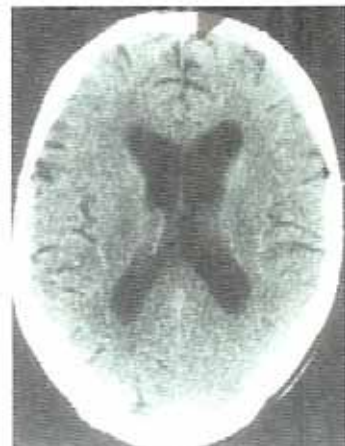ordenador. Algunos días después tiene lugar una reunión de los trabajadores en la que se discute la “reestructuración del personal”. En realidad, sin que el paciente lo supiese, ya se habían puesto de acuerdo a sus espaldas en que el paciente tenía que ser despedido. En esta reunión al paciente lo mandaron fuera como a un estudiantillo, todo sin preaviso.


El paciente encontró eso humillante porque una cosa así no había pasado jamás en la caja de enfermedad local. Cuando lo hicieron volver a entrar, el director le comunicó que tenían que despedirlo. El paciente estaba completamente destruido, tanto más porque por aquella zona de campo no era posible que un hombre de 45 años encontrase un nuevo puesto de trabajo, y al final tendría que acogerse a una jubilación anticipada, como el paciente comprendió inmediatamente. Además de la sensación de que se le abriese la tierra bajo los pies, sentía humillación, vergüenza y sentía que no valía nada, lo que causó que se despedazara su autoestima, además habría podido explicar por el rencor en el territorio que experimentaba. Como él mismo cuenta, estaba allí rígido y visiblemente pálido, incapaz de decir ni una palabra. Hicieron falta algunos minutos antes de que consiguiese decir algo. La discusión “a solas” se dejó para más tarde, pero de hecho no tuvo lugar hasta el día siguiente.

En los siguientes cuatro meses el paciente permaneció en sempaticotonía, se obsesionó día y noche con su “falta de valor”, adelgazó 12 kilos, estaba continuamente enfadado. Después de cuatro meses se produjo la conflictolisis, El paciente ya se había acogido a su “jubilación anticipada” y se dio cuenta de que no estaba tan mal. Estaba cogiendo peso rápidamente y dormía nuevamente bien. Dos meses más tarde, en el medio de este bienestar, se le hizo el diagnóstico de “leucemia”, totalmente inesperada, dado que se sentía perfectamente. Este shock desencadenó al momento otro DHS, un DHS del miedo al cáncer causando quistes de los conductos de los arcos branquiales.

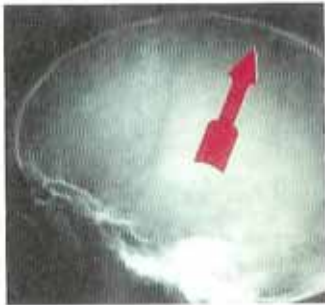
En la TAC a la derecha, arriba, se ve claramente la médula oscurecida (edematosa), frontalmente a la derecha el edema perifocal, los quistes de los arcos branquiales en el cuello.

Ahora se hablaba de “leucemia con metástasis”. La TAC cerebral se hace cuando el paciente apenas había salido (CL) del miedo del cáncer (FH relativo de miedo frontal, ver flecha). El círculo vicioso aquí está en el hecho de que el shock de diagnóstico y de pronóstico había causado además del miedo al cáncer una nueva desvaloración de sí y la conflictolisis una nueva leucemia.





diert es natürlich exakt mit einem Marklage  
Hirn-CT des letzten Bildes rechts frontal - fro  
menbogengang-Zysten = Krebsknoten am Hai



Die O-  
chen I  
kaum  
denzve  
Hamer  
Krebs,  
es mu  
sonde  
mitem  
Wenn  
Konfl  
nenne

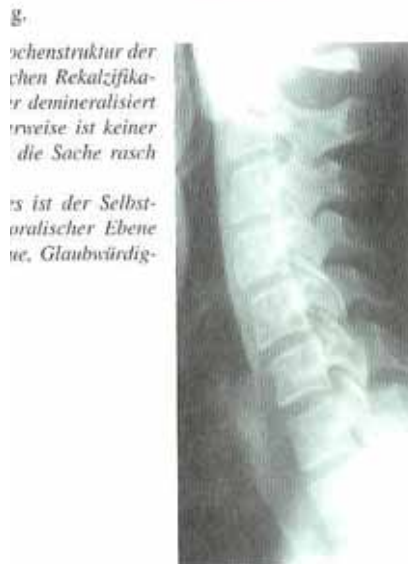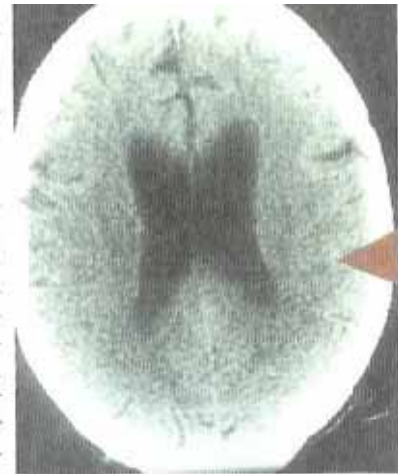
En este tipo de conflicto de desvaloración de sí, ¿qué punto podría ser más típico de las osteolisis en la zona de la caja craneal o en la zona de la columna vertebral cervical? En este caso esa osteolisis muy bien delimitada se consideró un “infiltrado leucémico o metástasis”, en realidad corresponde exactamente a una parte de la médula cerebral llamada “metástasis cerebral” en la precedente imagen de TAC a la derecha frontalmente. Frontalmente a este FH encontramos el FH de los quistes de los conductos de los arcos branquiales = nódulos tumorales del cuello.

La osteolisis de la caja craneal se encuentra un poco a la izquierda respecto a la línea central. Difícilmente se encuentra una correlación más convincente entre el contenido conflictivo, el Foco de Hamer en el cerebro y el cáncer, o la osteolisis en el órgano. Pero no sólo eso tiene que concordar,

sino también todo el desarrollo tiene que coincidir exactamente con el resto del proceso.

Si consideramos esos conflictos de desvaloración de sí llamados “intelectuales- morales” porque para el paciente ponen en duda una regla social de tal manera que se ve obligado a pensar continuamente: “No puede ser verdad que para mis amigos o compañeros de trabajo no cuente la confianza y la rectitud, la amistad y la moral”, en ese caso estos conflictos son evidentemente muy claros en los tres niveles. Por lo demás también un animal podría obviamente sufrir el mismo conflicto. Imaginaos, que debe sentir un de esos miles de perros que en verano se abandonan en las carreteras, cuando, de un modo totalmente incomprensible para nuestro compañero animal, se ve engañado, abandonado porque en vacaciones ya no sirve.

En estas imágenes prácticamente vemos el “lado rencoroso de la medalla”. En la TAC de al lado la flecha de la derecha muestra el relé del rencor o el “rencor en el territorio”. Aquí incluso conseguimos ver diferenciadamente el punto de impacto (punta de la flecha).



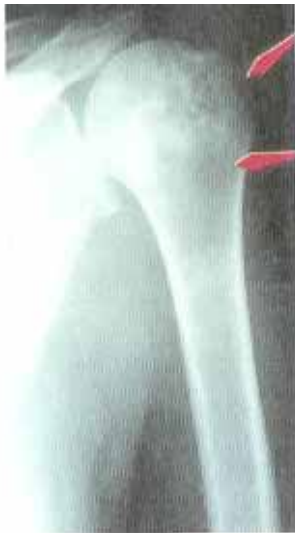chenstruktur der  
chen Rekalzifika-  
r demineralisiert  
erweise ist keiner  
die Sache rasch

es ist der Selbst-  
oralischer Ebene  
ue, Glaubwürdig-

Las siguientes imágenes del mismo paciente nos muestran por qué en el cuadro patológico de la leucemia no ha sido posible nunca individuar un sistema en referencia a los huesos. De hecho el paciente era leucémico desde hacía mucho tiempo, no había ninguna osteolisis y las que habían estado presentes desde hacía tiempo se habían recalcificado gracias a la formación de nuevo callo.

Vemos una estructura ósea de las vértebras muy dishomogénea que están permeadas por recalcificaciones totalmente recientes, pero que anteriormente debieron ser desmineralizadas. Por suerte ninguna de ellas se ha roto, pues de otro modo se habría llegado pronto a un fin trágico.

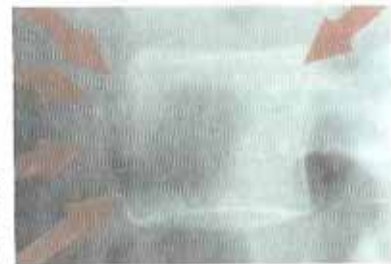
El lado conflictivo de la imagen es la desvaloración de sí en el plano intelectual-moral (“se trata de justicia, confianza, credibilidad”).



También en esta imagen de la cabeza del húmero izquierdo vemos una estructura ósea dishomogénea a causa de la presencia de callo en una región antes osteolizada. La cabeza del húmero está ya ampliamente remineralizada, mientras que el cuello del húmero adyacente presenta todavía osteoporosis.

El lado conflictivo de la imagen es este: el paciente es un hombre muy paternal y bonachón. Siempre ha considerado a sus colegas con hijos grandes. Jamás habría pensado que en su propio puesto de trabajo le pudiesen traicionar de ese modo. Siente la cosa como una desvaloración de sí en el tipo de relación especial que tenía con ellos.

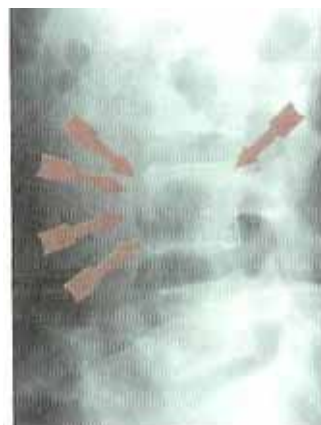Esta imagen está particularmente bien hecha. La gran mancha oscura del medio no es de hecho una osteolisis, sino una superposición de gas intestinal, por el contrario el cuerpo vertebral está osteolizado y en la fase de reparación, de hecho el periostio elevado del edema óseo está hinchado ventralmente. Esta tensión de la cápsula periostal duele mucho. Si esos cojines periostales oprimen los nervios, entonces duele más.



Si en estos casos se suministran calmantes, que tienen comportamientos vagotrópicos, la tensión de la cápsula periostal aumenta todavía más, la presión del edema eventualmente se vuelve mayor y también los dolores se hacen más intensos. En la mayor parte de los casos operados como “prolaxis de los discos intervertebrales” solamente se trataba de diagnósticos erróneos. Sé, desde el tiempo en que era asistente médico en neurocirugía, que con semejantes operaciones nunca hemos encontrado nada.

La flecha a la derecha de arriba, que está dorsalmente sobre esta cuarta vértebra lumbar indica una osteolisis ya casi completamente recalcificada en la zona dorso-craneal de la vértebra. Las flechas a la izquierda indican la hinchazón periosteal muy bien visible ventralmente del cuerpo vertebral (se trata justo de una radiografía impresionante). Cuando en las osteolisis y en el saco periosteal se ha formado suficiente callo, comienza la consolidación de la masa callosa.

Al final el hueso es más espeso y sólido que antes: es justo este el sentido biológico de este proceso.

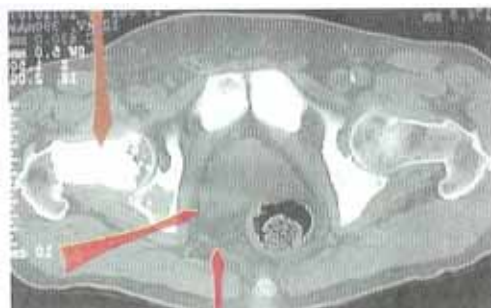

Este paciente ha conseguido superar todo y está bien, y lo estará por más de 10 años.

### 21.9.27. Locura de la medicina oficial: las denominadas “metástasis” osteoblásticas (=que forman tejido ósea)

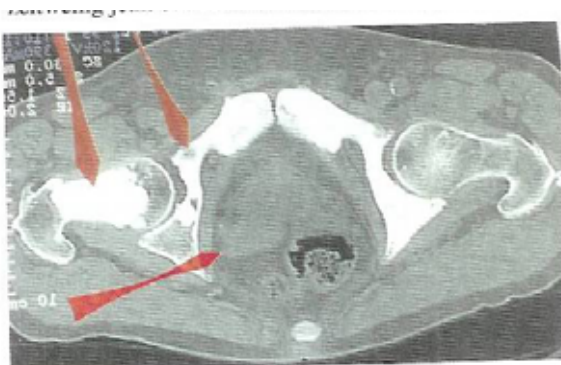He incluido en el texto esta imagen y las siguientes porque ilustran muy bien la locura de los diagnósticos de la medicina tradicional.

Este paciente de 64 años, va a un urólogo desde hace años para hacer controles de la próstata (conflicto: divorcio, nuevo matrimonio...). A causa de estas fotografías un día el doctor se le presentó con una cara larga y le explicó que le quedaban pocas semanas de vida, que todo el vientre estaba lleno de metástasis (entiéndase la mancha blanca).



con una cara larga y le explicó que le quedaban pocas semanas de vida, que todo el vientre estaba lleno de metástasis (entiéndase la mancha blanca). El informe del radiólogo había hablado de “metástasis osteoblástica”. Con eso ya se había pronunciado la condena a muerte. Cuando el paciente vino a mí con sus lastras durante un seminario en Mallorca, le pude explicar cosas que lo alegraron mucho. Seguidamente hicimos una película en el mar y nos reímos mucho juntos.

El lóbulo posterior, agrandado, de la próstata (flecha de abajo a la izquierda) está atravesando una tuberculosis líquida caseosa (sudor nocturno) y produce un desplazamiento a recto de la posición central hacia la derecha.



Los puntos óseos blancos (por ej. la flecha de arriba) son ex-osteolisis recalcificadas y muestran que el paciente, que ahora está de nuevo felizmente casado, ha resuelto positivamente su conflicto de desvaloración de sí (“en el vientre no

valgo nada”). Eso no excluye que (flecha de arriba a la derecha) no pueda sufrir una nueva y pequeña osteolisis coincidiendo con una nueva recaída en las zonas recalcificadas. De candidato a la muerte, en el giro de unos pocos minutos, volvió a ser un hombre alegre que seguía preguntándose desconcertado: “Doctor, ¿de verdad cree que todo está ahí?”.

Para estos pacientes, literalmente asustados de morir es mucho más difícil tener la certeza de que vuelve a estar sanos (en este caso cuando la TBC en curso se termine) y que de hecho no han estado realmente enfermos nunca, que creer en una muerte inevitable al cabo de unas pocas semanas.